

FACULTE DE MEDECINE DE TLEMCCEN

MEMOIRE DE FIN D'ETUDE POUR L'OBTENTION DU DIPLOME DE DOCTORAT EN  
MEDECINE

Intitulé du thème :

# L'ADENOME HYPOPHYSAIRE

Présenté par:

M<sup>r</sup> MESSAOUD ABDERRAHIM

M<sup>r</sup> MOUSSAOUI MOSSAAB ABDELKAHAR

Encadré par : Dr SIMOHAMMED

Chef de service de Neurochirurgie CHU Tlemcen : Pr BENALLAL

Année Universitaire : 2015-2016

## Remerciements

---

*On aimerait en premier lieu remercier dieu « **Allah** » notre créateur, de nous avoir donné la volonté et le courage pour la réalisation de ce travail modeste.*

*On tient à exprimer toute notre reconnaissance à notre Encadreur de mémoire **Docteur SIMOHAMMED** On le remercie de nous avoir encadrés, orientés, aidés et conseillés.*

*Nos remerciements vont également au **Pr BENALLAL** chef de service de Neurochirurgie CHU de Tlemcen.*

*On voudrait également exprimer notre reconnaissance envers tous les **Assistants**, les **résidents** et tous le personnel **médical** et **paramédical** du service de Neurochirurgie CHU de Tlemcen, pour nous avoir apportés leurs soutiens moral et intellectuelle tout au long de notre stage au sein du service.*

*Enfin, nous tenons à exprimer notre profonde gratitude à nos **familles** qui nous ont toujours soutenues et à tous ceux qui ont participé à la réalisation de ce mémoire. Ainsi qu'à l'ensemble des **enseignants** qui ont contribué à notre formation.*

## Table des matières

<b>I- INTRODUCTION</b> .....	<b>1</b>
<b>II-GENERALITES</b> .....	<b>3</b>
1. Embryologie : .....	3
1.1. Organogenèse :.....	3
1.2. Histogenèse .....	4
2. Anatomie .....	5
2.1. L'hypophyse :.....	5
2.2. La loge hypophysaire .....	6
2.3. Les rapports de la loge hypophysaire.....	6
3. Vascularisation : .....	6
3.1 Le réseau hypothalamique :.....	7
3.2 Le réseau hypothalamo-tubéro-antéhypophysaire: .....	7
3.3 Le réseau post-hypophysaire :.....	7
<b>III Rappel physiologique</b> .....	<b>9</b>
<b>A.La neurohypophyse</b> : .....	<b>9</b>
1. Les hormones neurohypophysaires .....	9
2. Effets biologiques des hormones neurohypophysaires :.....	11
3. Contrôle de la sécrétion des hormones neurohypophysaires : .....	14
<b>B.L'hypophyse antérieure</b> : .....	<b>17</b>
1. Fonction somatotrope :.....	18
2. Facteurs prolactiniques : .....	26
3. Fonction stimuline ou trophine de l'hypophyse :.....	34
4 Fonction thyrotrope :.....	34

5	Fonction gonadotrope : .....	34
6.	Autres sécrétions hypophysaires :.....	35
<b>IV.</b>	<b>L'adénome hypophysaire</b> .....	<b>36</b>
1.	Classification anatomique: .....	36
1.1.	Microadénome :.....	37
1.2.	Macroadénome intrasellaire ou « enclos » :.....	37
1.3.	Macroadénome avec expansions extrasellaires : .....	38
1.4.	Adénomes géants paninvasifs : .....	41
2.	CLASSIFICATION CLINIQUE ET BIOLOGIQUE: .....	41
2.1.	Le syndrome tumoral : .....	41
2.2.	L'adénome à prolactine (PRL) : .....	42
2.3.	L'adénome somatotrope (GH) :.....	44
2.4.	L'adénome corticotrope (ACTH) : .....	45
2.5.	L'adénome gonadotrope (FSH-LH) : .....	46
2.6.	L'adénome thyrotrope (TSH) : .....	47
3.	Classification radiologique : .....	47
3.1.	Analyse des données radiologiques.....	49
3.2.	Classification anatomo-radiologique des ADH :.....	50
<b>IV.</b>	<b>TRAITEMENT DES ADÉNOMES HYPOPHYSAIRES :</b> .....	<b>53</b>
1.	TRAITEMENT MÉDICAL .....	53
1.1	Traitement médical des adénomes NF et gonadotropes : .....	54
1.2	Traitement médical des prolactinomes : agonistes dopaminergiques :.....	52
1.3	Traitement médical de l'acromégalie : agonistes de la somatostatine :.....	55
1.3	Traitement médical des adénomes thyrotropes : .....	57
1.4	Traitement médical des adénomes corticotropes (maladie de Cushing) : ....	57

2. PLACE DU TRAITEMENT CHIRURGICAL :	59
2.1 Les Voies Basses :	60
2.2 Les Voies d'abord intracrâniennes (voie haute) :	67
3. PLACES DE LA RADIOTHÉRAPIE ET DE LA RADIOCHIRURGIE :	73
<b>V. Conclusion :</b>	<b>74</b>
<b>VI. Bibliographie :</b>	<b>76</b>

# I- INTRODUCTION

L'hypophyse, nommée autrefois pituite ou glande pituitaire, est une glande dont les faibles dimensions sont sans rapport avec son importance physiologique. L'hypophyse se loge dans une cavité osseuse à la base de l'encéphale juste au-dessous d'une région cérébrale qui porte le nom d'hypothalamus. Une tige appelée infundibulum ou tige pituitaire contenant des fibres nerveuses et des petits vaisseaux sanguins relie l'hypophyse à l'hypothalamus.

La pathologie hypophysaire est responsable de manifestations endocriniennes, dues soit à une hypersécrétion hormonale (adénomes sécrétants), soit à une hyposécrétion plus ou moins complète (atteinte directe, rupture de la tige pituitaire ou lésion hypothalamique). Elle peut également être responsable de manifestations tumorales par compression des organes de voisinage.

L'imagerie médicale (radiographie standard, tomodensitométrie et IRM) est d'un grand apport dans le diagnostic de la majorité des affections hypophysaires ; elle est associée à des dosages hormonaux. Elle permet également la classification des tumeurs selon leur diamètre en macroadénome de diamètre >10 mm et en microadénome de diamètre <10mm.

La prévalence de la pathologie hypophysaire est mal connue. La fréquence varie selon la cause. Celle des adénomes hypophysaires est difficile à préciser. L'adénome somatotrope a une prévalence de 40 à 70/million d'individus. Une incidence annuelle de 3/million d'habitants dans les pays occidentaux, frappe les deux sexes de façon égale .

L'adénome gonadotrope est plus observé chez l'homme mûr que chez la femme ménopausée avec un sex-ratio = 2 .

L'adénome corticotrope est observé chez l'adulte des deux sexes avec une nette prédominance chez la femme.

L'adénome à prolactine est observé 2 à 4 fois plus chez la femme que chez l'homme.

Les principales étiologies de ces affections sont tumorales, en majorité des tumeurs bénignes. Les plus fréquentes sont les prolactinomes 41% des adénomes hypophysaires ; les adénomes somatotropes, responsables d'acromégalie 19% ; les adénomes corticotropes, responsables de la maladie de Cushing 16,7% ; les adénomes thyrotropes, responsables d'hyperthyroïdie centrale 0,2% et les adénomes gonadotropes de faible pourcentage. Notons que 77% des adénomes hypophysaires sont fonctionnels.

Les autres tumeurs rencontrées au niveau de l'hypophyse sont : les craniopharyngiomes, Les méningiomes, les astrocytomes, les gliomes optochiasmatiques et les métastases. Les autres étiologies des pathologies hypophysaires sont : les affections vasculaires (anévrisme de la carotide, ischémie hypophysaire...), les maladies infectieuses (tuberculose), les affections inflammatoires (sarcoïdose, hémochromatose...), les affections auto-immunes (hypophysite lymphocytaire), les affections iatrogènes (les médicaments frénateurs responsables d'inertie de l'antéhypophyse : corticothérapie, hormones thyroïdiennes, radiothérapie), les affections congénitales, traumatiques et idiopathiques.

## II-GENERALITES

### 1. Embryologie :

#### 1.1. Organogenèse :

L'ébauche épiblastique ou ectodermique ou pharyngienne est destinée à former l'adéno-hypophyse. Elle apparaît à la 4<sup>ème</sup> semaine de la vie embryonnaire et naît de la voûte du stomodéum, en avant de la membrane pharyngienne. Il se forme un diverticule, la poche de Rathke, qui se dirige vers le haut et dont le pédicule (canal cranio-pharyngien) va disparaître plus ou moins complètement (Tractus pharyngohypophysaire).

La paroi postérieure de la poche de Rathke se trouve au voisinage immédiat de l'ébauche neuroblastique et forme la pars intermedia dont il ne demeure que quelques vestiges chez l'adulte (lobe intermédiaire).

La paroi antérieure subit un développement important et constitue le lobe antérieur (pars distalis) et le lobe infundibulotubéral (pars tuberalis) qui tapisse en avant, latéralement et même en arrière, la tige hypophysaire. La partie centrale, la fente hypophysaire ou fente de Rathke, s'estompe, mais il peut rester des formations kystiques.

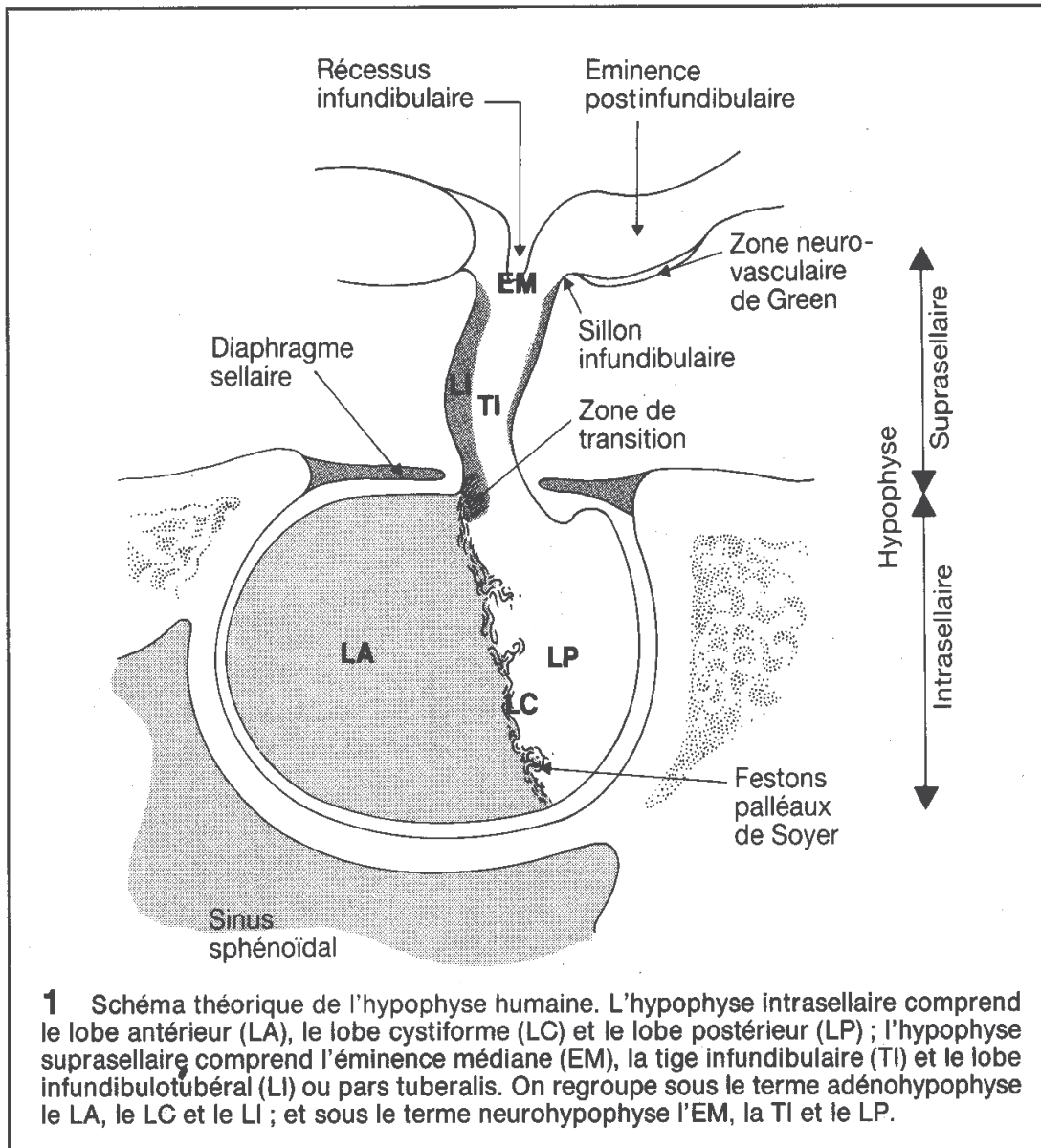
L'ébauche neuro-ectoblastique apparaît chez l'embryon humain sous forme d'un diverticule, le processus infundibulaire, qui naît du plancher de la vésicule diencéphalique ; cette ébauche s'étend en direction et en arrière de la poche de Rathke.

La lumière de ce diverticule s'efface progressivement tandis que se développe la neuro-hypophyse qui est constituée de l'éminence médiane et du lobe postérieur.



## 1.2. Histogenèse

Elle est très précoce puisque différentes variétés cellulaires avec des granulations différenciées sont reconnues à partir de la douzième semaine de la vie embryonnaire.



**Figure 1** : l'hypophyse humaine, schéma théorique montrant l'hypophyse intrasellaire et suprasellaire.

## 2. Anatomie

### 2.1. L'hypophyse :

Située à la base du crâne, dans une loge ostéofibreuse, l'hypophyse est appendue au plancher du 3<sup>e</sup> ventricule. Elle a la forme d'un pois chiche. Ses dimensions sont environ de 6 mm dans le sens vertical, 8 mm dans le sens antéropostérieur et 15 mm dans le sens transversal. La glande pèse 0,50 à 0,60 g ; son volume peut doubler pendant la grossesse.

La glande hypophysaire est divisée essentiellement en deux parties : un lobe antérieur ou adéno-hypophyse et un lobe postérieur ou neuro-hypophyse.

Le lobe antérieur de l'hypophyse, formé de deux ailerons latéraux et d'une partie médiane, représente la majeure partie de la glande. Le lobe postérieur, plus petit, le plus souvent médian, est situé dans la concavité du bord antérieur du dorsum sellae.

L'ante hypophyse est constituée de trois parties :

- la pars tuberalis, située à la face antérieure de la tige, reçoit de nombreux capillaires du système porte hypothalamo-hypophysaire.
- la pars intermedia, située entre la pars distalis et la post hypophyse, est vestigiale chez l'adulte
- la pars distalis est la portion principale de l'ante hypophyse.

Les autres types sont de siège plutôt central.

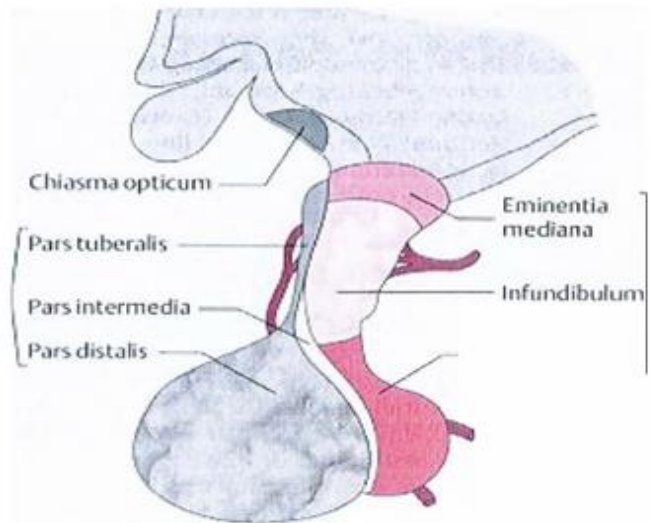


Schéma n°2 : La glande hypophysaire

La neuro-hypophyse est constituée du lobe postérieur de l'hypophyse (pars nervosa), de la tige (infundibulum) et de l'éminence médiane. La tige pituitaire naît de l'hypothalamus au sein de l'éminence médiane, traverse le diaphragme sellaire et s'insère sur la post hypophyse.

## **2.2. La loge hypophysaire**

La loge hypophysaire est ostéofibreuse ; elle est constituée par une fossette de la face supérieure du corps du sphénoïde et par la dure-mère.

## **2.3. Les rapports de la loge hypophysaire**

En haut : le lobe frontal et le 3e ventricule sont situés immédiatement au-dessus de l'hypophyse. Le chiasma des nerfs optiques représente le rapport essentiel : la tige hypophysaire est oblique, elle se dirige en bas et en avant ; elle est située entre le chiasma et la lame quadrilatère.

Au-dessus de la tente hypophysaire se trouve la citerne chiasmatique qui contient du liquide céphalo-rachidien.

En avant : partie supérieure du sinus sphénoïdal et arrière-fond des fosses nasales.

En bas : le plancher de la loge correspond au sinus sphénoïdal

Thèse médecine La Pathologie Hypophysaire

Service de Médecine Interne de l'hôpital du Point « G » 22

En arrière : de la lame quadrilatère se trouvent le tronc basilaire et ses terminales, les deux artères cérébrales postérieures et la face antérieure de la protubérance.

Latéralement se situent les sinus caverneux.

## **3. Vascularisation :**

La vascularisation du complexe hypothalamo-hypophysaire est hautement spécialisée et adaptée à la régulation de l'hypophyse par l'hypothalamus.

Il existe 3 réseaux vasculaires différents :

- Un réseau hypothalamique pur
- Un réseau hypothalamo-tubéro-antéhypophysaire
- Un réseau post-hypophysaire

### **3.1 Le réseau hypothalamique :**

Vascularisant l'hypothalamus provient de petites artères issues directement des branches du polygone de Willis. Les capillaires sont drainés par des veines qui se jettent dans le sinus caverneux.

### **3.2 Le réseau hypothalamo-tubéro-antéhypophysaire:**

Vascularise l'éminence médiane, la tige pituitaire et l'antéhypophyse. Il provient des artères hypophysaires supérieures, collatérales des carotides ou des artères communicantes postérieures.

Les artères hypophysaires supérieures se divisent en deux branches ; l'antérieure et la postérieure qui se ramifient en un réseau capillaire très dense dans l'éminence médiane et la partie supérieure de la tige pituitaire : le plexus primaire du système porte long.

La branche antérieure émet aussi l'artère trabéculaire qui descend à la face antérieure de la tige pituitaire, s'enfonce dans l'adénohypophyse et s'anastomose avec une branche de l'artère hypophysaire inférieure pour former le plexus primaire du système porte court dans la partie inférieure de la tige pituitaire.

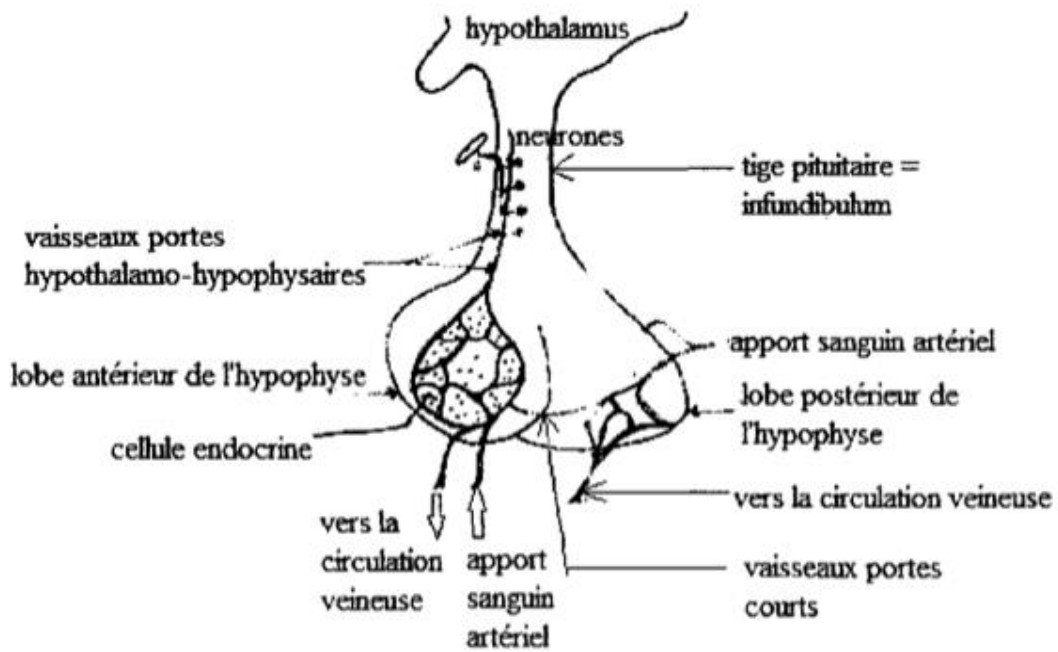
Le plexus primaire du système porte long est drainé par les veines portales longues qui atteignent l'antéhypophyse ; les capillaires qui en proviennent forment le plexus antéhypophysaire secondaire.

Le plexus primaire du système porte court est drainé par les veines portales courtes qui rejoignent le plexus secondaire antéhypophysaire. Celui-ci est drainé à son tour par des veines efférentes qui se jettent dans les sinus de la dure-mère.

### **3.3 Le réseau post-hypophysaire :**

Vascularise la neurohypophyse. Il provient de l'artère hypophysaire inférieure qui se divise en plusieurs branches pour former un réseau capillaire dans la neurohypophyse. L'une de ses branches s'anastomose avec l'artère trabéculaire.

Les capillaires de la neurohypophyse sont drainés par des veines efférentes qui se jettent également dans les sinus de la dure-mère.



### **III Rappel physiologique**

#### **A. La neurohypophyse :**

##### **1. Les hormones neurohypophysaires**

###### **1.1 Découverte**

C'est en 1865 que 2 scientifiques ont enregistré une élévation de la pression artérielle chez le chien à la suite de l'injection intraveineuse d'extrait total hypophysaire. Par la suite, un autre scientifique a montré que cette propriété est due à l'extrait de l'hypophyse postérieure et précisément la substance appelée vasopressine extraits hypophysaires aussi capables de réduire la diurèse.

En 1906, on a mis en évidence une contraction de l'utérus induite in vivo et in vitro par l'extrait du lobe postérieure de l'hypophyse. Des études biochimiques ultérieures ont montré que les hormones neurohypophysaires sont au nombre de 2

- La vasopressine appelée aussi hormone antidiurétique ADH.
- L'ocytocine.

Ces 2 hormones présentent de grandes analogies structurales. La vasopressine et l'ocytocine sont des nano-peptides. Chez les mammifères, il existe 2 types de vasopressine distinctes par l'acide aminé en position 8

- Arginine vasopressine (AVP) chez la plupart des mammifères.
- Lysine vasopressine (LVP) chez les suidés (mammifères à pattes avec 4 doigts et 4 griffes).

Chez les autres vertébrés non mammifères le facteur antidiurétique est l'arginine vasotocine AVT.

###### **1.2 Origine, Biosynthèse et sécrétion:**

La destruction sélective des noyaux para-ventriculaires et des noyaux supra optiques au niveau de l'hypothalamus entraîne la dégénérescence des fibres nerveuses de la tige hypophysaire et du lobe postérieure avec développement d'un diabète insipide.

Des extraits hypothalamiques préparés à partir de fragments prélevés dans la région des noyaux supra-optiques et/ou des noyaux para-ventriculaires sont doués d'activité antidiurétique et des propriétés spécifiques de l'ocytocine sur l'utérus et les glandes mammaires.

Les études immunocytochimiques ont montré que la vasopressine et l'ocytocine sont présentes principalement dans des neurones magnocellulaires des noyaux para-ventriculaires et des noyaux supra-optiques.

Ces hormones sont sécrétées dans les corps cellulaires de ces neurones, migrent dans les axones et sont stockés au niveau de l'hypophyse postérieure. En effet, si on sectionne un neurone, on aura le gonflement du bout relié au corps cellulaire et dégénérescence de l'autre bout.

La vasopressine est synthétisée dans les neurones hypothalamus sous la forme d'un précurseur macromoléculaire qui sera divisé en 3 fragments au cours de sa maturation et son transport axonal de l'hypothalamus à la neurohypophyse dans des grains de neurosécrétion.

La vasopressine est sécrétée par exocytose dans la circulation systémique (générale) par un mécanisme dépendant d'un influx de calcium associé à l'activité électrique phasique des neurones :

- Dépolarisation.

- Ouverture des canaux  $Ca^{2+}$ .

- Le taux de  $Ca^{2+}$  intracellulaire augmente et aura donc une exocytose de vasopressine.

L'ocytocine est elle aussi synthétisée par des neurones hypothalamiques sous forme d'un précurseur dont la structure est assez semblable à celle du précurseur de la vasopressine. L'ocytocine se détache du reste de la molécule du précurseur au cours de la migration axonale des grains de sécrétion.

La libération de l'ocytocine par les terminaisons nerveuses de la neurohypophyse est aussi déclenchée par l'influx des ions  $Ca^{2+}$  induit par la dépolarisation membranaire. Chaque type de neurones produit une seule hormone. Enfermée dans de petites vésicules, l'hormone descend dans les axones pour s'accumuler dans les terminaisons axonales du lobe postérieure de l'hypophyse. En réponse à un potentiel d'action dans l'axone, l'hormone est libérée dans les capillaires et est transportée par le sang qui retourne au cœur.

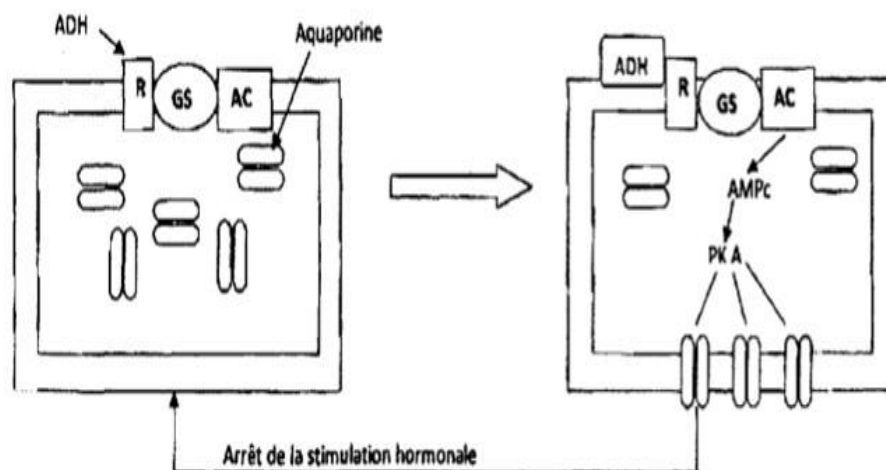
L'ocytocine et la vasopressine ont une durée de vie courte dans le sang de l'ordre de 3 minutes pour l'ocytocine.

## 2. Effets biologiques des hormones neurohypophysaires :

### 2.1) La vasopressine:

L'action physiologique majeure de la vasopressine est la rétention d'eau par le rein. En augmentant la perméabilité des tubes collecteurs, l'ADH facilite le transfert d'eau selon un gradient de pression osmotique de la lumière tubulaire vers l'interstitium. La vasopressine peut se lier à 3 types de récepteurs V1, V2 et V3.

Dans le rein, l'ADH se lie à des récepteurs de sous-classe V2 qui sont présents dans la membrane basale des cellules du tube collecteur. Cette liaison active une adénylcyclase. L'augmentation de l'AMPc active une protéine kinase qui entraîne une augmentation de la perméabilité à l'eau via la mise en jeu d'aquaporines.





La vasopressine peut se lier aussi à des récepteurs de sous-classe V1 à mécanisme IP3-dépendant (V1a sur la glycogénolyse hépatique et V1b sur les cellules hypophysaires sécrétrices d'ACTH).

- La vasopressine est capable de stimuler via des récepteurs de type V1 la production d'aldostérone par les cellules de la zone glomérulée de la surrénale, ce qui contribue à faciliter la réabsorption rénale de sels.
- Elle entraîne une constriction des muscles lisses des artérioles et par conséquent une augmentation de la tonicité vasculaire et une hypertension.
- La vasopressine est aussi un des facteurs d'agrégation plaquettaire. Cette action peut limiter la perte liquidienne en cas d'hémorragie.
- Elle augmente la glycogénolyse hépatique.
- Dans l'hypophyse antérieure, elle peut déclencher une libération d'ACTH.
- La vasopressine est impliquée dans la régulation centrale de la pression artérielle et de nombreuses autres fonctions cérébrales : comportement, apprentissage, mémorisation.

## **2.2) L'ocytocine**

L'ocytocine est sécrétée essentiellement par les neurones des noyaux paraventriculaires mais on la retrouve également dans les noyaux supra-optiques.

L'ocytocine a une double action :

- Sur la motilité utérine : l'ocytocine entraîne la contraction des muscles lisses de l'utérus et joue un rôle important, en association avec d'autres hormones (oestrogènes et glucocorticoïdes), dans l'initiation et le déroulement du travail au terme de la gestation.

En thérapeutique elle est utilisée pour déclencher le travail en fin de grossesse. Son action nécessite une imprégnation préalable par les oestrogènes. Son rôle physiologique éventuel dans l'induction du travail en fin de grossesse et sur la gestation et la

parturition sont remis en question. En effet, il a été démontré que le travail peut avoir lieu chez un animal hypophysectomisé. Mais, dans ces conditions l'induction du travail pourrait être due à l'ocytocine du fœtus qui peut traverser la barrière placentaire et qui existe à des taux élevés dans le sang fœtal.

– Sur l'éjection du lait : L'action biologique principale de l'ocytocine est la contraction des cellules myo-épithéliales des alvéoles des glandes mammaires et l'éjection du lait. La sécrétion du lait est sous le contrôle de la prolactine sécrétée par l'hypophyse antérieure. L'éjection du lait est due à la jonction de 2 actions :

⊗ La succion mécanique du mamelon qui déclenche par un mécanisme réflexe (lacto-hypothalamo-hypophysaire) la sécrétion par les neurones hypothalamiques de l'ocytocine. Cette sécrétion résulte d'une élévation de décharge dans les neurones hypothalamiques.

⊗ La contraction des cellules myo-épithéliales de la glande mammaire sous l'influence de l'ocytocine sécrétée.

Mais la sécrétion du lait et son éjection ne peuvent avoir lieu que sur une glande mammaire qui a subi préalablement une imprégnation hormonale par les oestrogènes et la progestérone à des taux réalisables qu'en cours de la gestation.

– Injectée dans les ventricules cérébraux d'une rate vierge, l'ocytocine provoque en quelques minutes un comportement maternel.

– Chez le rat mâle, l'administration centrale d'ocytocine favorise l'érection et le comportement d'accouplement.

### 3. Contrôle de la sécrétion des hormones neurohypophysaires :

#### 3.1 La vasopressine:

La sécrétion d'ADH est mise en jeu par 2 types de récepteurs :

➤ Les osmorécepteurs :

Ils sont très sensibles et d'action très rapide. On a l'accroissement de la pression artérielle stimulée par la sécrétion de l'ADH avec un effet immédiat sur la diurèse. La diminution de la pression osmotique entraîne une inhibition de la sécrétion d'ADH mais avec un effet retardé sur la diurèse. Ce ne sont pas les neurones sécréteurs eux-mêmes qui répondent à une élévation de la tonicité du plasma sanguin par une séquence excitation- inhibition mais plutôt les neurones voisins à réponse monophasique.

Ce ne sont pas les neurones sécréteurs eux-mêmes qui répondent à une augmentation de la tonicité du plasma sanguin par une séquence excitation- inhibition mais plutôt les neurones voisins, à réponse monophasique (accélération de la décharge après injection carotidienne de solution hypertonique).

Entre ces 2 types de neurones, la synapse est de type cholinergique, la régulation est très sensible, une augmentation de l'osmolarité de 2 ‰ entraîne la libération de l'ADH ce qui permet de maintenir l'osmolarité du plasma à 300mosml

➤ Les barorécepteurs dont il existe 2 types :

⊗ Des barorécepteurs à basse pression : sensibles à la variation de la volémie et se situent dans l'oreillette gauche. La diminution de la volémie entraîne une stimulation de la sécrétion d'ADH. L'augmentation provoque une inhibition.

⊗ Des barorécepteurs à haute pression : sensibles aux variations de la pression artérielle et situés au niveau de la crosse de l'aorte et de la bifurcation carotidienne.

Il est à noter que d'une façon générale la volémie est étroitement liée à la pression artérielle.

Dans les conditions pathologiques habituelles, exemple une déshydratation, entraîne une baisse de la volémie, hypernatrémie -> la volémie et la pression osmotique agissent de façon couplée sur la sécrétion d'ADH.

Mais, si expérimentalement, on fait varier ces facteurs selon un couplage inverse (exemple : perfusion intraveineuse avec un grand volume d'un sérum hypertonique), la régulation se fait avec priorité pour la volémie.

L'ADH assure l'homéostasie de l'organisme par 2 constantes fondamentales, l'osmolarité du milieu intérieur et la volémie (avec priorité pour la volémie).

D'autres facteurs agissent sur la sécrétion d'ADH mais ne sont pas des facteurs de régulation :

- Facteurs émotifs : Qui diminuent la sécrétion d'ADH.
- Facteurs thermiques : Le froid diminue la sécrétion d'ADH, le chaud l'augmente.
- Facteurs pharmacodynamiques : l'alcool et l'adrénaline diminuent l'ADH, l'acétylcholine et la nicotine l'augmentent.

L'acétylcholine en injection a un effet antidiurétique qui est aboli par une hypophysectomie. Elle excite les neurones supra-optiques et accélère la décharge des neurones para-ventriculaires. La régulation de la vasopressine est systémique.



### **3.2 L'ocytocine:**

La régulation de l'ocytocine est presque entièrement nerveuse. L'ocytocine est sécrétée essentiellement en réponse à la succion du mamelon. La traction du mamelon au cours de la tétée ou au cours de la traite est à l'origine d'influx nerveux centripète qui gagne la moelle puis le cerveau. Les neurones à ocytocine présentent alors une activité synchrone caractérisée par une sécrétion d'ocytocine par leurs terminaisons nerveuses de la neurohypophyse.

La libération d'ocytocine au cours de la tétée est calcium-dépendante, pulsatile, massive et brève.

La stimulation du tractus génital femelle provoque la libération d'ocytocine qui induit la contraction du muscle utérin qui a pour effet de favoriser l'ascension des spermatozoïdes le long de l'utérus.

La sécrétion d'ocytocine au cours du travail (juste avant l'accouchement) est déclenchée et entretenue par un réflexe neuro-endocrinien dont l'origine est la dilatation du col et la descente du fœtus dans la cavité utéro-vaginale.

L'augmentation du nombre de récepteurs à ocytocine dans le myomètre dans les heures qui précèdent l'accouchement rend ainsi l'utérus particulièrement sensible à cette hormone.

Des études pharmacologiques ont montré l'implication de plusieurs neurotransmetteurs dans la libération de l'ocytocine. La noradrénaline exerce un effet stimulant et les peptides opioïdes présents dans la neurohypophysaire exercent un effet inhibiteur.

## **B. L'hypophyse antérieure :**

De très importantes modifications surviennent à la suite de l'ablation de l'hypophyse antérieure parmi lesquelles :

- ❖ Une atrophie du cortex surrénalien.
- ❖ Une inhibition de la croissance.
- ❖ Une dépression de la fonction thyroïdienne.
- ❖ Une atrophie des gonades et disparition de caractères sexuels secondaires.
- ❖ Une tendance à l'hypoglycémie

On trouve dans la glande anté-hypophysaire au moins 5 types de cellules que l'on peut identifier par des techniques immuno-histo-chimiques. Ces cellules n'ont pas une activité continue. Elles libèrent leurs produits de sécrétion par période  $\pm$  longue.

On distingue :

- Les cellules lactotropes sécrétant la prolactine et agissant sur le tissu des glandes mammaires.
- Des cellules somatotropes sécrétant l'hormone de croissance et agissant sur l'os, le muscle, le tissu adipeux et le foie.
- Des cellules corticotropes sécrétant les hormones corticotropes et agissant sur le cortex surrénalien.
- Les cellules thyrotropes sécrétant la TSH et agissant sur la thyroïde.
- Les cellules gonadotropes sécrétant les gonadotrophines LH et FSH et agissant sur les ovaires et les testicules.

## **1. Fonction somatotrope :**

Cette fonction est découverte sur des cas cliniques appelés « acromégalie » caractérisés par une croissance exagérée et un extra développement du nez, des doigts, des orteils et du menton. En effet, ces malades avaient une tumeur au niveau de l'hypophyse.

L'hypophysectomie d'un jeune animal suspend sa croissance pondérale par arrêt du développement de tous ses organes et ses tissus. Il en résulte un nanisme hypophysaire harmonieux car les proportions entre les différentes parties du corps sont maintenues contrairement au nanisme dysharmonieux (en cas de déficit d'hormones thyroïdiennes).

La reprise d'une croissance normale des animaux hypophysectomisés nécessite l'injection répétée d'extraits totaux du lobe antérieur de l'hypophyse. De ces extraits, il est possible d'isoler une substance appelée hormone de croissance GH (anciennement appelée STH : SomatoTropic Hormon) qui est responsable de la fonction somatotrope de l'hypophyse.

### **1.1 Structure et spécificité :**

L'hormone de croissance est une protéine formée d'une chaîne de 191 acides aminés et repliée sur elle-même dont la configuration spatiale est stabilisée par deux ponts disulfures.

L'hormone de croissance présente une grande spécificité zoologique (chaque espèce a sa propre molécule spécifique) pour son activité biologique.

Ainsi, seule l'hormone de croissance humaine est vraiment efficace en clinique pour accélérer la croissance du jeune enfant atteint de nanisme hypophysaire, d'où le recours à la GH extraite d'hypophyse humaine prélevée des cadavres humains à l'autopsie.!

Depuis 1981, il est possible de produire de la GH à grande échelle par des bactéries génétiquement manipulées.

### **1.2 Libération et circulation dans le sang :**

La libération de la GH s'effectue par exocytose. Elle apparaît au cours de la vie fœtale après 70 jours de gestation.

Pendant la phase pré-pubertaire, elle augmente de façon importante tout le temps. Chez



l'enfant, la sécrétion de GH au cours du nyctémère (24 heures de la journée) est intermittente. Des pulses surviennent toutes les 3 à 4 heures et les pulses les plus importantes sont observées à 2 heures après le début du sommeil profond.

Chez l'homme adulte, la sécrétion basale est faible et des pulses de grande amplitude apparaissent toutes les 3 à 4 heures. Chez la femme la sécrétion basale est supérieure à celle de l'homme et les pulses sont plus fréquentes mais d'amplitude plus faible.

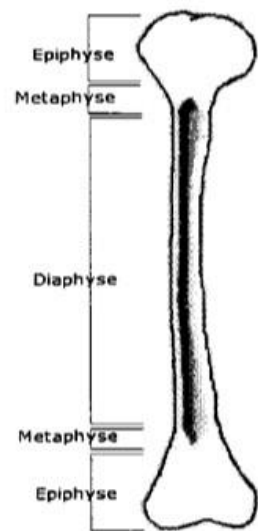
Dans le sang, la GH est véhiculée à l'état libre. Sa durée de vie est très courte.

### 1.3 Actions Biologique :

(a) *Actions générales sur l'organisme :*

Les effets biologiques de la GH sont multiples. Elles s'exercent sur presque tous les tissus principalement osseux et musculaire et se manifestent sur tous les viscères à l'exception du cerveau.

La croissance en longueur des os longs, dont dépendra la taille définitive de l'adulte, est assurée par le cartilage de conjugaison qui sépare les extrémités (épiphyses) de l'os de sa partie médiane (diaphyse).



Cette croissance dure assez longtemps que les épiphyses sont séparées de la diaphyse par la zone cartilagineuse dont le développement est dépendant de la GH.

Chez le jeune, une hypersécrétion d'hormone de croissance ou un traitement prolongé à la GH aboutit au gigantisme. La soudure des épiphyses à la diaphyse marque l'arrêt de la croissance des os en longueur. Elle se produit chez l'homme à un âge bien défini pour chaque pièce du squelette. La radiographie permet ainsi de déterminer l'âge osseux d'un individu d'après les épiphyses soudées et celles non-soudées.

L'hypersécrétion de GH survenant chez l'adulte alors que la croissance est terminée provoque une augmentation du volume des tissus mous (peau, langue, viscères...), une reprise de la croissance des os courts (phalanges...), un épaississement des masses musculaires et surtout une galactorrhée, signe clinique de l'acromégalie.

La GH a un effet anabolisant majeur et stimule la croissance structurale. Tous les aspects du métabolisme sont stimulés et tous les organes s'hypertrophient. La GH a de nombreux effets métaboliques dont une résistance à l'insuline et une activité lipolytique.

*(b) Action cellulaire :( récepteurs et mode d'action)*

Les récepteurs de l'hormone de croissance font partie de la superfamille des cytokines. La GH n'agit pas toujours directement sur les cellules cibles. Elle permet parfois la synthèse et l'action d'un ensemble de facteurs d'origine hépatique : les somatomédines.

Il s'agit d'un ensemble de substances qui sont des composés proches de l'insuline. On les appelle IGF (Insuline-like Growth Factor). Elles sont véhiculées dans le sang par une protéine de transport. Les principales sont IGF1 (somatomédine A) et IGF2 (somatomédine C).

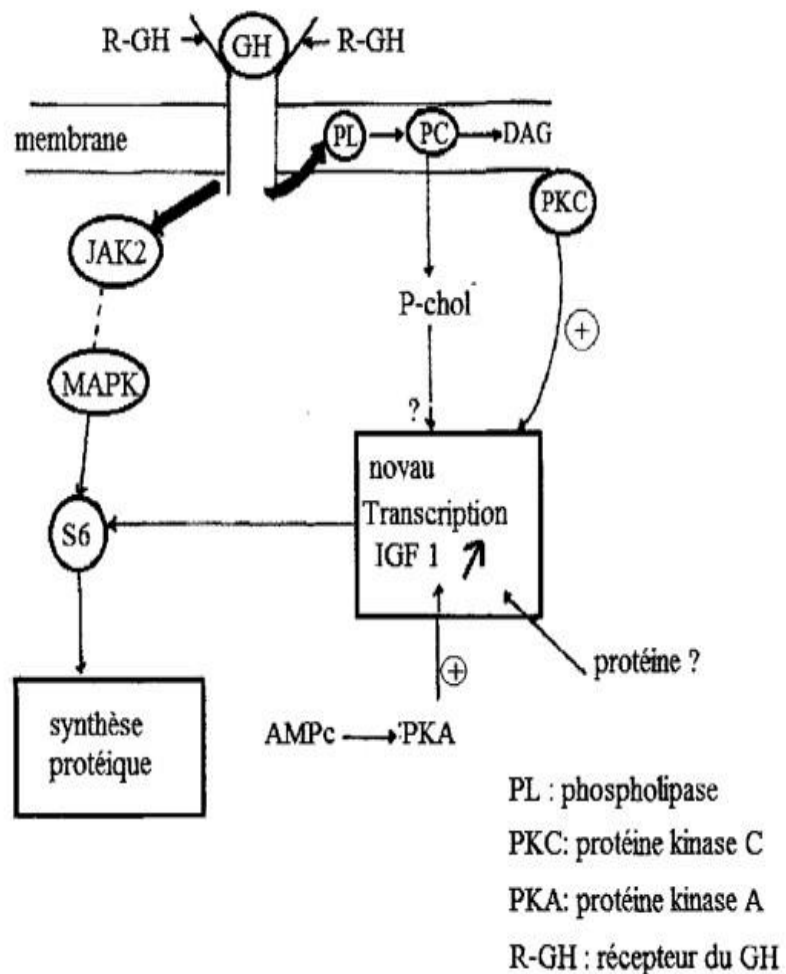
On distingue donc des effets directs (exemple sur le cartilage de conjugaison des os longs) et des effets indirects via les somatomédines. L'action de l'hormone de croissance au niveau de son récepteur passe par 3 étapes :

- Liaison de l'hormone sur son récepteur : Une molécule d'hormone se lie à deux molécules réceptrices de GH-BH (GH-Binding Hormon) qui est produite chez l'homme par coupure protéolytique de la partie extracellulaire du récepteur. Elle suggère que la dimérisation du récepteur est importante pour son internalisation et la transmission du message hormonal.
- La transmission du signal passe par au moins deux voies :

⊗ Celle initiée par la phosphorylation de la protéine JAK2 qui possède une fonction tyrosine kinase. Elle conduit à la phosphorylation de la protéine ribosomale S6 ce qui induit une augmentation de la synthèse protéique.

⊗ Celle des médiateurs dérivés de la dégradation des lipides membranaires : phospho-inositides et protéine kinase C.

➤ L'activation d'une phosphokinase conduit à la stimulation de la protéine kinase C qui, dans l'hépatocyte stimule l'activation des différents gènes en particulier ceux codant pour IGF1. Cette action de la protéine kinase C, qui nécessite la présence de protéine encore inconnue, elle est modulée par la protéine kinase A (PKA).



La régulation de l'excrétion des gènes par l'hormone de croissance se traduit par le codage pour des facteurs de transcription, des facteurs de croissance IGF1 et IGF2, des récepteurs hormonaux, des enzymes, des hormones protéiques...

#### **1.4 Contrôle de la production de l'hormone de croissance :**

##### *(a) Stimulation hypothalamique :*

En 1960, un chercheur a montré que des lésions de l'hypothalamus provoquent un arrêt de la croissance, chez le rat, liée à un déficit de GH. Ce résultat prouve l'existence d'un facteur d'origine hypothalamique qui contrôle la production de cette hormone : C'est la « Growth Hormon Releasing Factor » GHRH ( $\neq$  GNRH).

Le GHRH se lie à des récepteurs spécifiques de haute affinité qui existent sur les cellules somatotrope.

Le GHRH active l'adénylcyclase et l'augmentation d'AMPc qui précède la libération de GH et qui nécessite aussi la présence de calcium (calcium-dépendant). Le GHRH stimule la synthèse de la GH en augmentant la transcription et la traduction de ses ARNm.

La libération de GHRH hypothalamique est tributaire d'un contrôle multi- factoriel. Il existe des arguments en faveur d'une auto-inhibition récurrente des neurones à GHRH par leurs collatérales axoniques. C'est le Feed-back ultra court.

Des neurones aminergiques de système nerveux central affectent la libération de GHRF (GHRH). En effet, le blocage de la synthèse d'adrénaline cérébrale par des inhibiteurs de la PNMT (Phenylethanolamine N-methyltransferase) réduit le contenu hypothalamique en adrénaline et supprime parallèlement la sécrétion pulsatile de GH. Cette dernière pourrait être tributaire d'une stimulation périodique indirecte par des neurones adrénérgiques.

Chez l'homme, les neurones adrénérgiques et noradrénérgiques exercent sur la sécrétion de GHRF un effet stimulant via des récepteurs  $\alpha$ -adrénérgiques et un effet inhibiteur via

des récepteurs  $\beta$ -adrénergiques.

La somatomédine C (IGF2) et la GH elle-même inhibent par Feed-back la synthèse et la sécrétion de GHRF. Le rétrocontrôle négatif de la GH et de la somatomédine C sur la fonction somatotrope paraît s'exercer sur l'hypothalamus et aussi vraisemblablement sur l'hypophyse.

*(b) Inhibition hypothalamique:*

La somatostatine (SS ou SRIF : Somatostatine Releasing Inhibiting Factor) est un peptide de 14 acides aminés initialement isolé de l'hypothalamus et présent dans le SN central et périphérique ainsi que dans de nombreux organes comme le pancréas, le tractus gastro-intestinal et certaines glandes annexes. La SRIF a un pouvoir inhibiteur sur la sécrétion de GH.

La sécrétion spontanée de somatostatine est cyclique et en contraste de phase avec celle de GHRF. (Si taux GHRF augmente alors SRIF diminue). Le SRIF exerce sur la libération hypophysaire de GH une inhibition dont le maximum correspond au nadir (le seuil de sécrétion le plus bas) des cycles de GH et de GHRF. Le rythme ultradien de la sécrétion de GH est donc contrôlé par l'interaction complexe des deux neurohormones hypothalamo-hypophysaires, l'une inhibitrice (SRIF), l'autre stimulatrice appelées somatocrine (GHRF).

Le GHRF stimule également la libération hypothalamique de la somatostatine qui inhiberait, en retour, celle de GHRF. La synthèse et la sécrétion de somatostatine sont stimulées par une élévation des taux sériques de GH et de somatomédine C (IGF2). Il existe aussi une auto-inhibition récurante des neurones à SRIF (Feed-back ultra court).

*(c) Effets des hormones périphériques :*

➤ Effets des hormones thyroïdiennes :

Les enfants hypo-thyroïdiens ont une croissance pubertaire ralentie en partie liée à un déficit en GH et somatomédine. Un déficit thyroïdien entraîne une diminution du

contenu hypothalamique en GHRF et de la sensibilité de l'hypophyse à ce neuro-peptide.

➤ Effets des hormones cortico-surréaliennes :

Chez l'enfant, l'apport de glucocorticoïdes inhibe la croissance squelettique. Plusieurs arguments plaident en faveur d'une action principale des glucocorticoïdes sur l'hypothalamus (modification de sécrétion de GHRF et/ou SRIF) associée à une action directe sur l'hypophyse (augmentation du nombre de récepteurs au GHRF, expression du gène et stabilisation des ARNm de la GH).

Les glucocorticoïdes et les hormones thyroïdiennes agissent en synergie sur les cellules somatotropes pour promouvoir la production de GH induite par le GHRF.

➤ Effets des hormones sexuelles:

Chez le rat adulte, le contenu de l'hypophyse en GH est plus élevé chez le mâle que chez la femelle et le rythme ultradien de sécrétion de GH présente une différence liée au sexe.

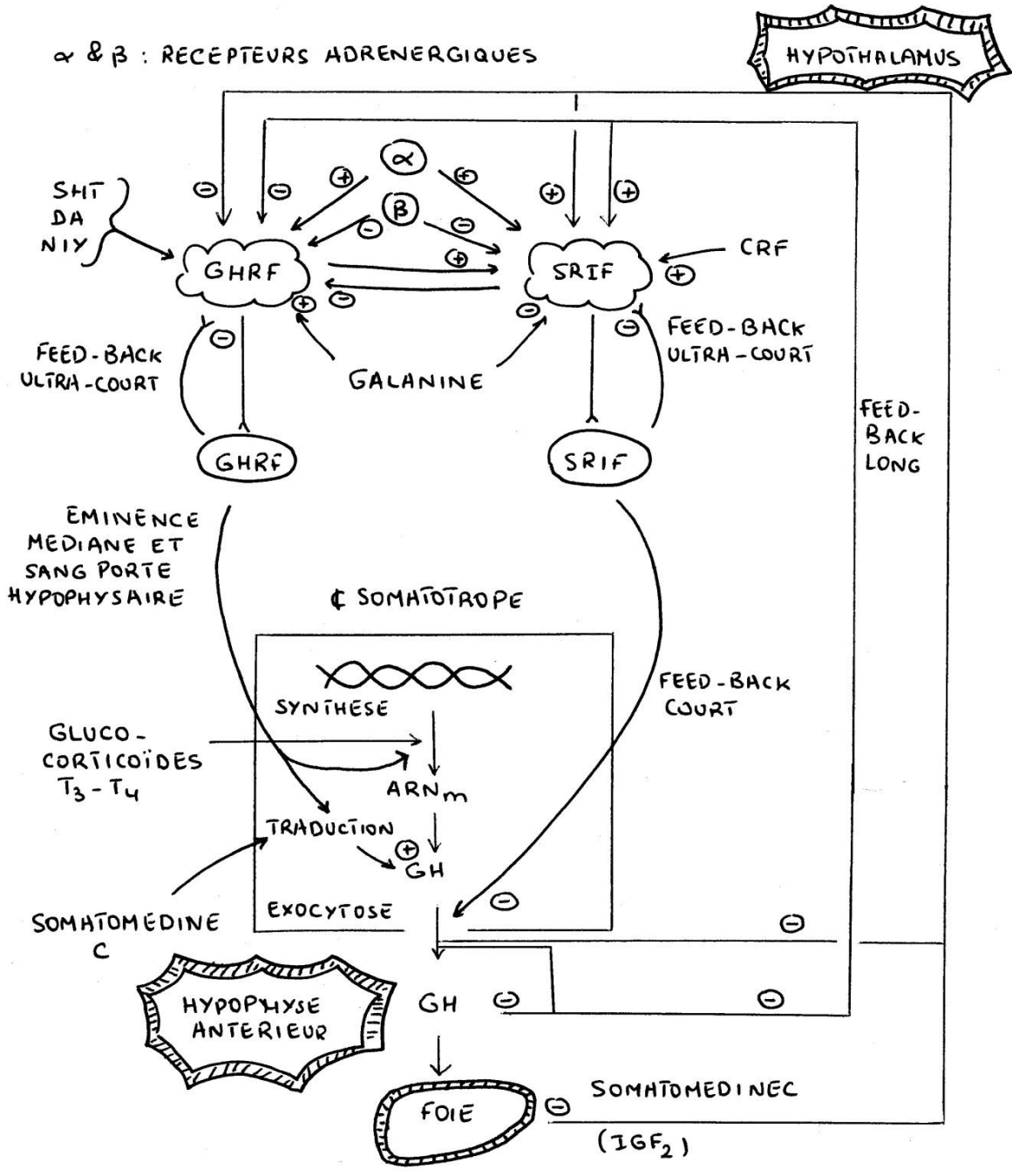
La testostérone stimule la sécrétion de GHRF. Une thérapie à base d'androgènes augmente le taux d'IGF somatomédine C chez l'enfant pourvu d'une hypophyse intacte mais non chez celui dont la fonction somatotrope est déficiente.

L'œstradiol diminue la réponse de l'hypophyse au GHRF.

La croissance particulièrement rapide des garçons au moment de la puberté est en partie due à la sécrétion et la production de facteurs de croissance liés par l'action somatotrope.

➤ Facteurs divers :

- La sécrétion de l'hormone de croissance est stimulée par l'administration orale ou intraveineuse d'acides aminés particulièrement l'arginine et la leucine.
- La sécrétion de GH augmente ou diminue respectivement par une diminution ou une augmentation du taux des acides gras libres dans la circulation.
- La libération de GH est stimulée par une hypoglycémie insulémique (due d'insuline).



## **2. Facteurs prolactiniques :**

### **2.1 Découverte et structure:**

En 1928, deux chercheurs ont signalés une montée laiteuse chez la lapine en pseudo gestation après administration d'un extrait de lobe antérieur de l'hypophyse. En 1932, le principe actif a été purifié à partir d'hypophyse de mouton et nommé « prolactine » en raison de ses effets biologiques dont le principal est la production du lait.

La prolactine humaine a été purifiée au début des années 70. Son gène a été isolé et séquencé 10 ans plus tard. Le gène de la prolactine est situé sur le chromosome 6. La prolactine est un poly-peptide de 199 acides aminés.

Après sa production elle est stockée dans des grains de sécrétions dispersées dans le cytoplasme des cellules lactotropes.

### **2.2 Récepteurs et mode d'action de la prolactine :**

La prolactine est sécrétée au cours de la deuxième moitié du cycle œstrien et en permanence au cours de la gestation. Elle stimule la sécrétion de progestérone par le corps jaune (avant que celle-ci soit remplacée par la sécrétion placentaire). Le mode d'action de la prolactine est semblable à celui de la GH. Le récepteur de la prolactine reconnaît aussi la GH.

Les récepteurs membranaires à la prolactine peuvent subir une up-régulation (c'est-à-dire augmentation du nombre des récepteurs disponibles) en réponse aux œstrogènes ou à l'insuline ou une down-régulation en réponse à la progestérone ou à une élévation aiguë du taux de la prolactinémie.

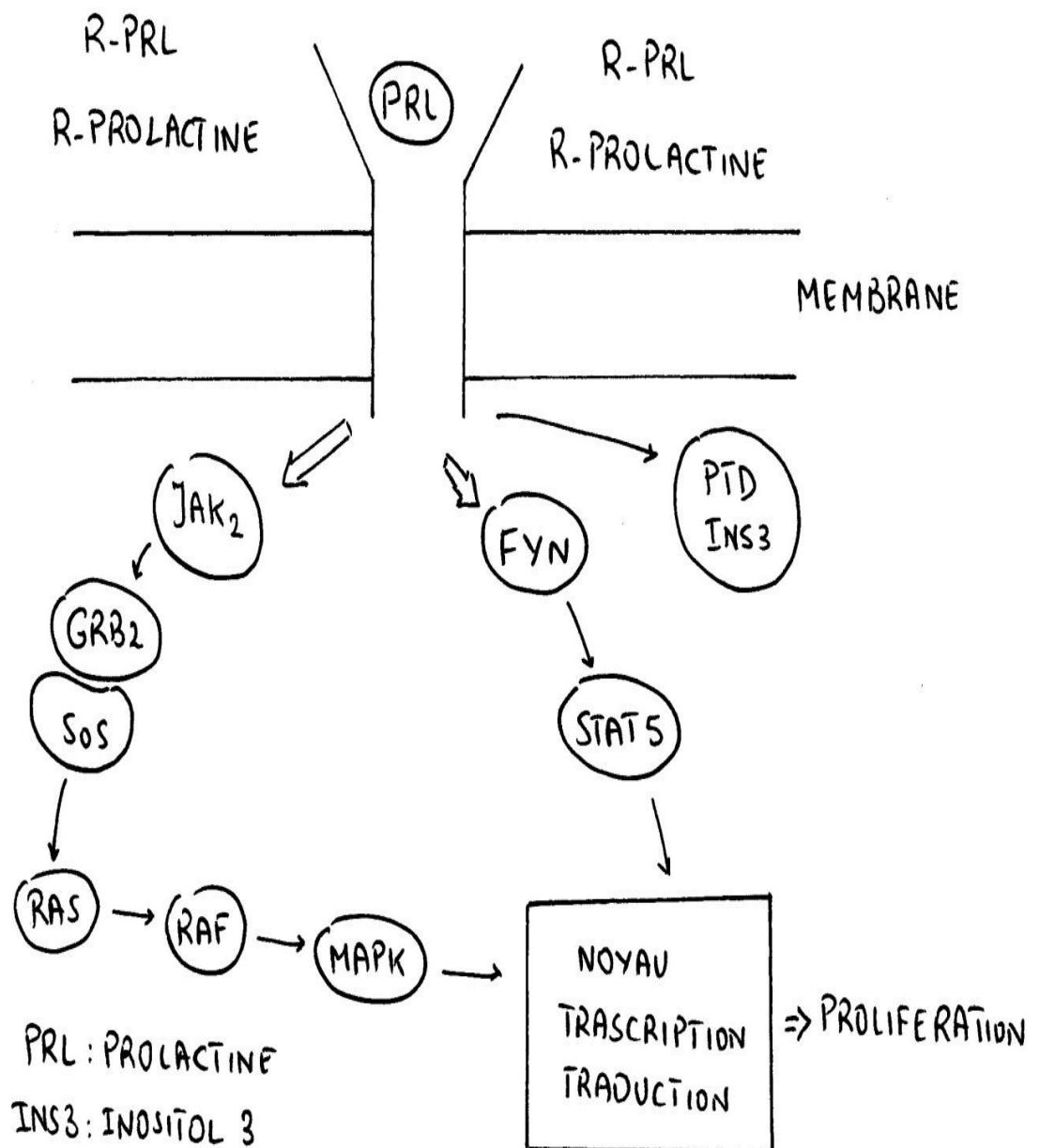
Dans ces conditions, le complexe récepteur-prolactine est internalisé de façon accélérée conduisant à une diminution du nombre des récepteurs disponibles.

La liaison de la prolactine à son récepteur conduit à plusieurs cascades de phosphorylation qui débute par la phosphorylation des protéines à fonction tyrosines kinases (JAK2 et Fyn). Finalement, la phosphorylation de la MAP kinase conduit au niveau du noyau à la stimulation de la transcription ce qui permet la prolifération cellulaire.



La demi-vie de la prolactine est de l'ordre de 30 min, son taux plasmatique de l'ordre de 20 ng/mL chez la femme et inférieur de 15 ng/mL chez l'homme.

Elle présente un cycle circadien avec des fluctuations ultradiennes de périodes d'environ 30 min. Chez la femme, le taux s'élève significativement au cours du début de la grossesse mais à partir de la 8<sup>ème</sup> semaine elle est sécrétée à une concentration de 100 ng/mL.



### 2.3 Actions:

La prolactine initie le développement des glandes mammaires et joue un rôle essentiel dans l'initiation de lactation qui comporte 2 processus distincts :

- Élaboration des constitutions du lait par les cellules acineuses puis leur sécrétion dans la lumière des acini.
- Éjection du lait.

La prolactine joue un rôle important dans le 1er processus, l'ocytocine dans la le second. Au niveau mammaire, la prolactine accroît la transcription de toute une série de gènes impliqués dans la sécrétion de lait.

Elle stimule la synthèse des protéines du lait par l'accumulation et la traduction des ARNm correspondants. Elle induit aussi la synthèse des enzymes nécessaires à la synthèse du galactose, lactose, acides gras et phospholipides.

L'action de la prolactine est facilitée par diverses hormones notamment le cortisol, la thyroxine, l'insuline, l'IGF1, l'œstrogène et la progestérone ...

A concentration élevée, la prolactine bloque la synthèse de GnRH et inhibe l'ovulation chez la femme et la spermatogenèse chez l'homme. Son rôle s'étend à d'autres fonctions que la lactation

De nombreuses et multiples fonctions ont été attribuées à la prolactine chez les vertébrés. On peut les classer en 7 catégories :

- \* Action associée à l'équilibre de l'eau et électrolytes
- \* Effet sur la croissance et le développement
- \* Action sur les fonctions de reproduction
- \* Effets métaboliques
- \* Effets sur le comportement
- \* Immuno-régulation
- \* Action sur l'épiderme de la peau.

La perturbation de l'axe lactotrope est fréquente. C'est la plus fréquente des maladies hypophysaires. Elle touche 1 % de la population. Les signes de découverte sont en rapport avec l'hypersécrétion. Devant toute infertilité masculine, il faut chercher une hyper-prolactinémie.

Cette pathologie est plus fréquente chez l'homme et provoque un syndrome tumoral avec une insuffisance hypophysaire associée. Quant à l'exploration biologique, en dehors d'une grossesse, d'une hypothyroïdie, d'une insuffisance rénale, d'une cirrhose ou de prise de médicaments, le dosage de la prolactine est fait le matin chez un patient à jeun et entre le deuxième et le seizième jour du cycle chez la femme sur des prélèvements à 15 minutes d'intervalle. Si le taux est inférieur à 100 ng/mL, le sujet est normal ou il faut refaire le dosage. Entre 100 et 200 ng/mL, un micro-adénum est probable. Si le taux est supérieur à 200 ng/mL, il existe un macro-adénum à prolactine.

#### **2.4 Régulation de la sécrétion:**

La sécrétion de la prolactine croît au cours de la grossesse répondant à l'accroissement de la concentration circulante des œstrogènes. C'est la succion du mamelon qui la maintiennent après la gestation.

La dopamine et les agonistes dopaminergiques réduisent la synthèse et la sécrétion de la prolactine. Les neurones tubulo-unfundibulaires sécréteurs de dopamine sont inhibiteurs de la sécrétion de prolactine.

La sérotonine qui stimule la sécrétion de prolactine serait responsable du pic sécrétoire nocturne de prolactine. Plusieurs peptides cérébraux stimulent la sécrétion de prolactine ( $\beta$ -endorphine, leucine, enképhaline).

De nombreux agents psychotropes (antidépresseurs) sont également agents stimulants, ce qui explique la fréquence des hyperprolactinémies iatrogènes (dues à la prise de médicament). Les œstrogènes empêchent les effets inhibiteurs de la dopamine.

Le contrôle exercé par l'hypothalamus sur la production de prolactine est essentiellement réalisé par des facteurs inhibiteurs (PIF : Prolactine Inhibiting Factor). L'un d'eux est un polypeptide sécrété sous forme d'un précurseur commun au PIF et à la

LHRH tandis qu'un agoniste dopaminergique inhibe la sécrétion hypophysaire de prolactine.

La sécrétion de prolactine est également freinée par la somatostatine et par sa propre sécrétion (par feed-back). La prolactine circulante pourrait accéder à certaines régions du cerveau et augmenter la sécrétion de dopamine.

L'hypophyse humaine possède des récepteurs au GABA, celui-ci inhibe la sécrétion de prolactine par action hypophysaire courte et directe.

La sécrétion de prolactine est stimulée par la TRH qui se comporte comme une prolactine releasing factor.

Le peptide intestinal vasoactif (VIP) est l'un des peptides les plus puissants quant à l'effet sécrétagogue direct sur les cellules à prolactine. Le VIP se lie des récepteurs spécifiques de l'hormone antérieure, stimule l'adénylcyclase et augmente la transcription du gène de la prolactine ainsi que la sécrétion hormonale. Le VIP hypophysaire participe au contrôle autocrine, paracrine de la sécrétion de prolactine.

L'ocytocine stimule la sécrétion de prolactine. L'angiotensine stimule la sécrétion de prolactine par action directe sur les cellules lactotropes. Des méthodes immuno-histochimiques ont permis de localiser de la rénine, de l'angiotensinogène et de l'enzyme de conversion dans les cellules à prolactine de l'hypophyse. Ces observations suggèrent l'existence d'une régulation autocrine de la sécrétion de prolactine par un système rénine-angiotensine local.

La sécrétion de prolactine est augmentée par des stimuli périphériques dont le plus fréquent et le plus courant est la succion du mamelon au cours de la tétée et la stimulation du col utérin au cours de l'accouplement ou de l'accouchement.

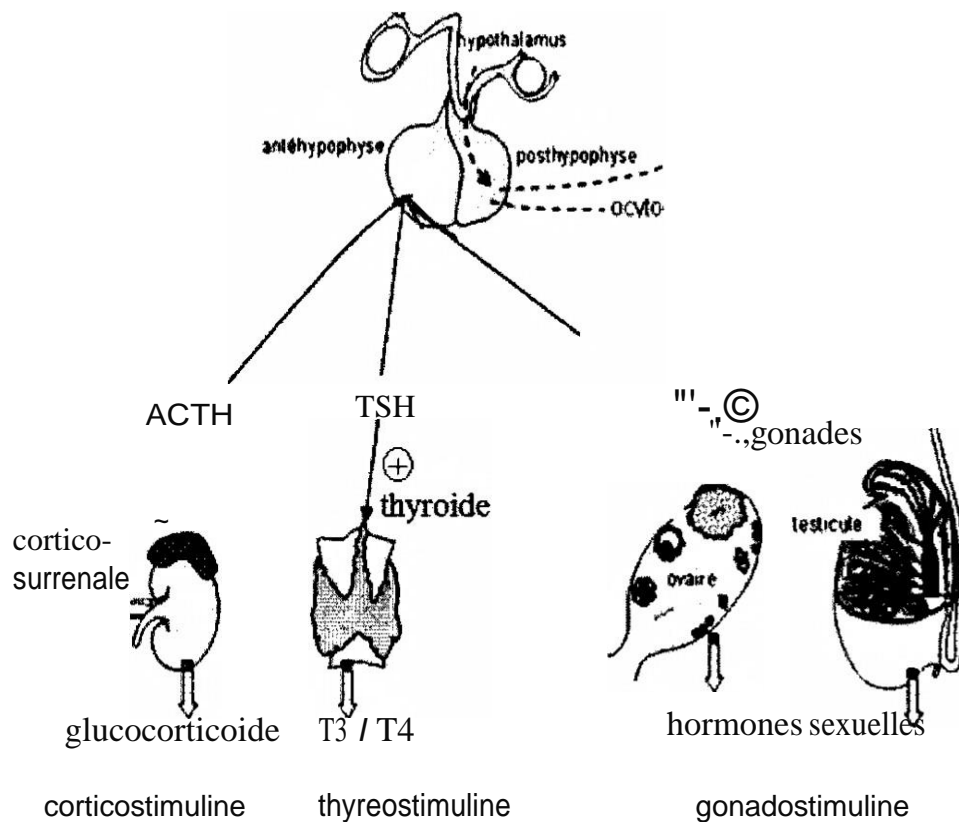
La quantité de prolactine sécrétée dépend de la durée et de l'intensité de la stimulation mammaire au cours de la tétée.

Les influx nerveux sensitifs en provenance du mamelon gagnent la corne médullaire, le tronc cérébral de l'hypothalamus où plusieurs neuromédiateurs sont mobilisés pour

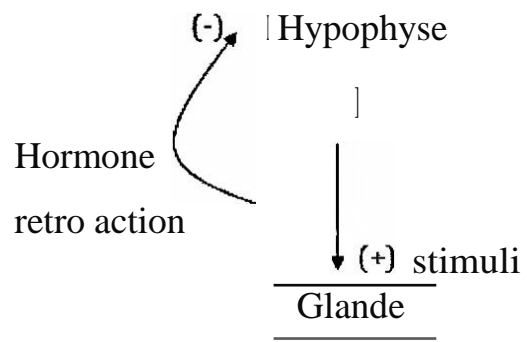
aboutir à la libération concomitante de la prolactine qui entretient la sécrétion du lait et de l'ocytocine qui assure son éjection.

### 3. Fonction stimuline ou trophine de l'hypophyse :

Par cette activité, l'hypophyse contrôle la production d'autres hormones par des glandes endocrines éloignées de l'hypophyse.



Ces stimulines ont pour fonction principale la régulation de la production d'hormones par les cellules cibles. Les hormones sécrétées sous l'effet des stimulines participent elles aussi dans le contrôle de la production des stimulines correspondantes par le phénomène de Feed-back négatif.



Quand l'hypophyse secrète trop de stimulines, la glande secrète beaucoup d'hormones. Si l'hormone existe en grandes quantités, la sécrétion des stimulines est inhibée.

L'ablation de l'hypophyse provoque l'arrêt de la sécrétion de toutes les stimulines et aussi de toutes les hormones correspondantes car la présence des stimulines est indispensable pour la production de ces hormones.

Il existe un équilibre entre la sécrétion de la stimuline et la sécrétion d'hormones.

### **3.1 ACTH: corticotrophine:**

#### *(a) Historique :*

L'ablation de l'hypophyse provoque l'atrophie du cortex surrénalien et l'arrêt de la sécrétion des stéroïdes. L'administration d'un extrait brut ou purifié d'hypophyse corrige les effets de l'hypophysectomie.

Le principe actif est l'hormone corticotrope : ACTH isolé au début des années 40. Certains chercheurs avaient démontré que la libération d'ACTH induite par une agression peut être empêchée par administration préalable de corticostéroïdes.

Cette observation conduit à la théorie de feed-back négatif et suggère l'existence de relation entre l'hypophyse et la surrénale.

A la fin des années 70, il a été démontré qu'une glycoprotéine : la POMC est le précurseur commun d'ACTH et de plusieurs autres peptides biologiquement actifs.

#### *(b) Effets biologiques :*

\* L'ACTH se fixe sur des récepteurs membranaires corticosurréaliens de haute affinité, active l'adényl-cyclase et augmente la production d'AMPc.

\* L'ACTH active aussi le clivage de la chaîne latérale du cholestérol qui conduit au sein des mitochondries à la formation de prégnénolone par hydroxylation.

\* L'ACTH augmente via l'AMPc la quantité d'ARNm spécifique codant pour les différentes composantes des hydroxylases surréaliennes mitochondriales et microsomaux.

\* En réponse à l'ACTH, l'augmentation du taux d'ARNm spécifique codant pour les différentes enzymes impliquées dans la stéroïdogénèse résulte d'un accroissement de la transcription des gènes respectifs.

\* L'ACTH exerce des actions extra-surréaliennes. Elle possède une activité mélanotrope supérieure à celle de la  $\gamma$ -MSH et la pigmentation cutanée observée dans la maladie d'Addison (insuffisance surrénalienne) est due davantage à une hypersécrétion d'ACTH que de  $\gamma$ -MSH.

*(c) Facteurs stimulants ou inhibiteurs de la sécrétion hypophysaire de l'ACTH:*

En plus du CRF, d'autres substances modulent l'activité corticotrope de l'hypophyse :

\* De nombreuses expériences ont montré l'effet potentialisateur des hormones neurohypophysaires vasopressine et ocytocine sur la sécrétion d'ACTH adénohypophysaire induite par le CRF.

\* L'adrénaline et la noradrénaline, seules ou associées au CRF, stimulent la sécrétion d'ACTH.

\* L'angiotensine II stimule directement la sécrétion d'ACTH par mécanisme Calcium-dépendant.

#### **4 Fonction thyroïdienne :**

La synthèse et la sécrétion des hormones thyroïdiennes T3 et T4 sont dépendantes de l'hypophyse antérieure dont l'effet stimulant s'exerce par l'hormone thyro-stimulante (TSH).

#### **5 Fonction gonadotrope :**

L'hypophyse antérieure contrôle le développement et l'activité des gonades mâles et femelles par l'intermédiaire de 2 hormones gonado-stimulantes FSH et LH.

L'appellation de ces 2 hormones évoque l'action ovarienne majeure de chacune d'elles.



La LH stimule également les cellules interstitielles de Leydig situées entre les tubes séminifères. On l'appelle aussi chez l'homme ICSH (hormone de stimulation des cellules interstitielles).

Ces 2 hormones agissent sur les gonades et leurs actions sont complémentaires. La sécrétion de ces 2 hormones répond essentiellement à celle d'une seule hormone hypothalamique, la GnRH, qui stimule surtout la LH que la FSH.

## **6. Autres sécrétions hypophysaires :**

Le lobe antérieur produit encore deux facteurs neuro-peptidiques dont le rôle physiologique reste à définir mais qui pourrait avoir un effet sur la mobilisation des graisses d'où son nom lipotropine (LPH).

Ces facteurs proviennent du clivage dans les cellules corticotropes d'une gluco-protéine, POMC, précurseur commun d'ACTH, de LPH ainsi que des  $\beta$ -endorphines et d'hormones mélanotropes.

La production des  $\beta$ -endorphines est plus importante au niveau du lobe intermédiaire qu'au niveau du lobe antérieur.

Le lobe intermédiaire produit à partir de POMC des hormones mélanotropes  $\alpha$ ,  $\beta$  et  $\gamma$ -MSH alors que le lobe antérieur produit surtout de l'ACTH. Chaque lobe a ses propres modalités de clivage du précurseur.

Les  $\beta$ -endorphines possèdent un important pouvoir analgésique. Les effets analgésiques centraux semblent être attribués à la libération de  $\beta$ -endorphines par des terminaisons nerveuses et non pas par la production des hormones hypophysaires.

Les hormones mélanotropes agissent essentiellement sur les mélanocytes en stimulant la mélanogénèse (synthèse de mélanine) ainsi que la translocation des granules contenant la mélanine. Une sécrétion de MSH provoque chez l'homme un assombrissement de peau. Les mélanocytes sont sous contrôle d'une innervation adrénergique. Une stimulation des récepteurs provoque une agrégation des mélanosomes et un éclaircissement alors qu'une stimulation  $\beta$ -adrénergique assure leur dispersion et un assombrissement.

## **IV. L'adénome hypophysaire**

Les adénomes hypophysaires sont classés selon des raisons fonctionnelles (secrétant, non secrétant, type de sécrétion). On parle de façon courante d'adénomes à prolactine, d'adénomes non secrétants ...

Il existe une classification anatomique, en fonction de leur taille et de leur expansion, surtout utilisée par les chirurgiens.

### **1. Classification anatomique:**

Il est habituel de distinguer deux grandes catégories d'adénome hypophysaire : le macro- et le microadénome. Il faut également distinguer l'adénome enclos de l'adénome invasif. Ces distinctions n'ont pas qu'une valeur théorique ; elles permettent en grande partie de prévoir les possibilités d'exérèse complète ou incomplète, donc de formuler déjà avant la chirurgie une valeur pronostique de guérison. Enfin, ceci autorise la comparaison des résultats en fonction du type anatomique et des séries publiées.

#### Classification de DEROME (1985) 5 grades :

- grade 0 : micro adénome avec déformation localisée de la selle
- grade 1 : macroadénome intrasellaire pur avec agrandissement de la selle
- grade 2 : expansion suprasellaire sans retentissement visuel
- grade 3 : extension suprasellaire avec retentissement visuel
- grade 3' : expansion au sinus sphénoïdal
- grade 4 : adénome géant ou invasif

#### Classification selon P.J. DEROME :

- 1 : microadénome (<10mm)
- 2 : macroadénome intrasellaire
- 3,4,5 : expansion suprasellaire

6 : envahissement au sinus sphénoïdal

7 : adénome géant ou invasif

### **1.1. Microadénome :**

Par définition, son diamètre est inférieur à 10 mm. Il est donc intrahypophysaire et une grande partie de l'hypophyse normale est conservée. À ce stade, les manifestations cliniques sont purement endocriniennes, dépendant du type d'hypersécrétion hormonale concerné, et seuls donc peuvent être diagnostiqués à ce stade les adénomes hypophysaires sécrétants responsables d'un syndrome clinique et biologique d'hypersécrétion hormonale (acromégalie, syndrome aménorrhée-galactorrhée chez la femme, maladie de Cushing, etc.) Il n'y a pas d'insuffisance hypophysaire. La consistance du microadénome est souvent molle, friable, parfois nécrotique ou hémorragique. Le caractère fibreux (7 % des cas) est donc plus rare. La limitation de l'adénome avec le tissu hypophysaire normal est souvent nette, ce qui autorise sa conservation et permet de réaliser ainsi une exérèse qualifiée de sélective. Parfois, et surtout dans l'adénome corticotrope, cette limite est moins nette, comme si l'adénome pénétrait de façon irrégulière et non homogène le tissu hypophysaire sain. C'est la raison pour laquelle l'exérèse de l'adénome corticotrope est assez souvent élargie au tissu hypophysaire normal adjacent.

### **1.2. Macroadénome intrasellaire ou « enclos » :**

Son diamètre est donc supérieur à 10mm. La tumeur occupe la presque totalité de la selle turcique qui s'est laissée déformer.

Le tissu hypophysaire peut persister, sous la forme d'une mince lame de tissu adhérent à l'une des parois de la selle. Les manifestations endocriniennes dominent encore le tableau clinique : syndrome d'hypersécrétion, mais aussi possibilité d'insuffisance hypophysaire au moins partielle. Il n'existe pas de signe de compression d'élément nerveux du voisinage. L'objectif chirurgical reste là encore

une exérèse complète et sélective, dans la mesure où l'adénome reste le plus souvent enclos, en ce sens qu'il ne franchit pas les parois de la selle turcique.

Il peut cependant exister des adénomes intrasellaires invasifs, ceux qui ont traversé les parois méningées et osseuses de la selle turcique. La constatation peropératoire d'une telle invasion, même limitée, peut faire craindre une absence de guérison

### **1.3. Macroadénome avec expansions extrasellaires :**

Les expansions sont définies par le fait que la tumeur a dépassé les limites anatomiques de la selle turcique.

#### Expansion suprasellaire médiane :

C'est la plus fréquente. Le diaphragme sellaire est peu résistant et se laisse distendre par la poussée tumorale, et ce de façon plus ou moins importante. Nous avons pour habitude de classer cette expansion suprasellaire médiane en trois catégories, selon la classification de Foch :

- type I : l'expansion arrive au contact du chiasma optique, n'oblitérant que partiellement la citerne optochiasmatique ;
- type II : l'expansion soulève le chiasma et comble la totalité de la citerne.
- type III : l'expansion soulève la partie antérieure du 3<sup>e</sup> ventricule.

Si les nerfs optiques sont longs, l'expansion est en situation préchiasmatique ; si au contraire ils sont courts, l'expansion est rétrochiasmatique .

Sur le plan clinique, à ce stade et en fonction du type de l'expansion, aux manifestations endocriniennes latentes ou évidentes va s'ajouter la possibilité de signes visuels par compression chiasmatique : au début quadranopsie bitemporale supérieure, puis hémianopsie bitemporale, plus tardivement baisse de l'acuité visuelle puis atrophie optique et cécité.

Si l'expansion suprasellaire est plus latérale, l'atteinte visuelle peut être asymétrique et comporter une atrophie optique unilatérale par compression isolée

d'un nerf optique, ou une hémianopsie latérale homonyme par compression d'une bandelette optique. Même à ce stade, l'adénome peut rester non invasif,

si son extension est totale possible. Si, au contraire, il est invasif, l'exérèse n'est qu'incomplète.

L'analyse minutieuse de l'imagerie est donc essentielle, car elle peut modifier la procédure chirurgicale.

#### Expansion sphénoïdale :

Elle revêt deux aspects anatomiques distincts :

- dans un adénome non invasif (Fig. SA), le plancher sellaire s'amincit ; il est réduit à une mince lamelle osseuse puis disparaît sous la pression tumorale. La tumeur fait donc saillie dans le sinus sphénoïdal mais reste recouverte de la dure-mère amincie, bombante et distendue, mais d'aspect macroscopique normal. L'existence d'une telle expansion n'empêche pas la possibilité d'une exérèse totale ;
- dans un adénome invasif (Fig. SB), la tumeur a envahi la dure-mère, détruit le plancher et s'exteriorise directement dans le sinus sphénoïdal. Elle peut creuser le spongieux du corps du sphénoïde, pouvant entraîner des destructions importantes du massif sphénoïdal. L'exérèse est donc le plus souvent incomplète. La traduction clinique est souvent pauvre, mais peut être marquée par des épistaxis ou une rhinorrhée.

#### Expansion sous-frontale :

Si les nerfs optiques sont longs, l'expansion s'insinue entre les deux nerfs optiques en avant du chiasma et se développe sur la ligne médiane au-dessus du jugum sphénoïdal, soulevant la face inférieure des lobes frontaux. Ces adénomes peuvent parfois être découverts à l'occasion d'une crise comitiale, voire d'un syndrome frontal en cas d'adénome géant.

Si le plus souvent l'exérèse chirurgicale peut être réalisée par voie trans-sphénoïdale endoscopique étendue, parfois il peut être nécessaire de réaliser une voie intracrânienne.

#### Expansions supérieures et latérales :

Ces expansions sont l'apanage des adénomes qui se sont échappés entre le nerf optique et la carotide supraclinoidienne, ou entre la carotide et le nerf moteur oculaire commun. Elles communiquent donc avec la selle turcique par un étroit collet et ne sont pas accessibles par voie trans-sphénoïdale, même endoscopique étendue.

#### Expansions postérieures :

Dans ces cas, la tumeur se développe derrière le chiasma optique, envahit la citerne interpédonculaire, peut refouler le plancher du III<sup>e</sup> ventricule jusqu'aux trous de Monroe qui, s'ils sont obstrués, conduisent à une hydrocéphalie et à une hypertension intracrânienne. De façon plus exceptionnelle, l'adénome s'insinue derrière le chiasma, puis vers le bas derrière ledorsumsellae, refoulant le tronc basilaire et le tronc cérébral. Ces formes sont susceptibles d'entraîner des signes de compression du tronc cérébral.

#### Expansion intracaverneuse :

L'invasion du sinus caverneux n'est pas toujours facile à déterminer avec certitude sur l'IRM préopératoire. Le plus souvent, il s'agit d'un simple effacement du signal veineux péricarotidien, qui peut correspondre soit à une réelle effraction de la paroi médiane du sinus, soit à une simple compression de cette paroi par l'adénome (Fig. 9A). Dans le cas d'une invasion limitée du sinus caverneux, il est parfois possible de pratiquer l'exérèse du bourgeon adénomateux intracaverneux sous contrôle endoscopique (Fig. 98). L'englobement de plus de 50 % de la surface carotidienne signe l'invasion du sinus caverneux et l'impossibilité d'une exérèse complète (Fig. 9C).

Le plus souvent, cette invasion intracaverneuse reste asymp-tomatique, sauf en cas de remaniement hémorragique où peut apparaître brutalement une paralysie oculomotrice plus ou moins complète du III et du VI, des douleurs faciales et une hypoesthésie trigéminal.

#### Expansions temporales :

Dans ces cas, l'adénome a quitté la selle turcique au-dessus du toit du sinus caverneux, longe la bandelette optique, puis refoule la face interne du lobe temporal. La traduction clinique peut alors être marquée par une hémianopsie latérale homonyme et des crises comitiales temporales.

#### **1.4. Adénomes géants paninvasifs :**

Ce sont des adénomes géants présentant des expansions volumineuses et multidirectionnelles. Leur caractère invasif est certain et aucune exérèse complète n'est possible.

Une réduction chirurgicale du volume tumoral est indiquée en cas de troubles visuels et d'un mauvais contrôle hormonal par le traitement médical. En effet, dans certains cas, La réduction du volume tumoral peut permettre au traitement médical d'être plus efficace.

## **2. CLASSIFICATION CLINIQUE ET BIOLOGIQUE:**

### **2.1. Le syndrome tumoral :**

A – CÉPHALÉES, classiquement rétro-orbitaires, localisées.

B - TROUBLES VISUELS par compression des voies optiques. Ils sont responsables d'une «gêne» visuelle, d'une impression de voile devant les yeux, d'une difficulté à fixer un point ou d'une sensation qu'il manque un mot à la lecture. L'acuité visuelle est le plus souvent normale du fait de l'absence d'atteinte du champ visuel central ; parfois elle est diminuée en cas de lésions très volumineuses, négligées. L'examen du fond d'oeil est normal le plus souvent.

C'est l'atteinte du champ visuel bien individualisée par l'étude du champ visuel à l'appareil de Goldman ou à la périmétrie automatisée qui évoque le diagnostic devant une *quadranopsie temporale supérieure* ou, à un stade plus tardif, devant une *hémianopsie bitemporale*. Cependant, les *troubles du champ visuel peuvent être moins typiques* : scotome, hémianopsie temporale supérieure périphérique et para-centrale, simple agrandissement de la tache de Mariotte, etc.....

C- PLUS RAREMENT TABLEAU D'APOPLEXIE HYPOPHYSAIRE, à début brutal : céphalées violentes, syndrome méningé, parfois paralysie oculo-motrice (par compression des nerfs crâniens passant dans le sinus caverneux), syndrome confusionnel voire coma, troubles visuels par compression chiasmatique aiguë. L'imagerie faite en urgence permet le diagnostic en montrant un adénome en voie de nécrose ou d'hémorragie

## **2.2. L'adénome à prolactine (PRL) :**

### a) clinique :

Chez la femme, les manifestations cliniques liées à l'hyperprolactinémie sont essentiellement des troubles du cycle menstruel, un syndrome aménorrhée-galactorrhée, et une infertilité. L'hypo-oestrogénie, conséquence de l'inhibition gonadique, s'accompagne d'une diminution de la libido, de sécheresse vaginale et dyspareunie.

Chez l'homme, la symptomatologie est plus frustrée. Le diagnostic est donc souvent fait tardivement à un stade où la tumeur est plus volumineuse et où les dosages hormonaux révéleront des taux de prolactine plus élevés que ceux habituellement rencontrés chez la femme. Ces patients allèguent des troubles sexuels, qui se traduisent par une baisse de libido voire une impuissance. Galactorrhée et gynécomastie sont plus rarement observées.

Par compression de la tige pituitaire et du parenchyme anté-hypophysaire, les autres sécrétions peuvent également être perturbées.



Le syndrome tumoral se traduit par des céphalées, présentes dans la majorité des cas, mais qui ne sont pas proportionnelles au volume de l'adénome. Elles sont considérées comme secondaires à la mise en tension des méninges. Elles sont particulièrement évocatrices lorsqu'elles sont de siège frontal ou bi-temporal, de fréquence ou d'intensité croissante.

La compression du chiasma optique se traduit par une amputation variable du champ visuel (classiquement il s'agit d'une hémianopsie bitemporale, parfois d'une quadranopsie).

Enfin, et exceptionnellement, certains prolactinomes franchissent la dure mère latéralement et peuvent entraîner des atteintes trigéminées ou des paralysies oculomotrices par envahissement du sinus caverneux. Un tableau d'hyperpression intracrânienne est retrouvé dans les tumeurs très volumineuses qui font obstacle à l'écoulement du liquide cérébro-spinal en comprimant l'aqueduc de Sylvius.

#### b) biologie :

Chez un sujet normal, la prolactinémie de base ne dépasse pas 15 à 20 ng/ml chez l'homme, et 20 à 25 ng/ml chez la femme (sans tenir compte des variations des conditions de prélèvement et des différents dosages pratiqués entre laboratoires). On ne considère comme pathologique que des valeurs supérieures à 50 ng/ml. Les prolactinémies sont constamment élevées dans les prolactinomes et assez bien corrélées au volume de la tumeur. Ainsi, des prolactinémies inférieures à 200 ng/ml sont plutôt en faveur de microprolactinomes. Au-delà de ce seuil, il s'agit quasiment toujours d'un macroprolactinome.

Une réponse faible ou absente aux tests dynamiques de la fonction prolactinique est en faveur d'une hyperprolactinémie d'origine adénomateuse.

### **2.3. L'adénome somatotrope (GH) :**

#### a) clinique :

L'apparition d'une dysmorphie acromégalique est directement liée à l'action de l'hormone de croissance (GH) et/ou de l'insulin growth factor 1 (IGF 1). Ces effets viscéromégaliques se focalisent chez l'adulte au niveau céphalique et au niveau des extrémités. Les traits du visage s'épaississent et le prognathisme déforme progressivement le faciès. L'hypertrophie nasale, linguale et laryngée induit une modification de la voix, des ronflements et à terme, une insuffisance respiratoire.

La lenteur de ces phénomènes est telle qu'ils passent souvent inaperçus et sont intégrés par le patient comme un stigmate de vieillissement. La dysmorphie distale est par contre plus gênante avec élargissement des mains et des doigts et des paresthésies digitales pouvant s'associer à un syndrome du canal carpien (30 à 50 % des cas). Ces symptômes se retrouvent évidemment au niveau des extrémités inférieures mais restent moins exprimés par les patients.

Plusieurs complications peuvent survenir, au premier rang desquelles les atteintes cardiovasculaires. Il peut s'agir d'hypertension artérielle, d'hypertrophie ventriculaire gauche, de troubles de la conduction ou d'insuffisance cardiaque pouvant être associés à une coronaropathie. Les complications respiratoires sont un facteur additionnel de décompensation cardiaque.

Le diabète se retrouve chez l'acromégale avec une fréquence égale à celle de la population générale. Par contre, l'intolérance au glucose est retrouvée dans 27 à 50 % des cas (12). Diverses tumeurs bénignes ou malignes associées à l'acromégalie ont été rapportées. Des études récentes soulignent une plus grande fréquence du cancer colique dans cette pathologie

#### b) biologie :

La confirmation diagnostique de l'acromégalie repose sur un contrôle des concentrations plasmatiques de l'hormone de croissance et de l'IGF 1. La majorité des équipes mesure les concentrations plasmatiques de l'hormone de croissance de façon horaire durant 4 à 8 heures. Ces valeurs doivent toutes se situer au dessus de la limite supérieure de la normale qui varie de 2 à 5 µg/l selon les dosages.

L'élévation concomitante d'IGF 1 prélevée sur un échantillon à 8 heures confirme l'hypersecretion somatotrope. Le test de charge en glucose peut être utile pour confirmer le diagnostic dans les formes peu actives.

### **2.4. L'adénome corticotrope (ACTH) :**

#### a) clinique :

La sécrétion d'ACTH est responsable d'un hypercorticisme chronique qui se révèle cliniquement par des modifications de la répartition des graisses, des troubles des règles, des modifications du caractère, mais aussi des signes d'hypercatabolisme cutané, musculaire et osseux parfois sévères. Les conséquences métaboliques (diabète) et cardio-vasculaires (hypertension artérielle) peuvent également être à l'origine de complications. L'adénome hypophysaire est le plus souvent de petite taille et donc particulièrement difficile à mettre en évidence. De très rares macroadénomes peu sécrétants peuvent se manifester par des signes compressifs.

#### b) biologie :

Le diagnostic repose sur l'élévation du cortisol urinaire des 24 heures, la rupture du cycle nyctéméral (le cortisol plasmatique reste élevé à 20 heures) et la freination incomplète par la Dexaméthasone à dose faible. Si l'hypercorticisme est affirmé, une ACTH normale ou élevée, une réponse à la lysine vasopressine, à la Métopirone ou au freinage fort par la Dexaméthasone sont en faveur de l'origine hypophysaire. En cas de doute sur une sécrétion ectopique, notamment en

l'absence d'adénome typique visible en IRM, un cathétérisme des sinus pétreux peut affirmer l'origine hypophysaire de l'ACTH (l'hormone est prélevée à la source, en drainant le sang veineux des sinus caverneux). Le cathétérisme est beaucoup moins performant pour latéraliser l'adénome au sein de l'hypophyse.

## **2.5. L'adénome gonadotrope (FSH-LH) :**

### a) clinique :

Contrairement aux autres adénomes hypophysaires, les adénomes gonadotropes ne sont pas responsables d'un syndrome clinique caractéristique et leur diagnostic est généralement posé tardivement, au stade de complications neuro-ophtalmologiques. Les circonstances de découverte sont dominées par le syndrome tumoral associant au maximum céphalées, altération du champ visuel, voire apoplexie intra-adénomateuse. De façon très inconstante est observé un hypogonadisme ou à l'inverse, une augmentation du volume testiculaire. Une gynécomastie a aussi été rapportée. Chez la femme avant la ménopause, on peut retrouver une aménorrhée ou une infertilité.

### b) biologie :

A l'état de base, la sécrétion la plus souvent augmentée est la FSH, présente dans 60 à 90 % des adénomes fonctionnels. L'élévation de la LH est beaucoup moins fréquente et s'accompagne alors d'une augmentation de la testostérone. Le test au TRH (Thyreotropin Releasing Hormon) peut entraîner une stimulation paradoxale de la LH dans 35 % des cas et de la FSH dans 60 % des cas (14).

Sous TRH, une élévation de la FSH de plus de 25 % ou de la LH de plus de 20 % est très évocatrice du diagnostic.

Chez l'homme, hormis dans les cas d'élévation de la LH qui s'accompagne d'une élévation de la testostérone, celle-ci est le plus souvent normale, voire abaissée.

Chez la femme, le profil est le plus souvent celui d'une ménopause puisque l'oestradiol est bas en regard d'une FSH élevée.

L'importance de la masse tumorale lors du diagnostic explique la fréquence de l'hypopituitarisme secondaire associé qui représente un des modes de révélation de cette pathologie.

## **2.6. L'adénome thyroïdrotrope (TSH) :**

### a) clinique :

Ils sont extrêmement rares puisqu'ils représentent moins de 2 % de l'ensemble des adénomes hypophysaires. L'hyperthyroïdie est en général franche. Elle s'accompagne d'un goitre dans la majorité des cas, source d'erreur diagnostique, orientant vers une hyperthyroïdie d'origine thyroïdienne. Le syndrome tumoral est en général présent lors du diagnostic, traduisant l'importance de l'adénome.

### b) biologie :

Le profil classique comprend une élévation des hormones thyroïdiennes (f T3, f T4) en regard d'une TSH « anormalement normale » ou modérément augmentée, alors qu'elle est effondrée dans une hyperthyroïdie d'origine basse. Il est exceptionnel d'observer une élévation franche de la TSH dans les adénomes thyroïdrotropes. Enfin, la TSH n'est pas stimulable par la TRH.

## **3. Classification radiologique :**

Le diagnostic radiologique repose de nos jours sur la seule IRM. Celle-ci doit comporter une série de coupes sagittales et coronales pondérées en T1 ou T2, sans puis après injection de gadolinium. Les coupes axiales en T1 après injection de gadolinium permettent d'apprécier au mieux l'extension tumorale, latéralement dans les sinus caverneux (SC) et en avant vers les orbites. Les coupes doivent être

jointives et de 3 mm d'épaisseur. Cependant la tomodensitométrie (TDM) garde quelques indications.

L'imagerie par résonance magnétique n'est réalisable qu'en l'absence de contre-indications absolues (pacemaker, corps étrangers métalliques intracrâniens ou intraorbitaires, etc.) ou relatives (claustrophobie, etc.).

Faire la différence entre microadénome (< 10 mm) et macroadénome (> 10 mm) ne pose pas de problème particulier. En revanche, le fait de déterminer si un adénome volumineux comporte un élément envahissant un ou les deux sinus caverneux présente un intérêt indiscutable en termes de stratégie thérapeutique. L'évocation d'une telle extension peut orienter vers un choix médical préférentiel voire une radiothérapie de première intention, avec les risques potentiels inhérents à un tel traitement. Il faut donc tout faire pour différencier invasion intracaverneuse et invagination de la paroi médiale du sinus caverneux, sans rupture de celle-ci. L'existence certaine d'une rupture du diaphragme sellaire pourra, quant à elle, contre-indiquer parfois, mais parfois seulement, une exérèse par voie rhinoseptale.

La certitude ou la forte suspicion d'une rupture de la paroi médiale d'un SC modifie la stratégie thérapeutique. Si celle-ci est réelle, elle rendra plus risquée l'exérèse de l'adénome, compte tenu de ses rapports dès lors très intimes avec les éléments vasculonerveux traversant l'espace caverneux.

La tomodensitométrie conserve quelques indications dans l'exploration des tumeurs hypophysaires relevant :

- des contre-indications de l'IRM : l'examen est alors réalisé avant et après l'injection de produit de contraste iodé en bolus en incidence coronale directe, en coupes de 2 mm jointives explorant l'ensemble de la loge sellaire. Les images sont prises en fenêtre parenchymateuse sans et avec produit de contraste, ainsi qu'en fenêtre osseuse.

- de la recherche de renseignements complémentaires de ceux fournis par l'IRM (calcifications tumorales, érosions et déformations osseuses) : l'examen est alors le plus souvent réalisé sans injection de produit de contraste en incidence coronale directe, les coupes étant étudiées en fenêtre osseuse .
- de certains tableaux cliniques : certaines apoplexies pituitaires donnent des tableaux cliniques de pseudohémorragie méningée amenant à réaliser en première intention un examen TDM encéphalique. L'examen comporte alors uniquement des coupes axiales explorant l'ensemble de l'encéphale, permettant d'éliminer le diagnostic d'hémorragie sous-arachnoïdienne, et quelques coupes fines centrées sur l'hypophyse visualisant l'apoplexie pituitaire sous forme d'une hyperdensité spontanée intrasellaire. Il est systématiquement complété par une IRM .

### **3.1. Analyse des données radiologiques**

Elle permet d'obtenir un très grand nombre de renseignements concernant les caractéristiques de l'adénome :

- sa taille : microadénome (inférieur à 10 mm) ou macroadénome (supérieur à 10 mm) .
- l'existence d'expansions extrasellaires : latérale vers le sinus caverneux, supérieure vers la citerne optochiasmatique, antérieure sous-frontale, postérieure rétroclivale, inférieure vers le sinus sphénoïdal .
- l'importance de la prise de contraste : pouvant faire suspecter un adénome fibreux.
- l'existence d'une transformation kystique ou hémorragique.
- l'existence d'une rupture du diaphragme sellaire : suspectée sur le caractère irrégulier du pôle supérieur de l'adénome.
- l'existence d'un collet étroit entre l'adénome intrasellaire et son expansion, source d'exérèse incomplète par voie transsphénoïdale

- l'englobement de la carotide intracaverneuse par l'adénome, témoin formel de l'envahissement du sinus caverneux et donc de l'impossibilité d'une exérèse complète.

L'analyse de l'imagerie doit également porter sur :

- la position des carotides intracaverneuses : à la recherche d'une éventuelle procidence carotidienne, fréquente dans l'acromégalie.
- le degré de pneumatisation du sinus sphénoïdal : pouvant nécessiter un fraisage peropératoire plus ou moins étendu
- l'existence d'une arachnoïdocèle intrasellaire ou d'une selle turcique en partie « vide», source de fistule peropératoire de liquide céphalorachidien (LCR).

L'analyse précise de ces données permet de prévoir :

- le caractère enclos, expansif ou invasif de l'adénome, notion prédictive importante d'une exérèse totale ou incomplète dont le patient et le médecin doivent être informés.
- d'éventuelles difficultés de voie d'abord ou d'exérèse.
- une modification, même mineure, de la technique chirurgicale.

Cette analyse précise est la garantie d'une chirurgie réglée et permet la prévention d'éventuelles complications. En outre, le choix et surtout l'étendue de la voie d'abord sont dictés par le recueil minutieux de ces données radiologiques.

### **3.2. Classification anatomo-radiologique des ADH :**

En 1970, Hardy a proposé une classification radiologique des adénomes hypophysaires (Fig. 5) qui garde toute sa valeur aujourd'hui encore malgré des techniques différentes : la radiologie simple, l'encéphalographie gazeuse,



la tomographie et l'artériographie carotidienne ayant laissé la place au scanner et à l'imagerie par résonance magnétique (IRM). Schématiquement, les adénomes de diamètre inférieur à 10 mm sont dits microadénomes, et macroadénomes lorsque leur diamètre est supérieur. Le grade I correspond à un adénome intrasellaire parfaitement enclos. Les grades II à IV correspondent à des tumeurs avec élargissement de la selle et atteinte osseuse plus ou moins prononcée. Actuellement, l'IRM permet d'apporter des précisions tant en ce qui concerne les dimensions que la topographie des adénomes.

Cette classification initiale de HARDY, divise les adénomes hypophysaires en 2 grands groupes :

**Les microadénomes** : qui sont des adénomes dont le diamètre est inférieur à 10 mm et qui sont bien entendu intrasellaires.

**Les macroadénomes** : dont le diamètre est supérieure à 10 mm et qui peuvent rester en intrasellaire ou s'étendre en extrasellaire. Leur extension suprasellaire est divisée en 5 grades ou stades :

**GRADE A** : extension suprasellaire odérée < à 10 mm occupant le citerne optochiasmatique.

**GRADE B** : extension suprasellaire entre 10 et 20 mm qui soulève la partie antérieur du rhécessus du 3<sup>ème</sup> ventricule.

**GRADE C** : extension entre 20 et 30 mm, la tumeur remplit la partie antérieure du 3<sup>ème</sup> ventricule.

**GRADE D** : extension suprasellaire dépasse 30 mm et / ou la tumeur arrive au niveau du foramen de monro.

**GRADE E** : extension latérale vers le sinus caverneux.

- l'existence d'un collet étroit entre l'adénome intrasellaire et son expansion, source d'exérèse incomplète par voie transsphénoïdale

- l'englobement de la carotide intracaverneuse par l'adénome, témoin formel de l'envahissement du sinus caverneux et donc de l'impossibilité d'une exérèse complète.

L'analyse de l'imagerie doit également porter sur :

- la position des carotides intracaverneuses : à la recherche d'une éventuelle procidence carotidienne, fréquente dans l'acromégalie.

- le degré de pneumatisation du sinus sphénoïdal : pouvant nécessiter un fraisage peropératoire plus ou moins étendu.

- l'existence d'une arachnoïdocèle intrasellaire ou d'une selle turcique en partie « vide » source de fistule peropératoire de liquide céphalorachidien.

L'analyse précise de ces données permet de prévoir :

- le caractère enclos, expansif ou invasif de l'adénome, notion prédictive importante d'une exérèse totale ou incomplète dont le patient et le médecin doivent être informés.

- d'éventuelles difficultés de voie d'abord ou d'exérèse.

- une modification, même mineure, de la technique chirurgicale.

Cette analyse précise est la garantie d'une chirurgie réglée et permet la prévention d'éventuelles complications. En outre, le choix et surtout l'étendue de la voie d'abord sont dictés par le recueil minutieux de ces données radiologiques.

## **IV. TRAITEMENT DES ADÉNOMES HYPOPHYSAIRES :**

L'objectif principal du traitement d'un adénome non fonctionnel est de préserver les voies visuelles et d'éviter les conséquences d'une volumineuse extension suprasellaire qui pourrait être menaçante pour les structures cérébrales (hydrocéphalie par blocage des cavités ventriculaires).

On cas d'adénome sécrétant, le traitement cherche, d'une part à tarir l'hypersécrétion hormonale en respectant dans la mesure du possible les autres axes hormonaux, d'autre part à réduire au maximum un volume tumoral menaçant entre autres les voies visuelles.

Schématiquement, nous avons à notre disposition trois armes thérapeutiques qui peuvent être utilisées isolément ou en association : les traitements hormonaux, la chirurgie, et plus rarement la radiothérapie et la radiochirurgie.

### **1. TRAITEMENT MÉDICAL**

#### **1.1 Traitement médical des adénomes NF et gonadotropes :**

Les agonistes dopaminergiques (bromocriptine, quinagolide, cabergoline) ont une efficacité limitée, de l'ordre de 20 %. Ils ne sont donc que rarement utilisés en première intention, mais essentiellement en deuxième intention chez des patients non guéris par la chirurgie.

Les analogues de la somatostatine (octréotide, lanréotide) sont moins efficaces encore, mais sont parfois proposés en cas d'échec de la chirurgie ou de récurrence tumorale.

## **1.2 Traitement médical des prolactinomes : agonistes dopaminergiques :**

### ➤ Microprolactinomes :

Si l'exérèse chirurgicale est le plus souvent proposée en première intention, surtout chez les femmes jeunes ou désirant une grossesse, le traitement par bromocriptine (Parlodel®) ou quinagolide (Norporolac®) est indiqué dans les autres cas dans un premier temps, tant qu'il est bien supporté.

### ➤ Macroprolactinomes :

Chez ces patients, la chirurgie seule apparaît alors insuffisante. La bromocriptine ou la quinagolide sont d'autant plus intéressantes qu'elles ont une double action : inhibitrice de la sécrétion de prolactine et antitumorale propre. Les agonistes dopaminergiques permettent en effet de normaliser la prolactinémie dans 80 à 90 % des cas, de réduire le volume tumoral de plus de 25 % dans 80 à 90 % des cas, d'obtenir enfin des cycles ovulatoires dans 80 à 90 % des cas.

~n cas d'utilisation du Parlodel® (bromocriptine), le schéma thérapeutique peut être: 1/2 comprimé à 2,5 mg le premier jour au repas du soir, puis augmentation de 1/2 comprimé tous les 2 ou 3 jours pour atteindre une posologie qui variera de 2,5 à 40 mg par jour, en deux ou trois prises.

Des effets indésirables peuvent survenir, surtout en début de traitement, et conduire à arrêter le traitement : nausées et vomissements, hypotension orthostatique (celle-ci peut être généralement évitée par une augmentation très progressive des doses).

Le Norprolac® (quinagolide) et le Dostinex® (cabergoline) ont une efficacité au moins égale à celle de la bromocriptine et sont parfois mieux tolérés. Leur demi-vie plus longue permet de limiter le nombre de prises à une seule par jour, voire une à deux par semaine.

Il faut le plus souvent attendre 2 à 3 mois pour juger de l'efficacité du traitement tant sur les taux de la prolactinémie que sur le volume de l'adénome. Ceci dit, la prolactinémie peut baisser rapidement dès les premiers jours. L'efficacité thérapeutique peut être prolongée pendant plusieurs années, mais l'arrêt du traitement est souvent suivie d'une augmentation du volume tumoral et de l'hyperprolactinémie.

~n ce qui concerne les troubles visuels, leur amélioration peut survenir dès les premières 24 ou 48 heures. Il est alors habituel de reporter l'intervention chirurgicale, et de ne la rediscuter que si le résultat obtenu est jugé insuffisant. À l'inverse, si le traitement médical n'est pas rapidement efficace sur les troubles visuels, l'intervention doit être réalisée dans des délais d'autant plus brefs que ceux-ci sont importants.

### **1.3 Traitement médical de l'acromégalie : agonistes de la somatostatine :**

Le traitement médical de l'acromégalie repose sur des analogues de synthèse de la somatostatine, hormone hypothalamique et pancréatique qui inhibe la sécrétion de nombreux tissus neuroendocrines.

Il peut, bien sûr, être instauré en première intention et semble particulièrement intéressant :

- pendant les quelques mois (3 à 6 mois) qui précèdent l'exérèse chirurgicale de l'adénome ; ceci permet d'obtenir une désinfiltration des muqueuses et de faciliter le geste opératoire ;

- après échec de la chirurgie et au décours de la radiothérapie ; son but est alors de diminuer voire de normaliser la sécrétion de GH en attendant l'effet de l'irradiation ;
- en cas de contre-indication à la chirurgie et à la radiothérapie. Deux produits dont l'efficacité est identique sont utilisés :
  - l'octréotide (Sandostatine®) nécessite trois injections quotidiennes de 150 à 600 µg par jour (maximum 1500 µg par jour) du fait de sa demi-vie qui est de l'ordre de 90 à 110 minutes, après injection sous-cutanée. Il existe heureusement une forme retard qui permet de limiter le traitement à une seule injection intramusculaire par mois : il s'agit de l'octréotide LP (Sandostatine LP® 10, 20 ou 30 mg). Une fois normalisés les taux d'hormone de croissance (< 1µg/L) et d'IGF-1, il est possible de passer à une dose inférieure de 10 mg;
  - le lanréotide LP (Somatuline LP® 30 mg) est administré tous les 10 à 14 jours par voie intramusculaire, en fonction de la réponse appréciée sur les taux de GH et d'IGF-1.

Ils permettent d'obtenir :

- dans 80 à 90 % des cas, une amélioration clinique (infiltration des tissus sous-cutanés et des muqueuses, céphalées, etc) ;
  - chez 50 % des patients, une normalisation de l'IGF-1 et de la GH (< 2 ng/mL).
- L'effet du traitement médical sur le volume tumoral reste habituellement très modeste et ne concerne que 25 à 50 % des cas.

Il faut noter que des résultats intéressants semblent avoir été obtenus avec la quinagolide et la cabergoline (normalisation de l'IGF-1 dans 30 à 50 % des cas). La bromocriptine n'a quant à elle qu'un effet très limité [16].

Les principaux effets secondaires de ces produits sont essentiellement marqués par des troubles digestifs : nausées, vomissements, diarrhée, douleurs et

ballonnements abdominaux, lithiase biliaire (10 à 55 % des patients), douleur au point d'injection.

### **1.3 Traitement médical des adénomes thyroïdiques :**

Le traitement des adénomes thyroïdiques est avant tout chirurgical. Les agonistes de la somatostatine sont donc actuellement proposés en préparation à la chirurgie ou en cas d'échec de celle-ci.

Ils ont fait la preuve de leur efficacité dans ce type d'adénome : ainsi, dans 80 % des cas, on obtient une normalisation de la TSH et des hormones thyroïdiennes, alors qu'une diminution de ces hormones est retrouvée dans 90 % des cas.

Enfin, le traitement médical peut entraîner une réduction du volume de l'adénome chez 30 % des patients.

### **1.4 Traitement médical des adénomes corticotropes (maladie de Cushing) :**

Les médicaments anticortisoliques sont proposés en première intention, en préparation médicale à la chirurgie lorsque le retentissement de l'hypercorticisme est sévère, ou chez les patients ne présentant pas d'adénome hypophysaire visible à l'IRM. Ils sont indiqués également en cas de contre-indication de la chirurgie, d'échec immédiat de celle-ci ou de récurrence. Dans la mesure où ils peuvent entraîner une insuffisance surrénalienne, il est fréquemment nécessaire d'y associer un traitement substitutif adapté.

Le produit le plus utilisé est l'op'DDD (Mitotane®). Celui-ci entraîne l'inhibition de la synthèse stéroïdienne, mais a également une action cytotoxique mitochondriale qui conduit à une véritable surrénalectomie chimique.

Le contrôle chimique de l'hypercorticisme est effectif chez à peu près 80 % des patients, au bout de 6 à 8 mois de traitement. Mais quelques mois à quelques années après l'arrêt de celui-ci, 50 % d'entre eux rechuteront. Le Mitotane® peut être responsable de troubles digestifs (nausées, vomissements, diarrhée), d'une somnolence, de troubles de l'équilibre.

Les autres anticortisoliques disponibles sont :

- l'aminoglutéthimide (Orimétène®) : elle bloque aussi la synthèse stéroïdienne, et peut avoir une action en 24 à 48 heures. ~Ile peut donc être très utile à court terme chez des patients présentant un hypercorticisme sévère. : En revanche, sa toxicité neurologique (vertiges, somnolence) en limite souvent l'usage au long court.

- la métopirone inhibe la 11 B-hydroxylase (responsable de la transformation du composé S en cortisol). : Elle agit plus rapidement que l'Orimétène®, en quelques heures. Son efficacité à long terme est souvent limitée par la réponse de l'ACTH à la baisse du cortisol .

- le kétoconazole (Nizoral®) agit plus lentement, en 1 semaine. La posologie varie habituellement entre 400 et 1000 mg/24 h. Son action sur la stéroïdogénèse surrénalienne permet de contrôler l'hypercorticisme chez environ 80 % des patients pendant plusieurs années. Il a une meilleure tolérance que l'op'DDD en ce qui concerne les troubles digestifs, mais présente un risque d'hépatite nécessitant une surveillance biologique régulière.



## **2. PLACE DU TRAITEMENT CHIRURGICAL :**

La chirurgie de l'hypophyse n'est pas récente, puisque la première intervention sur une tumeur pituitaire a été réalisée, par voie intracrânienne, il y a plus de 110 ans (Horsley, 1889). La première voie d'abord transsphénoïdale remonte au début du siècle dernier (Schloffer, 190r).

Le but de l'intervention chirurgicale est de réaliser une exérèse aussi complète que possible de l'adénome, ainsi que de décompresser les voies optiques lorsqu'elles sont refoulées par celui-ci. Dans certains cas, la chirurgie ne permettra que de réaliser un évidement partiel, en particulier lorsqu'il s'agit d'un macroadénome très fibreux, ce qui n'empêche pas cependant les éventuels troubles visuels d'être améliorés, voire guéris.

En théorie, les adénomes hypophysaires peuvent être abordés par deux types de voies : transcrânienne ou transsphénoïdale. Mais du fait des risques qu'elle entraîne, la chirurgie intracrânienne n'a quasiment plus sa place de nos jours dans le traitement de ces tumeurs ; ceci d'autant plus qu'elle ne permet pas toujours d'obtenir une exérèse complète de la tumeur. Ce n'est qu'en cas d'extension intracrânienne certaine ou d'échec de la chirurgie transsphénoïdale qu'il faut parfois discuter un abord par voie haute.

En réalité, même en cas de très volumineux adénome, il est préférable de pratiquer dans un premier temps un évidement aussi large que possible par voie transsphénoïdale. Celui-ci facilite le geste intracrânien, si tant est que son indication soit maintenue, tout en sachant qu'un deuxième temps par voie endonasale ou qu'un traitement complémentaire médical et/ ou radiothérapeutique lui seront le plus souvent préférés.

## **2.1 Les Voies Basses :**

### **2.1.1 Voies d'abord transsphénoïdale, transnarinaire ou sous-labiale :**

La chirurgie moderne par voie basse, sous contrôle d'un fluoroscope et sous microscope opératoire, a été mise au point et développée par G Guiot (1959) puis R Hardy (1969). Grâce à eux, la voie sous-labiale supérieure est devenue la voie de référence. La voie d'abord transnarinaire a été proposée plus récemment. Depuis 1996, cette voie est la seule que nous utilisons, car elle répond au mieux aux critères actuels d'une chirurgie aussi atraumatique et peu invasive que possible.

Cet abord est plus simple à réaliser, plus rapide (durée moyenne d'intervention de l'ordre de 40-45 minutes), moins hémorragique que la voie sous-labiale. Il permet d'éviter nombre des inconvénients de la voie sous-labiale tels que les douleurs gingivales ou dentaires et les séquelles rhinologiques (rhinite croûteuse, déformations et perforations du septum nasal).

#### ***A) Les indications de la voie transsphénoïdale :***

- ❖ Macroadénomes (tumeurs > 1 cm).
- ❖ Macroadénome provoquant la maladie de Cushing ou l'acromégalie.
- ❖ Adénomes sécrétant du prolactine médicalement réfractaires ou ne répond pas (prolactinomes).
- ❖ Apoplexie hypophysaire symptomatique.

#### ***B) Technique :***

##### ➤ Préopératoire :

##### *A. Planification opérationnelle:*

- Examiner et documenter les statuts visuelle préopératoire, ce seront nécessaires pour l'évaluation visuelle postopératoire immédiate. un test

formel du champ visuel doit être effectué sur tous les patients atteints de troubles visuels et/ou compression du chiasma optique.

- Statut hormonal préopératoire. Confirmer la prolactine sérique normal ou seulement légèrement élevé (< à 500 ng /ml), tous les patients doivent être évalués par un endocrinologue avant la chirurgie.
- Imagerie: IRM avec contraste est la meilleure modalité: l'anatomie du sphénoïde et la présence et l'emplacement du sinus du cloisonnement intersphénoïdale, cela est mieux vu sur l'imagerie axiale et offre une importante corrélation peropératoire.

✚ A noter: la distance entre les artères carotides comme on le voit sur une imagerie coronaire axiale. Une ouverture intercarotidienne étroite devrait inciter à la prudence et une étroite initial d'ouverture durale

✚ A noter: la relation entre la glande normale et la glande normale tumeur. la 1<sup>er</sup> améliorera plus fort que la tumeur et le reste de la glande normale devrait être ipsilatéral sur le côté de la tige deviarion.

✚ A noter: la géométrie de la tumeur sur l'imagerie coronaire. la Tumeurs avec un aspect important de sablier peut bénéficier de l'insertion de drain lombaire pour l'insufflation de l'air pendant la chirurgie

### *B. Equipement:*

- instruments de microchirurgie transsphénoïdale

Moteur pour fraisage, moteur shaver pour les tissus mous (microdébrideur)

Navigation per opératoire.

- endoscopie 0°, 30° et 45° de chirurgie ORL pour des opérations endoscopiques pures ou assisté endoscopiquement ou Microscope selon la voie d'abord bipolaire, et aspiration monopolaire

- L'appareil d'autonettoyage (claire vision) est essentielle
- Micro Doppler
- fluoroscopie profil peropératoire pour confirmer la bonne trajectoire vers le sinus sphénoïdale et la selle turcique. Imagerie définit également les limites supérieure et inférieure de la selle turcique. vidéo fluoroscopie peut également être utilisé pour confirmer un encéphalogramme à la résection de la tumeur suprasellaire après l'instillation de l'air par l'intermédiaire d'un drain lombaire.

### *C. Anesthésie :*

- surveillance de la pression sanguine :
- Sonde gastrique doit être insérée pour l'aspiration gastrique à la fin de l'opération
- Les antibiotiques doivent être administrés Par voie intraveineuse (IV) 30 min avant l'incision. Ceux-ci doivent se poursuivre après l'opération
- Hydrocortisone 100 mg IV en préopératoire. Sauf pour les patients atteints de la maladie de Cushing (protocole spécifique)
- La sonde endotrachéale et la sonde gastrique sont mises sur le côté gauche.
- Oxymetazoline est appliqué en infiltration des muqueues anasales immédiatement après l'intubation
- Drainage lombaire si besoin .

### ➤ Peropératoire :

#### A. Positionnement :

- position semi couchée ; avec le thorax et épaule droite surélevés 20 degrés Avec la tête dans un appui-tête en fer à cheval, la tête fléchie ; La base du nez doit être parallèle au sol.

- Accès à la région péri-ombilicale pour un éventuel prélèvement de de la graisse
- Le Chirurgien à droite du patient et l'assistant à gauche

#### B. Gommage Stérile et préparation :

-badigeonage avec la bétadine est appliqué à la région péri-ombilicale

-Chlorhexidine est appliqué sur le visage, dans nez et autour de la bouche.

Une voie transsphénoïdale (endonasale ou sous-labiale) est réalisable et donc préférable même en cas d'extension suprasellaire importante ou de développement vers les SC. Cette attitude est liée au fait que la réalité d'une infiltration ou d'une invasion d'un SC est finalement rare (< 2 % des cas). Ceci dit, l'envahissement d'un SC, s'il est confirmé, restera, malgré tous les progrès techniques, une limitation à la résection radicale (y compris par voie intracrânienne). Enfin, cette voie permet l'exérèse totale de 50 % à r'O % des macroadénomes, en particulier lorsqu'ils sont de consistance molle. Lorsque l'évidement tumoral ne peut être complété d'emblée, un deuxième temps opératoire, le plus souvent par voie basse également, sera envisagé quelques semaines plus tard. Ces exérèses en deux temps sont souvent proposées lorsqu'il s'agit de macroadénomes en « bouchon de champagne » comportant un collet relativement serré au niveau de la tente de l'hypophyse. La décompression des voies optiques peut être obtenue dans 80 à 90 % des cas par cette voie.

L'utilisation d'un endoscope (optique de 30°) est parfois utile pour l'exérèse de certains macroadénomes, dès lors qu'il est utilisé conjointement avec le microscope opératoire no. 34• 351. Il permet la visualisation de zones qui ne sont pas bien dégagées par la vision linéaire du microscope, telles que les expansions supra- et parasellaires des macroadénomes. Il peut permettre, également, grâce à sa vision macroscopique, de mieux distinguer la limite entre tissu sain et tissu tumoral.

### **C) Morbidité et mortalité :**

La mortalité opératoire dans ce type de chirurgie est exceptionnelle : 0 % à 1,1 % selon les publications, avec une moyenne de 0,2 % (0 % dans notre expérience). Celle-ci est essentiellement en rapport avec une méningite ou une hémorragie postopératoire (blessure de la carotide interne intracaverneuse).

### **D) Complications :**

Les complications des voies basses transsphénoïdales, qu'elles soient endonasales ou sous-labiales (6, 2r, 551), restent peu fréquentes : hormis un diabète insipide définitif rare, mais généralement préexistant à l'intervention (1 à 2 % des patients), elles sont essentiellement d'ordre rhinologique.

- La plainte la plus fréquente des patients opérés par voie sous-labiale reste les algies gingivales et dentaires (30 %) inexistantes avec la voie endonasale, plus rarement une anosmie (20 %) qui est presque toujours transitoire et apparaît exceptionnellement après une voie endonasale.

- Une perforation septale est notée, après intervention par voie gingivale, dans 3 % à 5 % des cas.

- Une rhinorrhée est retrouvée chez 5 % des opérés, essentiellement porteurs d'un adénome volumineux ; elle est habituellement contrôlée et tarie en 3 ou 4 jours par la prescription de diurétiques (acétazolamide : Diamox®, ou furosémide : Lasilix®) et/ ou d'une ponction lombaire quotidienne, voire d'un drainage lombaire externe. Dans des cas exceptionnels, il peut être nécessaire de proposer une intervention pour pose d'une dérivation ventriculaire interne ou obturation de la zone de fistule par voie endonasale. :En réalité, s'il apparaît une fuite liquidienne durant l'intervention, il faut immédiatement obturer l'ouverture durale (généralement de petite taille, voire punctiforme) avec un fragment de fascia lata, de muscle et/ ou de graisse prélevé sur la cuisse du patient.

- Une aggravation des troubles visuels (dans le cas de macroadénomes à extension suprasellaire) est retrouvée dans 1 % à 10 % : selon les séries publiées, avec une moyenne de 2 %.

### **2.1.2 Voie Endonasal Transseptal :**

#### ***A) Indication :***

patients adultes subissant une première intervention chirurgicale transsphénoïdale de temps qui ont un tissu nasal de bonne qualité (en particulier les personnes souffrant d'acromégalie) chez qui une large exposition est souhaitée.

- Bien que d'un microscope peut être utilisée, cette approche est préférable d'effectuer avec loupe grossissement et un phare.
- Lieu 0,5- \* 3- pouce trempé dans 0,05 oxymétazoline le long de la cloison nasale bilatérale. Nettoyer le nez et la bouche avec Chlorhexidine. Injecter septal muqueuse subperichondrial avec 0,5 lidocaïne avec de l'épinéphrine 1: 200,000 et tenter d'élever un plan de sous-muqueuse par hydrodissection.

#### ***B) Technique:***

Incision : l'aide d'un lame couteau de 15 dans la narine droite, faire une incision hémi-transfixion J-shafed à la face antérieure de la cloison étendre le bas sur le plancher de la cavité nasale.

- Tunnels sous-muqueux :
  - Ipsilatérales tunnels sous-muqueuses : Utilisation d'un Cottle ou de dissection plus libre, développe un plan de sous-muqueuse d'abord le long de la cloison cartilagineuse ipsilatéral puis le septum osseux ipsilatéral vers la tribune sphénoïde.

➤ **Tunnels sous-muqueux controlatéral :**

Identifier la jonction du septum cartilagineux et osseux ; tandis que la cloison cartilagineuse est lisse, le septum osseux a une texture granuleuse. Séparer le septum cartilagineux long de son attachement au septum osseux et puis le long de la crête maxillaire. Créer un tunnel sous-muqueux postérieur le long du septum osseux controlatéral vers le septum sphénoïde.

- insert Un long spéculum de part et d'autre de l'os septale isolée. Avec des ciseaux de chevalier et un grand rongeur pituitaire, respecter l'os septal dans le chemin vers le sinus sphénoïde. Cet os est enregistré pour la reconstruction sellaire à la fin de l'opération. à l'aide des pales du spéculum, hors fracture deux cornets moyen pour fournir une exposition plus large.
- Un instrument est inséré dans le sinus sphénoïde et une image vidéo fluoroscopie est obtenue pour confirmer la trajectoire appropriée et les détails anatomiques.

### **2.1.3 Voie Sous labio-transseptale:**

#### ***A) Indication:***

Les patients de pédiatrie. Patients adultes subissant étendues approches de la base du crâne microscopiques.

#### ***B) Technique:***

Effectuer La dissection initiale endonasal d'une manière identique à l'approche transseptale endonasale

- Après Façonner les tunnels sous-muqueux endonasal, rétracter la lèvre supérieure et d'effectuer une incision sous labiale de canine à canine.



Un revers de la muqueuse doit rester attaché à la gencive pour permettre à la fermeture à la fin de l'opération.

- Utilisent la Dissection tranchante, exposer l'ouverture piriforme. Éviter l'utilisation libérale de Bovie cautérisation thermique pour éviter les blessures aux dents. Développe tunnels sous-muqueux inférieurs bilatéraux le long du plancher nasal et retirer la cloison cartilagineuse de l'épine nasale antérieure.
- Joindre l'incision sous labiale aux tunnels endonasales et placer le spéculum nasal exposer le

## **2.2 Les Voies d'abord intracrâniennes (voie haute) :**

Ainsi que nous l'avons vu, la chirurgie intracrânienne n'a, de nos jours, que très peu de place dans l'arsenal thérapeutique des adénomes hypophysaires. Ce n'est qu'en cas d'échec de la chirurgie transsphénoïdale qu'il faut discuter un abord par voie haute, tout en sachant qu'un deuxième temps par voie rhinoseptale ou qu'un traitement complémentaire médical et/ ou radiothérapeutique lui seront le plus souvent préférés.

Deux voies principales sont possibles, dépendant de la topographie et du volume tumoral

### **2.2.1 La voie frontoptériale ou ptériale :**

S'adresse avant tout à des adénomes invasifs (avec rupture du diaphragme sellaire) à développement suprasellaire, s'étendant dans une vallée sylvienne, envahissant ou non un sinus caverneux ;

**A) indication:**

- anévrismes de la circulation Antérieure sauf anévrismes de l'artère cérébrale antéro\_distale
- anévrismes de l'artère cérébrale Supérieure et Apex basilaire (en considèrent ostéotomie de l'orbitozygomatique supplémentaire)
- lésions Supra-sellaires
- tumeurs de l'aile sphénoïdale médiale

**B) Technique :**

1) positionnement :

- Utilisez pince radiotransparente du Mayfield de crâne si l'angiographie peropératoire est prévu
- Patient est couchée sur le dos avec la fixation de la tête en utilisant doubles sites de broches du crâne du Mayfield positionnés bas à la région ipsilatéral du retromastoïde et seule broche dans le plan sagittal de la ligne midiopupillaire controlatéral juste derrière la racine des cheveux si possible.
- Tournez la Tête loin de côté du craniotomie et d'étendre le cou afin que l'éminence malaire est au point de champ opératoire plus élevé pour permettre à la gravité pour faciliter rétraction cérébrale.
- Le cou Doit être positionné afin d'éviter une compression excessive des veines jugulaire et le tube endotrachéal.

\* Élévation de la tête du lit et une élévation ipsilatéral de l'épaule avec un rouleau d'épaule sont utilisés pour assurer le retour veineux adéquat.

2) la planification de l'incision et de rasage

- Rasage de bande d'une largeur de 1 cm situé à 2 cm derrière la racine des cheveux à laisser un brassard de cheveux ; ou encore, de se raser prolongeant

pour 3 cm derrière la racine des cheveux, à partir de la partie la plus antérieure de la racine des cheveux à la ligne médiane (le pic de la fenêtre) bas et en dehors de l'sideburn.

- Une incision Curviligne par rapport au sommet de la fenêtre de la ligne médiane et se prolongeant latéralement à 1 cm en avant du tragus, se terminant dans un pli de la peau.

- Préservez l'Artère temporale superficielle si possible.

### 3) Dissection temporal musculaire

- Fascia Temporelle est divisé fortement en accord avec l'incision de la peau

- Muscle Temporel est divisé par Bovie électrocoagulation en ligne avec l'incision aponévrotique

- Myocutanéous se reflète avant et en bas par la dissection sous-périostée du muscle temporel avec rugine et minimale électrocoagulation Bovie. Jusqu'à ce que la racine de l'os malaire. N.B (situé 1cm au-dessus de la suture fronto-sphenoidale derrière la suture fronto-zygomatique) et arcade sourcilière sont identifiés

- \* Insertion du muscle Temporal à la ligne temporal supérieur peut être complètement élevé avec Bovie ; ou, en variante, une manchette de muscles et le fascia peut être laissé

- Myocutanéous est rentré avec des hameçons ou des sutures sur des bandes de caoutchouc à une barre de Leyla qui est fixé sur le côté de la table controlatérale

- Muscle Temporal postérieur restant est élevée de manière sous-périostée et rétractée en arrière pour l'exposition temporale supplémentaire

### 4) Craniotomie :

- Barr trou est placé au squamosa temporelle et / ou à la serrure, avec des trous de bavures supplémentaires si on le souhaite

craniotomie fronto-temporale est tournée de trou de trépan temporelle avec repose-pieds guidés supérieurement vers la ligne temporal supérieur, puis avant et en bas vers la chaussée de la fosse frontale, tout en se courbant latéralement vers le trou de la serrure pour éviter l'entrée dans le sinus frontal

- La Platine est soutenue quand on rencontre une résistance au niveau des ailes sphénoïde médial Mesurer l'aile sphénoïde avec une fraise ou bit droite est réalisé pour permettre la fracturation de l'os et du volet osseux à être élevée

Hémostase de l'artère méningée moyenne avec cautérisation et l'aile du sphénoïde avec de la cire d'os résultat est obtenu.

#### 5) L'élimination de l'aile du sphénoïde :

- Le squamosa temporelle est craniectomisé vers le plancher de la fosse temporelle

- La dure-mère est extraite de l'aile sphénoïde médiane pour permettre aplatissement avec rongeurs d'os et bavure de coupe ronde jusqu'à ce que la fissure orbitaire supérieure est identifiée. De temps en temps, l'artère de méningo-orbital, il faudra la cautérisation et division avant la fissure orbitaire supérieure est atteinte.

- Aplatissement De l'aile sphénoïde médial est adéquat lorsque le plancher de la fosse frontale est aligné avec la fissure orbitaire supérieure et le plancher de la fosse temporelle

- A pledget de Gelfoam est placé sur la fissure orbitaire supérieure, sutures tack-up durables sont ensuite placés le long des bords de craniotomie et hémostase péridurale est atteinte

## 6) Ouverture de la dure-mère :

- La dure-mère est incisé sur le lobe frontal
- Ouverture curviligne de la dure-mère à travers le sillon latéral est basé à l'aile sphénoïde médial
- La dure-mère se reflète sur le muscle temporal et rincer de tentes à la base du crâne par suture placé en dedans que possible et fixé aux flashhooks ou des sutures de rétraction du lambeau musculo-cutané
- A cottonoid 1/4 pouces est caché derrière antérieur et postérieur bords du volet dural pour évacuer le sang du lambeau musculo-cutané
- Le brassard postérieure de la dure peut être rétracté avec 4-0 sutures Nurolon lestés de pinces hémostatiques plus de bandes de cottonoid humides pour empêcher la dessiccation durale
- Compresse de gaze humide (4x4) sont placés cottonoids recouvrant le long des bords craniotomie pour évacuer le sang péri-durale loin du champ opératoire et serviettes bleues placées sur ces diminuer lumière du microscope éblouissement
- La surface corticale est protégé par des bandes Telfa (Covidien); Première frontal et bandes temporelles sont placés à côté et parallèlement au sillon latéral, avec chaque bande successive bardeaux sur le dessus de la précédente.

## 7) Fermeture :

- Dure-mère est fermée avec interrompue ou en cours d'exécution 4-0 sutures Nurolon de façon étanche
- Une suture tack-up central est placée et Gelfoam comprimé péri-durale ou DuraGen est placé

- Le volet osseux est fixé avec au moins trois plaques de titane, avec un positionné au trou de la serrure, l'un positionné pour permettre la suspension du muscle temporal et le fascia à elle, et en prenant soin de ne pas placer tout qui sera palpable sur le front
- La perte de substance osseuse de l'enlèvement de la squamosa temporelle peut être éliminé avec soit une charge osseuse ou de l'hydroxyapatite maillage de titane ; ces mesures permettront de réduire le défaut liés à la perte de muscle temporal
- Le muscle temporal et le fascia sont réapproximés dans des couches séparées, et peuvent être cousus à la manchette préalablement façonné à gauche à la ligne temporale supérieure, ou suspendus à la plaque de titane postérieure.

### **2.2.2 La voie sous-fronto-orbito-nasale (SFON) :**

que nous préférons à la précédente, s'adresse plutôt aux adénomes à développement suprasellaire remontant vers le troisième ventricule.

Malgré la lourdeur du geste opératoire et les risques qui lui sont liés, l'exérèse reste incomplète dans 50 % à 75 % des cas, notamment lorsque l'adénome présente une extension intracaverneuse. C'est dans ce type d'intervention que la navigation interventionnelle a son intérêt, alors qu'elle en a beaucoup moins lors d'interventions par voie basse.

#### **Morbidité et mortalité**

La mortalité opératoire est considérablement plus importante que pour la voie basse, puisqu'elle est de l'ordre de 5 à 6 %.

Il en est de même de la morbidité, en particulier en ce qui concerne la fonction visuelle qui n'est améliorée par l'intervention que dans 60 % des cas en moyenne, alors qu'une aggravation postopératoire est retrouvée chez 6 à 10 % des patients. Une fuite de liquide cébrospinal (LCS) est constatée dans 8 à 10

% des cas. Les fonctions endocriniennes sont presque toujours perturbées. enfin, mais plus rarement, des lésions frontales

- Surrénalectomie dans la maladie de Cushing

La surrénalectomie totale bilatérale peut être indiquée dans certains cas de maladie de Cushing en cas d'échec de la chirurgie hypophysaire 1531\_ Celle-ci est maintenant réalisée le plus souvent par cœliochirurgie. Le risque de développer secondairement un syndrome de Nelson (tumeur corticotrope agressive) concerne 15 à 25 % des patients. À type d'hématome ou de foyer ischémique peuvent être notées.

### **3. PLACES DE LA RADIOTHÉRAPIE ET DE LA RADIOCHIRURGIE :**

Exceptionnellement, en cas de contre-indication à la chirurgie, un traitement radiothérapique peut être proposé en première intention. Il est, alors, généralement associé à un traitement médical. L'irradiation doit être essentiellement un traitement de seconde intention, proposé en cas d'échecs des traitements conventionnels médical et chirurgical.

Il existe trois modalités possibles de radiothérapie dont chacune a ses indications, ses avantages et ses inconvénients : la radiothérapie conventionnelle, la radiothérapie stéréotaxique fractionnée, la radiochirurgie.

## V -CONCLUSION

- Tumeurs fréquentes (retrouvées dans environ 10% des études autopsiques), les adénomes hypophysaires (AH) sont comparativement rarement symptomatiques

- Les AH recouvrent des entités très différentes, se caractérisant par leur éventuel caractère fonctionnel (sécrétoire) ou non, leur retentissement vis-à-vis de la glande hypophysaire saine, leur volume et surtout leur agressivité ou non, l'existence de celle-ci conditionnant le pronostic

-Les facteurs d'agressivité comprennent les répercussions cliniques et hormonales (troubles visuels, retentissement clinique polyviscéral d'une acromégalie ou d'une maladie de Cushing, insuffisance hypophysaire), l'aspect tumoral sur l'IRM (lésion limitée, « enclose », ou lésion infiltrante ou envahissante, « invasive ») ; en revanche il n'existe pas à l'heure actuelle de facteur histologique d'agressivité.

-Le traitement des microprolactinomes et des macroprolactinomes enclos est médical ou chirurgical, la stratégie devant reposer sur une discussion ouverte avec la patiente, faisant état des avantages, inconvénients et risques de chaque méthode.

-Le traitement des macroprolactinomes envahissants est rarement chirurgical, presque exclusivement médical (agonistes dopaminergiques), voire en cas de résistance au traitement médical, faisant appel à la radiothérapie

-Le traitement de l'acromégalie (maladie d'une extrême gravité) est toujours chirurgical, le plus souvent en association à un analogue de la somatostatine au long cours, parfois à la radiothérapie lorsque la tumeur est invasive.

-Les adénomes gonadotropes ou non fonctionnels sont le plus souvent diagnostiqués au stade de macroadénome avec troubles visuels inquiétants,



malheureusement souvent négligés par le patient ou mis sur le compte d'une autre pathologie (cataracte), imposant une intervention chirurgicale sans tarder; lorsqu'un reliquat tumoral post-opératoire, notamment intracaverneux, est constaté sur le suivi IRM (1 cas sur 5), une radiothérapie ne semble pas s'imposer dans l'immédiat, compte tenu de l'incertitude évolutive de ce résidu, sous couvert d'une surveillance IRM annuelle et prolongée.

-La découverte d'un incidentalome hypophysaire sur une IRM nécessite la recherche d'un éventuel retentissement visuel et hormonal ; en son absence et a fortiori si la lésion est petite, seule la surveillance est de mise ; si la lésion est en revanche d'un volume notable, la discussion ouverte avec le patient se fondera sur les avantages, risques et inconvénients d'une abstention sous couvert d'une surveillance, face à ceux d'une chirurgie.

-la chirurgie des adénomes hypophysaires se fait à l'heure actuelle presque exclusivement par voie transsphénoïdale.

## VI - BIBLIOGRAPHIE

1. Arafah BM, Nasrallah MP. *Pituitary tumors : pathophysiology, clinical manifestations and management . Endocrine-Related Cancer* 2001 ; 8 :287-5.
2. Ezzat S, Asa SL, Couldwell WT, Barr CE et al. *The prevalence of pituitary adenomas. A systematic review. Cancer* 2004 ; 101 : 613-9.
3. Brassier G, Carsin-Nicol B. *Guide de lecture IRM de la loge hypophysaire. 1 Vol., NOVARTIS (Oncologie) eds., 2003.*
4. Cottier JP, Destrieux C, Brunereau L et al. *Cavernous sinus invasion by pituitary adenoma : MR imaging. Radiology* 2000 ; 215 : 463-9.
5. Colao AM, Di Sarno A, Cappabianca P et al. *Withdrawal of long-term cabergoline therapy for tumoral and nontumoral hyperprolactinemia. N Engl J Med* 2003 ; 349 ; 21 : 2023-33.
6. Brassier G. *La chirurgie des adénomes hypophysaires. 1 Vol., IPSEN eds., 2001.*
7. Jaquet P, Cortet-Rudicelli C, Sassolas G et al (et les participants du Répertoire français de l'Acromégalie). *Stratégies thérapeutiques dans les adénomes somatotropes avec extension extrasellaire. Place du traitement médical. Etude consensus du Répertoire français de l'Acromégalie. Ann Endocrinol* 2003 ; 64 : 434-41.
8. Hammer GD, Tyrrell B, Lamborn R et al. *Transsphenoidal microsurgery for Cushing's disease : initial outcome and long-term results. J Clin Endocrinol Metab* 2004 ; 89 :6348-57.
9. Tabarin A. *La maladie de Cushing. 1 Vol., John Libbey Eurotext, 2000.*
10. Fainstein Day P, Guitelman M, Artese R et al. *Retrospective multicentric study of pituitary incidentalomas. Pituitary* 2004 ; 7 :145-8.
11. Barker FG, Klibanski A, Swearingen B. *Transsphenoidal surgery for pituitary tumors in the United States, 1996-2000 : mortality, morbidity, and the effects of hospital and surgeon volume. J Clin Endocrinol Metab* 2003 ; 88 : 4709-19.

12. Kaltsas GA, et al. Clinical review: Diagnosis and management of pituitary carcinomas. *J Clin Endocrinol Metab.* 2005 May;90(5):3089-99
13. Kulkarni MV, et al. 1.5-T MR imaging of pituitary microadenomas: technical considerations and CT correlation. *AJNR Am J Neuroradiol.* 1988 Jan-Feb;9(1):5-11
14. Cao L, et al. Magnetic resonance imaging appearance of the medial wall of the cavernous sinus for the assessment of cavernous sinus invasion by pituitary adenomas. *J Neuroradiol.* 2013 Oct;40(4):245-51
15. Bonneville F, et al. T1 signal hyperintensity in the sellar region: spectrum of findings. *Radiographics.* 2006;26:93–113
16. Bonneville JF, et al. Imagerie hypophysaire dans la maladie de Cushing. *Feuillets Radiol.* 2003;43:55–66
17. Cattin F, et al. Dural enhancement in pituitary macroadenomas. *Neuroradiology.* 2000;42:505–508
18. Guermazi A, et al. The dural tail sign-beyond meningioma. *Clin Radiol.* 2005;60:171–188
19. Piotin M, et al. The various MRI patterns of pituitary apoplexy. *Eur Radiol.* 1999;9:918– 923
20. Bradley KJ, et al. Non-functioning pituitary adenomas with positive immunoreactivity for ACTH behave more aggressively than ACTH immunonegative tumours but do not recur more frequently. *Clin Endocrinol (Oxf).* 2003 Jan;58(1):59-64
21. Vieira JO, et al. Evaluation of magnetic resonance imaging criteria for cavernous sinus invasion in patients with pituitary adenomas: logistic regression analysis and correlation with surgical findings. *Surg Neurol.* 2006;65:130–135
22. Scotti G, et al. MR imaging of cavernous sinus involvement by pituitary adenomas. *AJR Am. J. Roentgenol.* 1988;151:799–806
23. Cottier JP, et al. Cavernous sinus invasion by pituitary adenoma: MR imaging. *Radiology.* 2000 May;215(2):463-9
24. Knosp E, et al. Pituitary adenomas with invasion of the cavernous sinus space: a magnetic resonance imaging classification compared with surgical findings. *Neurosurgery.* 1993 Oct;33(4):610-7;discussion 617-8

25. Bonneville F, et al. Preoperative location of the pituitary bright spot in patients with pituitary macroadenomas. *AJNR Am. J. Neuroradiol.* 2002;23:528–532
26. Dudziak K, Honegger J, Bornemann A, Horger M, Müssig K : Pituitary carcinoma with malignant growth from first presentation and fulminant clinical course—case report and review of the literature. *J Clin Endocrinol Metab* 96:2665-2669, 2011 C4
27. Ebner FH, Kuerschner V, Dietz K, Bueltmann E, Naegele T, Honegger J : Reduced intercarotid artery distance in acromegaly : pathophysiologic considerations and implications for transsphenoidal surgery. *Surg Neurol* 72:456-460 ; discussion 460, 2009 C4
28. Estrada J, Boronat M, Mielgo M, Magallón R, Millan I, Díez S, et al. : The long-term outcome of pituitary irradiation after unsuccessful transsphenoidal surgery in Cushing's disease. *N Engl J Med* 336:172-177, 1997 C4
29. Galen : Galen on the usefulness of the parts of the body (*Peri Chreias Moion*), in Cornell University Press. Ithaca, NY, 1968 C4
30. Garcia T, Sanchez S, Litré CF, Radoi C, Delemer B, Rousseaux P, et al. : Prognostic value of retinal nerve fiber layer thickness for postoperative peripheral visual field recovery in optic chiasm compression. *J Neurosurg* 121:165-169, 2014 C4
31. Iwata H, Sato K, Tatewaki K, Yokota N, Inoue M, Baba Y, et al. : Hypofractionated stereotactic radiotherapy with CyberKnife for nonfunctioning pituitary adenoma : high local control with low toxicity. *Neuro-oncology* 13:916-922, 2011B2

32. Jacob M, Raverot G, Jouanneau E, Borson-Chazot F, Perrin G, Rabilloud M, et al. : Predicting visual outcome after treatment of pituitary adenomas with optical coherence tomography. *Am J Ophthalmol* 147:64-70.e2, 2009 C4
33. Jia W, Sanders AJ, Jia G, Liu X, Lu R, Jiang WG : Expression of the mTOR Pathway Regulators in Human Pituitary Adenomas Indicates the Clinical Course. *Anticancer Res* 33:3123-3131, 2013 C4
34. Jouanneau E, Perrin G, Trouillas J : [Corticotroph microadenomas of the pituitary stalk. Diagnostic and therapeutic difficulties]. *Neurochirurgie* 48:215-222, 2002 C4
35. Jouanneau E : Les adénomes hypophysaires non fonctionnels : résultats tumoraux, endocriniens et ophtalmologiques à long terme. Thèse de Médecine, Université Lyon I, Lyon 1999 C4