

République Algérienne Démocratique et Populaire
Université Abou Bakr Belkaid– Tlemcen

Département de Medecine



Mémoire de fin d'études
en vue de l'obtention du doctorat en Médecine

Hystérectomie par voie basse



Encadreur : PR. OUALI

Les internes :

- ZEHAR Soufyane
- TABET AOUL Ahmed Hichem
- YECHEKOUR Ahmed Chakib
- BENSAOULA Zakaria

EHSU : Etablissement hospitalo-
universitaire spécialisé Mère –
enfant, TLEMCEEN

2014/2015

A coeur vaillant rien d'impossible
A conscience tranquille tout est accessible
Quand il y a la soif d'apprendre
Tout vient à point à qui sait attendre
Quand il y a le souci de réaliser un dessein
Tout devient facile pour arriver à nos fins
Malgré les obstacles qui s'opposent
En dépit des difficultés qui s'interposent
Les études sont avant tout
Notre unique et seul atout
Ils représentent la lumière de notre existence
L'étoile brillante de notre réjouissance
Comme un vol de gerfauts hors du charnier natal
Nous partons ivres d'un rêve héroïque et brutal
Espérant des lendemains épiques
Un avenir glorieux et magique
Souhaitant que le fruit de nos efforts fournis
Jour et nuit, nous mènera vers le bonheur fleuri
Aujourd'hui, ici rassemblés auprès des jurys,
Nous prions dieu que cette soutenance
Fera signe de persévérance
Et que nous serions enchantés
Par notre travail honoré



Nous dédions cette thèse à ...

*A tous les membres de nos famille, petits et grands, vivants et
morts..*

*Veillez trouver dans ce modeste travail l'expression de notre
affection*

A nos chères ami(e)s

*A tous les externes, internes, résidents, assistants et professeurs de
l'EHS mère-enfant, Tlemcen*

A nos chers collègues, A tout le staff paramédical

*Nous ne pouvons trouver les mots justes et sincères pour vous
exprimer nos affections et nos pensées, vous êtes pour nous des
frères, soeurs et des amis sur qui nous pouvons toujours compter.*

*En témoignage de l'amitié qui nous uni et des souvenirs de
tous les moments que nous avons passé ensemble, nous vous dédions
ce travail et nous vous souhaitons une vie pleine de santé et de
bonheur.*

*« Dans les cookies de la vie,
les amis sont les pépites de chocolat. »*

-Auteur inconnu-

REMERCIEMENTS

Nous remercions tout d'abord , Dieu le tout puissant de nous avoir donné le privilège et la chance d'étudier et de suivre le chemin de la science et de la connaissance .

Nous témoignons notre sincère reconnaissance au PR OUALI de nous avoir proposé un sujet intéressant et pour ses discussions fructueuses et ses encouragements tout au long de ce mémoire et de l'accueil que vous nous avez réservé et du temps que vous nous avez consacré lors de notre stage de trois mois au sein du service.

Nous vous remercions plus spécialement pour votre confiance qui nous a accordé d'éprouver nos idées et de mener à bien notre recherche, pour vos conseils judicieux et pour votre précieuse relecture.

Nous tenons a exprimer notre reconnaissance envers les medecins residents du service de gynécologie obstétrique EHSUTlemcen qui ont été très « collègues » tout au long de notre stage.

Cette première expérience sera très importante pour notre carrière et les taches auxquelles vous nous avez associé nous ont vraiment permis de consolider nos connaissances et d'en développer de nouvelles .

PREMIERE PARTIE : ETUDE THEORIQUE

I. GENERALITES :

A. HISTORIQUE

B. DEFINITION

II. RAPPEL ANATOMIQUE

1. L'utérus
2. Les annexes
3. La vessie
4. L'uretère
5. Espaces, septums
6. Fascias
7. Ligaments
8. Communication entre les espaces
9. Diaphragme pelvien

III. LES DIFFERENTES VOIES D'ABORD POSSIBLES:

1. Hystérectomie par laparotomie (par voie haute)
2. Hystérectomie vaginale (par voie basse)
3. Hystérectomie Celio vaginale

IV. DIFFERENTS TYPES D'HYSTERECTOMIES :

1. Hystérectomie totale
2. Hystérectomie subtotale
3. Hystérectomie radicale
4. Hystérectomie avec annexectomie

V. INDICATIONS:

VI. CONTRE INDICATIONS

VII. LES TECHNIQUES CHIRURGICALES

1. LA VOIE BASSE
2. LA VOIE BASSE COELIO-ASSISTEE
 - a) DEFINITIONS ET CONCEPTS
 - b) PLACE DE LA COELIO-CHIRURGIE

VIII. DIFFICULTES DE LA VOIE BASSE :

1. OUVERTURE DU CUL-DE-SAC DE DOUGLAS
2. OUVERTURE DE L'ESPACE VESICO-UTERIN
3. DIFFICULTES A L'EXTRACTION DE L'UTERUS
4. ECHECS DE LA VOIE BASSE : LAPAROCONVERSION

DEUXIEME PARTIE : ETUDE PRATIQUE

- Matériels et méthodes
- Résultats
- Discussion
- CONCLUSION
- RESUME

BIBLIOGRAPHIE

Liste des abréviations

- AB : ANNEXECTOMIE BILATERALE
- ACFA : ARYTHMIE COMPLETE PAR FIBRILLATION AURICULAIRE
- AD/G : ANNEXECTOMIE DROITE /GAUGHE
- ADM : ADENOMYOSE
- AG : ANESTHESIE GENERALE
- ANAPATH : ANATOMOPATHOLOGIE
- ATB : ANTIBIOTHERAPIE
- ATCD MED /CHIR/GO: ANTECEDENTS MEDICAUX/CHIRURGICAUX/GYNECOOBSTETRICAUX
- AV : AVORTEMENT
- CCL : CERVICITE CHRONIQUE LEUCOPLASIQUE
- CCU : CERVICITE CHRONIQUE ULCERATIVE
- CIN : NEOPLASIE INTRA EPITHELIALE CERVICALE
- CIS : CARCINOME IN SITU
- CRO : COMPTE RENDU OPERATOIRE
- DLRS PELV : DOULEURS PELVIENNES
- DNID : DIABETE NON INSULINODEPENDANT
- ECG : ELECTROCARDIOGRAMME
- FCV : FROTTIS CERVICO-VAGINAL
- FID : FOSSE ILIAQUE DROITE
- GEU : GROSSESSE EXTRA-UTERINE
- GxPxEx : GESTITE-PARITE-ENFANTS VIVANTS (x : le nombre)
- HA : HYSTERECTOMIE ABDOMINALE
- HE : HYPERPLASIE DE L'ENDOMETRE
- HSG : HYSTEOSALPYNGOGRAPHIE
- HTA : HYPERTENSION ARTERIELLE
- HV : HYSTERECTOMIE VAGINALE
- IA : INTERANNEXIELLE
- Infect Génit Récidiv : INFECTION GENITALE RECIDIVANTE
- INSUF. CORONAIRE : INSUFFISANCE CORONAIRE
- IRC : INSUFFISANCE RENALE CHRONIQUE
- IRM : IMAGERIE PAR RESONANCE MAGNETIQUE
- ITG : INTERRUPTION THERAPEUTIQUE DE GROSSESSE
- KO : KYSTE OVARIEN
- LB : LIGNE BLANCHE
- LH -RH : LUTEINIZING HORMONE - RELEASING HORMONE

- LST : LIGATURE SECTION DES TROMPES
- MFIU : MORT FOETALE IN UTERO
- NFS : NUMERATION FORMULE SANGUINE
- NS : NODULE DU SEIN
- PENI : PENICILLINE
- POST-OP : POST-OPERATOIRE
- PR : POLYARTHRITE RHUMATOIDE
- RCH : RECTO-COLITE HEMORRAGIQUE
- SA : SEMAINE D'AMENORRHEE
- TDM : TOMODENSITOMETRIE
- TTT : TRAITEMENT
- TUB PULM : TUBERCULOSE PULMONAIRE
- TV : TOUCHER VAGINAL
- UM : UTERUS MYOMATEUX

PREMIERE PARTIE : ETUDE THEORIQUE

I. GENERALITES :

Actuellement, l'hystérectomie est l'intervention la plus fréquemment pratiquée en chirurgie abdomino-pelvienne.

La plupart des indications pour lésions bénignes peuvent être réalisées par voie vaginale avec succès et en toute sécurité. La voie vaginale est supérieure à la voie abdominale comme en attestent le taux de mortalité et de morbidité fébrile, les doses d'analgésie postopératoire, la reprise plus rapide de la fonction digestive, la durée inférieure du séjour hospitalier et la vitesse de récupération, le moindre coût hospitalier et les mesures de qualité de vie. Il n'y a pas semble-t-il de bénéfice à la voie laparoscopique dont le temps opératoire est supérieur. La voie vaginale est donc la meilleure voie d'abord. Les indications de cette voie dépendent de l'expérience du chirurgien et augmentent avec celle-ci.

Cette chirurgie gynécologique, après une longue période « abdominale » a bénéficiée de deux grandes évolutions :

- ☞ L'apparition de la coelioscopie qui a radicalement modifié un certain nombre de procédures thérapeutiques.
- ☞ La renaissance de la voie vaginale. Elle fait actuellement l'objet d'un net regain d'intérêt. En effet, chaque fois qu'elle est possible, elle constitue l'approche la plus élégante pour effectuer une hystérectomie totale.

Cependant, la généralisation de la voie basse se heurte encore à deux obstacles : la difficulté inhérente à la chirurgie vaginale (anatomie inversée, gestes « aveugles »...) et les problèmes logistiques (nécessité de disposer d'un matériel spécifique et varié, deux aides opératoires...).

L'objectif de notre travail est d'analyser les indications de la voie basse, décrire la technique chirurgicale avec les complications et les difficultés rencontrées au cours de l'intervention et d'en ressortir les principaux avantages et inconvénients.

1. HISTORIQUE :

L'hystérectomie par voie basse fut décrite pour la première fois par Joseph Récamier en 1815; puis il réalisa avec succès la première HV réglée sur un utérus prolabé en 1829 .

En 1878, Czerky réalisa la première HV sur utérus non prolabé.

A la fin du XIX^e siècle, l'HV était la technique la plus utilisée ; en effet, à partir de 1890–1900, elle commença à être régulièrement pratiquée mais fut progressivement abandonnée au profit de l'HA en raison des progrès de l'anesthésie et de l'instauration de l'asepsie.

En 1901, Frederic Schauta tenta de relancer la voie vaginale en décrivant l'HV élargie. Il a fallu attendre les années 1970–1975 pour voir plusieurs auteurs, en particulier le professeur Daniel Dargent en France, défendre l'hystérectomie vaginale, diffuser sa technique et étendre ses indications.

En 1989, Harry Reich réalisa la première hystérectomie vaginale coelioassistée et à la même époque Daniel Dargent et Michel Canis ont commencé à réaliser l'hystérectomie élargie par voie laparoscopicovaginale ou laparoscopique pure.

En 1992, Childers a décrit les deux premiers cas opérés par voie vaginale coelio-assistée.

On constate, d'après cet historique que l'hystérectomie vaginale a connu une grande évolution au fil des années surtout sur le plan technique entraînant ainsi une nette augmentation de sa fréquence de réalisation.

2. DEFINITION :

L'hystérectomie consiste en l'ablation chirurgicale de l'utérus. Lorsque le col de l'utérus est laissé en place, il s'agit d'une hystérectomie subtotale. Lorsque le col de l'utérus est également enlevé, il s'agit d'une hystérectomie totale. Il peut être nécessaire de réaliser l'ablation des ovaires et des trompes. L'intervention est alors dénommée "hystérectomie avec annexectomie"

II. RAPPEL ANATOMIQUE :

L'hystérectomie en général, comme toute intervention chirurgicale, impose une maîtrise parfaite des rapports anatomiques des structures pelviennes.

Ce rappel portera essentiellement sur les éléments qui vont présenter des particularités en chirurgie vaginale.

Les conditions d'approche et l'angle de vue différents mis à part, il faut se convaincre que l'anatomie de la chirurgie vaginale est la même que celle de la chirurgie abdominale ; il faut donc penser à une anatomie en « miroir ».

1-L'utérus :

1-1 Configuration externe : (fig.1)

L'utérus présente dans sa partie moyenne un léger étranglement, l'isthme utérin, qui sépare le corps et le col.

Le corps utérin est de forme conoïde et aplati d'avant en arrière ; le fundus de l'utérus est fortement convexe dans le sens antéropostérieur, rectiligne transversalement chez la nullipare et convexe chez la multipare. Les cornes utérines prolongent le fundus et se continuent avec les trompes ; elles donnent insertion aux ligaments ronds et propres de l'ovaire.

Le col utérin est cylindrique et un peu renflé à sa partie moyenne. Il est divisé en deux portions par l'insertion vaginale : la portion supra vaginale, prolongeant le corps, et la portion vaginale, visible au spéculum et accessible au doigt par le toucher vaginal. Celle-ci est percée à son sommet d'un orifice : l'orifice externe du col qui donne accès au canal cervical. Cet orifice s'allonge transversalement avec une lèvre antérieure, une lèvre postérieure et deux incisures latérales.

1-2 Rapports : (fig.2)

•Partie supra vaginale de l'utérus :

Elle correspond au corps utérin et à la partie supra vaginale du col.

Elle présente deux faces, vésicale et intestinale, et deux bords, droit et gauche.

Le péritoine recouvre les faces du corps et la face postérieure de la partie supra vaginale du col. Il est d'autant plus adhérent que l'on approche du fundus utérin.

- La face vésicale du corps utérin répond à la face utérine de la vessie par l'intermédiaire du cul-de-sac vésico-utérin.
 - La face intestinale est séparée du rectum par le cul-de-sac recto utérin de Douglas.
 - Les bords du corps répondent au mésomètre dans lequel cheminent l'artère utérine, les plexus veineux et lymphatiques utéro vaginaux et le nerf latéral de l'utérus.
 - Les bords de la partie supra vaginale du col répondent au paramètre dont l'élément important est représenté par le croisement uretère-artère utérine.
- L'uretère descend médialement, au-dessus du fornix latéral du vagin, en direction de la base vésicale.

• Partie vaginale du col :

Elle fait saillie dans le fornix vaginal et elle est séparée de la paroi vaginale par un cul-de-sac annulaire.

Par l'intermédiaire du vagin, elle est en rapport avec :

- en avant, le septum vésicovaginal, le trigone vésical et la partie terminale de l'uretère
- latéralement, le paracervix ;
- et en arrière, le rectum par l'intermédiaire du cul-de-sac recto utérin.

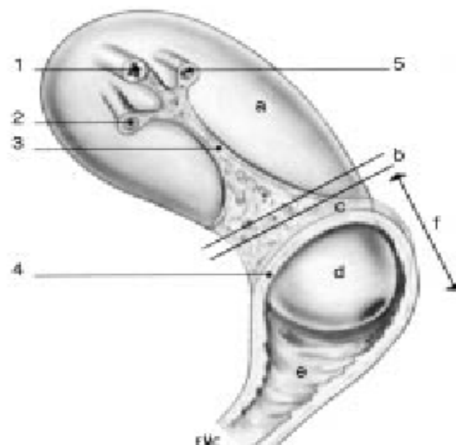


Figure 1 : Utérus (vue latérale).

a : Corps ; b : isthme ; c : partie supra vaginale du col ; d : partie vaginale du col ; e : vagin ; f : col utérin ; 1 : trompe utérine ; 2 : ligament rond ; 3 : mésomètre ; 4 : insertion du fornix vaginal ; 5 : ligament propre de l'ovaire

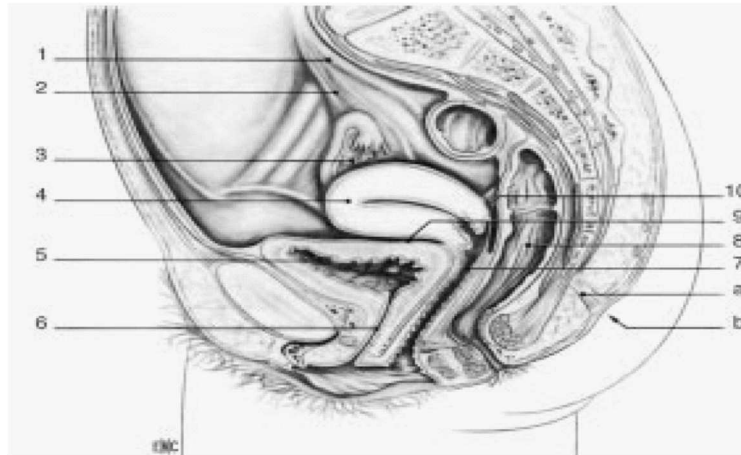


Figure 2 : Appareil génital. Coupe sagittale médiane du bassin

a : Rétinaculum caudal ; b : fossette coccygienne ; 1. uretère ; 2. ligament suspenseur de l'ovaire ; 3. ovaire ; 4. utérus; 5. Vessie ; 6. Uretère ; 7. Vagin ; 8. Rectum ; 9. Cul-de-sac vésico-utérin ; 10. Cul de-sac recto utérin.

2-Les annexes : (fig.3)

2-1 L'ovaire :

Glande sexuelle paire, l'ovaire a la forme d'une amande, il présente deux faces, médiale et latérale, deux bords, libre et mésovarique, et deux extrémités, tubaire et utérine. Il est maintenu par trois ligaments :

- le ligament suspenseur de l'ovaire, constitué de fibres conjonctives et musculaires lisses qui entourent les vaisseaux ovariens ;
- le ligament tubo-ovarique, solidaire de la frange ovarique ;
- le ligament propre de l'ovaire tendu du pôle utérin de l'ovaire à la corne utérine.

2-2 La trompe :

Située dans les mésosalpinx, la trompe présente tout d'abord une direction transversale jusqu'au pôle utérin de l'ovaire, puis elle suit le bord mésovarique de l'ovaire pour retomber le long du bord libre de l'ovaire. Elle présente quatre portions :

- La partie utérine, située dans l'épaisseur même du muscle utérin. Elle débouche dans l'angle supérieur de l'utérus par un orifice de 1 mm de diamètre, l'ostium utérin.
- L'isthme tubaire, qui fait suite à la portion utérine entre les ligaments rond de l'utérus et propre de l'ovaire.
- L'ampoule tubaire fait suite à l'isthme au niveau du pôle utérin de l'ovaire. Flexueuse, elle présente une paroi mince, et une grande compliance. Elle est en rapport étroit avec l'ovaire et représente la « chambre de fécondation ».

- L'infundibulum de la trompe est évasé, en entonnoir. Son sommet fait communiquer la cavité tubaire avec celle du péritoine par un orifice extensible de 2 à 3mm, l'ostium abdominal.

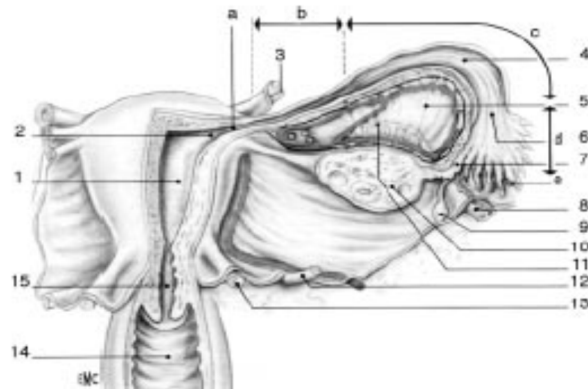


Figure3 : Organes génitaux internes de la femme (face postérieure).

a : partie utérine de la trompe ; b : isthme de la trompe ; c : ampoule de la trompe ; d : infundibulum de la trompe ; e : franges tubaires ; 1 : cavité utérine ; 2 : ostium utérin de la trompe ; 3 : ligament rond ; 4 : cavité tubaire ; 5 : mésosalpinx ; 6 : ostium abdominal de la trompe ; 7 : frange ovarique ; 8 : ligament suspenseur de l'ovaire ; 9 : appendice vésiculeux ; 10 : ovaire ; 11 : épooophon ; 12 : urètre et artère utérine ; 13 : ligament urétrosacral ; 14 : vagin ; 15 : canal cervical.

3-La vessie : (fig.4)

La traction sur le col a pour effet d'attirer le bas-fond vésical et de provoquer un épaissement du septum vésico utérin, créant un pseudo ligament transversal dénommé cloison supra cervicale ou supra vaginale.

Cette cloison sera franchie par la section des fibres sur la ligne médiane, à mi chemin entre l'utérus et la tranche vaginale. Si on ne suit pas cette règle, on fait une fausse route vésicale ou utérine.

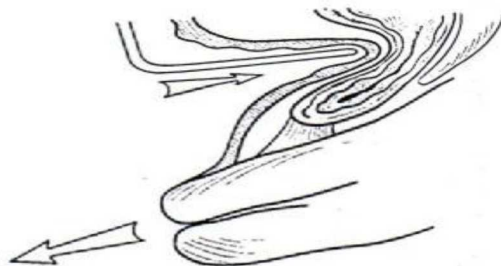


Figure 4 : « cloison supra vaginale ».

La traction sur l'utérus attire la vessie par l'intermédiaire des ligaments vésico-utérins. Les fibres joignant la vessie à l'isthme utérin se densifient, formant la « cloison supra vaginale ».

4-L'uretère : (fig.5-a, 5-b)

La transposition par voie basse des notions anatomiques générales concernant le tissu pelvien et l'uretère terminal est absolue.

La différence est que l'uretère est situé, par voie haute, sous la partie ascendante de l'artère utérine. Par voie basse, il est situé entre l'opérateur et l'artère utérine, laquelle est attirée vers le bas par les tractions, tandis que la vessie est refoulée vers le haut.

Les fibres conjonctives accompagnant l'artère utérine et le ligament vésico utérin entraînent la formation d'une anse urétérale appelée « genou de l'uretère ».

Donc, l'uretère descend à la partie dorso-latérale du pelvis, vient constituer son anse sous l'artère utérine et remonte vers la vessie.

L'artère utérine en provenance de la paroi pelvienne, semble « sortir » de l'anse.

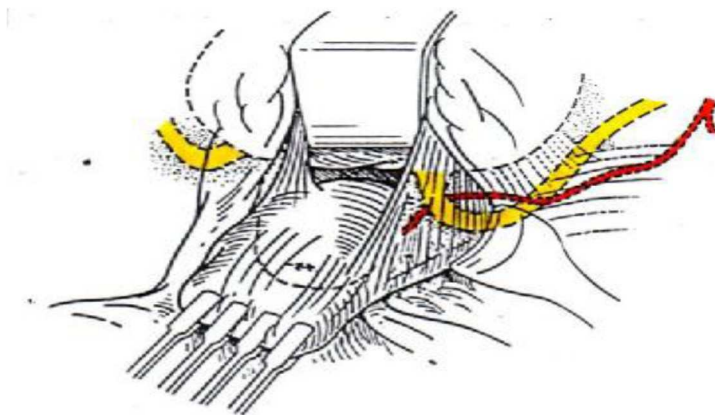


Figure 5-a : Abord vaginal. Rapports de l'uretère et de la base vésicale avec l'utérus et l'artère utérine.

La traction sur l'utérus attire l'uretère dans le « pilier de la vessie », qui est refoulé latéralement par une valve placée dans l'espace vésico-utérin. Le point le plus déclive de l'uretère forme le « genou », dans lequel apparaît l'artère utérine.

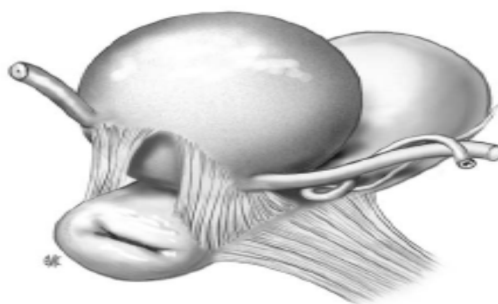


Figure 5-b : Présentation des piliers de la vessie avec, à leur face externe, Le croisement entre artère utérine et uretère.

5-Espaces, septums : (fig.6-7)

Il existe six espaces pariétaux (deux médians, quatre latéraux) et deux espaces inter viscéraux ou septums :

☞ L'espace rétro pubien (de RETZIUS), avasculaire, qu'on trouve en arrière de la symphyse pubienne, devant la paroi vésicale.

☞ Les deux fosses para vésicales, elles sont larges et profondes, leur plancher est représenté par le muscle élévateur et son aponévrose ; elles sont traversées par le pédicule vasculo nerveux obturateur.

☞ Les deux fosses para rectales, dont l'orifice abdominal est étroit ; par voie basse, on accède à leur partie caudale, plus ample en dehors du vagin ; à la jonction entre la partie haute et la partie basse, on trouve le pédicule rectal moyen marquant le ligament rectal latéral.

Il existe une seule différence d'ordre anatomique entre l'abord abdominal et l'abord vaginal : la fosse para vésicale a un orifice abdominal large et un orifice inférieur étroit ; la fosse para rectale a un orifice abdominal étroit et un orifice inférieur large.

☞ L'espace rétro rectal est situé entre le fascia rectal et le fascia rétro rectal ; plus dorsal, entre fascia rétro rectal et sacrum se trouve l'espace pré sacré dangereux en raison de l'existence des veines sacrées.

☞ L'espace ou septum vésico vaginal ou vésico utérin est situé sous la partie médiane du cul de sac péritonéale antérieur.

☞ L'espace ou septum recto vaginal est situé entre les deux tiers supérieurs du vagin et le rectum ; par voie basse, son entrée est limitée par l'accolement du vagin au cap anal au dessus du centre tendineux du périnée.

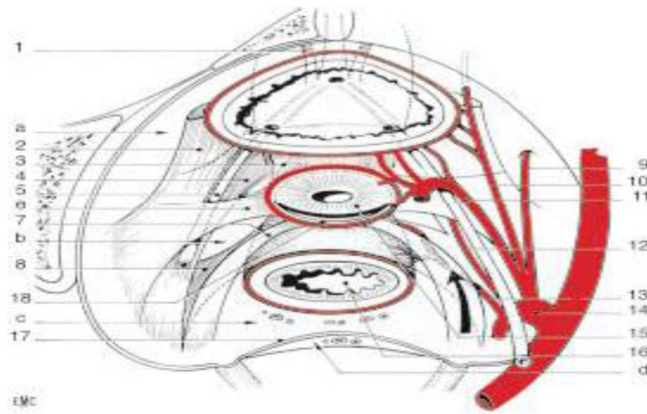


Figure 6 : Schéma des espaces et ligaments viscéraux pelviens (vue supérieure).

a: Espace paravésical; b: Espace para rectal; c : Espace rétro rectal ; d : Espace présacral ;
 1. ligament pubovésical ; 2. Ligament vésical latéral ; 3. Ligament vésico-utérin ; 4. Paracervix; 5. Uretère ; 6. Paramètre ; 7. Ligament utérosacral ; 8. Ligament rectal latéral ; 9. Artère obturatrice ; 10. Artère ombilicale ; 11. Artère utérine ; 12. Artère vaginale ; 13. artère rectale moyenne ; 14. Artère iliaque interne ; 15. Col utérin ; 16. Rectum ; 17. fasciaprésacral ; 18. Fornix vaginal postérieur.

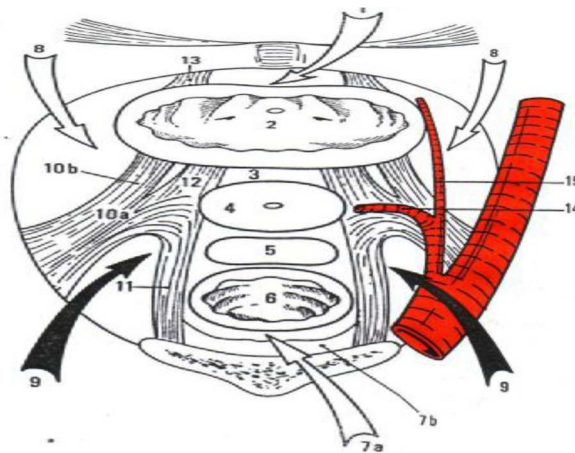


Figure 7: Coupe horizontale du pelvis, montrant (flèches) les espaces décollables pariétaux.

Sur la ligne médiane :
 Espace rétro pubien (1), vessie (2), septum vésico-utérin (3), col (4), cul-de-sac recto utérin (5), rectum (6), espace rétro rectal (7a), espace pré sacré (7b).
 Latéralement :
 Fosse para vésicale (8), fosse para rectale (9).
 Ligaments :
 Paracervix (10a), ligament vésical latéral (10b), utéro-sacré (11), vésico-utérin (12), pubovésical (13).
 Artère utérine et paramètre (14).
 Artère ombilicale (15).

6-Fascias :

Les fascias sont les couches conjonctives enveloppant viscères et muscles.

Les fascias pelviens sont représentés par les fascias viscéraux (rectal, vaginal, utérin, urétral et vésical) et le fascia du diaphragme pelvien ; ils sont d'épaisseur variable.

Fascias viscéraux et fascias pelviens échangent des fibres en plusieurs zones, qui sont autant des lieux de rapports anatomiques étroits que des lieux de connexions dynamiques entre le diaphragme pelvien et les viscères.

7-Ligaments : (fig.8)

Les « ligaments » viscéraux sont des renforcements conjonctifs du tissu cellulaire pelvien : ils sont en continuité avec les fascias.

On ne peut donc les imaginer comme des ligaments articulaires, mais comme des zones conjonctives densifiées dont l'insertion viscérale se mêle au fascia péri viscéral ; alors que l'insertion pariétale est souvent négligeable.

7-1 Ligaments latéraux :

➤ Paramètres et paracervix: Organisés autour des vaisseaux utérins, pour le paramètre, et autour des vaisseaux vaginaux, pour le paracervix. La valeur fonctionnelle du paramètre et du paracervix, pour le maintien de l'utérus, est considérable et certaine ; un prolapsus se produit lors de la traction du col dès que les paramètres et les paracervix sont sectionnés.

La section isolée des autres ligaments et du diaphragme pelvien, avec la même traction sur le col, ne produit pas le même degré de descente du col.

➤ Ligaments vésicaux latéraux : Ils sont constitués autour des vaisseaux vésicaux supérieurs d'origine ombilicale. Ils constituent le pilier externe de la vessie.

➤ Ligaments rectaux latéraux : Ils sont organisés autour des vaisseaux rectaux moyens et disposés presque transversalement de chaque côté du rectum distal.

7-2 Ligaments sagittaux :

➤ Ligaments utéro-sacrés : Ils partent de la face postéro latérale du col et du fornix vaginal où ils se confondent avec les paramètres. Ils longent les faces latérales du rectum proximal pour se perdre en regard de la partie inférieure de l'articulation sacro-iliaque, en regard de S2-S3.

➤ Ligaments vésico-utérins : Ils joignent la partie latérale de l'isthme et du col à la région du méat urétral, ils constituent les piliers internes de la vessie.

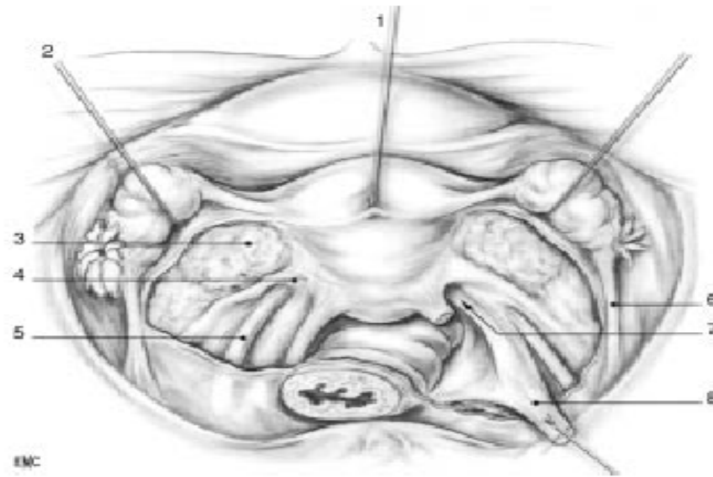


Figure 8 : Ligaments viscéraux pelviens.

1. Utérus ; 2. Ovaire récliné ; 3. Mésomètre ouvert ; 4. Paramètre ; 5. Uretère ; 6. Ligament suspenseur de l'ovaire ; 7. Paracervix ; 8. Ligament Utéro sacral droit sectionné.

8-Communication entre les espaces :

Le paracervix sépare la fosse para vésicale de la fosse para rectale. Sa direction étant oblique, la fosse para vésicale s'ouvre largement et la fosse para rectale étroitement par voie haute (l'inverse par voie basse).

Il existe un passage entre les deux fosses, le paracervix et le diaphragme pelvien.

Les espaces pariétaux communiquent entre eux : les fosses para vésicales de chaque côté avec l'espace rétro pubien, les fosses para vésicales avec les fosses para rectales sous le paracervix, les fosses para rectales avec l'espace rétro rectal.

Les ligaments utéro-sacrés ne séparent la fosse para rectale de l'espace rétro rectal et pré sacré qu'imparfaitement. Ces espaces communiquent en fait pratiquement sans interposition.

9-Diaphragme pelvien : (fig.9)

Vu d'en bas, le diaphragme pelvien montre surtout sa partie interne élévatrice et ses insertions pubiennes.

La fente urogénitale est contournée par les muscles pubo vaginaux et pubo rectaux.

En avant, les fascias sont insérés latéralement aux branches ischio-pubiennes.

Le tiers inférieur du vagin est en regard du diaphragme pelvien, les deux tiers supérieurs en regard de la fosse para rectale.

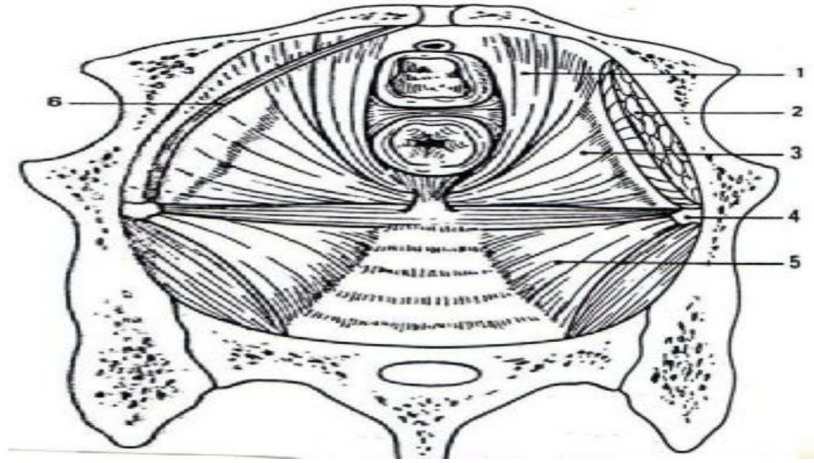


Figure 9 : Diaphragme pelvien, vue supérieure. Urètre vagin et rectum sont sectionnés.

Muscle pubo-rectal (1), muscle obturateur interne (2), muscle pubo-coccygien (3), épine sciatique (4), muscle ischio-coccygien, contenant le ligament sacro-épineux (5), arc tendineux du fascia pelvien (6).

III. LES DIFFERENTES VOIES D'ABORD POSSIBLES:

Une hystérectomie peut être pratiquée par 3 voies d'abord. Le choix dépend de l'expérience du chirurgien, de la taille de l'utérus, du nombre d'accouchements par les voies naturelles, de l'âge de la patiente, de l'indication de l'hystérectomie (Pathologie bénigne ou maligne) et du souhait de la patiente

A) Hystérectomie par laparotomie (par voie haute):

L'intervention est réalisée par l'ouverture de l'abdomen, sur 10 à 15 cm. Le choix de la cicatrice est fait par le chirurgien en fonction des indications de l'hystérectomie, s'il n'y a pas déjà une cicatrice précédente. Celle-ci sera soit:

- horizontale la plus fréquente, plus esthétique.
- rarement verticale médiane sous ombilical, elle est indiquée en cas d'utérus très volumineux, dans certaines pathologies malignes ou lorsque la voie vaginale est impossible.

B) Hystérectomie vaginale (par voie basse):

L'intervention est réalisée par les voies naturelles, à travers une incision située au fond du vagin. Il n'existe aucune cicatrice abdominale. Elle est indiquée en cas d'utérus de petite à moyenne taille, de prolapsus génital extériorisé (descente d'organes) et de pathologie plutôt bénigne.

C) Hystérectomie Celio vaginale:

On réalise 3 à 4 incisions de 5 à 10 mm au niveau de l'abdomen afin de placer des trocarts. Ces derniers permettent d'insuffler la cavité abdominale avec du gaz CO₂ et d'introduire les instruments chirurgicaux. Cette technique est aujourd'hui de plus en plus utilisée car elle présente de nombreux avantages : diminution des douleurs post-opératoire.

IV. DIFFERENTS TYPES D'HYSTERECTOMIES :

Il existe plusieurs types d'hystérectomie, définis en fonction de l'étendue du geste chirurgical aux différentes parties de l'utérus ou aux organes avoisinants:

Hystérectomie totale:

Il s'agit de l'ablation de tout l'utérus, y compris du col utérin. L'intérêt de l'ablation du col utérin en même temps que le reste de l'utérus est d'éviter l'apparition d'un cancer cervical ultérieurement.

Hystérectomie subtotale:

Il s'agit de l'ablation de l'utérus sans l'ablation du col utérin. Cette intervention ne peut pas être pratiquée par les voies naturelles (voie basse).

Hystérectomie radicale:

Il s'agit d'une hystérectomie totale, associant l'ablation d'une collerette vaginale (Partie supérieure du vagin), des paramètres (tissus situés entre le col utérin et les parois du petit bassin) et des ganglions lymphatiques pelviens. Cette intervention est pratiquée en cas de cancer du col utérin ou en cas de cancer de l'endomètre étendu au col utérin.

Hystérectomie avec annexectomie:

Il s'agit de l'ablation de l'utérus et de ses annexes: trompes utérines et ovaires. L'annexectomie peut être uni ou bilatérale. Ce geste est systématiquement associé à l'hystérectomie en cas de cancer utérin. Il est souvent associé lorsqu'il existe une pathologie annexielle associée ou de manière systématique chez la femme ménopausée afin d'éviter l'apparition d'un cancer ovarien ultérieurement. Lorsque l'annexectomie n'est pas pratiquée, on parle d'une hystérectomie interannexielle. L'annexectomie bilatérale est responsable d'une ménopause définitive.

V. INDICATIONS :

- Fibromes utérins:

Représentent l'indication la plus fréquente à l'hystérectomie. Les fibromes sont des tumeurs bénignes développées aux dépens de la couche musculaire de l'utérus. Les fibromes peuvent causer des saignements abondants au cours de la période des règles appelés « ménorragies » et/ou en dehors de celle-ci « métrorragies ». Quand ils sont abondants ou prolongés, ces saignements peuvent entraîner l'apparition d'une anémie. Les fibromes peuvent également se manifester par une sensation de pesanteur pelvienne, la perception d'une masse abdominale ou par des règles douloureuses « Dysménorrhée ».

Ils peuvent également comprimer les organes de voisinage (compression de la vessie – risque d'irritation ou de rétention vésicale, compression du rectum – faux besoins, tension anale...)

- Endométriose:

L'endométriose est un état non-cancéreux dans lequel les cellules tapissant « l'endomètre » (revêtement superficiel de la paroi utérine) et qui sont normalement éliminées pendant les règles, se développent en forme d'îlots en dehors de l'utérus au niveau des ovaires, trompes utérines, vessie, muscle de l'utérus etc..

Ces cellules qui se comportent comme les cellules endométriales normales (se desquament à chaque cycle pendant la période des règles) vont entraîner des douleurs et des sensations d'inconfort lors de la période des règles et se compliquer de kystes « endométriosiques » dus à l'absence d'élimination de ces cellules desquamantes.

- Hyperplasie de l'endomètre:

L'hyperplasie consiste en un épaississement de l'endomètre que l'on attribue à un excès d'oestrogène. L'hyperplasie cause des saignements excessifs et est parfois considérée comme une condition précancéreuse, surtout chez les femmes ménopausées ou à l'approche de la ménopause.

- Prolapsus utérin:

Le prolapsus utérin consiste en la descente de l'utérus dans le vagin à cause de la faiblesse musculaire du périnée.

Le prolapsus est responsable d'une sensation de pesanteur au niveau de la région pelvienne et entraîne souvent une incontinence urinaire. Le prolapsus est une indication préférentielle pour une hystérectomie par voie vaginale et plus rarement pour une hystérectomie par voie abdominale.

- Les saignements excessifs d'origine génitale:

Peuvent être expliqués par un déséquilibre hormonal chez les femmes de plus de 40ans. D'autres conditions peuvent être responsables également de ces hémorragies génitales polypes, fibromes, endométriose. Ces saignements peuvent être abondants et entraîner de la fatigue et de l'anémie.

- Etats pré-cancéreux du col et de l'utérus:

La découverte d'une lésion précancéreuse au niveau du col ou de l'utérus est une indication à l'hystérectomie surtout chez la femme ménopausée ou à l'approche de la ménopause. Ces Conditions peuvent être également gênantes quand elles entraînent des saignements irréguliers et bu excessifs avec comme conséquences anémie et fatigue de la patiente.

- Les cancers gynécologiques:

Cancer du col de l'utérus

Cancer du l'utérus

Cancer de l'ovaire

VI. CONTRE INDICATIONS :

Sont peu nombreuses:

-Conditions anatomiques défavorables

-Taille de l'utérus >16 cm

-Endométriose sévère

-Tumeur annexielle

-Abcès tubo-ovarien

VI. LES TECHNIQUES CHIRURGICALES :

La chirurgie gynécologique a évolué de façon spectaculaire durant ces vingt dernières années. Cette évolution est due à trois raisons fondamentales.

- La première consiste en l'apparition de techniques endoscopiques nouvelles telles que l'hystéroscopie et la laparoscopie opératoires.
- La deuxième est caractérisée par le retour de la chirurgie vaginale.
- La troisième est constituée par la précision actuelle du diagnostic préopératoire grâce au développement d'une large gamme d'examen complémentaires (échographie abdominale et endo-vaginale, l'HSG, l'IRM, TDM, hystéroscopie diagnostique...).

L'hystérectomie reste encore aujourd'hui, l'intervention symbole de la chirurgie gynécologique réalisée le plus souvent chez la femme en dehors de la grossesse. Elle peut être réalisée par trois voies : abdominale, vaginale et coelioscopique.

L'abord abdominal et l'abord coelioscopique pur ne seront pas traités dans ce travail.

LA VOIE BASSE :

1. PRINCIPE :

Le principe de cette intervention est d'assurer les hémostases préventives des différents pédicules : utéro-sacrés, utérins et annexiels de bas en haut contrairement à la voie laparotomique. (Fig.1)

La voie d'abord vaginale étant étroite, l'exposition par les aides est primordiale.

Elle sera assurée par un jeu de valves, permettant l'ouverture du champ opératoire et l'éloignement d'éléments potentiellement dangereux comme la vessie, les uretères et le rectum.

Contrairement au cas de traitement du prolapsus, aucun décollement vaginal n'est pratiqué et les pédicules vasculaires ne sont pas directement accessibles à l'action des pinces hémostatiques classiques.

Nous décrirons ici, la technique classique d'hystérectomie vaginale en l'absence de prolapsus pour un utérus de volume normal.

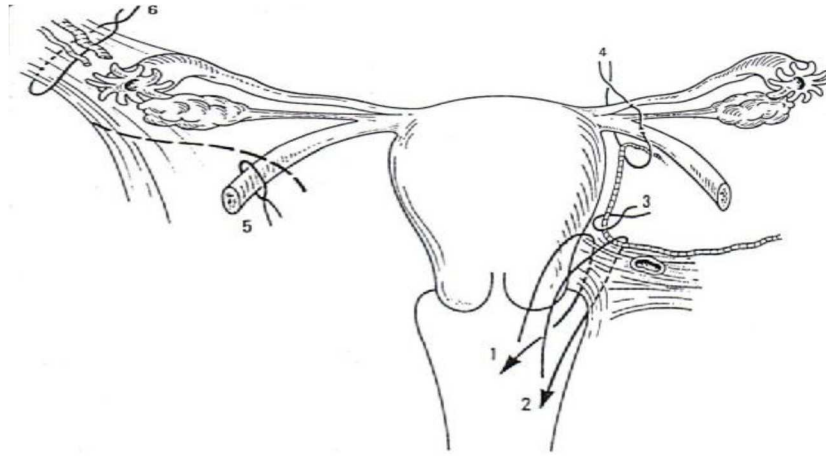


Figure 1 : hystérectomie vaginale : principe de l'intervention et succession des hémostases préventives.

(1) Ligaments suspenseurs. (2) Artère utérine et ligaments suspenseurs. (3) Artère utérine. (4) Pédicule de la corne. En cas de castration : (5) Ligament rond, (6) Ligament lomboovarien.

2. INSTALLATION ET PREPARATION DE LA PATIENTE :

La première préparation à l'hystérectomie est psychologique.

Cette intervention peut être vécue comme une mutilation. Une information précise sur la logique de l'indication, sur les conséquences anatomiques et physiologiques de l'intervention peut désamorcer les séquelles psychiques de l'opération.

La préparation médicale a pour but d'aborder l'intervention dans de meilleures conditions générales.

Le bilan pré-anesthésique décèle et tente d'équilibrer les facteurs de risque vasculaires et métaboliques.

La veille de l'intervention, un lavement évacuateur est administré afin d'opérer avec un rectum vide. Une toilette vaginale est pratiquée au bloc opératoire ainsi qu'un sondage vésical évacuateur.

Au bloc opératoire, la patiente sera installée en décubitus dorsal, les fesses passant du bord de la table et les membres inférieurs de l'opérée de ne doivent en aucun cas gêner les aides dont l'importance est majeure en matière de chirurgie vaginale (Fig.2).

Pour cela, deux installations sont possibles :

⇒ Les cuisses sont fléchies à 90°, les jambes à la verticale, les pieds suspendus par des arceaux.

⇒ La flexion des cuisses est accentuée, en abduction légère, tout en laissant les jambes fléchies, appuyées sur des jambières repliées au delà du plan vertical défini par le bord de la table.

L'opérateur peut être assis ou debout selon les cas, mais classiquement, il s'assoit en face du périnée et la table est levée jusqu'à ce que la vulve soit à la hauteur de ses épaules, de cette façon, les aides placés de part et d'autre de l'opérateur ne sont pas courbés en deux. L'instrumentiste indispensable, se place entre l'opérateur et l'aide qui est situé à sa droite.

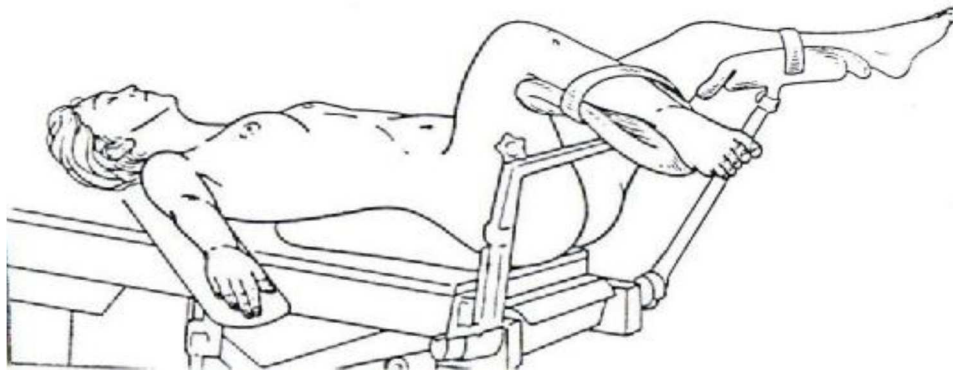


Figure 2 : position de la malade. [Magnin](#)
Un champ collant sera appliqué pour recouvrir l'orifice anal

3. MATERIEL NECESSAIRE :

La chirurgie vaginale ne nécessite pas beaucoup d'instruments spécifiques, car tout le jeu de pinces à préhension et à hémostase, des portes aiguilles, des ciseaux appartient à l'instrumentation standard. Néanmoins, certains instruments restent indispensables et propres à la chirurgie vaginale : ([Fig. 3](#))

- ✂ Un passe fil de Des champs ;
- ✂ Une valve de Mangiagalli coudée à 45° utilisée comme valve postérieure;
- ✂ Un jeu de valves en baïonnette de Breisky ;
- ✂ Les pinces d'Allis ou de longues Kocher sont utiles dans les décollements du prolapsus et de la chirurgie du cancer nécessitant une manipulation des tranches de section.

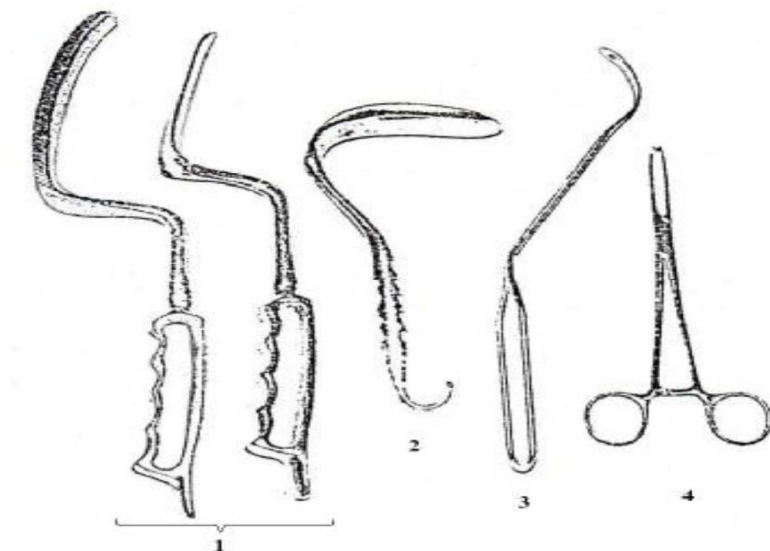


Figure 3 : Instrumentation pour la chirurgie vaginale. [Querleu](#)

Valves de Breisky en baïonnette (1), Valve de Mangiagalli coudée (2), Passe fil de Deschamps (3), Pince d'Allis (4)

4. ANESTHESIE ET ANTIBIOTHERAPIE :

L'hystérectomie par voie basse peut être pratiquée sous anesthésie générale ou locorégionale. L'indication est fonction de l'état général de la patiente. L'anesthésie générale sera préconisée chaque fois qu'il y a nécessité de recourir à une assistance coelioscopique voire à une laparotomie.

Actuellement, certains auteurs, décrivent une approche d'anesthésie multimodale (générale et locorégionale à longue durée d'action) ; cette méthode novatrice aurait, selon l'étude de Clavé, un impact bénéfique sur la douleur post opératoire.

Une antibiothérapie prophylactique active sur les anaérobies et les germes gram négatif est d'intérêt démontré depuis les années 80.

En effet, certains auteurs ont prouvé que l'usage d'antibiotiques (en flash intraveineux) lors de l'induction anesthésique au cours d'une hystérectomie vaginale diminue nettement l'incidence des infections pelviennes post opératoires. Le consensus actuel repose sur une association de métronidazole et d'une céphalosporine en intra veineux.

5. DESCRIPTION :

Type de description : Hystérectomie avec conservation ovarienne pour utérus de volume normal.

Le badigeonnage est complet et le champ opératoire déjà préparé autorise le passage en voie haute en cas de nécessité. L'infiltration péri-cervicale en début d'intervention

par une solution de vasoconstricteurs –composée pour moitié de xylocaïne adrénalinée à 1% et pour l'autre de sérum physiologique– est facultative mais donne un champ clair. Le saignement est presque exclusivement en provenance de la tranche vaginale et sera grossièrement proportionnel à la durée de l'intervention.

5-1. Abord du cul-de-sac de Douglas : (Fig.4)

Le col est saisi fortement et attiré vers le haut par deux pinces de Museux placées sur chacune de ses lèvres. Des valves de Breisky adaptées sont placées latéralement et symétriquement, la valve coudée de Mangiagalli en arrière.

Une incision postérieure du vagin débute l'intervention. Cette incision au bistouri est franche, transversale, portant sur la totalité de l'épaisseur vaginale, et réalisée au niveau de l'insertion du vagin sur le col. (Fig.4)

Le mors postérieur de la pince postérieure est replacé sur la berge de l'incision afin d'améliorer la qualité de la traction du col vers le haut.

Le cul-de-sac de Douglas est prêt à être saisi en un repli sagittal médian par une pince à disséquer et ouvert d'un coup de ciseaux franc. Dès que le Douglas est ouvert, du liquide péritonéal s'écoule. L'ouverture est élargie aux ciseaux le long de la face postérieure du col, puis par traction divergente sur ses angles pour atteindre environ 4 cm. Un doigt reste dans la cavité péritonéale afin d'abaisser le rectum et guider l'introduction de la valve de Mangiagalli. Cette dernière, une fois placée, deviendra auto-statique et protégera définitivement le rectum.

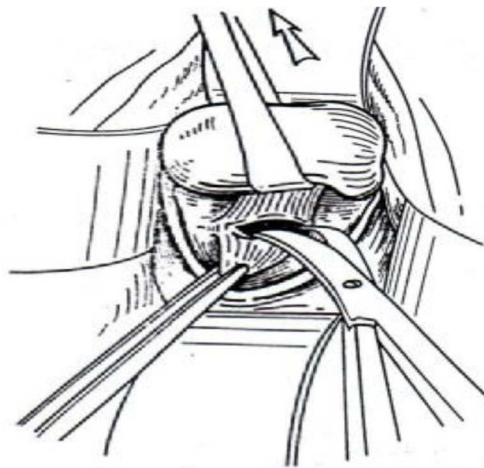


Figure 4 : Incision vaginale postérieure et abord du cul-de-sac de Douglas.

5.2 : Abord de l'espace vésico-utérin :

Les pinces de traction cervicale sont dirigées vers le bas, et les, deux valves de Breisky placées de part et d'autre de la ligne médiane toujours de manière symétrique, montrant ainsi l'insertion antérieure du vagin sur le col. Une incision franche est pratiquée comme en arrière à l'insertion cervicale du vagin et le mors antérieur de la pince antérieure est replacé sur la berge de l'incision, améliorant ainsi la traction du col vers le bas. (Fig. 5)

L'accès au septum vésico-utérin n'est pas immédiat. Il n'est acquis qu'à la faveur de la section de fibres conjonctives sagittales reliant la base vésicale à l'isthme utérin (« Cloison supra-vaginale »). Ces fibres sont mises en tension par une traction vers le haut de la lèvre antérieure de l'incision saisie par une pince à disséquer sur le rayon de midi. Elles sont coupées franchement aux ciseaux courbes en leur exact milieu. (Fig. 6)

L'accès au septum est acquis dès que les fibres sont remplacées par un tissu aréolaire. Il est approfondi aux ciseaux puis au doigt. On progresse au contact de l'utérus. Le septum est ensuite élargi sur la face antérieure de l'utérus, séparant de ce fait l'utérus de la vessie et des uretères. On crée ainsi un espace où l'on peut introduire la valve en baïonnette qui va compléter le décollement et protéger la base vésicale.

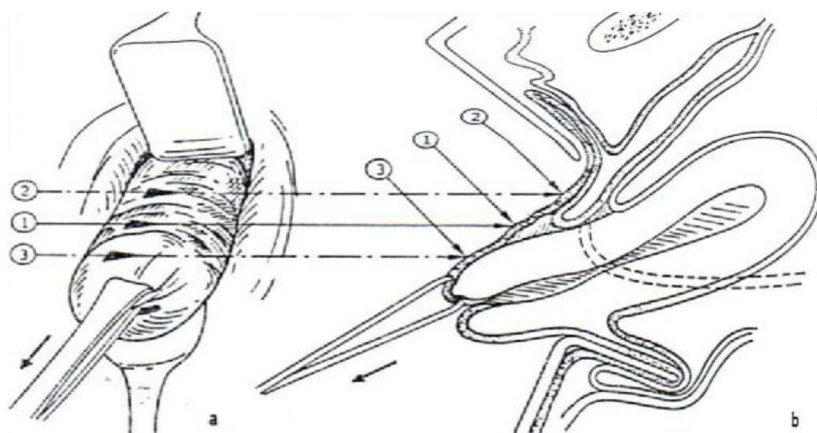


Figure 5 : siège de la colpotomie antérieure. Magnin

a- vue opératoire

b- coupe sagittale

- La flèche 1 indique le lieu exact de l'incision.
- La flèche 2 indique le lieu d'une incision trop haut située (risque de lésion vésicale)
- La flèche 3 indique une incision trop basse.

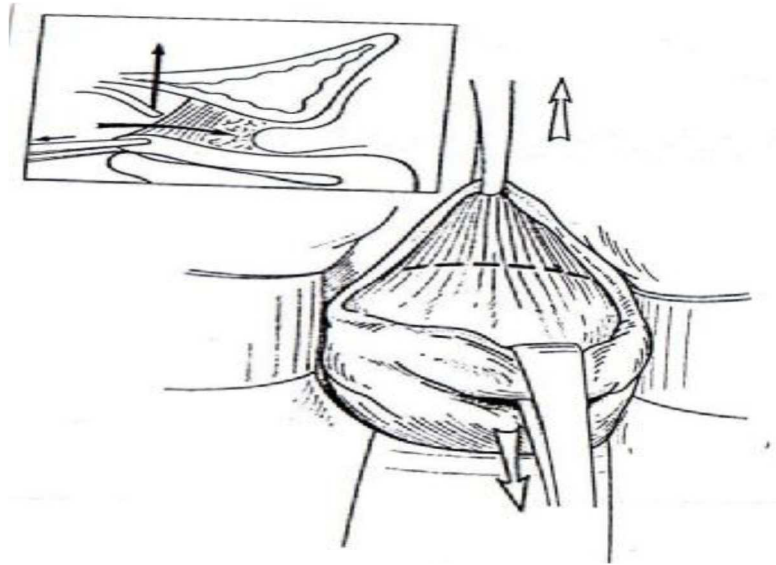


Figure 6-a : Incision vaginale antérieure, section des fibres vésico-utérines et abord du septum vésico-utérin. [Querleu](#)

L'utérus est attiré vers le bas, la tranche vaginale vers le haut. Des fibres se tendent, elles sont sectionnées à mi-chemin entre utérus et vessie pour atteindre l'espace vésico-utérin (cartouche).

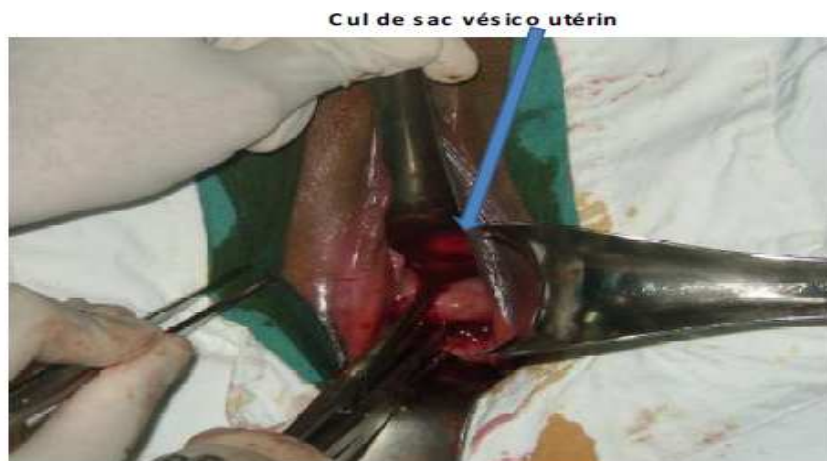

Figure 6-b : Décollement de l'espace vésico-utérin

5.3 : Hémostase et section du bloc ligamentaire utéro-sacré et paracervix :

Ce bloc ligamentaire doit être saisi et coupé en masse. Pour cela, si le col est prolabé, une pince de Jean Louis Faure suffit, sinon dans l'HV typique cet instrument est inadapté, il faut donc utiliser un passe fil de Deschamps. La ligature est pratiquée d'avant en arrière. Paracervix et ligaments utéro-sacrés forment les ligaments suspenseurs du col. Leur limite supérieure est repérée en arrière par un doigt introduit dans le cul-de-sac de Douglas. ([Fig.7](#))

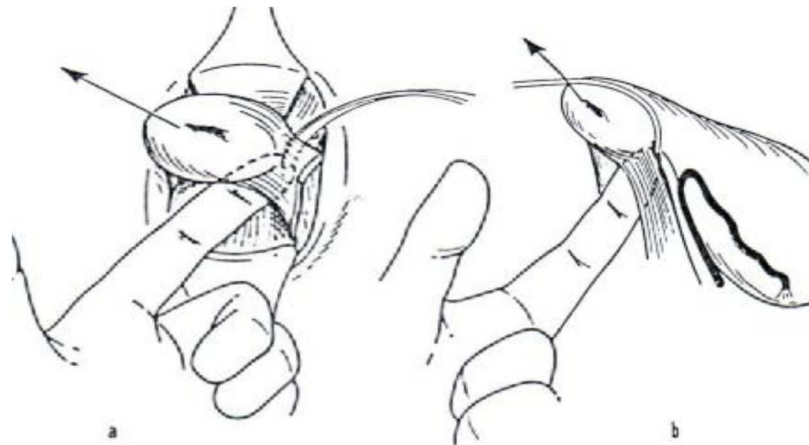


Figure 7 : Ligature du ligament utéro-sacré à l'aiguille de Deschamps. [Magnin](#)

a- vue opératoire

b- coupe sagittale

La ponction est pratiquée d'avant en arrière ([Fig.8](#)). Le col est attiré par l'aide du coté opposé. L'instrument pénètre exactement dans la dépression située au dessus des paracervix et ressort, guidé par le doigt postérieur, au dessus du relief des ligaments suspenseurs. Le noeud est serré, ce qui nécessite que l'aide relâche sa traction sur le col. Le fil est laissé sur pince sans couper son aiguille, qui servira en cas de besoin à reprendre ultérieurement ce pédicule, qui a la fâcheuse habitude de se relâcher après section. L'aide reprend une forte traction en direction opposée au ligament à couper. Un bistouri froid sectionne les ligaments, déjà ligaturés perpendiculairement à l'axe du col. Cette section doit être plus prudente en avant où il faut respecter les dernières fibres du paracervix qui « protègent » l'artère utérine d'une section accidentelle. ([Fig.9](#))

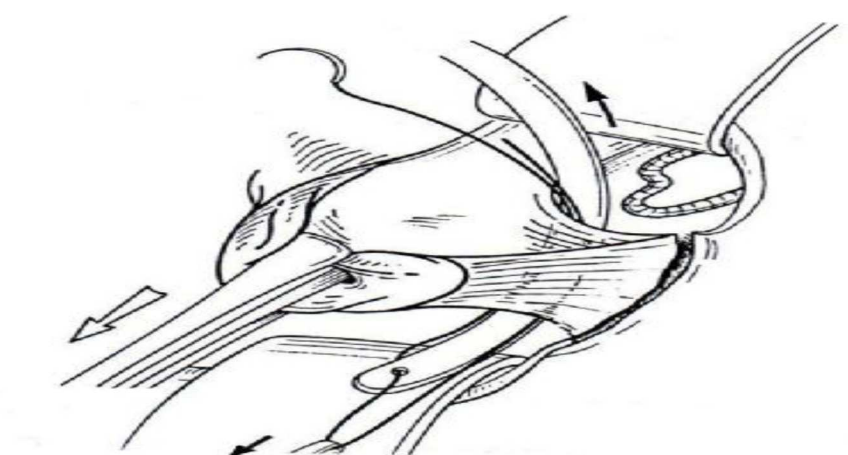


Figure 8 : Aiguillage des ligaments suspenseurs. [Querleu](#)

Le passe fil apparaît dans le Douglas. Le chef libre est extrait du passe fil.

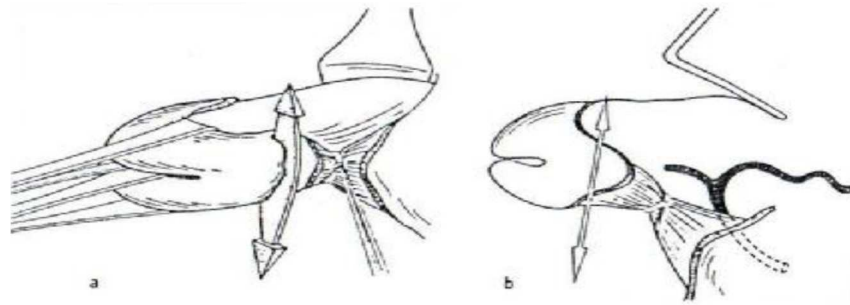


Figure 9 : Première ligature puis section du ligament utéro-sacré gauche.

Magnin

a- vue opératoire.

b- coupe sagittale.

Une deuxième prise du ligament utéro-sacré va permettre dans le même temps une première ligature au large de l'artère utérine. Pour ce fait, on aiguille la partie flaccide du ligament large repérée par l'index placé dans le cul-de-sac de Douglas, cet aiguillage se fera d'avant en arrière à l'aide du passe fil de Deschamps (Fig.10). Le fil de la première ligature mis sur pince est attiré du coté controlatéral par l'aide. La boucle de l'artère utérine est ainsi prise dans la ligature, qui est serrée dans l'incisure latérale s'appuyant donc sur les ligaments suspenseurs qu'elle serre une deuxième fois (Fig.11). On peut terminer la section des paracervix si celle-ci était incomplète et la ligature du paracervix peut être fixée aux champs.

La ligature du ligament utéro-sacré gauche pourra servir à la fermeture vaginale. On peut donc utiliser un fil aiguillé à résorption rapide pour lier le ligament utéro-sacré gauche et qui servira pour le surjet vaginal terminal, et du fait de sa résorption rapide, évitera la formation de granulome.




Figure 10 : Premier aiguillage de l'artère utérine gauche à l'aiguille de Deschamps.

Magnin [4]

a- vue opératoire.

b- coupe sagittale.

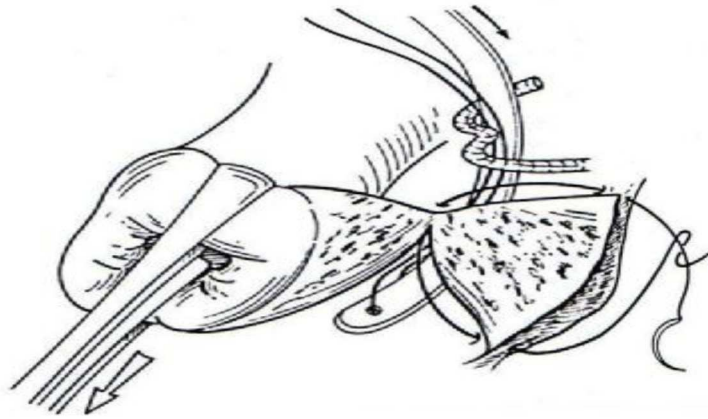


Figure 11 : Première ligature de l'artère utérine et deuxième prise des ligaments suspenseurs. [Querleu](#)

L'aiguille a été passée dans la paroi vaginale au niveau de l'incisure latérale, les ligaments suspenseurs (paracervix et utéro-sacré) ont été sectionnés perpendiculairement au col. L'utérine est prise par le passe fil.

5.4 : Ligature des pédicules utérins :

L'artère utérine, liée une fois « au large », doit être abordée une deuxième fois plus électivement. La traction sur l'utérus et le refoulement de la vessie vers le haut sépare l'uretère de l'artère utérine qui est attirée vers le bas pouvant ainsi être ligaturé de façon élective ([Fig.12](#)). Une pince à disséquer saisit franchement et attire la boucle de l'artère utérine, une pince de type Bengolea perfore au dessus de sa concavité, écarte les tissus ([Fig.13](#)) : l'artère est ainsi pédiculisée, et peut être pincée du côté pariétal, coupée et liée.

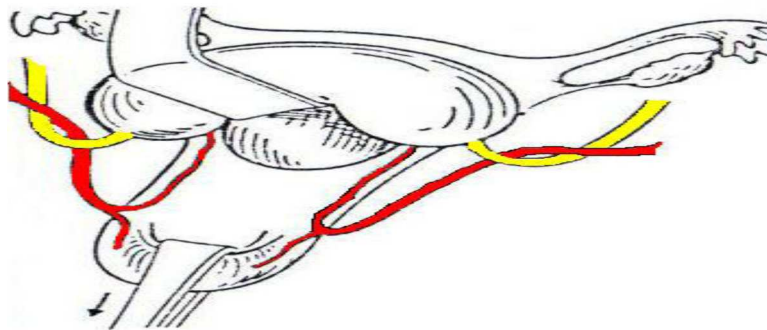


Figure 12 : Schéma montrant la manière dont la traction sur l'utérus et le refoulement de la vessie éloignent l'artère utérine de l'uretère. [Magnin](#)

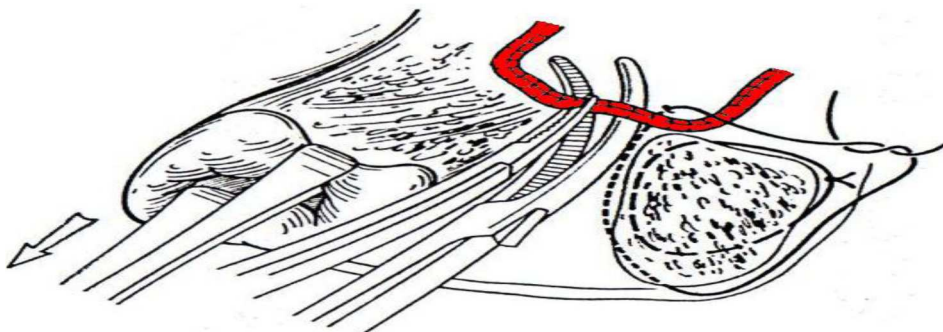


Figure 13 : Deuxième ligature de l'artère utérine. [Querleu](#)

Le fil précédent a été noué autour du paracervix, assurant une première hémostase de l'artère utérine et une deuxième hémostase des ligaments suspenseurs. La boucle de l'artère utérine est attirée par une pince à disséquer. Une pince de Bengolea en complète la dissection avant une prise élective du moignon pariétal de l'artère.

5.5 : Ouverture du cul-de-sac vésico-utérin :

Les deux côtés étant traités, le col est à nouveau tracté sur la ligne médiane et vers le bas, ce qui donne accès au cul-de-sac vésico-utérin. Si celui-ci est bien visible sous forme d'un repli blanchâtre transversal, on le saisit à la pince à disséquer, pour l'ouvrir d'un coup de ciseaux, complété latéralement au ras de l'utérus si possible d'un ligament rond à l'autre. Sa berge vésicale est soulevée pour replacer la valve antérieure.

Dans certains cas, ce cul-de-sac est plus haut et difficile d'accès, il est visualisé et ouvert facilement après bascule postérieure de l'utérus. L'index sert alors de guide, passé derrière le corps utérin, il permet de visualiser le cul-de-sac péritonéal antérieur. Ce dernier est donc ouvert sur le doigt puis agrandi entre les deux ligaments ronds. Cette technique permet de diminuer le risque de plaie vésicale ([Fig.14](#)).

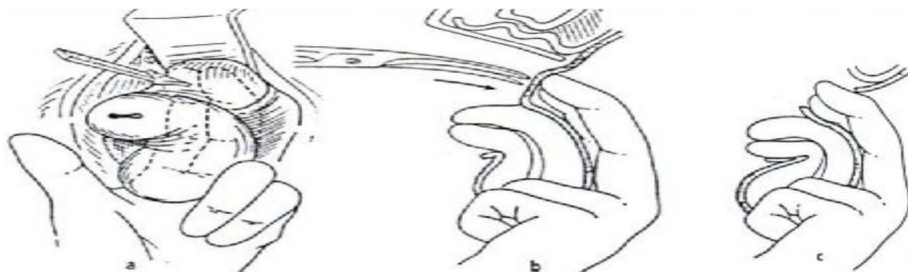


Figure 14 : Ouverture du cul-de-sac péritonéal vésico-utérin. [Magnin](#)

a- vue opératoire.

b-coupe sagittale avant l'ouverture du péritoine aux ciseaux.

c-coupe sagittale après l'ouverture du péritoine.

5.6 : Hystérectomie et examen des annexes :

L'étape suivante est la ligature des pédicules utéro-annexiels, ce qui implique de voir leur insertion au niveau des deux cornes utérines. Dans les cas simples, lorsque l'utérus est de petit volume, l'accès au fond utérin est acquis par une simple bascule postérieure de l'utérus. La traction vers le haut du col utérin induit une rétroversion utérine qui en extériorise le fond. Un clamp est placé sur chacun des pédicules, prenant en masse ligament rond, trompe, ligament utéroovarien et vaisseaux ([Fig.15](#), [16](#)). Deux doigts placés en arrière de la corne utérine éloignent les anses intestinales.

On coupe en laissant un moignon de sécurité en aval du clamp. Après l'hystérectomie, les annexes sont examinées, et conservées si elles sont saines. Après la section des pédicules de la corne, une double ligature est indispensable. Plusieurs types de noeuds peuvent être réalisés, l'essentiel étant qu'ils soient solides et ensèrent tout le pédicule (Fig.17).

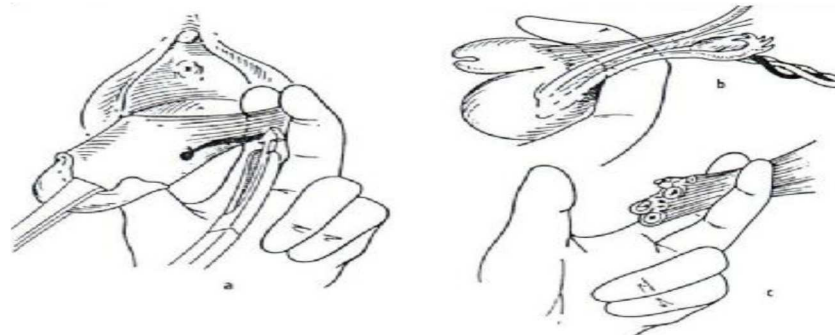


Figure 15 : Prise du ligament utéro-ovarien et du ligament rond gauche dans une pince de J-L Faure. [Magnin](#)

a- vue opératoire.
b- coupe sagittale.
c- Schéma montrant les éléments du ligament large qui sont pris dans la ligature.

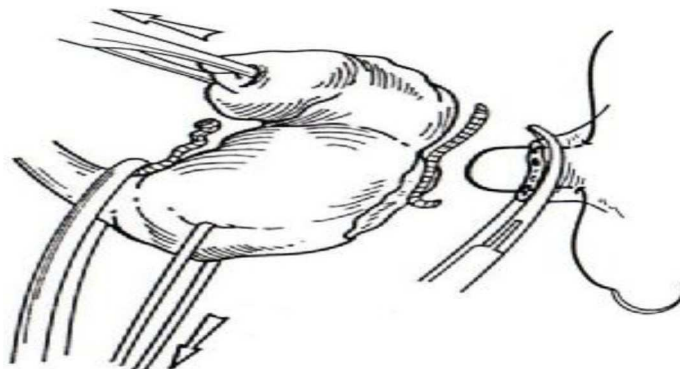
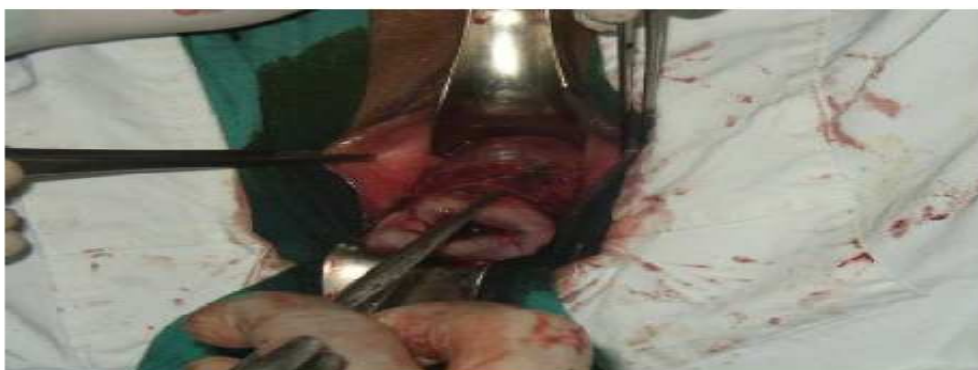

Figure 16 : Prise section et ligature des pédicules annexiels après bascule postérieure de l'utérus. [Querleu \[9\]](#)



Utérus avant extraction finale

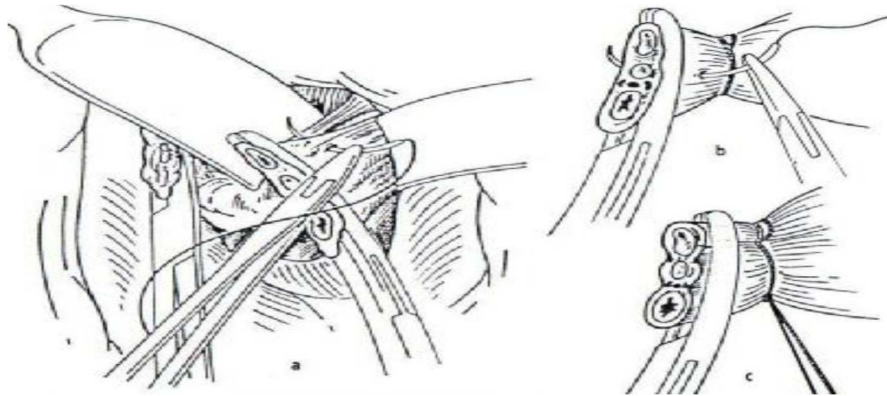


Figure 17 : Ligature du pédicule annexiel gauche. [Magnin](#)

a- vue opératoire.
 b- détail de la mise en place de la ligature.
 c- le pédicule est lié.

5.7 : Vérification de l'hémostase et fermeture vaginale :

Une vérification de l'hémostase doit être réalisée avant la fermeture. On vérifie l'hémostase des quatre pédicules ligaturés avec des fils repères. Ces pédicules liés sont laissés sur pince mais détachés du champ afin de mieux visualiser un éventuel saignement. Si l'intestin est gênant, on introduit une mèche dans le pelvis et on la charge avec une valve de Breisky. La valve coudée postérieure est extraite du Douglas, et replacée dans le cul-de-sac vaginal postérieur. Le plus souvent une reprise des ligaments suspenseurs est nécessaire à ce niveau. On peut reprendre l'aiguille qu'on sertit de nouveau en prenant le bord périphérique du moignon puis le péritoine situé é en arrière de l'utéro-sacré, afin de recouvrir ce pédicule. Ce geste, au besoin répété en X, complète l'hémostase. Quand l'hémostase est parfaite, la mèche est retirée. Plusieurs travaux ayant souligné l'absence de bénéfice apporté par une péritonisation systématique, elle n'est plus réalisée dans les cas d'hystérectomie pour lésions bénignes simples.

La fermeture vaginale doit être étanche ; en effet, certains auteurs décrivent des cas de grossesse extra-utérine après hystérectomie vaginale. Pour ce faire, le vagin est fermé par un surjet croisé prenant la tranche vaginale postérieure, le décollement du septum recto-vaginal jusqu'au bord du cul-de-sac de Douglas et la tranche vaginale antérieure. Ce surjet utilise l'aiguillée (conservée depuis le début de l'intervention) prenant le paracervix gauche. Il commence donc à gauche et se termine à droite noué au chef libre de l'hémostase droite. On préfère un fil à résorption rapide pour diminuer la formation de granulomes ([Fig.18](#)).

Afin de prévenir un éventuel prolapsus post-hystérectomie, le début et la fin du surjet sont amarrés aux ligaments utéro-sacrés par des points transfixiants.

Le méchage n'est pas utile, non plus que la sonde urinaire à demeure. Un sondage évacuateur permet de vérifier la clarté des urines, un toucher rectal permet de vérifier l'intégrité du rectum.

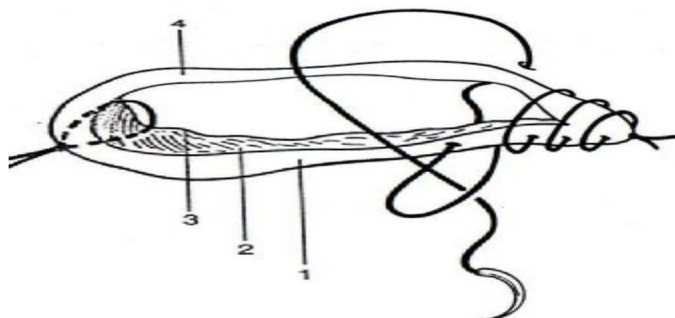


Figure 18 : Fermeture du vagin après hystérectomie vaginale.

Querleu

La ligature gauche initiale (voir fig.8), gardée avec son aiguille, sert à confectionner un surjet croisé prenant : la tranche vaginale postérieure (1), le décollement du septum rectovaginal (2), jusqu'au bord du cul-de-sac de Douglas (3), la tranche vaginale antérieure (4).

Dans notre série, on a utilisé la technique d'HV simple, standard comme la plupart des auteurs.

Nous retenons les avantages de la technique simplifiée de l'HV dite « caennaise » décrite par Von-Theobald [1], car elle utilise moins de personnel et de matériel, même si elle exige une grande expérience de l'opérateur pour assurer son succès.

6. TECHNIQUES DE REDUCTION DU VOLUME UTERIN :

Elles sont indispensables à maîtriser pour mener à bien l'ensemble des cas d'hystérectomies plus difficiles ; quand on ne peut réaliser l'ablation utérine en « Monobloc », ces gestes deviennent plus souvent systématiques (volume utérin important, accès vaginal limité).

Ces gestes sont responsables de l'augmentation des saignements per-opératoires ; ils ne doivent être réalisés qu'après ligature-section des paracervix et des artères utérines.

Les techniques de réduction du volume utérin ont été nécessaires chez 43 de nos patientes dont six ont nécessité l'association de plusieurs gestes. Ces techniques étaient utiles dans la plupart du temps chez les terrains adhérentiels et pour les utérus volumineux ≥ 12 SA.

Les gestes les plus utilisés dans notre série sont l'hémisection et le morcellement utérin.

6.1 : Hémisection de l'utérus :

C'est le premier temps de tout geste de réduction du volume utérin. Les pinces sont remises en place sur le col utérin en saisissant ses parties droites et gauches, elles seront tractées par un aide. On réalise la section complète de la lèvre antérieure du col, puis de la lèvre postérieure. Ce procédé est poursuivi jusqu'à ce qu'on obtienne la bascule complète de l'utérus (Fig.19).

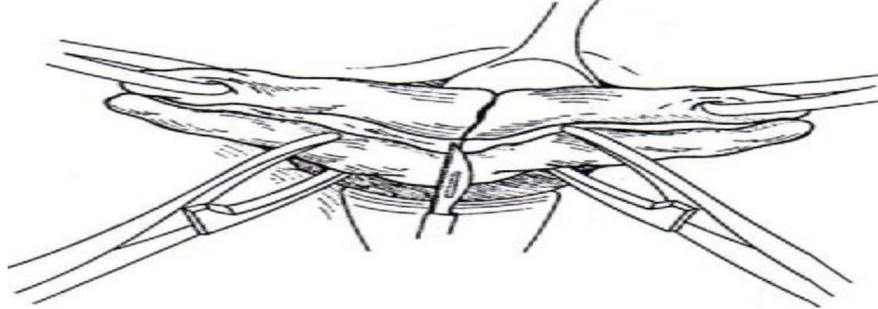


Figure 19 : Hémisection. [Querleu](#)

6.2 : Myomectomie :

La myomectomie en cours d'hémisection utérine est un geste facile, rapide et sans danger. On la réalise lorsqu'on visualise le pôle inférieur d'un fibrome ou qu'on arrive à le palper. On commence par un début d'hémisection du fibrome, puis on réalise une traction vigoureuse à l'aide de pinces ; on continue la dissection au doigt qui permet la mobilisation du fibrome et son exérèse. Si cette exérèse est difficile, on réalise un morcellement du myome (Fig.20).

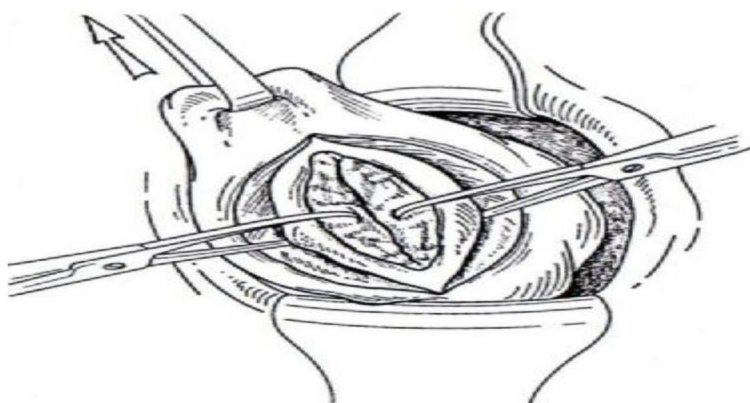


Figure 20 : Myomectomie. [Querleu](#)

6.3 : Morcellement :

a- D'un fibrome : Il permet d'extraire un myome lorsque son volume ou l'accès vaginal n'autorisent pas son exérèse directe. On commence par l'hémisection du fibrome, sa

traction puis sa résection en quartiers d'orange successifs, ce qui permet d'améliorer la mobilité utérine.

b- De l'utérus : Quand la bascule utérine s'avère difficile, même après hémisection de l'utérus, on peut avoir recours à son morcellement pour diminuer le volume utérin. On s'assure d'abord de la localisation des pédicules annexiels, et on sectionne parallèlement aux berges de l'hémisection, en quartiers d'orange (Fig.21).

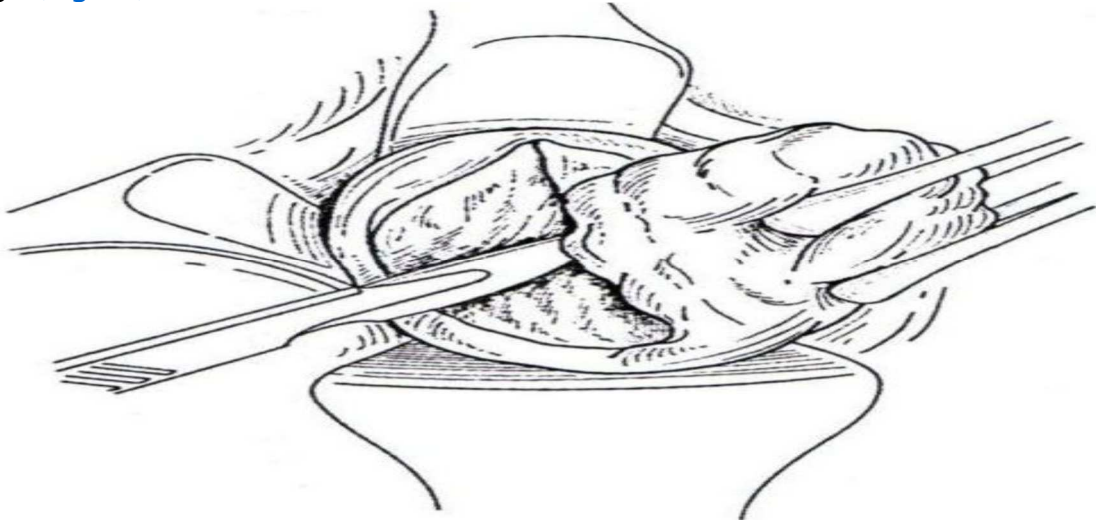


Figure 21-a : Résection en quartiers d'orange du myomètre. [Querleu](#)

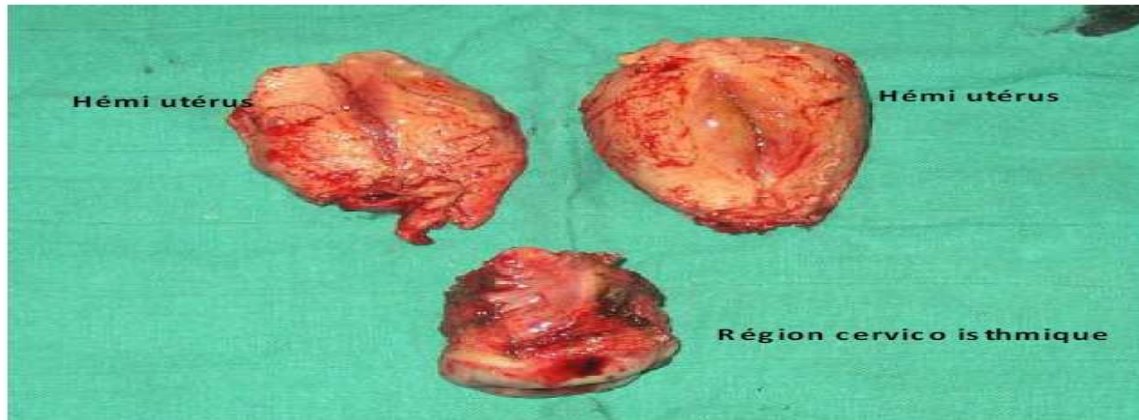

Figure 21-b : Utérus après morcellement

6.4 : Evidement sous séreux :

C'est une technique élégante qui diminue le volume utérin, sans avoir à réaliser de traction ou de bascule du fond utérin. Même si on ne peut l'utiliser que pour des utérus d'un certain volume, l'évidement sous séreux garde sa place, en raison de son caractère peu hémorragique, et car il permet ; en cas d'adhérences du fond utérin, d'éviter leur traction.

Après une incision circulaire supra-isthmique initiale, on réalise l'exérèse de la pièce, en suivant un plan de clivage situé entre le tiers externe et les deux tiers internes du myomètre, puis on réalise la bascule utérine (Fig.22).

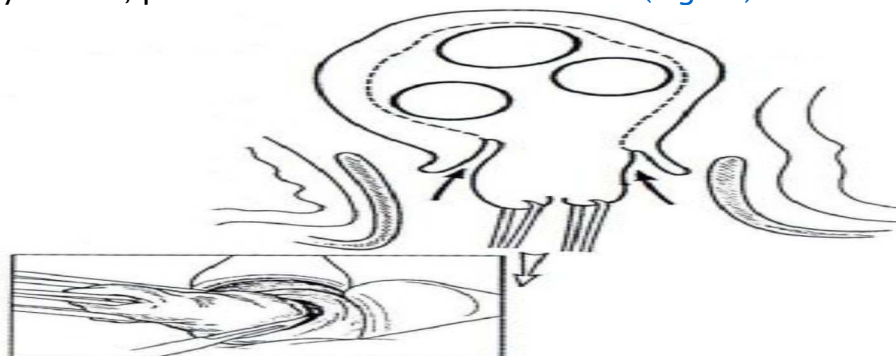


Figure 22 : Evidement sous séreux, vu en coupe. En cartouche, l'incision circulaire supra-isthmique initiale. [Querleu](#)

6.5 : Adhésiolyse par voie basse :

En cas d'adhérences pelviennes, découvertes ou suspectées en cours d'intervention, elles pourront être traitées par voie basse sous contrôle de la vue. Elle se fait au cours de la bascule utérine, sans traction excessive, et en vérifiant les organes de voisinage (pour éviter leur blessure). Si par contre, on suspecte des adhérences majeures, on aura recours à une conversion en coelioscopie voire en laparotomie.

7.6 : Amputation du col :

L'amputation du col a pour principe de favoriser la bascule du corps utérin. Pratiquée après l'hémostase des paracervix et des utérines, elle ne présente aucune difficulté. Le col est amputé transversalement, et l'isthme repris par les pinces (Fig.23 a.b.c.).

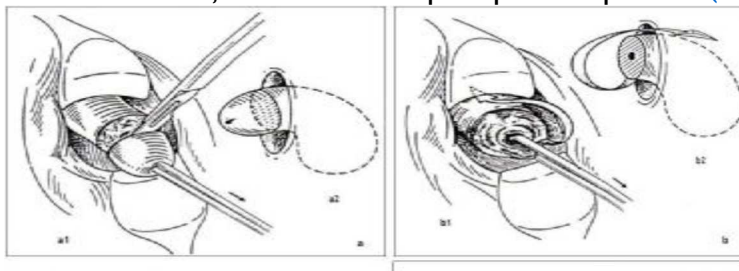


Figure 23 : Amputation du col et retournement de l'utérus. [Magnin \[4\]](#)

- a. Amputation du col : a1, vue opératoire ; a2, coupe sagittale.
 b. Le col étant amputé, l'utérus est retourné pour que le fond apparaisse à la vulve : b1, vue opératoire ; b2, coupe sagittale.
 c. L'utérus dont le col a été amputé est retourné. Le fond utérin sort par la vulve et on peut ainsi lier le pédicule annexiel : c1, vue opératoire ; c2, coupe sagittale.

Certains auteurs attestent que le recours aux techniques de réduction devient le plus souvent systématique au delà d'un volume équivalent à 14 SA et permettent d'éviter l'hystérectomie abdominale pour des utérus pouvant atteindre 20 SA.

Dans une étude comparative menée par Deval et al. [2] sur les HV avec et sans gestes de réduction, il n'y avait pas de différence significative en termes de durée d'hospitalisation et de complications per et post-opératoires entre les deux groupes étudiés. Cependant, la durée d'intervention ainsi que le saignement per-opératoire étaient significativement supérieurs à ceux observés dans le groupe d'HV sans gestes de réduction.

7. LES GESTES ASSOCIES :

7.1 : L'annexectomie :

L'annexectomie à partir de 50 ans n'est pas nuisible mais au contraire prévient la pathologie ovarienne. Elle est possible par voie basse chez 70 à 90 % des femmes. Elle est d'autant plus facile que la femme est jeune.

Dans notre série, l'annexectomie unilatérale par voie basse était pratiquée chez cinq patientes, dans trois cas, il s'agissait de kyste ovarien, dans deux cas, une hémorragie du pédicule annexiel était la cause de l'annexectomie.

On a réalisé une annexectomie bilatérale par voie basse chez trois patientes (Une pour endométriose ovarienne).

Certains auteurs pratiquent l'annexectomie bilatérale systématiquement, à visée prophylactique, chez les patientes âgées de plus de 45 ans.

L'annexectomie nécessite trois temps de préparation qui se pratiquent de la même manière avant ou après l'hystérectomie : (Fig.24).

✂ On attire l'annexe vers le dedans par une pince à anneau pour l'éloigner de la paroi pelvienne et de l'uretère. Les trois éléments de la corne sont ainsi visualisés (ligament rond en avant, la trompe au milieu, ligament utéro-ovarien en arrière).

✂ On coupe le ligament rond le plus loin possible de l'insertion utérine.

✂ L'annexe pédiculisée ne tient plus que par le ligament lombo-ovarien, celui-ci sera clampé tout en refoulant les anses intestinales par une mèche et par le jeu d'une valve large. Ensuite, on le coupe et on lui applique une double ligature. On s'assure de l'hémostase et on réalise la ligature du ligament rond.

Ces gestes peuvent être réalisés utérus en place, ou le plus souvent après hystérectomie première ; le choix de l'annexectomie d'emblée est meilleur quand l'antéversion utérine est possible et laisse les annexes bien visibles (Fig.25).

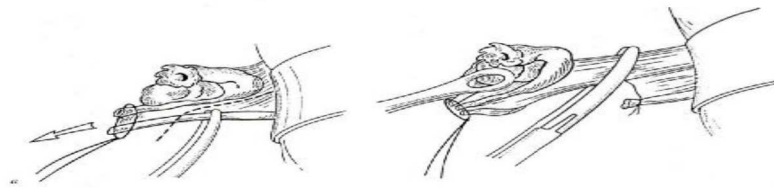


Figure 24 : Annexectomie gauche. Variante après l'hystérectomie inter-annexielle première. [Querleu](#)

Le moignon est attiré vers la ligne médiane, le ligament rond est pincé (a) et coupé, le péritoine incisé en dehors de la trompe jusqu'au ligament lombo-ovarien qui est pincé électivement (b).

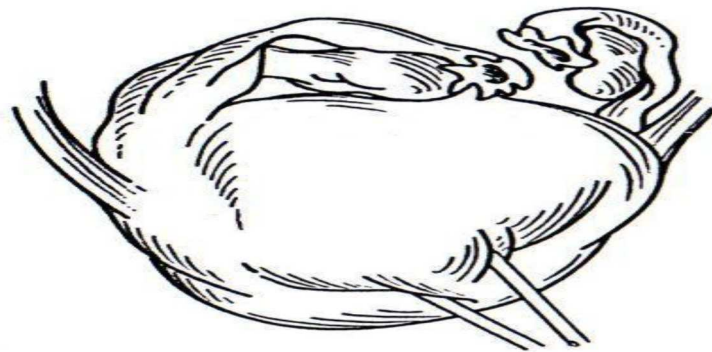


Figure 25 : Bascule antérieure de l'utérus pour l'examen des annexes. [Querleu](#)

Lorsque les ovaires sont très peu accessibles, en particulier chez la femme âgées (rétraction atrophique) ou obèse, l'annexectomie peut être facilitée par l'usage d'un endoloop - lasso déjà installé sur un passe-noeuds à usage unique dont on entoure le pédicule en arrière de la pince à annexe qui enserre la trompe et l'ovaire et les sépare de la paroi pelvienne (Fig.26). Cette méthode simple et peu coûteuse permet de diminuer sensiblement le nombre d'HV avec annexectomies coelio-terminées.

Les rares cas d'annexectomie impossible par voie basse mais indispensable sont terminés par coelioscopie, après la conclusion d'une hystérectomie avec conservation.

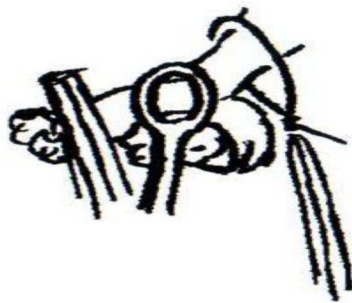


Figure 26 : Passage du lasso en arrière de l'annexe.

7.2 : L'hystérectomie élargie par voie basse (Intervention de Schauta) :

L'intervention de Schauta est une colpo-hystérectomie avec résection des paramètres par voie vaginale. Cette intervention est indiquée pour les cancers du col utérin débutants de stades IA2 ou IB1 traités par chirurgie première.

Le concept d'hystérectomie élargie par voie basse ou intervention de schauta est un concept ancien. Actuellement, cette intervention ne se conçoit qu'en association avec une lymphadénectomie pelvienne coelioscopique permettant de contrôler le statut ganglionnaire en relation avec la tumeur cervicale.

Le premier temps opératoire consiste en une lymphadénectomie pelvienne par coelioscopie, puis une préparation coelioscopique des temps chirurgicaux ultérieurs. On distingue deux types d'interventions de Schauta qui se définissent selon la radicalité du traitement des paramètres :

✂ L'intervention de Schauta Amreich : comporte une résection de la portion médiane et distale du paramètre.

✂ L'intervention de Schauta Stoeckel ne comporte qu'une résection de la portion proximale du paramètre.

L'intervention de Schauta Amreich débute habituellement par une incision paravaginale latérale (épisiotomie) puis une colpotomie circulaire. Cette dernière doit permettre d'effectuer une colpectomie de 1.5 à 2 cm. Pour faciliter ce temps, on réalise une traction de la paroi vaginale avec des pinces de Chrobak.

L'espace vésico-vaginal est alors disséqué, puis l'espace para-vésical est ouvert.

Le doigt est alors introduit dans l'espace para-rectal et en contournant le paramètre, il pénètre dans l'espace para vésical. On peut alors disséquer les piliers vésicaux.

L'uretère est repéré par la palpation et les fibres externes puis internes des piliers de la vessie sont sectionnées. Cette section permet de dégager la face antérieure des paramètres et de découvrir l'artère utérine qui est disséquée et liée le plus loin

possible. Le culde- sac de Douglas est ensuite ouvert et les ligaments utéro-sacrés sont sectionnés.

La face postérieure du paramètre est alors facilement repérée et le paramètre est liée et sectionné en dehors du genou de l'uretère sans difficulté. Le cul-de-sac péritonéal antérieur est ouvert, l'utérus basculé et les pédicules annexiels ligaturés.

Le vagin est fermé ainsi que l'épisiotomie.

Dans l'intervention de Schauta Stockel, l'épisiotomie n'est pas indispensable et la section du paramètre s'effectue au niveau du genou de l'uretère.

7.3 : Cure du prolapsus par voie basse :

L'opération standard à opposer au prolapsus génital est la triple opération périnéale avec hystérectomie. L'HV est le premier temps. Elle est réalisée selon la technique conventionnelle précédemment décrite. Avant la fermeture de la tranche vaginale, une résection triangulaire est faite sur la partie haute de la paroi vaginale postérieure et le point de Mac Call est préparé dans l'objectif de fixer le dôme vaginal aux ligaments suspenseurs (utéro-sacré et paramètre). On enchaîne ensuite sur la plastie vaginale antérieure, qui est exécutée en utilisant l'artifice du clivage des lambeaux vaginaux avec l'objectif d'individualiser le fascia de Halban qui ensuite plicaturé en « paletot ».

On termine par le temps postérieur en exécutant sur la paroi vaginale une incision en « Y » renversé, dont l'extrémité supérieure correspond au point le plus bas de la résection faite immédiatement après l'hystérectomie. Les fosses para-rectales sont ouvertes. Les muscles releveurs sont aiguillés. La colpotomie est fermée en commençant par le point de Mac call et en finissant à l'orifice vulvaire après avoir, à mi-parcours, serré les points de myorrhaphie. Selon la nature et l'importance des lésions, on peut être conduit à exécuter au cours du temps de plastie postérieure, une sacro-spinofixation de la voûte vaginale.

Dans tout les cas, la colpectomie doit être économique : trop large en avant, elle favorise l'incontinence; trop large en arrière, elle favorise la dyspareunie secondaire.

Le remplacement de la zone uréthro-cervicale, qu'il existe une incontinence urinaire d'effort pure, patente ou potentielle, doit faire l'objet de temps spécifique systématique ; pour cela, on dispose de plusieurs techniques :

✂ Plicature sous urétrale de Marion-Kelly.

✂ Suspension par fil amarré à l'aponévrose des droits à travers l'espace de Retzius à la manière de Pereyra ou de Raz.

✂ Soutènement prothétique sous urétral, procédure TVT (Trans-Vaginal Tape) qui utilise une fronde de prolène de 15 mm de large et longue de 40 cm mise en place selon le même principe que l'intervention précédente mais sans aucune suture.

✂ En cas de volumineuse cystocèle, on peut avoir recours à l'intervention de Bologna qui réalise une suspension urétrocervicale à l'aide de deux bandelettes vaginales isolées et retournées dans l'espace de Retzius puis fixées sous tension suffisante à la paroi abdominale antérieure ou aux ligaments de Cooper.

8. ACTUALITE TECHNIQUE : LA THERMOFUSION

La thermofusion est une nouvelle méthode d'hémostase utilisable de nos jours quelle que soit la voie d'abord. La pince de thermofusion est une pince de « Jean Louis Faure » électrique qui va permettre de dispenser des ligatures conventionnelles. Son mode d'action consiste à presser les éléments pris dans ses mors, à les rapprocher et à les faire fusionner sous l'effet d'un courant électrique bipolaire fourni par le générateur du courant électrique (Fig.27).

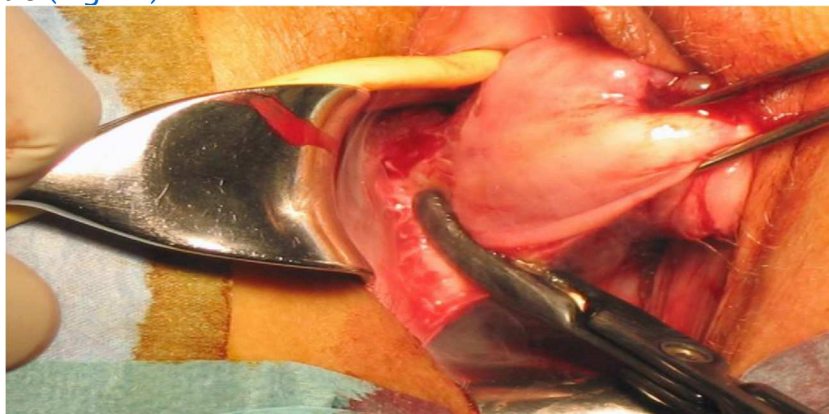

Figure 27 : Pince de thermofusion. Douay

Ce courant bipolaire a une forme et une tension qui sont régulées automatiquement à l'aide de logiciels spécifiques. Son intensité est plus élevée que celles des courants bipolaires classiques; de plus, le courant n'est pas continu mais il est modulé par des impulsions avec des temps de pause. Ainsi, les structures sont déshydratées, elles blanchissent et prennent un aspect parchemin sans aucun charbonnage et ne collent pas aux mors de la pince. C'est la destruction des protéines et la fusion du collagène qui induit une sorte de thermocollage des parois des vaisseaux.

Des études récentes (Douay et al ; Calvé et al.) ont montré que la thermofusion a un effet bénéfique sur les douleurs post-opératoires. Ce bénéfice est appréciable dans la période post-opératoire immédiate et persiste jusqu'à 24 heures suivant l'intervention. Elle permet ainsi, une utilisation réduite de morphiniques avec

les avantages directs et indirects engendrés en terme de qualité de récupération et en terme de coût.

Dans notre série, quatre patientes (mentionnées au CRO) ont bénéficié de ce mode d'hémostase (thermofusion).

II. LA VOIE BASSE COELIO-ASSISTEE :

1. DEFINITIONS ET CONCEPTS :

La coeliochirurgie doit être envisagée pour faire chuter le taux des hystérectomies par laparotomie et pour faciliter la chirurgie vaginale, lorsque celle ci présente des limites à sa réalisation qui ne la contre-indiquent pas pour autant (syndrome douloureux, endométriose pelvienne, antécédents adhésiogènes, mauvaise accessibilité vaginale, pathologie annexielle bénigne).

Le concept d'hystérectomie coeliovaginale est né lorsqu'on a compris que les deux voies d'abord –coeliochirurgie et voie vaginale– pouvaient être complémentaires et non concurrentes, la première permettant la réalisation aisée de la seconde.

–L'hystérectomie est dite « per-coelioscopique » si l'hémostase des vaisseaux utérins est assurée par coeliochirurgie.

–Si la coelioscopie n'est que préparatoire à l'hystérectomie vaginale, l'hémostase des vaisseaux utérins étant réalisée par voie basse, on parlera d'hystérectomie « coelio-assistée ».

–Quand on pratique une coelioscopie d'assistance pendant l'intervention par voie vaginale, quand celle-ci s'avère difficile, c'est alors l'hystérectomie « coelioterminée ».

2. PLACE DE LA COELIO-CHIRURGIE :

Au début des années 1990, avec l'introduction de l'hystérectomie par voie basse coelio-assistée réalisée pour la première fois en 1989 par Harry Reich, la coelioscopie a tenté de s'implanter dans le domaine de l'hystérectomie.

Pour plusieurs raisons, plus ou moins justifiées, telles que des temps opératoires allongés ainsi qu'un manque de chirurgiens formés à cette technique, la coelioscopie n'a pas réussi à s'imposer.

La coeliochirurgie trouve sa place, soit à visée diagnostique soit à visée thérapeutique, en permettant la réalisation de gestes difficiles voire impossibles par voie basse, dans le but de faciliter la chirurgie vaginale ou d'éviter une laparotomie.

Dans cette optique, les patientes n'ayant jamais accouchées par voie basse dont l'accessibilité vaginale est le plus souvent mauvaise constituent une excellente indication de la coelioscopie. Elle trouve également son intérêt à chaque fois qu'une adhésiolyse est nécessaire pour augmenter la mobilité utérine ou en cas d'utérus volumineux, elle peut préparer la voie vaginale par le biais d'une myomectomie première. La coelioscopie peut aussi être utile dans le traitement du cancer de l'endomètre en permettant la réalisation de la lymphadénectomie quand elle est indiquée, l'hémostase et la section des pédicules lombo-ovariens ainsi qu'une préparation de l'utérus pour une hystérectomie atraumatique sans manipulations excessives. Dans certaines situations imprévues de cancer de l'endomètre sur utérus volumineux et/ou au stade Ic, il faudra éviter les effets d'une rupture ou d'un morcellement utérin sur utérus cancéreux, pour cela la coelioscopie peut être utile en permettant l'extraction et/ou le morcellement protégé dans un sac étanche (Fig. 28, 29).

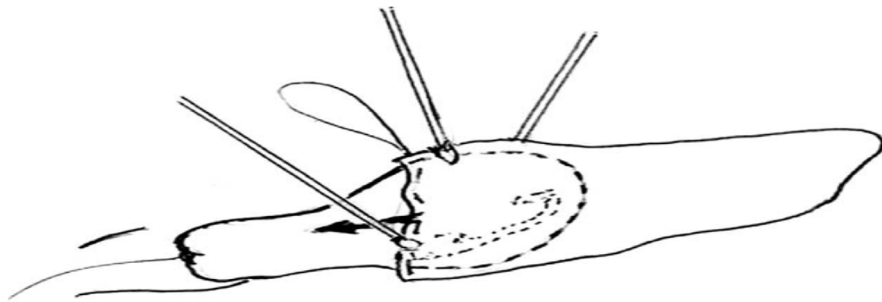


Figure 28 : Mise en place du sac sous laparoscopie.

Leblanc

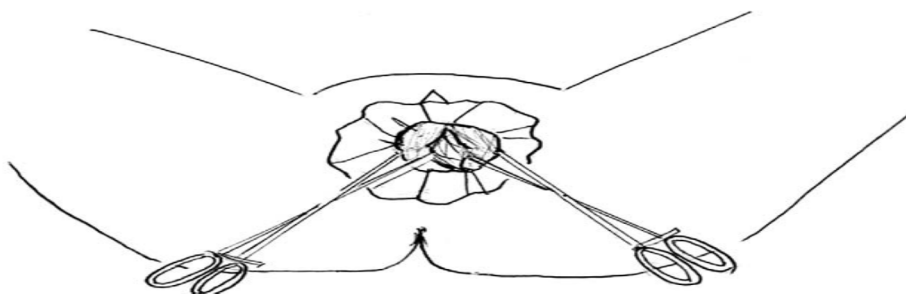


Figure 29 : Morcellement de l'utérus protégé dans le sac.

Leblanc

VII. DIFFICULTES DE LA VOIE BASSE :

I. OUVERTURE DU CUL-DE-SAC DE DOUGLAS :

Les difficultés à l'ouverture du cul-de-sac de Douglas sont peu fréquentes mais peuvent se voir chez des patientes porteuses d'une endométriose ou ayant eu une infection pelvienne. Chez ces patientes, on court le risque de réaliser une plaie rectale ou de faire une fausse route dans l'épaisseur du myomètre. Il est préférable dans ces cas là de traiter les ligaments utéro-sacrés tels que nous l'avons décrit précédemment mais sans que le cul-de-sac de Douglas soit ouvert. Après leur section, le col utérin descend davantage, et le cul-de-sac de Douglas est plus facilement repérable. Une fois ce dernier ouvert, on procède à l'hémostase sélective du pédicule utérin.

II. OUVERTURE DE L'ESPACE VESICO-UTERIN :

Un antécédent de conisation, de césarienne ou un allongement supra vaginal du col peuvent rendre difficile l'accès à l'espace vésico-utérin. On risque de réaliser une plaie de la vessie ou de rester trop près de l'utérus et de ne pas trouver le bon plan en cheminant dans le myomètre. Dans les cas où l'on ne trouve pas d'emblée le bon plan de clivage, il faut placer deux pinces de Kocher à 2-3 cm l'une de l'autre sur la lèvre supérieure de l'incision vaginale, exercer une traction vers le haut sur ces pinces, et diriger la traction sur les pinces de Museux vers le bas de façon à présenter au mieux la cloison supra vaginale pour la sectionner correctement.

III. DIFFICULTES A L'EXTRACTION DE L'UTERUS :

Près d'une fois sur deux, l'utérus ne peut être extrait, la bascule en arrière ou en avant étant impossible, même en s'aidant d'une pince de Museux qui saisit le fond utérin. Dans ces situations, les gestes de réduction du volume utérin précédemment décrits peuvent être envisagés et au cas échéant, on peut recourir à la laparo-conversion.

VI. ECHECS DE LA VOIE BASSE : LAPAROCONVERSION

Une mauvaise appréciation initiale des éléments qui conditionnent le choix de la voie basse (taille utérine, mobilité, ATCD...) peut engendrer des difficultés peropératoires amenant à l'abandon de la voie vaginale. De même, la survenue d'une complication grave difficile à gérer par voie basse, telle une hémorragie foudroyante, peut être à l'origine d'une laparoconversion. Ces difficultés apparaissent le plus souvent après que les ligaments utéro-sacrés et les artères utérines ont été traités. L'impossibilité de terminer l'hystérectomie ne doit pas excéder 1 à 2 % des cas si les indications ont été bien posées. En cas de difficultés importantes, il faut savoir renoncer à temps plutôt que de s'exposer à des complications graves.

Les différentes difficultés rencontrées dans la littérature ayant conduit à l'abandon de la voie basse sont :

- Un utérus volumineux et fibromateux ;
- Une mauvaise appréciation pré-opératoire de la mobilité utérine ;
- Des adhérences viscéro-viscérales intéressant l'utérus ;
- Une hémorragie per-opératoire non jugulée par voie basse ;
- Un cloisonnement de Douglas.

DEUXIEME PARTIE : ETUDE PRATIQUE

MATERIEL ET METHODES D'ETUDE

I. MATERIEL ET METHODES D'ETUDE :

Notre étude est rétrospective portant sur **247 cas** d'hystérectomies vaginales réalisées dans le service de gynécologie-obstétrique de l'EHS **Tlemcen**, durant la période du **01/01/2012** au **31/10/2014**.

Nous nous sommes intéressés au cours de notre étude au profil épidémiologique de nos patientes et surtout à l'évaluation des indications, techniques et complication de l'hystérectomie vaginale.

Nous allons essayer de faire une comparaison entre les résultats de notre série et certains rapportés dans la littérature tout en appréciant les bénéfices et les difficultés des hystérectomies vaginales.

Les données ont été tirées des dossiers médicaux des patientes, les fiches de température, les fiches d'anesthésie, le compte rendu opératoire et le résultat de l'étude anatomopathologique de la pièce opératoire.

A. FICHE D'EXPLOITATION :

Nom :

Age :

] 20-30] ans

] 30-40] ans

] 40-50] ans

] 50-60] ans

] 60-70] ans

>70 ans

La parité :

Nullipare Primipare Paucipare Multipare

Ménopause : oui non

Motif d'hospitalisation :

Métrorragies Ménorragies Ménométrorragies
Prolapsus Douleurs pelviennes Autres

Antécédents médicaux :

Diabète HTA Tuberculose
Infections génitales récidivantes Autres

Antécédents chirurgicaux :

✂ Gynéco-obstétricaux : Césarienne Myomectomie

✂ Non gynéco-obstétricaux : Cholécystectomie Hernie

Examen clinique :

Examens complémentaires :

Echographie pelvienne résultat :

Hystéroscopie

HSG

Colposcopie

Indication de l'hystérectomie:

Prolapsus Utérus myomateux Ménométrorragies Pathologie cervicale

Endométriose Pathologie maligne Préciser.....

Complications per-opératoires :

Hémorragie Plaie vésicale Plaie rectale Lésion urétérale Autres

Durée d'hospitalisation post-opératoire :

Durée d'hospitalisation totale :

RESULTATS

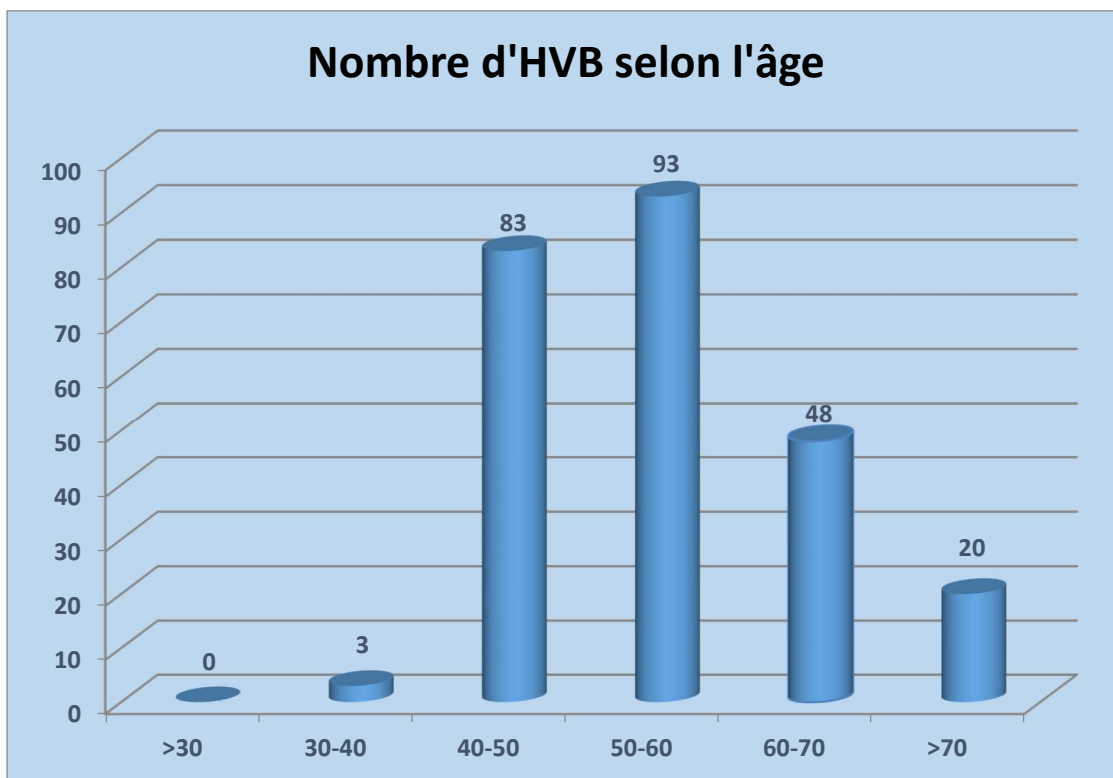
II. RESULTATS :

1. PROFIL EPIDEMIOLOGIQUE :

⇒ L'âge :

L'âge moyen des patientes était de 53 ans (extrêmes : 34–85 ans).

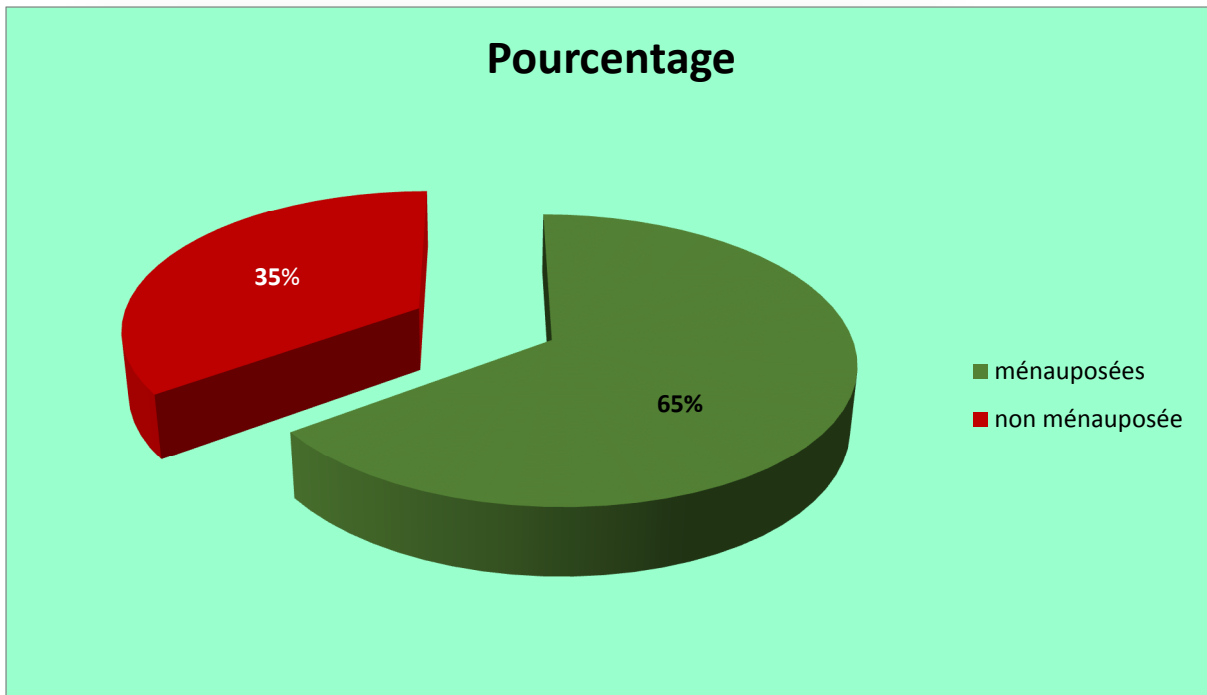
Ce graphique montre le nombre d'HV selon l'âge avec un maximum d'HV dans la tranche d'âge entre 50 et 60 ans (93 cas soit ≈37 %).



⇒ Le statut génital :

Cent soixante patientes étaient ménopausées (65 %) et quatre vingts sept étaient en activité génitale (35 %).

Le graphique ci-dessous résume ces résultats.



⇒ **La parité :**

La parité moyenne de notre série est de 6 enfants (extrêmes : 0 – 12 enfants).

La plupart de nos patientes était multipares voire grandes multipares avec respectivement 64.3 % et 24.7 %.

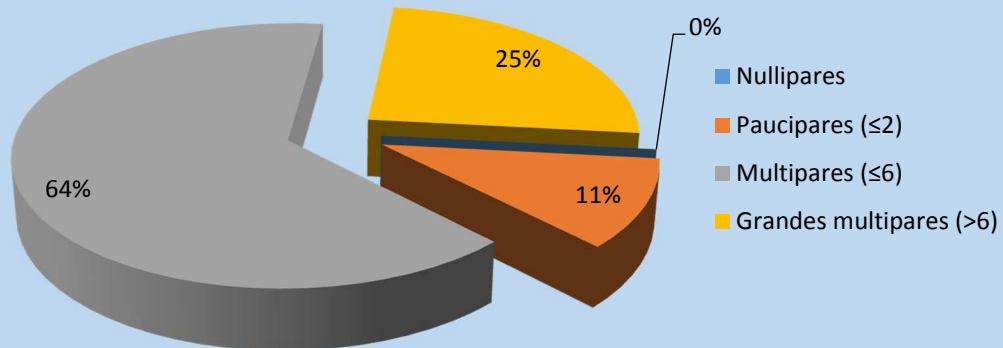
27 patientes étaient paucipares soit ≈ 11%

Aucune patiente n'était nullipare

Le tableau ci-dessous illustre ces résultats.

	Nombre de cas	Fréquence %
Nullipares	0	0%
Paucipares (≤2)	27	11%
Multipares (≤6)	159	64.3%
Grandes multipares (>6)	61	24.7%
Total	247	100%

Nombre de cas selon la parité



⇒ Les antécédents :

• Médicaux :

Antécédents médicaux	Nombre de cas	Fréquence n=247
HTA	67	27.1%
Diabète	36	14.5%
Dyslipidémie	12	4.8%
Infection génitale	4	1.6%
Cardiopathie	11	4.4%
Pneumopathie	5	2%
Autres	19	7.6%
RAS(sans antécédent)	103	41.7%

*6patientes avaient 2 antécédents médicaux associés ou plus.

• **Chirurgicaux :**

Antécédents	Nombre de cas	Fréquence n=247
Cholécystectomie	17	6.8%
Appendicectomie	16	6.4%
Hernie	7	2.8%
Fracture du fémur	6	2.4%
LDT	7	2.8%
Kystectomie	10	4%
Myomectomie	6	2.4%
Kc du sein	6	2.4%
GEU	9	3.6%
Autres	16	6.4%
RAS(sans antécédent)	154	62.3%

5 patientes avaient 2 antécédents chirurgicaux associés ou plus.

2. LES EXAMENS COMPLEMENTAIRES :

✘ L'échographie pelvienne : a été réalisée dans 101 cas, elle a permis de préciser la taille utérine, la localisation des myomes et leur volume, l'épaisseur de la ligne de vacuité et l'état des annexes.

✘ L'hystéroscopie : a été réalisée, pour le diagnostic étiologique des saignements, dans 22 cas permettant le diagnostic des myomes utérins, polypes, atrophie de l'endomètre et surtout l'hyperplasie de l'endomètre qu'elle soit associée à un myome ou isolée.

✘ L'hystérosalpingographie : a été réalisée dans 18 cas objectivant des myomes utérins, une hyperplasie de l'endomètre, l'adénomyose et polypes endocavitaires.

✘ Le FCV : normalement systématique, a été réalisé chez 31 cas seulement.

✘ La colposcopie+biopsie du col : a été réalisée sur FCV pathologique dans dix-sept cas montrant six cas d'endocervicites chroniques sans signes de malignité, trois cas de dysplasie cervicale de bas grade, six cas de dysplasie cervicale de haut grade, un cas d'hyperplasie polypoïde de l'endocol et un cas normal.

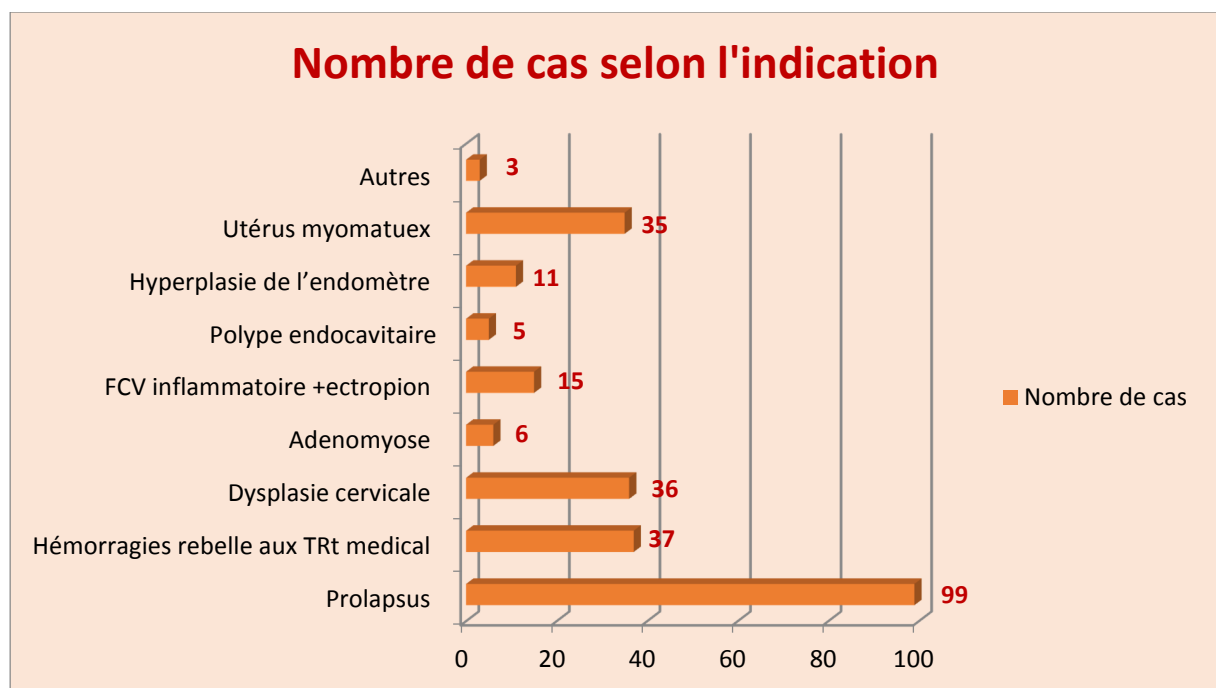
✂ Le curetage biopsique de l'endomètre : dirigé par hystérocopie, a été réalisé dans seize cas, il a objectivé : douze cas d'HE polypoïde ou glandulaire focale avec atypies (3 cas) et sans atypies (9 cas) ; quatre cas d'endomètre pré-ménopausique.

3. INDICATIONS DES HV :

Dans notre série, les indications opératoires sont dominées par les prolapsus génitaux (99 cas), les hémorragies rebelles aux traitements (37 cas), les dysplasies cervicales (36 cas), et les utérus myomateux (35 cas).

Le tableau suivant regroupe l'ensemble des indications des HV dans notre série :

Indications	Nombre de cas	Pourcentage
Prolapsus	99	40%
Hémorragies rebelle aux TRt medical	37	15%
Dysplasie cervicale	36	14.6%
Adenomyose	6	2.5%
FCV inflammatoire +ectropion	15	6%
Polype endocavitaire	5	2%
Hyperplasie de l'endomètre	11	4.5%
Utérus myomateux	35	14.1%
Autres	3	1.3%
Total	247	100%



4. BILAN PRE-OPERATOIRE :

Toutes les HV ont été précédées d'une consultation pré-anesthésique, d'un examen clinique complet et d'un bilan pré-opératoire standard comportant :

- o NFS
- o Bilan d'hémostase
- o Bilan rénal
- o Groupage + demande de sang
- o Radiographie pulmonaire
- o ECG

5. ANTIBIOPROPHYLAXIE :

Toutes les patientes de notre série ont reçu de façon systématique une antibioprophylaxie à base de **Céfazoline**

6. COMPLICATIONS ET SUITES OPERATOIRES :

⇒ Durée du séjour post-opératoire : La durée moyenne d'hospitalisation après HV simple sans gestes urinaires associés, ni laparoconversion est de **5.3 jours** avec des extrêmes allant de un jour à 17 jours.

DISCUSSION

DISCUSSION :

A. DONNEES EPIDEMIOLOGIQUES :

L'hystérectomie représente l'intervention la plus fréquemment réalisée chez la femme avec une incidence annuelle de 60.000 en France, 100.000 en Angleterre et 600.000 aux USA.

Les voies d'abord de l'hystérectomie font toujours l'objet de controverse entre chirurgiens « vaginalistes », « abdominalistes » et récemment « coelioscopistes ».

Dans les pays germaniques, l'hystérectomie vaginale est restée une technique de référence et a été largement intégrée dans la chirurgie gynécologique. Elle voit sa fréquence augmenter en France grâce à l'impulsion de l'école Lyonnaise.

La voie vaginale semble avoir la préférence de la majorité des auteurs qui propose, parfois, le chiffre de 80 % comme taux « idéal » d'hystérectomies réalisées par voie basse.

La fréquence de cette voie d'abord varie selon les auteurs et les années, elle se situe entre 30 % et environ 80 % (Tableau I).

Auteurs	Année	Pays	HV %
Switala	1998	France	69%
Lambaudie	2000	France	77.9%
Cravello	2001	France	78.4%
Boukerrou	2004	France	76,94 %
Harmanli	2004	USA	55%
Mounkoro	2005	Mali	27.3%
Pither	2007	Gabon	41%
Notre série	2014	Algérie	60%

Tableau I : Répartition de la fréquence des HV selon les auteurs.

Dans notre série, 247 HV ont été réalisées sur une période de 34 mois parmi un total de 411 cas d'hystérectomies réalisées dans la même période, soit une fréquence d'HV de 60 % dans notre service.

AGE DES PATIENTES :

Le critère de l'âge n'intervient pas dans le choix de la voie basse, elle peut être pratiquée à tout âge, la fourchette d'âge varie selon les séries de 34 à 85 ans.

L'âge moyen des patientes de notre série est de 53 ans (extrêmes : 34–85 ans), il rejoint celui rapporté par les auteurs (Tableau II).

Séries	Nombre d'HV	Age moyen
Cravello et al.	1008	50
Grosdemouge et al.	490	49
Boukerrou et al.	330	46.5
Pither et al.	100	50
Diabate-diallo	320	49
Harmanli et al.	88	44
Dhainaut et al.	87	49
Notre série	247	53

Tableau II : Age moyen des patientes selon les séries.

2- LA PARITE :

La parité moyenne de nos patientes est de 6 enfants (extrêmes : 0 à 12 enfants), elle varie selon les auteurs de 1 à 8.

La parité intervient peu dans le choix de la voie d'abord de l'hystérectomie, la nulliparité à elle seule ne constitue pas une contre-indication à la voie vaginale.

L'abord vaginal limité chez la nullipare était souvent la justification du choix de la voie haute.

Lambaudie et al, Dhainaut et al. Ont confirmé la faisabilité en première intention de la voie vaginale dans le cadre d'hystérectomie pour lésion bénigne chez la nullipare.

Lambaubie et al. ont montré qu'à morbidité peropératoire comparable, la voie vaginale paraissait réduire significativement la durée opératoire et la durée d'hospitalisation.

En revanche, selon Grosdemouge et al, l'HV chez la nullipare nécessite le plus souvent des gestes de réduction du volume utérin.

LES ANTECEDENTS CHIRURGICAUX :

Dans notre série, 29.14 % des patientes avaient des antécédents de chirurgie abdomino-pelvienne dont 17 cas de cholécystectomie, le reste étant représenté par :

Myomectomie (6 cas)

GEU (9 cas)

LST (7 cas),

KO (10 cas)

Hernie (7 cas)

Appendicectomie (16 cas).

LES INDICATIONS DES HYSTERECTOMIES :

L'hystérectomie est, après la césarienne, la plus fréquente des interventions abdomino-pelviennes réalisées chez la femme. Ses indications sont nombreuses et diverses. Dans 90% des cas, elle est indiquée pour des lésions bénignes.

1-Indications générales :

L'hystérectomie est indiquée pour de nombreuses pathologies :

✎ Les pathologies bénignes :

- les myomes utérins volumineux, multiples ou compliqués.
- Les hyperplasies glandulo-kystiques, l'atrophie de l'endomètre ;
- L'endométriose et l'adénomyose ;
- Les méno-métrorragies résistantes à un traitement médical bien conduit ;
- Les douleurs pelviennes chroniques ;
- Le prolapsus utérin ;

✎ L'hystérectomie fait également partie du traitement des pathologies tumorales malignes :

- Cancer du col ;
- Cancer de l'endomètre ;
- Cancer de l'ovaire ;

✎ En urgence : les hystérectomies d'hémostase (lors d'un placenta accreta, d'une importante rupture voire éclatement utérin...).

2-Indications de la voie basse :

L'hystérectomie vaginale est habituellement réservée aux patientes sans antécédents chirurgicaux, sur des utérus mobiles et d'une taille inférieure à un utérus de 12 semaines d'aménorrhées, soit inférieur à 280 g. Cependant, l'apport des techniques de réduction du volume utérin permet d'élargir les indications de la voie vaginale aux utérus de poids élevé.

Pour certains auteurs, chez les patientes obèses, la voie vaginale est même la voie de prédilection. L'abord est plus aisé, la cicatrisation plus rapide et les complications mécaniques (éventration), septiques et thromboemboliques exceptionnelles.

Les indications les plus classiques de la voie vaginale sont :

- ☞ Le prolapsus utérin ;

- ☞ Les lésions utérines bénignes :
 - ° myomes utérins < 12 SA ;
 - ° hyperplasie de l'endomètre ;
 - ° Adénomyose.

- ☞ Les métrorragies post-ménopausiques.

Actuellement, la voie vaginale voit ses indications s'étendre aux :

- ☞ Cancers de l'endomètre (stade I bas grade) et du col utérin (Stades Ia2 et Ib1 de taille <1.5cm) où le risque ganglionnaire ou de dissémination tumorale est très faible.

- ☞ Myomes volumineux allant jusqu'à 20 SA (avec association de manoeuvres de réduction utérine).

- ☞ Des auteurs la préconisent même chez les nullipares, sous réserve d'un volume utérin ne dépassant pas l'ombilic.

Dans notre série, on remarque que les indications de l'HV sont dominées par les prolapsus génitaux, les utérus myomateux et les hyperplasies de l'endomètre, ces deux derniers cas se manifestent le plus souvent par des ménométrorragies résistantes aux thérapeutiques conservatrices. Le reste des indications de notre série était les dysplasies cervicales de bas et de haut grade, l'adénomyose, polypes de l'endomètre et certaines patientes présentaient des associations pathologiques.

Les indications des différentes séries de la littérature sont représentées dans le tableau III :

Auteurs / Indications	Cravello (1008cas) 2001 [3]	Boukerrou (330cas) 2001 [24]	Moukoro (58cas) 2005 [20]	Kouam (24 cas) 1996 [52]	Unger (190cas) 1999 [29]	Deval (114cas) 2002 [2]	Notre Série (247cas) 2014
Utérus myomateux	58,6 %	-	1,7 %	62,5 %	-	67,5 %	14,1%
Ménométrorragies fonctionnelles	10,3 %	90 %	5,2 %	12,5 %	69 %	75,4 %	15 %
CIN	7,8 %	2,1 %	1,7 %	16,7 %	-	-	14,6%
Prolapsus	21,7 %	-	91,4 %	4,1 %	22 %	-	40%
Douleurs Pelviennes Chroniques	1,6 %	3,4 %	-	-	-	-	-
Adénomyose	-	4,5 %	-	-	8,4%	32,4 %	2,5%

Tableau III : Indications de l’HV selon les auteurs.

D’après ce tableau, on remarque que l’indication principale de l’HV en dehors du prolapsus, selon la plupart des auteurs, est représentée par les utérus myomateux et les ménométrorragies fonctionnelles, ce qui rejoint les résultats de notre série.

Ceci dit, l’HV en dehors du prolapsus, trouve ses indications s’étendre de plus en plus aux fibromes utérins et aux stades précoces des cancers du col et de l’endomètre. La plupart des auteurs s’accordent sur la nécessité de privilégier la voie basse, en l’absence de contre indications, devant toute décision d’une hystérectomie pour pathologie gynécologique bénigne et même pour les néoplasies débutantes.

Dans le cadre du traitement des néoplasies débutantes par voie basse, Resbeut et al ont pu conclure que l’HV non élargie après curiethérapie utérovaginale est suffisante pour le traitement des cancers du col aux stades Ia2 et Ib1 de taille < 1,5 cm sans envahissement ganglionnaire. En ce qui concerne le traitement de l’adénocarcinome de l’endomètre, Fondrinier et al préconisent l’HV dans les formes de bon pronostic (stade I, bas grade) et chez les patientes présentant les plus hauts risques opératoires (patientes tarées).

Cet élargissement des indications de la voie basse est aussi dû à l'avènement de la coelioscopie qui peut être d'une aide précieuse dans certaines situations où la voie basse seule serait difficile et périlleuse.

Néanmoins, l'expérience du chirurgien intervient de façon significative dans le choix de la voie vaginale par rapport aux autres voies d'abord.

3-Les indications de la voie basse coelio-assistée :

La coelio-préparation permet de faciliter la réalisation de l'hystérectomie vaginale et d'élargir ses indications, notamment :

- ⇒ En cas d'antécédents de chirurgie abdomino-pelvienne adhésiogène (Myomectomie, endométriose, pelvipéritonite, salpingite).
- ⇒ L'existence d'un syndrome douloureux qui justifie une exploration pelvienne.
- ⇒ L'existence d'une pathologie annexielle connue ou suspectée.
- ⇒ Un mauvais accès vaginal.

Ainsi, la coelio-chirurgie favorise l'hystérectomie par voie basse en assurant une meilleure accessibilité utérine et annexielle en libérant les éventuelles adhérences, en confirmant la bénignité des lésions annexielles et en facilitant l'hémostase des vaisseaux utérins. De ce fait, la coelio-assistance a permis d'élargir les indications de la voie basse et de diminuer celles des hystérectomies abdominales.

Dans notre service, la technique d'hystérectomie vaginale coelio-assistée n'a jamais été pratiquée à cause du manque de matériel coeliochirurgical.

CONTRE-INDICATIONS DE LA VOIE BASSE :

Généralement, l'abord vaginal est contre indiqué dans les situations suivantes :

- La pathologie annexielle maligne ;
- Les cancers invasifs du col et de l'endomètre ;

- Un utérus très volumineux dépassant l'ombilic : dans ce cas l'extraction de l'utérus malgré son morcellement ou des myomectomies peut s'avérer très difficile, voire impossible et il est préférable d'intervenir par voie abdominale.
- Les vagins totalement impraticables pour des raisons de sclérose ou de virginité.
- Les antécédents d'interventions pelviennes (en particulier : les pexies utérines, les promonto-fixations, ligamentopexies) sont des contre indications formelles.
- Les lésions importantes de hanche ou de colonne empêchant l'installation pour un abord vaginal.

Contrairement à ce que l'on pensait avant, la nulliparité n'est plus considérée comme une contre indication de la voie vaginale sous réserve d'un volume utérin ne dépassant pas l'ombilic.

De même, l'antécédent de césarienne unique ou multiples peut augmenter les risques per-opératoires des hystérectomies vaginales sans constituer pour autant une contre indication à cette voie d'abord. Le chirurgien doit tenir compte de cet antécédent et être attentif lors de la dissection antérieure de l'espace vésico-utérin autant qu'au moment de l'ouverture du cul de sac péritonéal antérieur.

Cependant, les contre-indications classiques de l'hystérectomie par voie basse ont pu être levées grâce à l'utilisation conjointe de la coelioscopie aux techniques de réduction du volume utérin ou à l'adjonction d'analogues de LHRH.

Au total, les seules contre indications formelles à la voie basse se limitent aux cancers ovariens, les utérus très volumineux atteignant l'ombilic ($\geq 20SA$), les atrésies vaginales voire les patientes vierges ou présentant des lésions importantes de hanche ou de colonne empêchant l'installation pour un abord vaginal.

SUITES OPERATOIRES :

Les suites de l'hystérectomie vaginale simple sont habituellement sans histoire :

- Douleur post-opératoire réduite aux heures du réveil.
- Lever précoce.
- Reprise du transit entre 24 et 36 heures.
- Sortie de la patiente autorisée au bout de 3 à 5 jours.

-Un saignement modéré est acceptable, et peut durer plusieurs jours, jusqu'à la fin de la cicatrisation vaginale, soit environ 3 semaines.

-La reprise des activités professionnelles, physiques et sexuelles peut être envisagée après 3 à 4 semaines.

Durée du séjour post-opératoire :

On note une durée moyenne de 5,3 jours, avec environ 40 % des patientes ne dépassaient pas six jours d'hospitalisation post-opératoire.

Grâce au développement des moyens de prise en charge, on assiste à des durées d'hospitalisation de plus en plus réduites.

VIII. COMPLICATIONS DE L'HYSTERECTOMIE :

I. COMPLICATIONS DE LA VOIE BASSE :

1 : COMPLICATIONS PER-OPERATOIRES :

Les complications per-opératoires les plus fréquentes lors d'une HV sont les plaies vésicales et digestives.

Il faut savoir que la prise en charge immédiate est la clé pour transformer une complication en incident.

Les principales complications per-opératoires rencontrées par la plupart des auteurs sont représentées dans le tableau V :

Complications Auteurs	Plaie vésicale	Plaie uretère	Plaie digestive	Hémorragie	Conversion VH
Boukerrou [24] (330 cas)	1,2 %	0 %	0 %	0,3 %	2,2 %
Cravello [3] (1008 cas)	0,9 %	0,1 %	0,3 %	1,1 %	2,4 %
Pither [13] (100 cas)	0 %	0 %	1 %	8 %	2 %
Lambaudie [11] (1248 cas)	0,8 %	0 %	0,3 %	2 %	0 %
Harmanli [19] (88 cas)	1,1 %	1,1 %	-	9,2 %	0 %
Debodinance[14] (274 cas)	0 %	-	0,4 %	0,4 %	2,2 %
Dhainaut [25] (87 cas)	5,7 %	-	0 %	0 %	1 %

Tableau V : Complications per-opératoires selon les auteurs.

1.1 – Plaies viscérales :

✂ Plaies de la vessie : Elles sont très fréquentes pour la plupart des auteurs après une HV plus que les autres voies d'abord; ces lésions surviennent lors de la dissection vésico-vaginale ou vésico-utérine, mais sans suites fâcheuses si elles sont reconnues et traitées correctement ; dans le cas contraire, elles peuvent conduire à des fistules post-opératoires. C'est le repérage de la cloison supra-vaginale et sa section franche qui permet la protection de la vessie lors de l'intervention.

Une vessie légèrement remplie a un plan de dissection plus visible, une éventuelle plaie vésicale s'accompagnera d'un écoulement caractéristique. En cas de doute, on réalise un test au bleu de méthylène en fin d'intervention. La réparation est souvent facile, tout point de fuite doit être aveuglé et l'étanchéité vérifiée par un test au bleu. Un drainage vésical par sonde est nécessaire durant 3 à 5 jours. L'antécédent de césarienne constitue un facteur de risque de plaie vésicale lors de la voie basse sans pour autant la contre indiquer.

✂ Plaies de l'urètre : Elle est très rare, elle complique les cures de prolapsus ou d'incontinence urinaire. Sa réparation peropératoire est possible. Une plaie méconnue peut donner une fistule uréthro-vaginale dont la cure chirurgicale peut s'avérer difficile.

✂ Plaies de l'uretère : Elle est très rare, mais toujours possible en particulier à la jonction urétéro-vésicale, lors de la ligature de l'artère utérine. Ces plaies sont exceptionnelles car, après le décollement vésico-utérin, la valve vaginale antérieure protège en permanence cette jonction. Un simple pincement de l'uretère, en peropératoire, ne nécessite pas de traitement spécifique. Une lésion visible non pénétrante justifie une montée de sonde urétérale. Alors qu'une plaie de l'uretère doit être suturée sur sonde par voie basse, la sonde est abandonnée dans la vessie et récupérée une douzaine de jours après l'intervention. Plusieurs études ont démontré que ces lésions existent plus souvent lors d'une hystérectomie abdominale ou coelioscopique que d'une HV.

✂ Plaies digestives : L'atteinte du grêle, du sigmoïde ou du rectum est possible au cours de toute chirurgie vaginale, surtout devant la présence d'adhérences. Les plaies rectales sont potentiellement plus sévères et se voient le plus souvent pendant l'HV, alors que les autres segments du tube digestif (sigmoïde, grêle) peuvent être touchés lors de l'hystérectomie abdominale ou coelioscopique. Les plaies latérales du grêle et du sigmoïde adhérent sont rares mais possibles. Si les conditions d'accès au segment lésé sont bonnes, et qu'il s'agit d'une plaie latérale franche, sur un segment intestinal mobilisable, la réparation peut être menée par les voies naturelles. Dans le cas contraire, la laparotomie s'impose. S'il n'y a pas eu de préparation colique préalable, une colostomie s'avère nécessaire (ce qui justifie les lavements coliques avant toute intervention).

L'incidence de ces lésions varie selon les auteurs (Tableau V), de 0 à 1 %.

1.2. Hémorragies per-opératoire:

Devant toute hémorragie, il faut tamponner, aspirer, identifier la cause du saignement et la traiter électivement.

Elles constituent la principale complication de l'HV, elles représentent en moyenne 3 % dans la littérature consultée (Tableau V).

Certains auteurs, n'attestent que les complications hémorragiques per-opératoires sont plus fréquentes lors de la voie haute avec des taux variant de 0,3 à 3 % pour la voie basse contre 6,7 à 7,7 % pour la voie haute.

L'hémorragie per-opératoire peut avoir différentes origines :

a. Le saignement de la tranche vaginale : survient en début et en fin de l'intervention. Il est sans gravité et cesse avec la suture vaginale.

b. Le lâchage des ligaments cardinaux : il est peu important, la reprise hémostatique est simple par un point en « X » en vérifiant l'hémostase dans les angles postérieurs, en fin d'intervention.

c. Le lâchage des artères utérines : il est rare, on aspire pour identifier l'extrémité ouverte, on la saisit à l'aide d'une pince, on place une pince hémostatique et on réalise une ligature simple.

d. Le saignement du pédicule utéro-ovarien : il survient après une hystérectomie inter-annexielle, il est repris par clampage et ligature. Par contre, le saignement du pédicule lombo-ovarien, après une hystérectomie par voie basse, est de traitement plus délicat. S'il est rétracté, on ne peut pas l'atteindre par voie basse, ce qui nécessite de changer la voie d'abord (coelio ou laparoconversion).

Dans tout les cas, une surveillance post-opératoire immédiate très étroite est de rigueur, car le saignement peut être extériorisé ou rester en intrapéritonéal imposant la réintervention urgente.

2 : COMPLICATIONS POST-OPÉRATOIRES :

a. Mortalité :

Faible voire exceptionnelle après une hystérectomie quelle que soit la voie d'abord (2,7/10000 pour l'HV). Les causes du décès après hystérectomie vaginale sont dominées par les complications infectieuses. Le taux de mortalité est plus élevé lors de l'hystérectomie abdominale, les causes du décès sont dominées, dans ce cas, par les accidents thromboemboliques.

b. Morbidité :

☞ Infections :

La morbidité infectieuse représente la complication la plus fréquente de l'HV dans toutes les séries, l'intérêt d'une antibioprophylaxie est connu.

○ Morbidité infectieuse précoce (<1 mois) :

Des études, ont montré que l'utilisation d'antibiotiques lors de l'induction anesthésique, diminue nettement l'incidence des infections pelviennes post-opératoires et ne sélectionne pas de résistances, le consensus actuel repose sur le **Métronidazole** associé à une céphalosporine en IV.

Les principales complications infectieuses des séries de la littérature sont représentées par l'infection urinaire avec une incidence allant de 0,2 % à 14,3 % et par une hyperthermie de cause indéterminée avec une incidence qui varie de 0,7 % à 20,5 % . L'incidence des abcès vaginaux selon les auteurs susnommés est de 0,7 à 1,8 %.

Les principales complications infectieuses retrouvées dans la littérature sont :

- Les infections urinaires hautes (0,2 %) ou basses (4,5 %).
- Abcès du Douglas nécessitant un drainage par voie haute (1,2 %).
- Abcès annexiel nécessitant une annexectomie par voie haute (0,8 %).
- Plaie rectale abcédée (0,2 %).
- Abcès de la tranche vaginale.
- Fièvre inexpliquée.

○ Morbidité infectieuse tardive (≥1 mois) :

Il s'agit le plus souvent d'infections vaginales et urinaires avec respectivement une incidence moyenne de 4,5 % et 4,7 %.

☞ Hémorragies secondaires :

Si les hémorragies per-opératoires sont plus importantes lors de la voie haute, les hémorragies secondaires quant à elles, sont plus fréquentes lors des HV.

Hémorragie vaginale : Peut provenir de la tranche vaginale ou du foyer opératoire. Un méchage du foyer opératoire peut être utile, sinon, un point en « X » sur l'artère qui saigne peut résoudre le problème ; en cas d'échec, une révision chirurgicale par voie basse s'impose. Il est rare d'avoir recours à la laparotomie dans ce cas. Si les pertes sanguines s'avèrent importantes, une transfusion sanguine sera nécessaire pour les compenser.

Hémorragie interne aigue : Un état de collapsus avec anémie aigue, sans hémorragie extériorisée, impose un retour au bloc opératoire. Une vision par coelioscopie ou par laparotomie est nécessaire avec hémostase du vaisseau en cause, et lavage péritonéal.

Hématome : Il est souvent révélé par une anémie inexplicée, par des douleurs, une hyperthermie modérée, des signes de compression ou une ecchymose tardive périnéale ou suspubienne.

Le traitement est souvent conservateur : rassurer la patiente, la surveiller et au besoin prescrire des anti-inflammatoires.

L'évacuation de l'hématome est rarement utile.

Le pourcentage moyen des hémorragies secondaires de la littérature se situe aux environs de 2,4 %. La prise en charge de ces hémorragies diffère selon leur gravité, du simple méchage local d'un saignement du dôme vaginal laissé pendant 24 heures, à la reprise chirurgicale soit par voie basse ou par voie haute, en passant par les sutures hémostatiques et les transfusions sanguines.

☞ **Thrombo-embolie :**

Il peut s'agir de phlébites des membres inférieurs ou d'une embolie pulmonaire, cette dernière est exceptionnelle. Ces complications sont rares après une HV. Un lever précoce en post-opératoire et une prophylaxie anticoagulante permettent souvent de les prévenir.

La plupart des séries rapportent une incidence plus élevée après une hystérectomie abdominale, la moyenne étant de 0,4 % pour l'HV et de 1,1 % pour l'HA.

☞ **Complications tardives :**

○Fistules vésico-vaginales : elles font suite à une plaie vésicale méconnue, soit à un échec de la suture initiale. Leur traitement se fait par voie basse, haute ou mixte selon les cas. (Cravello trouve une incidence des FVV à 0,3 %).

○Fistules urétéro-vaginales : surviennent souvent suite à une plaie urétérale méconnue.

○Plicature de l'uretère qu'on traite par sonde endoscopique.

○Rétention urinaire ou résidu mictionnel souvent secondaire à une plicature sous-urétrale.

○Infections urinaires.

III. LE VECU DE L'HYSTERECTOMIE :

L'utérus de part sa menstruation, symbole de la féminité, a un impact non négligeable sur la vie psycho-sexuelle de la femme. Les conséquences psychologiques de l'hystérectomie sont de type et d'intensité variables selon la patiente et la voie d'abord choisie pour l'intervention.

On peut avoir :

- Un vaginisme
- Une anorgasmie
- Une baisse de la libido
- Une dyspareunie.

Ces troubles sont sous la dépendance de certains facteurs psychiques tels :

- La peur des conséquences locales d'une reprise d'activité sexuelle.
- La crainte de perdre le partenaire.
- Un sentiment de culpabilité et de perte d'intérêt.

Ces conséquences psychoaffectives intimistes semblent moins fréquentes et moins importantes après une hystérectomie vaginale, en raison de l'absence de cicatrice visible et d'une reprise plus rapide des activités .

L'hystérectomie peut aussi avoir un impact sur le vécu sexuel du partenaire avec une diminution de la fréquence des rapports sexuels, une baisse de la libido pouvant aller jusqu'à l'impuissance sexuelle, par peur de faire mal et par crainte de la contagion.

La majeure partie de ces complications est évitable grâce à une préparation soignée et une information approfondie avec des schémas à l'appui, en préopératoire, de la patiente et de son conjoint.

BIBLIOGRAPHIE

« Internet-Wikipédia »

« Hystérectomie vaginale : technique opératoire “Caennaise” » P. Von Theobald, I. Grosdemouge. Journal de gynéco obst et biologie de la reproduction 2002, vol 31, n°6, 589–596.

« Etude du morcellement utérin au cours de l’hystérectomie vaginale : à propos d’une série prospective de 216 cas » B.Deval, A.Rafii, E.Samain, M.Thouimy, M.Levardon, E.Daraï. Gynéco obst et fertilité 30 (2002) 850–855.

« L’hystérectomie vaginale : à propos d’une série de 1008 interventions » L. Cravello, F. Bretelle, D. Cohen, V. Roger, J. Giuly, B. Blanc. Gynéco obst et fertilité 2001, vol 29, 288–294.

« La pratique chirurgicale en gynécologie obstétrique » J. Lansac, G. Body, G. Magnin. Editions Masson 1998.

« Hystérectomie élargie par voie basse ou opération de Schauta–Stoeckel » P.Mathevet, D.Dargent. EMC techniques chirurgicales – gynécologie 41–732 ; 2005.

« Hystérectomie coelioscopique : technique, indications » V.Thoma, M.Salvatores, L.Mereu, I. Chua, A.Wattiez. Annales d’urologie 41 (2007) 80–90.

« Colpohystérectomie élargie par laparoscopie. Technique et difficultés opératoires : hystérectomie radicale » C.Pomel, R. Rouzier. EMC Gyn obst 2 (2005) 391–400.

« Traitement chirurgical des adénocarcinomes de l’endomètre : voies d’abord. Revue de la littérature » E. Fondrinier, J.F Rodier, P. Morice, G.Le Bouëdec, P. Descamps, J.P Lefranc. Gynéco obst et fertilité 31 (2003) 456–464.

« Intervention de Bologna pour incontinence urinaire d’effort avec cystocèle stade III (avec ou sans hystérectomie vaginale) » K. El khader, F. Guillé, A. Mhidia, J.Ziadé, J.J Patard, B.Lobel. progrès en urologie 1999, n°9, 81–87.

« Faisabilité de la chirurgie vaginale du prolapsus chez la patiente très âgée » M.Kapella, J.Gana, K. Safaï ; A.Vincelot, Y.Aubard. Gynéco obst et fertilité 33 (2005) 857–860.

« Les complications de l’hystérectomie par voie vaginale sur utérus non prolabé » I. Grosdemouge, V. Bleret–Mattart, P. Von Théobald, M. Dreyfus. Journal de gynéco obst et biologie de la reproduction 2000, vol 29, n°5, 478–484.

« Hystérectomies pour lésions bénignes : que reste-t-il à la voie abdominale ? » M. Boukerrou, E. Lambaudie, F. Nouducci, G. Crépin, M.Cosson. Journal de gynéco obst et biologie de la reproduction 2001, vol 30, n°6, 584–589.

CONCLUSION

A l'issue de cette étude rétrospective de 247 dossiers d'HV réalisées dans le service de gynécologie-obstétrique de l'EHS Tlemcen du 01/01/2012 au 31/10/2014, nous avons pu dégager les conclusions suivantes :

- La voie d'abord lors d'une hystérectomie est encore un sujet de controverse, certaines équipes résolument « vaginalistes » ont atteint un chiffre de 80 % d'hystérectomies par voie basse.
- Les indications de l'HV sont nombreuses et tendent à s'élargir de plus en plus avec les progrès de la chirurgie gynécologique tels l'utilisation de la coelioscopie et des techniques de réduction du volume utérin.
- Les seules contre-indications formelles à la voie basse se limitent aux cancers ovariens, les utérus très volumineux atteignant l'ombilic (≥ 20 SA), les atrésies vaginales voire les patientes vierges ou présentant des lésions importantes de hanche ou de colonne empêchant l'installation pour un abord vaginal.
- Cette technique chirurgicale est actuellement en plein essor, ses avantages relevés au bout de ce travail sont nombreux et intéressent différents niveaux :
 - ⇒ Sur le plan économique : l'HV est la moins chère du fait de la durée d'opération et d'hospitalisation réduites et de la consommation réduite des antalgiques.
 - ⇒ Sur le plan socio-professionnel et sexuel : l'HV permet une reprise plus rapide des activités professionnelles et sexuelles du fait de sa faible morbidité et sa courte convalescence.
 - ⇒ Sur le plan esthétique : l'avantage de l'HV dans ce domaine est évident puisqu'il n'existe aucune cicatrice cutanée visible.

Néanmoins, cette technique chirurgicale aux multiples atouts, n'est pas dénuée d'inconvénients :

- Volume utérin limitant
- ATCD de la patiente limitants
- Enseignement plus délicat
- Champ opératoire limité
- Plaies de vessie plus fréquentes
- Pas d'exploration abdominale.

Malgré ces limites, l'HV mériterait d'être enseignée comme technique de référence dans les écoles de chirurgie, et devra être pratiquée à chaque fois que l'indication se présente.

RESUME

Depuis la première description complète, il y a plus d'un siècle, l'abord vaginal prend une place de plus en plus importante en chirurgie gynécologique.

Notre travail consiste en une étude rétrospective de 247 dossiers d'HV colligés au service de gynécologie obstétrique de l'EHS Tlemcen du 01/01/2012 au 31/10/2014.

Le profil de notre série est le suivant :

- ✂ L'âge moyen de nos patientes est de 53 ans.
- ✂ La parité moyenne est de 6 enfants.
- ✂ Le statut génital objective une prédominance des femmes ménopausées.
- ✂ Les motifs d'hospitalisation les plus fréquents sont représentés par les hémorragies gynécologiques et les prolapsus génitaux.
- ✂ Les principales indications sont représentées par les utérus myomateux, les prolapsus génitaux, les hyperplasies de l'endomètre et les dysplasies cervicales.

Sur le plan opératoire, l'HV a été réalisée selon la technique standard avec annexectomie par voie basse unilatérale et bilatérale selon les cas; et recours dans certains cas aux techniques de réduction du volume utérin.

Les difficultés opératoires rencontrées au cours de l'intervention sont en rapport avec le volume utérin et la présence d'adhérences.

La durée moyenne du séjour post-opératoire est de 5,3 jours.

L'évolution à moyen et à long terme est globalement favorable.

S'il est un fait que l'HV est une intervention séduisante de part sa rapidité d'exécution et le confort qu'elle apporte aussi bien au chirurgien qu'à la patiente, le concept de « non laparotomie » ne doit pas devenir une obsession faisant reculer l'hystérectomie abdominale, mais n'oublions pas que la chirurgie classique doit rester la base de la formation du gynécologue en y associant une formation adéquate en chirurgie vaginale et coelioscopique.

SUMMERY

Since the first complete description, more than one century ago, the vaginal access takes an increasingly important place in gynaecological surgery.

Our work consists of a retrospective study of 247 files of vaginal hysterectomies made in the service of gynaecology and obstetrics of EHSU Tlemcen, during the period from 01/01/12 to 31/10/14.

The profile of our series is the following :

- ⇒ The average age of our patients is of 53 years.
- ⇒ The average parity is around six children.
- ⇒ The genital statute objectifies a prevalence of menopausal women.
- ⇒ The most frequent reasons for hospitalization are represented by the gynaecological haemorrhages and the genital prolapses.
- ⇒ The main indications are represented by uterine fibroids, genital prolapses, endometrial hyperplasias and cervical dysplasias.

On the operational level, the vaginal hysterectomy was carried out according to the standard technique, with unilateral adnexectomy in some cases and bilateral adnexectomy according to the cases ; and certain cases, the reduction procedure was necessary.

Operational difficulties the most encountered during the intervention are related on enlarged uterus and pelvic adhesions.

The peroperative surgical complications are dominated by four haemorrhages stopped easily and three recognized and stitched vesical wounds.

The laparotomy of conversion was necessary in twelve cases for reasons of adhesions and excessive uterine volume.

The average duration of the post operative stay is of 5.3 days.

The evolution in average and long term is globally favorable.

If it is a fact the vaginal hysterectomy is an attractive intervention of part its speed of execution and the confort that it brings as well to the surgeon that to the patient, the concept of « not laparotomy » does not have to become an obsession making put of the laparohysterectomy, but let us not forget that the classic surgery has to remain the base of the formation of the gynecologist by associating it an adequate training in vaginal and celioscopic surgey.

المخلص

يعتبر إجراء أول عملية جراحية للإستئصال الفرجي للرحم منذ ما يزيد عن قرن من الزمن بداية للتطور المتزايد لهذا النوع من العمليات و احتلالها مكانة هامة في جراحة أمراض النساء.

يتكون عملنا من دراسة استيعابية ل 247 ملفا للإستئصال الفرجي للرحم تم تسجيلها بالمؤسسة الإستشفائية المتخصصة الأم و الطفل

تلمسان من فاتح يناير 2012 إلى 31 أكتوبر 2014.

مميزات سلسلتنا هي كالآتي:

معدل السن لمريضاتنا هو 53 سنة.

معدل الإنجاب هو 6 أطفال.

الوضع التناسلي يظهر غالبية النساء القادرات على الإنجاب.

دواعي التطبيب الأكثر تداولاً تتمثل في النزيف الرحمي و حالات التدلي التناسلي.

أهم أسباب اللجوء إلى هذه العملية تمثلت بصفة مهيمنة في الفيبرومات الرحمية، التدلي التناسلي، تضخم الغشاء المخاطي و

الأورام المبتدئة لعنق الرحم

معدل المدة المستغرقة في إنجاز العملية هو 69,5 دقيقة.

الصعوبات الجراحية التي تمت مصادفتها أثناء العملية كانت لها علاقة بحجم الرحم و تواجد تشابكات بين الأعضاء

أثناء إجراء العملية، لقد تم استبدال الطريق الفرجي بالطريق البطني عند 12 حالة و ذلك بسبب التشابكات الحوضية الكثيفة و كذا

الحجم الضخم للرحم

فيما يخص مضاعفات ما بعد الجراحة، فقد تمثلت في غالبية الأحيان في التعفنات التي تم علاجها بمضادات حيوية و في الحالات

القصوى تم اللجوء إلى التدخل الجراحي عن طريق البطن

لم تحدث أية حالة وفاة في سلسلتنا، و لم تسجل أية حالة لتلكد الدم

المدة المتوسطة التي قضتها مريضاتنا في المستشفى بعد إجراء العملية هي 5.3 يوم

التطور على المدى المتوسط و البعيد كان إيجابياً على العموم

إذا كان الإستئصال الفرجي للرحم يعتبر عملية جراحية مغرية بسبب سرعة إنجازها و الارتياح الذي تمنحه للجراح و المريضة معا

فإنه لا يجب المبالغة في منع الإستئصال البطني للرحم. إذ لا يجب أن ننسى أن الجراحة عن طريق البطن تبقى أساس تكوين الجراح

في أمراض النساء إضافة إلى ضرورة التكوين المناسب في الجراحة عن طريق الفرج و كذا جراحة المناظير.

BIBLIOGRAPHIE

« Internet–Wikipédia »

« Hystérectomie vaginale : technique opératoire “Caennaise” » P. Von Theobald, I. Grosdemouge. Journal de gynéco obst et biologie de la reproduction 2002, vol 31,n°6, 589–596.

« Etude du morcellement utérin au cours de l’hystérectomie vaginale : à propos d’une série prospective de 216 cas » B.Deval, A.Rafii, E.Samain, M.Thouimy, M.Levardon, E.Daraï. Gynéco obst et fertilité 30 (2002) 850–855.

« L’hystérectomie vaginale : à propos d’une série de 1008 interventions » L. Cravello, F. Bretelle, D. Cohen, V. Roger, J. Giuly, B. Blanc. Gynéco obst et fertilité 2001, vol 29, 288–294.

« La pratique chirurgicale en gynécologie obstétrique » J. Lansac, G. Body, G. Magnin. Editions Masson 1998.

« Hystérectomie élargie par voie basse ou opération de Schauta–Stoeckel » P.Mathevet, D.Dargent. EMC techniques chirurgicales – gynécologie 41–732 ; 2005.

« Hystérectomie coelioscopique : technique, indications » V.Thoma, M.Salvatores, L.Mereu, I. Chua, A.Wattiez. Annales d’urologie 41 (2007) 80–90.

« Colpohystérectomie élargie par laparoscopie. Technique et difficultés opératoires : hystérectomie radicale » C.Pomel, R. Rouzier. EMC Gyn obst 2 (2005) 391–400.

« Traitement chirurgical des adénocarcinomes de l’endomètre : voies d’abord. Revue de la littérature » E. Fondrinier, J.F Rodier, P .Morice, G.Le Bouëdec, P. Descamps, J.P Lefranc. Gynéco obst et fertilité 31 (2003) 456–464.

« Intervention de Bologna pour incontinence urinaire d’effort avec cystocèle stade III (avec ou sans hystérectomie vaginale) » K. El khader, F. Guillé, A. Mhidia, J.Ziadé, J.J Patard, B.Lobel. progrès en urologie 1999,n°9 ,81–87.

« Faisabilité de la chirurgie vaginale du prolapsus chez la patiente très âgée » M.Kapella, J.Gana, K .Safaï ; A.Vincelot, Y.Aubard. Gynéco obst et fertilité 33 (2005) 857–860.

« Les complications de l’hystérectomie par voie vaginale sur utérus non prolabé » I. Grosdemouge, V. Bleret–Mattart, P. Von Théobald, M. Dreyfus. Journal de gynéco obst et biologie de la reproduction 2000, vol 29, n°5, 478–484.

« Hystérectomies pour lésions bénignes : que reste–t–il à la voie abdominale ? » M. Boukerrou, E. Lambaudie, F. Nouducci, G. Crépin, M.Cosson. Journal de gynéco obst et biologie de la reproduction 2001, vol 30, n°6, 584–589.

