



République algérienne démocratique et
populaire

Ministère de l'enseignement supérieur
et de la recherche scientifique

UNIVERSITE ABOU BEKR BELKAID-
TLEMEN-

Faculté de médecine

Département de médecine



Thème

*Fracture de la charnière
dorso lombaire*

Présenté par :

- ❖ BENABDALLAH Zineb Rabeb
- ❖ AHMED DADA Nadjet

Encadré par :

- ❖ Dr. BENALLEL

Année universitaire : 2013-2014

Sommaire

Introduction

- I. Généralités**
 - 1. Définition**
 - 2. Rappel anatomique**
 - 2-1 La colonne vertébrale**
 - 2-2 La vertèbre classique**
 - 2-3 Le segment mobile rachidien**
 - 2-3 Le segment vertébral moyen**
- II. La Clinique**
 - 1. L'interrogatoire**
 - 2. L'examen Clinique**
 - 2-1 L'examen rachidien**
 - 2-2 L'examen neurologique**
 - 2-3 Critères de gravité**
- III. Etude paraclinique**
 - 1. Radiographie standard**
 - 2. Scanner**
 - 3. Imagerie par résonance magnétique**
- IV. Etude anatomopathologique**
 - 1. Classification de Denis**
 - 2. Classification de Magerl**
 - 3. Classification de Roy- Camille**
- V. Traitement**
 - 1. Traitement orthopédique**
 - 1-1 Traitement fonctionnel**
 - 1-2 Corset de maintien**
 - 1-3 Méthode de Bohler**
 - 2. Traitement chirurgical**
 - 2-1 Principe**
 - 2-2 Méthodes**
 - 2-2-1 Chirurgie postérieure**
 - 2-2-2 Chirurgie antérieure**
 - 2-3 Techniques nouvelles**
 - 2-4 Indication et heure de la chirurgie**
- VI. Etude pratique**
 - Conclusion**
 - Références Bibliographiques**

Résumé

Les traumatismes de la colonne vertébrale demeurent un sujet d'actualité.

- Leur fréquence reste élevée. Aux habituels et nombreux accidents de la circulation et du travail, s'ajoutent, selon les saisons et les régions, des accidents divers tels que chute en alpinisme, accident de plongeon en période estivale, chute d'arbres fruitiers, accidents sportifs...
- Leurs complications sont redoutées et redoutables. Grâce à la connaissance des mécanismes physiopathologiques et des lésions anatomopathologiques, la part des complications neurologiques secondaires est en pleine régression. L'apport du scanner et de la RMN présente un incontestable progrès dans le diagnostic et le pronostic des lésions intrarachidiennes telles que compression osseuse, discale, hématique, contusion médullaire...

Leur traitement est en pleine évolution. Les prouesses chirurgicales tendent à stabiliser au maximum les lésions afin de réduire le temps d'immobilisation, augmenter le confort des malades et favoriser la réinsertion socio-professionnelle

Introduction:

Les traumatismes du rachis sont des lésions du système ostéo-disco-ligamentaire et sont graves par les conséquences neurologiques qui mettent en jeu le pronostic vital et fonctionnel et par leurs complications à court, moyen ou long terme.

Ce sont des lésions fréquentes mais heureusement la majorité sont bénignes ; dans 14 à 30 % des cas les traumatismes rachidiens dits graves s'accompagnent d'un traumatisme médullaire.

La fréquence maximale se situe entre 15 et 24 ans (3 hommes pour une femme).

La cause la plus fréquente étant les accidents de la voie publique, suivi des accidents de travail puis des accidents de sport.

Certaines causes sont anecdotiques et saisonnières ; plongeon en eau peu profonde en été, chute de cerisier

Les traumatismes du rachis vont produire deux conséquences : la première menace immédiatement le pronostic vital et fonctionnel par les lésions nerveuses immédiates, la deuxième, l'instabilité, qui passée inaperçue peut conduire à la première menace.

Ainsi à l'état aigu du traumatisme il peut y avoir d'emblée des lésions neurologiques ou le plus souvent des lésions rachidiennes qui si elles sont instables peuvent produire des lésions neurologiques secondaires.

(Attention aux manipulations sur les lieux de l'accident et pendant le transport). L'atteinte du segment mobile rachidien et/ou du segment rachidien moyen produit des lésions instables.

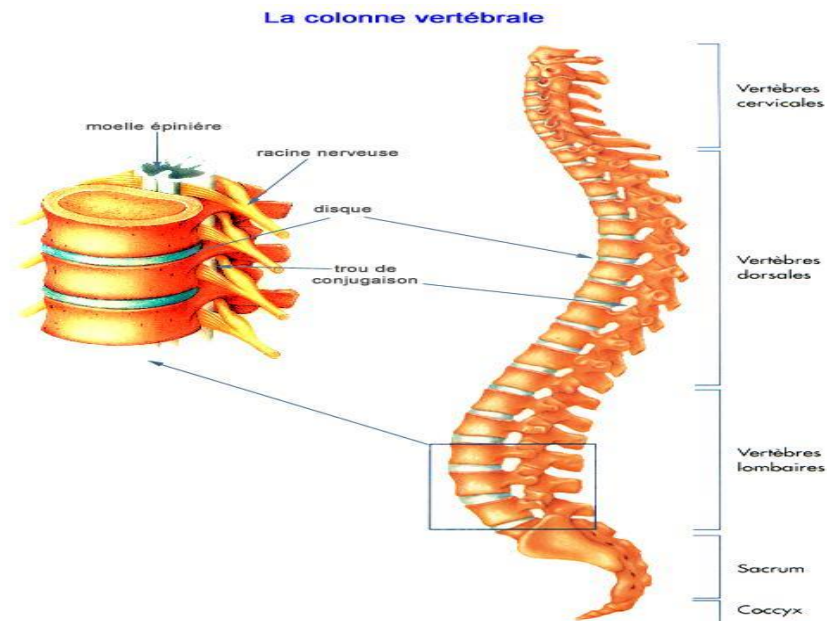
I. Généralité

1-Définition:

L'ensemble des lésions osseuses, disco ligamentaires ou mixte pouvant engendrer à tout moment une instabilité osseuse (transitoire), disco ligamentaire ou mixte (définitive) à l'origine d'une invalidité définitive qui est la paraplégie.

2- Rappel anatomique:

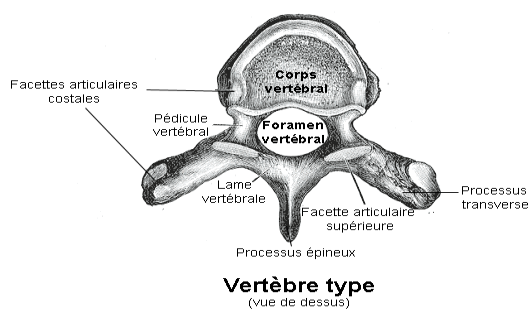
2-1 La colonne vertébrale:



L'empilement de structures rigides (vertèbres) séparées à chaque niveau par des structures disco-ligamentaires assurant sa stabilité et paradoxalement autorisant une certaine mobilité segmentaire.

2-2 La vertèbre classique:

Elle est formée par un corps vertébral et un arc postérieur.



Lecorps vertébral:

Grossièrement cylindrique présente deux murs l'un antérieur et l'autre postérieur sur lequel s'implantent de part et d'autre les pédicules.

L'arc postérieur:

Formant un demi anneau circonscrit le canal rachidien empreinte par la moelle épinière, ce dernier comporte juste en arrière des pédicules de part et d'autre les apophyses articulaires séparés par l'isthme, et du massif partent de chaque cote :

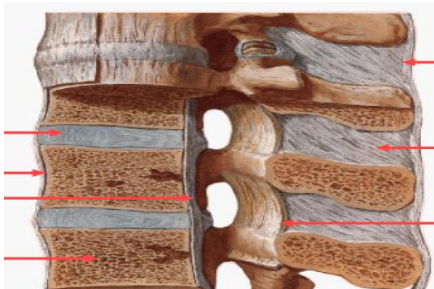
En dehors les apophyses transverses.

En arrière les lames l'union des lames naît une saillie impaire l'apophyse épineuse.

2-3 Le segment mobile rachidien:

Est formé par l'ensemble des éléments disco ligamentaires qui assure à chaque niveau la contention intervertébrale tout en permettant une certaine mobilité segmentaire ; il comprend d'avant en arrière:

(LVCA, LVCP, CAPSULE DES ARTICULAIRES, LIGAMENT JAUNE, LIGAMENT INTEREPINEUX ET SUS EPINEUX).



2-4Le segment vertébral moyen:

Est l'ensemble des éléments osseux qui entourent le canal rachidien assurant ainsi la protection du névraxe (moelle épinière) et qui comprend: (le mur vertébralpostérieur, les pédicules, les apophyses articulaires la partie initiale des lames).

II. La clinique:

Sur le lieu de l'accident, l'atteinte du rachis peut être soit isolée ou intégrée dans le cadre de lésions multiples voire d'un polytraumatisme.

Toute mobilisation du patient est à proscrire.

1-L'interrogatoire:

Chez un patient conscient l'interrogatoire réduit au minimum fait préciser le siège et l'intensité de la douleur, la notion de craquement, l'existence de paresthésies fulgurantes souvent

fugaces. La situation la plus fréquente est représentée par les accidents de la route mais ceci peut aussi rentrer dans les chutes d'une hauteur élevée. Le problème principal est d'évaluer rapidement les signes permettant d'évoquer l'existence d'une fracture vertébrale et surtout d'une atteinte médullaire.

L'examen général recherche un état de choc et une lésion vitale.

2-L'examen clinique :

2-1 L'examen rachidien :

Il précise les mécanismes du traumatisme, la notion de douleurs rachidiennes, de signes neurologiques subjectifs. La palpation des épineuses s'associe à la recherche d'une ecchymose, d'une déformation localisée, d'une contracture des muscles para-vertébraux.

L'examen clinique est complété par un bilan neurologique complet.

2-2 L'examen neurologique :

Il a pour objectif de rechercher une atteinte neurologique et de préciser le niveau moteur et sensitif de la lésion et son caractère complet ou incomplet. Il quantifie successivement l'examen de la motricité, de la sensibilité et du périnée. Il va être soit normal soit anormal et correspondre à des syndromes neurologiques en fonction du siège et de l'importance de l'atteinte. Cet examen neurologique a été codifié par l'American Spinal Injury Association ([score ASIA](#)) qui permet d'établir un score moteur et un score sensitif ASIA.

L'étude de la motricité volontaire impose une étude des groupes musculaires qui sont testés en suivant la cotation habituelle de 0 à 5.

L'étude de la sensibilité est effectuée pour les 3 principaux modes de sensibilité qui sont : la sensibilité superficielle (tact, piquêre), la sensibilité profonde (sens de position des orteils, diapason), et la sensibilité thermo algique (chaud-froid, douleurs). Pour chaque dermatome droite et gauche, les deux modes de sensibilité (tact et piquêre) sont cotés de 0 à 2.

Le testing musculaire rapide recherche un déficit moteur en demandant au blessé de bouger les membres inférieurs :

- flexion dorsale de la cheville (jambier antérieur : L5),
- extension de la jambe (quadriceps : L3-L4) et
- flexion de la cuisse (psoas : L1 ou L2).

2-3 Les critères de gravité :

- Notion de craquement.
- Existence de paresthésies fulgurantes et fugaces.
- Signes neurologiques systématisés : déficit sensitif et moteur des membres inférieurs En précisant le niveau lésionnel en cas de paraplégie.
- Signes neurologiques frustes ou anesthésie en selle.
- Signes hémodynamiques : état de choc, abolition des pouls fémoraux, troubles tensionnels.

On peut aussi effectuer une classification de l'atteinte neurologique en fonction du score établi par Frankel.

groupe A : atteinte complète, il n'y a pas de fonction motrice ni sensitive au-dessous du niveau lésé.

groupe B : atteinte motrice complète mais il existe une conservation de la fonction sensitive y compris périnéale.

groupe C : il y a une conservation motrice mais la force musculaire n'est pas utilisable.

groupe D : La force musculaire motrice est suffisante pour autoriser une marche avec ou sans aide.

groupe E : Il n'y a pas d'atteinte neurologique, il n'y a pas de faiblesse musculaire, pas de trouble sensitif ou de trouble sphinctérien.

➤ **Etudes paracliniques :**

Un bilan préopératoire d'urgence s'impose alors qu'un éventuel traitement chirurgical se dessine. Le passage en radiographie est obligatoire. La radiographie permet un premier diagnostic. Elle doit intéresser la colonne dorsolombaire de face et de profil. Il faut se méfier des radiographies de la colonne thoracique et de la colonne lombaire où la région thora lombaire, en bout de radiographie, est mal ou non vue. En cas de lésion osseuse son analyse scannographique doit suivre. Les scanners à multi barrettes font que souvent le blessé passe directement au scanner et n'a plus de radiographie standard. Il faut exiger un *scanview* ou une reconstruction longitudinale pour pouvoir décrire, classer, comprendre et traiter la fracture.

Les coupes horizontales isolées sont insuffisantes. L'imagerie par résonance magnétique (IRM) est moins utile dans une atmosphère d'urgence. Elle analyse

mieux les tissus mous (moelle, disque, hématome). Son impossibilité en urgence peut faire demander une myélographie.

▪ **Radiographie standard**

La radiographie de face et de profil reste le *gold standard*. Il faut s'attacher à lire systématiquement le cliché à la recherche du trait et du déplacement :

- le *trait* est diagnostiqué en suivant chaque ligne anatomique (corps vertébral, pédicules, articulations, transverses et épineuses). Chaque fracture correspond à un coefficient d'instabilité. La somme des coefficients permet de juger de l'instabilité de la fracture.
- le *déplacement* est apprécié d'abord sur la vertèbre elle-même (recul du mur postérieur, écart inter pédiculaire) puis en étudiant les rapports entre chaque vertèbre (alignement des corps vertébraux, des pédicules et des épineuses, parallélisme des surfaces articulaires). Le déplacement peut aboutir à une déformation qu'il faut chiffrer. Cette déformation indexée au profil normal du niveau vertébral permet de juger de la tolérance de la déformation (*sagittal index* $< 10^\circ$).

▪ **Scanner**

Il est devenu l'examen roi et tend à remplacer la radiographie. Il faut être très prudent car il ne peut montrer que la zone explorée. Il est possible de « rater » une fracture si elle n'est pas dans le champ de coupe (surtout s'il y en a plusieurs). Le *scanview* est indispensable et doit largement recouvrir la zone fracturaire. Aujourd'hui, les scanners multi barrettes peuvent intéresser le corps entier, mais encore faut-il lire toutes ces informations. Le scanner permet une étude précise de la vertèbre en coupe horizontale avec vision directe du canal et de son degré de sténose. Les éléments postérieurs sont mieux vus que sur la radiographie. La rotation y est particulièrement bien vue. L'analyse des éléments fracturés doit permettre de classer la lésion selon Denis ou Magerl. La reconstruction sagittale donne un aperçu de la déformation.

▪ **Imagerie par résonance magnétique**

L'IRM est un examen longitudinal qui montre, comme la radiographie, la colonne sur plusieurs vertèbres. Cet examen est réservé en urgence aux fractures avec troubles neurologiques. C'est le seul examen qui peut renseigner sur l'état médullaire : œdème, hémorragie intramédullaire, hématome péri médullaire ou section. Cet examen est d'apport médiocre pour étudier l'os.

À distance du traumatisme, l'IRM peut montrer les lésions des parties molles et aider à la classification des lésions du type Bde Magerl (état des parties molles).

➤ **Etude anatomopathologique :**

Plusieurs classifications existent permettant de juger de la stabilité d'une fracture (Vaccaro, Dai, Denis, Magerl). Les deux classifications les plus utilisées sont celle de Denis et celle de Magerl.

Denis a divisé la vertèbre en 3 colonnes, la colonne antérieure (2/3 antérieurs du corps), la colonne moyenne (1/3 postérieur du corps) et la colonne postérieure (pédicules, articulaires, lames). Cet auteur a ensuite classé les fractures en 4 groupes reposant sur les mécanismes lésionnels principaux (compression, distraction, rotation) et sur les colonnes atteintes.

➤ **Classification de Denis :**

-**Type I:** fracture par compression de la colonne antérieure.

- **Type II:** fracture éclatement par compression des colonnes antérieure et moyenne.

- **Type III:** fracture « ceinture de sécurité » par cisaillement .SEAT BELT FRACTUR

- **Type IV:** fracture dislocation avec rupture des trois colonnes.

➤ **Classification de Magerl:**

Nous utilisons préférentiellement la classification de Magerl qui est basée sur le mécanisme lésionnel, comportant 3 groupes principaux subdivisés.

-**Le groupe A** correspond à un mécanisme en compression (les lésions siègent surtout au niveau du corps vertébral) allant de la simple fracture du plateau supérieur (A1) à la burst fracture (fracture comminutive) (A3).

-**Le groupe B** correspond aux fractures par distraction. Il est divisé en trois groupes distincts, les lésions en flexion-distraction postérieure à prédominance ligamentaire B1, les lésions en flexion-distraction postérieure à prédominance osseuse B2 et des lésions en hyperextension avec distraction antérieure B3.

-**Le groupe C** correspond aux lésions résultant d'un mécanisme en rotation ajouté aux mécanismes des types A et B. Cette classification a un caractère pronostic, les subdivisions sont de gravité croissante.

➤ **Type A de Magerl:**

se subdivise en trois sous-groupes:

Type A1: fractures tassement du corps vertébral le plus souvent cunéiforme. respectant toujours le mur postérieur donc sans complication neurologique.

Type A2: fractures séparations du corps vertébral sagittal, frontal ou en diablo. pouvant secondairement être responsable de la pseudarthrose.

Type A3: fractures éclatements ou burst fracture par choc plus violent avec atteinte du mur postérieur et possibilité de signes neurologiques par recul d'un fragment osseux dans le canal rachidien.

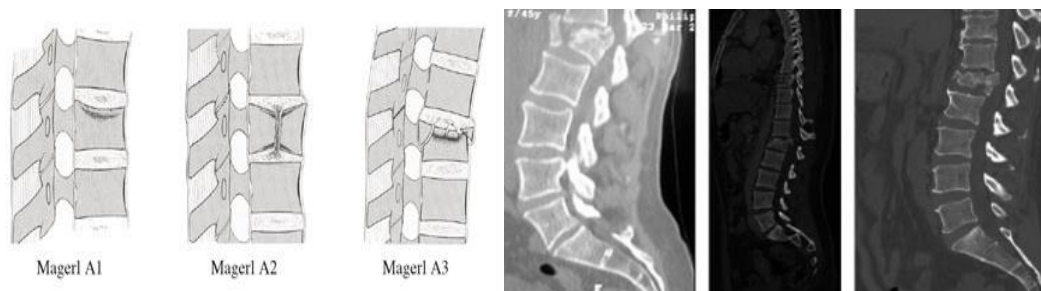


Figure 1 : illustration de la classification Type A de Magerl

➤ **Lésions avec distraction ou type B de Magerl:**

Sont dues à une distraction. Il existe sur le rachis antérieur, postérieur ou les deux une solution de continuité transversale qui se traduit par des signes d'écartement ou d'arrachement.

Nb: pas de signes de rotation.

Ainsi on distingue deux types de distractions :

-distraction postérieure. -distraction antérieure.

Ce type de lésions (distraction) = type B regroupe trois sous-groupes:

B1 : fractures en flexion-distraction postérieure à prédominance ligamentaire : avec lésion horizontale dans le disque ou lésion osseuse antérieure de type A.

B2 : fractures en flexion-distraction postérieure à prédominance osseuse (fracture du chancre) : avec lésion osseuse antérieure et postérieure, à lésion horizontale du disque ou lésion osseuse antérieure de type A.

B3 : fracture en hyper extension et cisaillement à travers le disque : avec hyper extension-subluxation, hyper extension-spondylolyse ou luxation postérieure.

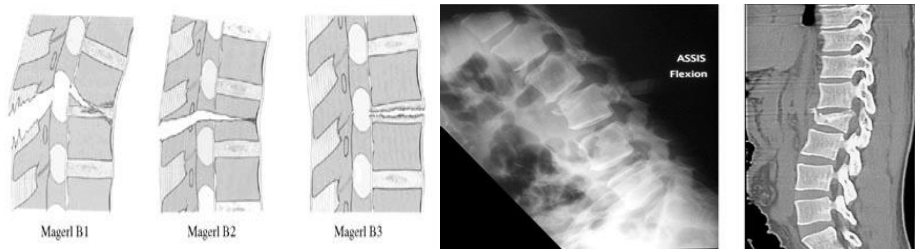


Figure 2 : illustration de la classification Type B de Magerl

➤ **Lésions type C de Magerl :**

Ce sont les plus graves avec une atteinte des éléments antérieurs et postérieurs par contraintes en rotation responsables d'une instabilité dans le plan sagittal, vertical et axial. Les mécanismes lésionnels sont identiques aux types A et B mais avec l'ajout d'une composante rotatoire associant des fractures des processus transverses, dislocations des têtes costales ou fracture d'un coin de corps vertébral.

Les fractures **de type C1** comprennent un mécanisme de compression et de rotation. Les fractures **de types C2** un mécanisme de distraction et de rotation.

Elles sont fréquemment associées à des troubles neurologiques et sont très instables avec un potentiel évolutif important. Cette dislocation en rotation intervertébrale peut se voir sur la radiographie du rachis de face qui montre un décalage dans l'alignement des épineuses.

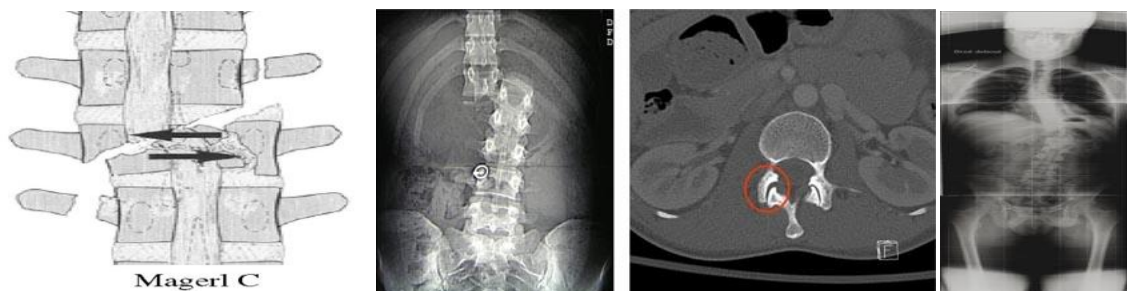


Figure3 : illustration de la classification Type C de Magerl

➤ **Classification de Roy- Camille:**

1. Fractures stables.
2. Fractures instables à risque de déplacement régulier et progressif.
3. Fractures instables à risque de déplacement soudain et incontrôlable.

➤ **Traitement :**

Méthodes :

1-Traitement orthopédique :

Le traitement orthopédique des fractures du rachis dorso-lombaire regroupe trois méthodes : le traitement fonctionnel, le corset de maintien, la méthode de Bohler associant réduction en hyperlordose, contention et rééducation.

La méthode de Bohler est indiquée dans les fractures siégeant en D12-L1-L2 et L3, stables avec cyphose supérieure à 15°.

Les méthodes orthopédiques de traitement des fractures du rachis dorso-lombaire restent l'arme essentielle dans la prise en charge de ces lésions.

Ces fractures sont fréquentes et la majorité d'entre elles ne nécessite heureusement pas d'intervention chirurgicale. Connues depuis toujours, elles ont bénéficié de thérapeutique parfois agressives et maintenant obsolètes, mais de nombreux auteurs y ont rattaché leur noms.

Le traitement orthopédique regroupe en fait trois méthodes sensiblement différentes

-le traitement fonctionnel,

-le corset de maintien, qui est en fait une méthode plutôt complémentaire de la précédente,

-et enfin, la technique de réduction suivie de contention stricte codifiée par Bohler et à laquelle ce nom reste attaché. Citons pour mémoire quelques autres techniques

- La mise en place d'un billot progressif, en particulier chez un patient alité, ou l'utilisation de traction, voire double traction (traction Trans tibiale + position de Trendelenburg ou halo péri crânien + position de proclive).

1-1 . Le traitement fonctionnel :

Tout d'abord, il a bien sûr des avantages et reste le mieux supporté et le mieux accepté par les patients victimes de ce type de lésion. Il faut noter que sa durée est en général de 21 jours, mais peut aller de 15 jours jusqu'à six semaines, pour certains auteurs, en fonction du type de fracture.

Il faut en connaître les limites, qui sont fonction de la docilité du patient, car cette méthode impose un décubitus strict au lit et la nécessité d'une surveillance,

beaucoup plus facile à réaliser en milieu hospitalier, tant sur le plan clinique que radiologique.

1-2.Le corset de maintien :

Ce vocable regroupe en fait les techniques de contention légère voire amovible, dont l'efficacité est très relative, mais que seront utilisées dans un but antalgique et afin d'éviter des mouvements incompatibles avec une consolidation correcte.

Elles n'ont aucun effet de contention réelle et ne peuvent prétendre à maintenir une réduction obtenue préalablement.

En ce qui concerne le matériau utilisé, rappelons le classique corset en coutil baleiné, maintenant remplacé plus volontiers par des matières thermo-malléables ou confectionné en bandes plastiques ;

Il s'agit souvent d'une étape thérapeutique succédant au traitement fonctionnel : 21 jours de décubitus strict et 6 semaines de corset, en moyenne, dans les différentes études réalisées.

L'indication idéale en reste le tassement traumatique peu déplacé d'une colonne ostéoporotique chez une patiente âgée.

1-3.La méthode de Bohler :

Elle comprend tout d'abord une étape de réduction réalisée dans la description princeps sous anesthésie locale, dont Bohler avait bien décrit la technique.

La deuxième étape est la confection d'un corset plâtré, qui doit maintenir de façon stricte, efficace et durable, la réduction préalablement obtenue.

Enfin, une étape de rééducation qui est capitale, tant pour entretenir la force musculaire que pour éviter un déplacement secondaire lié à la fonte musculaire sous plâtre

a . La réduction :

est réalisée sous anesthésie générale pour certains, avec les risques de méconnaissance d'une complication neurologique en cours de réduction, plus volontiers actuellement neuroleptanalgie associant antalgiques et décontractants, technique qui permet une bonne réduction sans phénomène

douloureux majeur avec contrôle permanent de la motricité et de la sensibilité des membres inférieurs.

La réduction est obtenue par une position en hyperlordose, soit en décubitus ventral entre deux tables avec maintien par sangles au niveau des membres inférieurs et des creux axillaires, soit en décubitus dorsal sur une table ou un appareil de cottle.

Une traction longitudinale de 10 à 15 kg peut être associée à la lordose (sangle au niveau du bassin et collier péricrânien) . elle facilite le déplissement vertébral mais le plâtre, avec verticalisation, ne peut assurer sa pérennité.

L'horaire de la réduction : elle sera réalisée dans les 2 jours suivant le traumatisme, car au bout de 72h le déplissement est beaucoup plus difficile à obtenir

b .La contention :

sa technique implique un plâtre parfaitement moulé sur les points d'appui habituel : antérieurs (en particulier, manubrio-sternal et symphyse pubienne) et postérieur charnière lombo-sacrée).

Le matériau utilisé : au plâtre traditionnel peuvent être préférées les bandes plastiques qui présentent le gros avantage de la légèreté, mais il faut savoir qu'elles sont d'une rigidité beaucoup plus stricte que le plâtre. Elles ne doivent être utilisées que par des opérateurs avertis et peuvent exposer à des complications cutanées dont nous verrons la gravité.

La durée est classiquement de trois mois et peut rarement être diminuée, mais plutôt augmentée, voire atteindre 4mois, en fonction du type de fracture et du gabarit du patient.

Rappelons l'intérêt et la nécessité d'une rééducation journalière active, de la part du patient, qui prévient la fonte musculaire et donc le déplacement secondaire ; elle sera couplée à une surveillance radiologique, pour dépister le déplacement et la reproduction des lésions initiales.

Le changement du plâtre s'impose en cas de fonte musculaire, rendant ce traitement encore plus astreignant .ce changement s'effectue sur un patient debout en hyperlordose .

2-Traitement chirurgical :

2-1. Principe :

Trois grands principes doivent être respectés dans le traitement chirurgical des lésions du rachis, qu'il y ait ou non des troubles neurologiques. Il faut :

- réduire la déformation
- lever une compression directe, radiculaire ou médullaire
- stabiliser le rachis.

Réduire la déformation

Une telle réduction est possible à deux moments : en préopératoire, elle est parfois effectuée par manipulations directes ou mise en traction. Le plus souvent, elle se fait lors de la mise en place du blessé en décubitus ventral sur la table d'opération. En l'absence de réduction, elle est faite en peropératoire par manipulation directe.

Lever une compression directe radiculaire ou médullaire éventuelle

Le premier stade de cette décompression est la réduction de la déformation rachidienne qui rend au canal rachidien sa forme normale et libère ainsi la moelle. Lorsqu'il existe un élément compressif intracanalair, il nous paraît essentiel de l'aborder directement pour le supprimer.

Stabiliser le rachis :

l'ensemble des auteurs tend à privilégier, en urgence, l'abord postérieur par rapport à l'abord antérieur et l'utilisation de montage avec implantation de vis pédiculaires, méthode de loin la plus fiable.

2-2. Techniques chirurgicales :

2-2-1. Chirurgie postérieure :

C'est la plus fréquente et la plus classique.

➤ **Installation :**

Le blessé est installé en décubitus ventral avec une mobilisation en bloc. Liberté abdominale pour éviter le saignement postérieur. Une traction n'est pas nécessaire mais peut-être utile pour stabiliser le rachis pendant l'intervention ou si on veut utiliser des manœuvres externes pour réduire la déformation. Bien souvent, en décubitus ventral, une bonne partie de la réduction est obtenue.

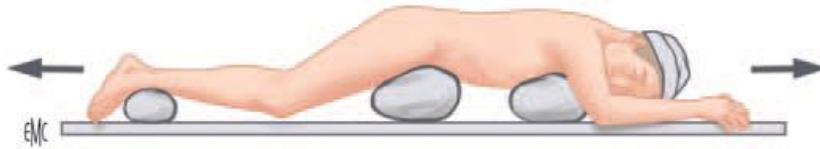

Figure 4 : Installation du blessé en décubitus ventral, abdomen libre traction facultative

- **Ouverture :** Les gouttières vertébrales sont dégagées en sous-périoste jusqu'aux transverses qui vont servir de point d'orientation pour l'instrumentation. L'hémostase doit être soignée car le foyer de fracture est déjà hémorragique par lui-même (compresse roulées tassées dans les gouttières). Une prise de greffe peut s'avérer utile dès le départ si on ne veut pas prolonger le temps hémorragique.
- **Instrumentation :**

La fixation vertébrale se fait classiquement par des vis pédiculaires au-dessus et en dessous de la fracture. La visée en thoracique se fait à partir d'un point d'entrée situé à l'aplomb du tiers externe de l'articulaire supérieure et en regard du tiers supérieur de la transverse. La direction est dans le plan frontal de 5 à 10° en dedans et perpendiculaire au plan de la vertèbre dans le plan sagittal. En *lombaire* le point d'entrée est au croisement des lignes du milieu du massif articulaire supérieur et du milieu de la transverse. L'inclinaison est perpendiculaire dans le plan sagittal et de 10 bons degrés dans le plan frontal. Pour certains le montage est court (quatre vis), pour d'autres, il est plus long (quatre vis au-dessus, quatre vis en dessous). De préférence les montages mixtes courts en bas avec des vis protégées par des crochets décalés sous la lame homolatérale et plus longs en thoracique avec les vis susjacentes protégées par une pince pédiculotransversaire en T10 en dehors du milieu de l'articulaire inférieure susjacente. T10 est la première vertèbre thoracique où un crochet pédiculaire peut être inséré et la première vertèbre où la transverse accepte un crochet. T11 et T12 ne s'y prêtent pas. La protection des vis par des crochets renforce la tenue des vis qui est surtout bonne dans le plan horizontal. Les crochets s'opposent aux efforts en arrachement dans l'axe de la vis. L'ensemble vis-crochet fonctionne comme un couple de forces qui améliore la qualité du montage et dispense du port d'un corset postopératoire.

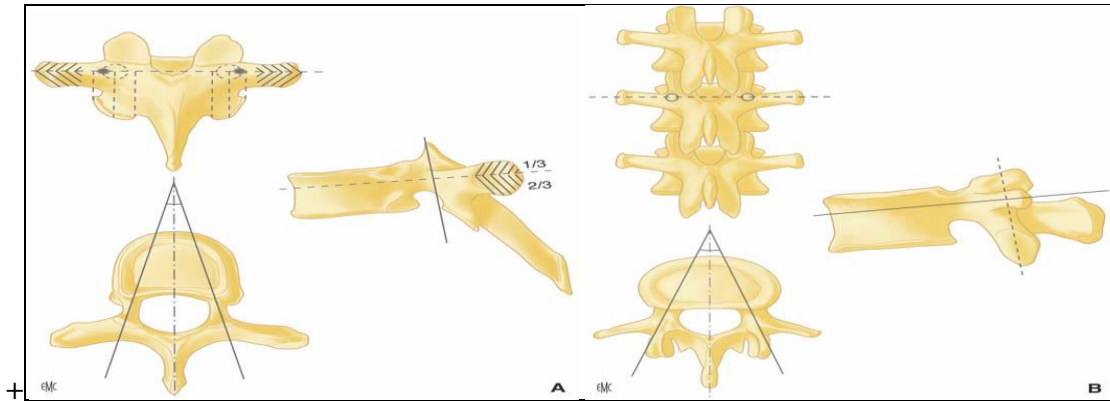


Figure 5: Visée pédiculaire

A. Visée pédiculaire thoracique. Point d'entrée : tiers supérieur de la transverse en dehors du milieu de l'articulaire inférieure. Direction : perpendiculaire à l'axe de la vertèbre, 5 à 10° vers le dedans.

B. Visée pédiculaire lombaire. Point d'entrée : milieu de la transverse dans le talon de l'articulaire supérieure en dehors de la pointe de l'articulaire inférieure.

Visée : perpendiculaire à l'axe de la vertèbre, 10 à 15° en dedans

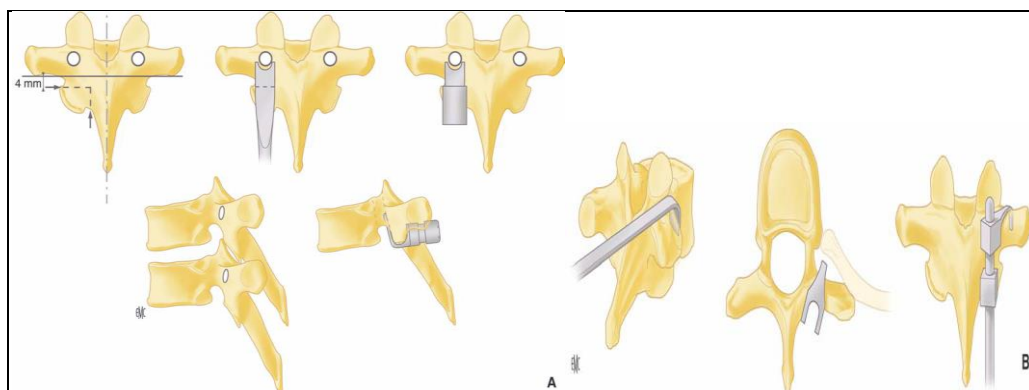


Figure 6 : Pose du crochet

A. Pose d'un crochet pédiculaire. Ablation de l'extrémité inférieure de l'articulaire inférieure de la vertèbre sus-jacente. Introduction de la rugine pédiculaire dans la fente articulaire.

B. Réalisation d'une pince pédiculotransversaire. Rugine sur la transverse. Crochet

entre la transverse et la côte. Pince en compression entre les crochets transversaire et pédiculaire.

➤ **Réduction :**

Les procédés de réduction sont mal décrits dans la littérature. Le décubitus ventral réduit une bonne partie de la déformationsauf les dislocations. La traction aligne le rachis. Il restenéanmoins une déformation qu'il convient d'améliorer car lebut de la chirurgie est de réduire et de stabiliser. Certainsutilisent la table orthopédique avec élévation des membres inférieurs. Le matériel pérennise la réduction et les membresinférieurs sont remis dans l'axe. Souvent une distraction estrecommandée pour réduire le recul du mur postérieur(ligamentotaxis) mais cette manœuvre est à appliquer avecprudence pour éviter toute élongation médullaire.La technique traditionnelle de Roy-Camille consiste àréduire la fracture sur les plaques d'ostéosynthèse préformées à l'aide des vis. Les pédicules sont forés. La plaque a uneforme et des trous imposés. Le serrage des vis permet deramener le rachis sur la plaque. Le même principe est appliquéà l'aide de vis à double filetage reliées sur des plaques ou destiges : c'est la forme de l'élément de liaison (tige ou plaque) quidonne la forme au rachis lors du serrage des écrous.La technique de l'AOutilise des montages courts faits devis de Schanz allant jusqu'au mur antérieur (fixateur interne).Une astucieuse combinaison de raccourcissement-extension des vis corrige la cyphose en cas de mur postérieur intact. Si le mur postérieur n'est pas intact, un anneau de fixation s'oppose à une compression indésirable lors du rapprochement de l'extrémité des vis de Schanz. Cette technique tend à être renforcée par l'adjonction d'une troisième vis dans la vertèbre fracturée pour éviter les pertes de réduction.La rotation des tiges permet de restituer un profil. La tige est cintrée en S pour la fin de la lordose lombaire et le débutde la cyphose dorsale. Elle est insérée dans un montage vis crochetype Argenson. Les deux tiges sont tournées ensembleconvexité lombaire vers l'avant et le profil par la connexion vistigede 90° est restitué. Cette technique s'applique plus auxfractures lombaires qu'aux fractures thoracolombaires. Le cintrage in situ utilise un montage type Argenson. Lestiges sont placées dans les implants sans volonté de réduction.Après avoir enlevé toute traction, les deux tiges sont cintréessimultanément entre les vis et autour des vis. La cyphose estlentement réduite et le mur postérieur se déplisse sans aucunedistraktion . Le chirurgien peut adapter sa correctionpar contrôle radioscopique ou par contrôle

de l'axe des vis (connexion vis-tige 90°). Il faut être prudent avec l'utilisation de vis polyaxiale car la forme de la tige ne garantit pas la forme du rachis. La compression s'accompagne d'une mise en lordose mais peut écraser le mur postérieur.

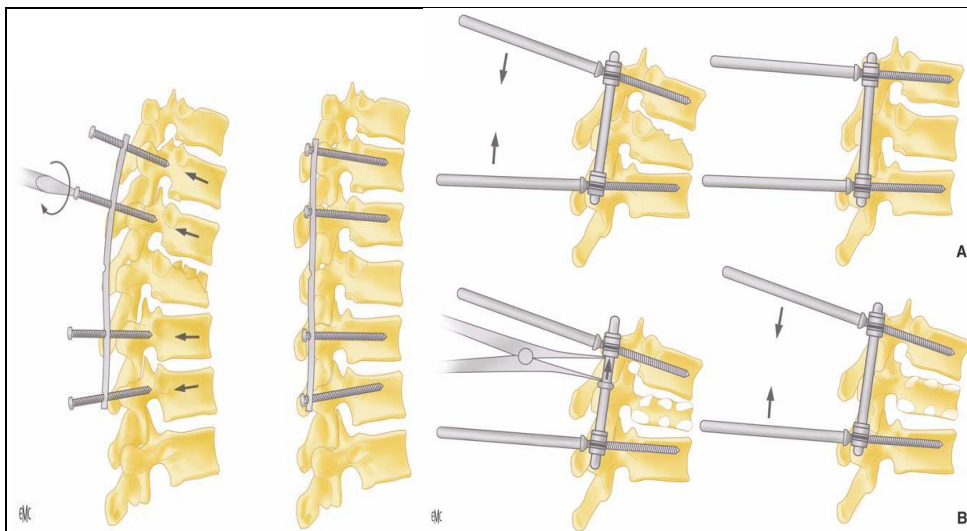


Figure 7: Réduction de fracture sur plaque par vis **Figure 8: Technique de l'AO**

- A.** Fractures à mur postérieur conservé : compression postérieure des vis de Schanz pour corriger la cyphose.
- B.** Fracture à mur postérieur fracturé : distraction préalable, point fixe, puis compression postérieure des vis de Schanz pour corriger la cyphose.

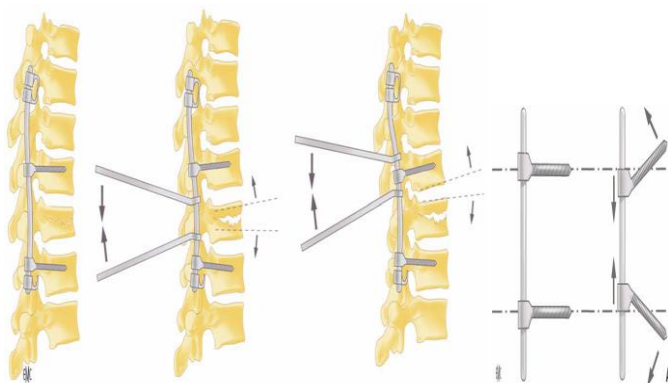


Figure 9: Montage mixte (vis-crochet) et réduction par cintrage in situ

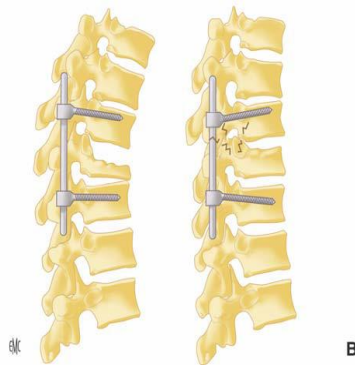


Figure 10: Compression sur vis polyaxiales s'accompagnant d'une compression du mur postérieur

A. Compression : la vis descend en arrière, monte en avant.

B. Compression postérieure de la vertèbre.

➤ **Libération neurologique :**

Il vaut mieux la faire après ostéosynthèse quand le rachis est réduit et stable. La réduction permet souvent une libération en effaçant la cyphose angulaire neurotoxique. Une myélographie sur table et pour certains une échographie peropératoire peuvent apporter la preuve de la libération. L'abord du canal se fait par l'ablation de l'arc postérieur. S'il est intact, il faut procéder à une laminectomie (gouge + Kérisson). S'il existe des fragments libérés par la fracture, il faut les retirer prudemment en les séparant à la spatule. Aucun geste de poussée ou d'écartement ne doit être fait sur la moelle. L'ouverture du canal est souvent hémorragique et l'usage de tampons hémostatiques est recommandé. Les tranches osseuses peuvent être cirées pour réduire les pertes sanguines. La coagulation est parcimonieuse et à la bipolaire. L'obstacle est le plus souvent antérieur : l'accès se fait latéralement en pratiquant une pédiculotransversectomie. Le fragment osseux neurotoxique peut être retiré ou poussé vers l'avant sans jamais traumatiser la moelle.

➤ **Fermeture :**

- Si le canal a été ouvert, une éponge coagulante peut être déposée sur le fourreau

dural. Il ne faut pas utiliser celles qui durcissent en séchant pour ne pas créer une compression médullaire iatrogène. Un drainage semble obligatoire pour éviter un hématome extradural.

- Si le canal n'a pas été ouvert, le drainage se discute mais n'est pas obligatoire. La fermeture doit être hermétique avec prise des aponévroses musculaires par des fils solides. Sous-cutané et peau sont fermés selon les habitudes de chacun.

2-2-2. Chirurgie antérieure

L'abord antérieur du rachis peut se faire en première ou deuxième intention. Ici, il se fait par thoracolumbotomie classique ou vidéoassistée. Le patient est en général en décubitus latéral. L'abord peut indifféremment être droit pour éviter l'aorte en thoracique, ou gauche pour éviter la veine cave en lombaire. La résection costale permet une meilleure ouverture qui raccourcit la cicatrice. La côte, si elle est de bonne qualité, peut servir de greffe (encastrement en *anteriorlumbarinterbodyfusion* [ALIF] ou emboîtement en « *inlay* »). Le diaphragme doit être préservé au maximum et reconstitué en fin d'intervention. Son ouverture doit être circulaire le long de la paroi thoracique sans forcément aller jusqu'à l'anneau vasculaire. L'abord thoracique est intrapleurale le plus souvent, l'abord sousdiaphragmatique est rétropéritonéal. La face antérolatérale est dégagée. La ligature des vaisseaux segmentaires n'est pas obligatoire en cas de greffe simple. Le drainage thoracique est de mise en fin d'intervention. Pour ne pas s'exposer à une pseudarthrose, il est important de réaliser une discectomie avec avivement soigneux des plateaux vertébraux.

➤ **Abord antérieur premier :**

La réduction-stabilisation peut se faire par abord antérieur. La décompression rachidienne est directe : un fragment osseux antérieur peut être retiré sans devoir pousser la moelle. La greffe osseuse est dans les meilleures conditions biomécaniques car elle travaille en compression. La fixation se fait par vis corporeales classiques (simple ou double) ou type HMA. La liaison se fait par tige ou par plaque. La réduction est aidée par distraction. La fixation intéresse le corps vertébral, c'est-à-dire une seule colonne ; elle est donc moins solide qu'une fixation par vis pédiculaire intégrant la colonne postérieure droite et gauche et la colonne antérieure (trois contre un !). La greffe intéresse l'ensemble de la zone instrumentée : deux ALIF ou un greffon reliant les vertèbres sus- et sous-jacentes. Cette technique

est difficilement utilisable en urgence (nuit) et est très hémorragique dans les fractures fraîches.

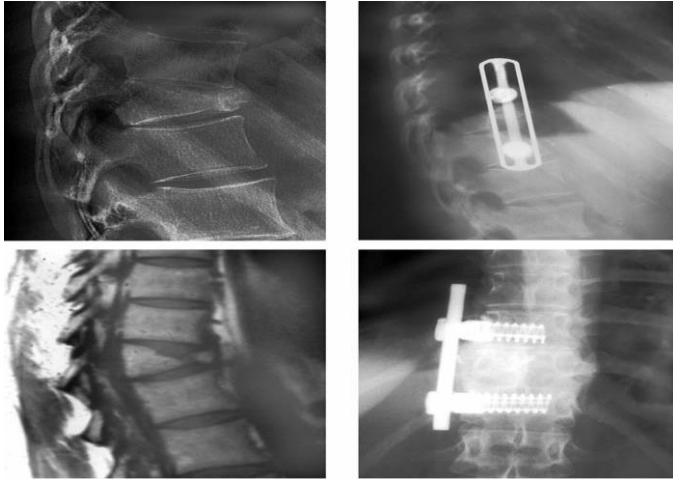


Figure 11: Chirurgie par voie antérieure avec ostéosynthèse et greffe

➤ **Abord antérieur second :**

Il est indiqué lorsque la réduction postérieure s'est faite dans le disque (réduction du SIF de plus de 50 % dans le disque) et/ou quand il existe une perte de substance antérieure faisant craindre un démontage ou une perte de correction. L'intervention consiste à aborder le rachis et à placer, au choix, un greffon corticospongieux, la côte de la voie d'abord, des substituts osseux ou une cage. Cette greffe intéresse le disque qui s'est ouvert et le plateau fracturé (en général le supérieur), mais peut intéresser les disques sus- et sous-jacents en cas de réduction exagérée dans ces deux disques, d'atteinte des deux plateaux ou de destruction importante du corps vertébral.

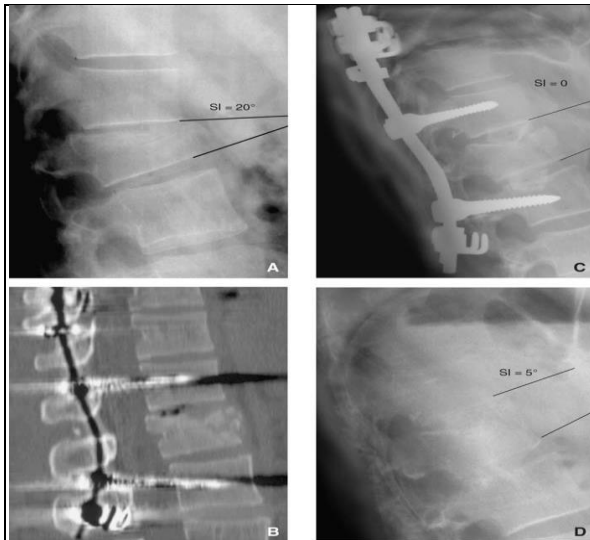


Figure 12: Chirurgie combinée avec réduction postérieure suivi de greffe antérieure vidéoassistée

2-3. Techniques nouvelles :

➤ Vertébroplastie et cyphoplastie

D'abord réservée aux fractures-compression de l'ostéoporose, la vertébroplastie gagne du terrain. Méthode élégante, non invasive elle consiste à remplir le vide du corps vertébral au spongieux écrasé et stabiliser la fracture. L'effet antalgique est immédiat et la progression de la déformation est stoppée. Lors de la cyphoplastie, la mise en place d'un ballonnet ou d'un expandeur permet une certaine réduction de la déformation. Le ballonnet gonflé sous contrôle scopique ou scanographique avec du liquide de contraste, répartit les fragments et relève le plateau. Contrairement à la vertébroplastie, ce n'est pas le ciment qui fait l'ouverture vertébrale mais le ballon. Le ciment est injecté plus compact, ce qui réduit les risques de fuites vasculaires locales (canal rachidien) ou à distance (embolie pulmonaire).

La stratégie peut être énoncée de la sorte :

- vertébroplastie simple : traitement des fractures-compression ostéoporotiques évolutives et douloureuses ;
- cyphoplastie : traitement des fractures-compression où la cyphose locale est importante ;
- méthodes combinées :
 - réduction plâtrée suivie de vertébroplastie et ablation du plâtre
 - réduction chirurgicale et complément par cyphoplastie si la réduction a eu lieu

dans le disque pour éviter le temps antérieur complémentaire .

Le ciment injecté peut être du polyméthylméthacrylate (PMMA) mais aussi du ciment phosphocalcique qui appelle une certaine recolonisation osseuse du corps vertébral. Cette technique est préférée dans le traitement de la fracture du jeune. Les indications de cyphoplastie se développent et peuvent aujourd'hui se discuter dans les *burst fractures* du jeune. La technique est limitée par le coup élevé du matériel mais fait l'objet d'une évaluation nationale.

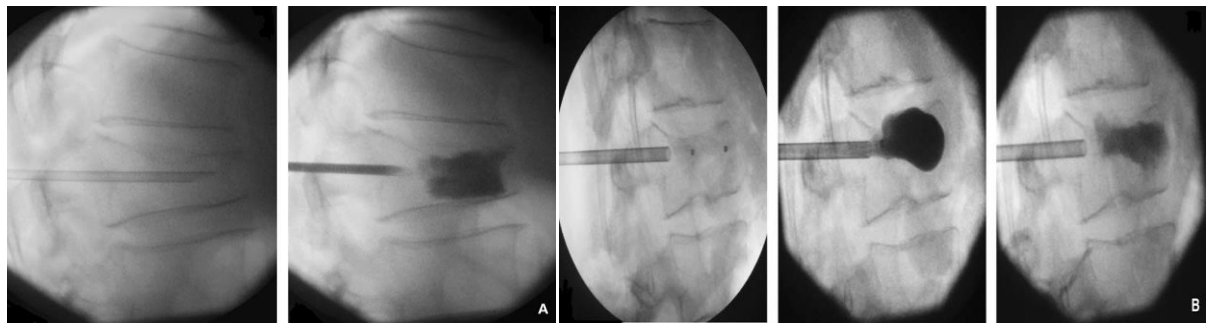


Figure 13: Cimentoplastie

A. Vertébroplastie simple : fracture-compression T11 et L1, comblement par injection de ciment sous pression

B. Cyphoplastie : *burst* L1, relèvement du plateau par voie bipédiculaire.

➤ **Sextant**

Le Sextant est une technique d'ostéosynthèse astucieuse permettant un traitement chirurgical transcutané. Des vis pédiculaires sont placées en percutané sous contrôle radioscopique. Une tige précintrée est passée à l'aide d'un viseur (sextant du marin) par un orifice supplémentaire à travers les vis. La fermeture des implants assure la réduction. Une greffe (*transpedicular lumbar interbody fusion* [TLIF]) percutanée peut y être associée en fin d'intervention. Cette technique est élégante mais il faut savoir mettre des vis en percutané. Elle s'applique mieux aux fractures lombaires qu'aux fractures thoracolombaires.

➤ **Vidéo-chirurgie**

La vidéo-chirurgie s'applique aux abords antérieurs du rachis. La région thoracolombaire est délicate d'abord en raison du diaphragme qui sépare le thorax de l'abdomen. Les greffes simples en complément de la fixation postérieure ou plus rarement les ostéosynthèses antérieures ont pu être réalisées. Le blessé est placé en décubitus latéral. Un repérage radioscopique précis est nécessaire pour aborder le rachis à l'aplomb de la fracture. L'incision se fait sur une côte qu'il faut réséquer pour avoir un accès assez large. L'opérateur regarde par la voie d'abord, l'assistant et l'instrumentiste par l'image vidéo. La caméra est introduite par une contre-incision et apporte la lumière. L'abord du rachis se fait pour T12-L1 au-dessus du diaphragme et en L1-L2 en dessous du diaphragme qui est incisé en périphérie sur quelques centimètres. Les parties molles sont tenues par des broches passées à travers la paroi thoracique et plantées dans les corps vertébraux environnants. L'intervention se termine par la fermeture du diaphragme sur un Redon rétro-péritonéal et un drain thoracique sortant par l'orifice de la caméra.

L'immobilisation post-opératoire :

Le problème est différent selon l'existence ou non de troubles neurologiques. En l'absence de signes neurologiques, le but poursuivi est la déambulation la plus rapide possible des blessés. Le lever est donc autorisé dans les jours qui suivent la fixation chirurgicale.

Il s'agit selon les cas d'un corset 3 points dans les lésions dorsolombaires et lombaires. Cette immobilisation est maintenue pendant les 3 et 4 mois nécessaires à la consolidation de la lésion osseuse ou de la greffe. En présence de signes neurologiques et notamment sensitifs, le port d'un corset pose le problème du risque d'escarres. Néanmoins, l'immobilisation post-opératoire associée à l'ostéosynthèse par plaque permet de débiter rapidement le programme de réhabilitation et éventuellement de verticalisation en plan incliné du blessé neurologique.

2-4. Indications et heure de la chirurgie :

➤ **Lésions sans signes neurologiques**

Le geste chirurgical pourra être retardé. Ce délai permet de faire un bilan lésionnel précis et indispensable pour mieux prendre une décision thérapeutique.

Ce délai ne doit cependant pas être à l'origine d'une aggravation clinique avec apparition de signes neurologiques initialement absents.

➤ **Lésions avec signes neurologiques**

Tout traumatisme du rachis avec des signes neurologiques associés à un déplacement vertébral relève pour nous d'un traitement chirurgical urgent. Ces indications larges sont étayées par plusieurs éléments. En cas de syndrome incomplet, la chirurgie a l'avantage de lever la compression et surtout de stabiliser le rachis pour éviter une éventuelle aggravation secondaire du tableau neurologique et pour se mettre dans les meilleures conditions d'une récupération. En cas de syndrome neurologique complet, la levée urgente de la compression permet à notre avis d'espérer dans le meilleur des cas (sidération médullaire) une récupération. La fixation chirurgicale de la lésion rachidienne autorise dans tous les cas un nursing beaucoup plus facile chez les blessés para ou tétraplégiques.

Il faut cependant noter l'attitude de certains auteurs pour qui l'existence d'une atteinte neurologique complète rend le geste chirurgical inutile ou du moins non urgent. La déformation est soit négligée, au risque de voir apparaître des complications locales (escarres sur une saillie osseuse), soit réduite selon la technique de GUTTMANN, dont il faut connaître le caractère astreignant et contraignant du nursing et des soins. Enfin, il est parfois impossible d'opérer en urgence lorsque coexistent des lésions viscérales associées, surtout thoracique en pratique.

VI. Etude pratique sur les traumatismes du rachis dorso-lombaire du 10/09/2010 au 30/09/2013

N° dossier	Segment vertébral moyen	Critères de stabilité du rachis dorsolombaire	classification	Traitement orthopédique (technique de Bohle)	Traitement chirurgical
618/2010	Fracture D9-D10-D11	Fracture somatique multi-fragmentaire étendue aux pédicules et aux arcs postérieurs correspondants +troubles sphinctériens .	Magerl A3		Abord postérieur
638 /2010	Fracture + tassement de L1	Fracture stable, sans recul du mur postérieur,sans atteinte ligamentaire ni neurologique.	Magerl A1	-Réduction sous anesthésie locale. -Corset plâtré dorsolombaire. -rééducation.	
469/2010	Fracture + tassement de L1	Fracture stable,sans recul du mur postérieur et sans atteinte neurologiques.	Magerl A1	-Réduction orthopédique. -Immobilisation avec un corset plâtré dorsolombaire. -Rééducation.	
08/2011	Fracture de la transverse de L2	Fracture stable.	Inclassable		
593/2011	Fracture + tassement de L1	Léger recul du mur postérieur.	Magerl A1	-Immobilisation par un corset plâtré dorsolombaire.	

47/2012	Fracture complexe de L2 : - chancre fracture de L2 avec éclatement communitif du corp et de l'arc postérieur avec fragement intra-canalair. -fracture de l'appophyse transverse de D12.	-Recul du mur postérieur. -Rupture du mur postérieur. -Contusion du conemedullaire. -Trouble neurologique type paraparésie.	Magerl B2		-Abord postérieur par plaque vissée.
124/2012	Fracture + tassement de L2.	Fracture stable (pas de recul du mur postérieur).	Magerl A1	-Immobilisation avec un corset plâtré sur plan dur.	
370/2012	Fracture complexe de L1.	-Recul du mur postérieur. -Fractures des appophyses transverses. -Fracture de l'arc postérieur. -Troubles sphinctériens.	Magerl B2		Abord postérieur.
380/2012	Fracture + tassement de L2.	Recul du mur postérieur.	Magerl A3		Abord postérieur.
384/2012	Fracture + tassement de L1.	-Recul du mur posterieur. -Fracture des deux lames de L1 avec fragment canalair. -Hernie discale. -Trouble sphinctérien	Magerl A3		Abord postérieur.

		type d'incontinence urinaire.			
598/2012	Fracture du corp vertébral et de l'arc postérieur de L1.	Fracture non déplacée, sans atteinte neurologique.	Magerl A1	Contention par corset plâtré thoraco-lombaire	
03/2013	Fracture + tassement de L3.	-Recul du mur postérieur. -Pas de compression.	Magerl A3		Abord postérieur par plaque vissée.
12/2013	-Fracture du corp de L1. -Fracture des lames de L1. -Fracture de l'appophyse transverse de L2.	-Sans recul du murpostérieur. -Pas de compression medulaire.	Magerl A1	Immobilisation par un corset plâtrédorso-lombaire.	
63/2013	Fracture + tassement de D12.	-Pas de recul du mur posterieur,ni de déficit neurologique.	Magerl A1	Immobilisation par un corset plâtrédorso-lombaire.	

Conclusion

Les lésions du rachis dorso-lombaire, à l'inverse de celles du rachis cervical, ne posent guère de problème de diagnostic. Les fractures insidieuses - fractures isolées des massifs articulaires - sont exceptionnelles. La prépondérance des lésions corporéales est telle que le risque majeur est de méconnaître et de sous-estimer les lésions associées de l'arc vertébral postérieur.

Les lésions dorsales et lombaires ne sont pas univoques. Les premières sont généralement stables, car maintenues par la cage thoracique. Leurs complications neurologiques - risque médullaire - sont gravissimes. Les secondes, plus volontiers instables, sont à l'origine de troubles de la statique vertébrale. Leurs complications neurologiques - risque radiculaire - sont moindres. Quant aux lésions de la charnière dorso-lombaire, de loin les plus fréquentes, elles empruntent aux unes et aux autres les caractéristiques les plus fâcheuses. C'est dire leur hétérogénéité, leur ambiguïté et leur gravité.

Référence bibliographique :

- [1] Reitman CA. Management of thoracolumbar fractures. *AmAcadOrthopSurg*2004 (monograph series).
- [2] Roy-Camille R. Internal fixation of thoracolumbar spine with pedicle screw plating. *ClinOrthopRelat Res* 1988;**227**:99-102.
- [3] Denis F. The three column spine and its significance in the classification of acute thoracolumbar spinal injuries.*Spine* 1983;**8**:817-31.
- [4] Magerl F, Aebi M, Gertzbein SD, Harms J, Nazarian S. A comprehensive classification of thoracic and lumbar spine injuries.*EurSpine J* 1994;**3**:184-201.
- [5] Duval-Beaupère G, Schmitdt C, CossonP.ABarycentremetric study of the sagittal shape of spine and pelvis: the conditions required for an economic standing position. *Ann Biomed Eng*1992;**20**:451-62.
- [6] Farcy JP, Weidenbaum M, Glassman SD. Sagittal index in management of thoracolumbar fractures. *Spine*1990;**15**:958-65.
- [7] Louis R. *Chirurgie du rachis : anatomie chirurgicale et voies d'abord*. Berlin: Springer-Verlag; 1982.
- [8] Junghanns H. Das Bewegungs Segment der Wirbelsäule und seine pracktischeBeteudung. *Arch OrthopUnfallchir*1954;**5**:104.
- [9] Roy-Camille R, Saillant G. Surgery of the cervical spine. 1. True dislocations of the articular processes. *NouvPresse Med* 1972; **1**:2330-2.
- [10] Frankel HL, Hancock DO, Hyslop G, Melzak J, Michaelis LS, Ungar GH, et al. The value of postural reduction in the initial management of closed injuries of the spine with paraplegia and tetraplegia. I. *Paraplegia* 1969;**7**:179-92.
- [11] Tins B, Cassar-Pullicino VN. Optimizing the imaging options. In: Cassar-Pullicino VN, Imhof H, editors. *Spinal trauma: an imagingapproach*. New York: Thieme; 2006. p. 36-54.
- [12] Argenson C, Boileau P, de Peretti F, Lovet J, Dalzotto H. Fractures of the thoracic spine (T1-T10). A propos of 105 cases.*RevChirOrthopReparatriceAppar Mot* 1989;**75**:370-86.
- [13] Roy-Camille R. Rachis dorsal et lombaire. In: *7es journées de la Pitié*. Paris: Masson; 1990 (138 p.).