

Université ABOBEKER BELKAID TLEMCEN

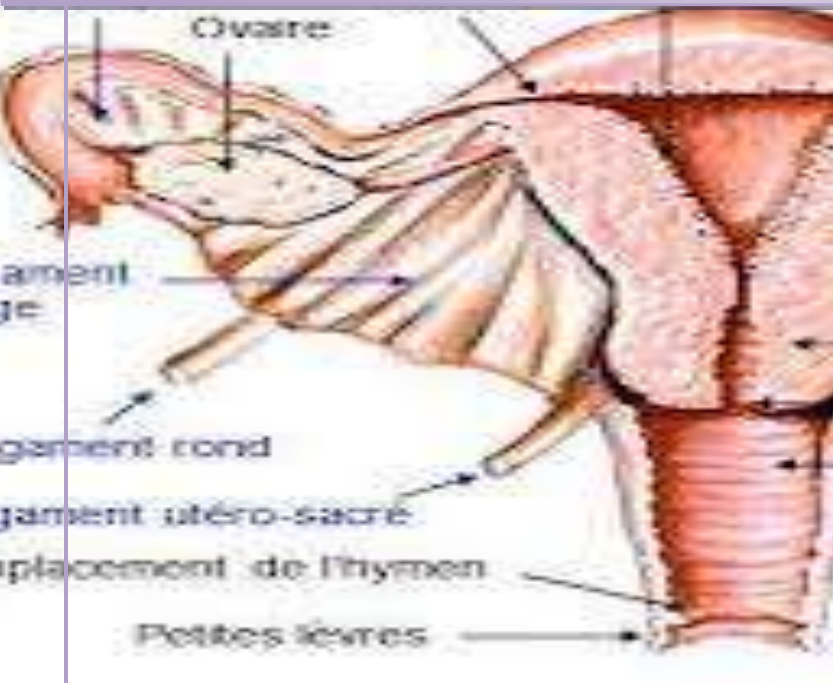
Faculté de médecine :Benzardjeb ben ouda.

Encadrée par :

Pr Ouali

2014

Cancer de l'ovaire



Présenté par :
Djebbar fatima
Daoulhadj saliha
Barik nadia
Drici zoubida

Remerciement

Mes sincères remerciements à toutes les personnes qui ont contribué de près ou de loin à l'élaboration de ce mémoire ainsi qu'à la réussite de notre stage d'internat

A notre chef de service Pr Belarbi

Notre trimestre de formation au sein de votre établissement nous a permis de découvrir la richesse et l'éthique de la gynécologie obstétrique, il restera pour nous un modèle d'exercice, de rigueur et de conscience professionnels. Nous espérons être à la hauteur de vos exigences dans l'exercice de notre profession. Veuillez trouver ici l'expression de notre plus profond respect.

A notre responsable et encadreur Dr OUALI

Nous sommes très honorées que vous acceptiez de juger notre travail, de compléter notre réflexion médicale autour de cette problématique et pour toutes vos critiques enrichies. Nous sommes fières d'avoir été votre élève et nous manifestons le désir de continuer à demeurer auprès de vous pour apprendre la médecine, merci encore de nous avoir encadrés tout au long de notre séjour dans le service, et d'être toujours présent à nos côtés, nous saisissons cette occasion pour vous exprimer nos sentiments de respect et de gratitude...

Au PR BENHBIB, au Dr Chaabni, et tous les Assistants hospitalo – universitaires de l'EHS de TLEMCEM

Vous avez consenti beaucoup de sacrifices pour nous assurer un encadrement de qualité. Trouvez ici le témoignage de notre gratitude.

A tout le personnel de l'EHS de TLEMCEM : Résidents, Internes, Sages femmes infirmières, ouvrières, autres...

Nous garderons de vous l'image d'hommes et de femmes ouverts. Nous admirons votre esprit d'équipe et votre dévouement au travail. Nous n'avons pas assez de mots pour vous témoigner notre gratitude et notre affection.

Dédicaces

A nos parents

Aucun mot ne pourra exprimer l'affection et l'amour que nous prouvons envers vous. Personne ne pourra vous rendre les sacrifices que vous avez déployés à notre égard. Veuillez trouver ici, le témoignage de notre amour éternel. Que dieu vous procure santé, prospérité et bonheur...

A nos sœurs et frères

Pour l'affection qui nous lie, pour l'intérêt que vous portez à notre vie, pour votre soutien, votre compréhension et vos encouragements...

Veillez trouver dans ce travail le témoignage de nos sentiments les plus sincères et plus affectueux. Que dieu vous protège et vous procure santé et bonheur...

A toute la famille

Veillez trouver ici, le témoignage de nos sentiments respectueux et l'expression de notre sincère reconnaissance.

Que ce travail vous apporte l'estime et le respect que nous portons à votre égard, et soit la preuve du désir que nous ayons de vous honorer...

A nos amis (es) et nos proches

Nous vous dédions ce modeste travail, avec tous nos souhaits de bonheur, réussite et bonne santé.

A tous ceux qui nous sont chers et que nous avons omis involontairement de citer...

Plan de la thèse :

<i>Introduction.....</i>	<i>05</i>
<i>Rappelle anatomique, embryologique, histologique.....</i>	<i>07</i>
<i>La physiologie de l’ovaire.....</i>	<i>16</i>
<i>Classification anatomopathologique des tumeurs ovariennes.....</i>	<i>25</i>
<i>Epidémiologie.....</i>	<i>30</i>
<i>Les facteurs de risque, protecteurs.....</i>	<i>31</i>
<i>Le diagnostic positif.....</i>	<i>37</i>
<i>Classification anatomo-clinique des cancers de l’ovaire.....</i>	<i>51</i>
<i>Le traitement.....</i>	<i>53</i>
<i>Etude pratique.....</i>	<i>75</i>
<i>Discussion.....</i>	<i>89</i>
<i>Résumé.....</i>	<i>92</i>
<i>Bibliographie.....</i>	<i>93</i>

Introduction :

Le cancer de l'ovaire est une forme de cancer ,il se développe généralement à partir du revêtement de surface des ovaires. La forme la plus fréquente est le carcinome épithélial de l'ovaire. Les formes rares, comme les tumeurs germinales de l'ovaire ou les tumeurs borderline justifient d'une prise en charge spécifique.

Le cancer de l'ovaire est en général de mauvais pronostic car découvert souvent tardivement. L'ovaire est situé dans le petit bassin et une lésion tumorale peut se développer lentement sans signes cliniques. Le traitement repose sur une chirurgie la plus complète possible associé à la chimiothérapie qui réduit le risque de récurrence. Lorsque le cancer est très évolué, la chimiothérapie améliore la qualité de vie des patientes et augmente la durée de survie.

Il existe plusieurs sortes de cancers selon le type de cellule qui est à son origine il s'agit le plus souvent d'un adénocarcinome.

Les tumeurs malignes peuvent se former sur le pourtour externe de l'ovaire ou à l'intérieur de celui-ci.

Le cancer de l'ovaire est une pathologie parfois sévère, parce que ses symptômes sont difficiles à déceler et que le diagnostic n'est souvent posé qu'à un stade avancé de la maladie (75% des cas).

Il se place au cinquième rang, des cancers avec 4 000 nouveaux cas par an.

L'âge médian lors du diagnostic est de 65 ans.

Le facteur de risque le plus important de cancer de l'ovaire est d'origine génétique. Environ 10 % des cancers de l'ovaire surviennent dans un contexte

de prédisposition génétique. Ils sont alors souvent liés à une mutation des gènes BRCA 1 ou 2 et surviennent avant 60 ans. Ils seraient de meilleur pronostic, car plus chimio sensibles que les cancers sporadiques.

La nulliparité, les règles précoces, la ménopause tardive et l'âge sont également associés à une augmentation du risque.

La contraception orale, la grossesse, l'allaitement et la ligature des trompes sont en revanche associés à une diminution du risque de cancer de l'ovaire.



Rappelle anatomique :

L'ovaire est une gonade féminine, de forme ovoïde et légèrement aplati, ressemblant à une amande, Ses dimensions moyennes sont de 4 centimètres de longueur pour 2 centimètres de largeur et 1 centimètre d'épaisseur. Sa taille est double, voir triple avant l'ovulation.

-Il présente deux faces, latérale et médiale.

-deux bords, libre et mésovarique et deux extrémités, tubaire et utérine.

Il est de teinte blanchâtre. Sa surface est lisse et régulière avant la puberté, irrégulière et mamelonnée en période d'activité génitale correspondant aux cicatrices post-ovulatoires des follicules.

Il est atrophié après la ménopause. Il se situe au niveau de la loge ovarique ;

∞ la loge ovarique:

a) Chez la nullipare :

L'ovaire loge dans la fosse ovarique de Krause ; elle est limitée :

1. en avant, par l'attache pelvienne,
2. latérale du ligament large (ou du mésovarium) ;
3. en arrière, par les vaisseaux iliaques internes et l'uretère ;
4. en haut, par les vaisseaux iliaques externes qui la séparent du psoas ;
5. en bas, par l'origine des artères ombilicale et utérine ;

Dans l'air de la fossette, sous le péritoine, cheminent le nerf et les vaisseaux obturateurs.

b) Chez la multipare :

L'ovaire est prolabé, il loge dans la fossette infra-ovarique de Claudius ; cette fossette est limitée :

1. en avant, par l'uretère et l'artère utérine ;
2. en arrière, par le bord du sacrum ;
3. en bas, par le bord supérieur du muscle piriforme dans le tissu cellulaire sous péritonéal, cheminent les vaisseaux nerfs glutéals.

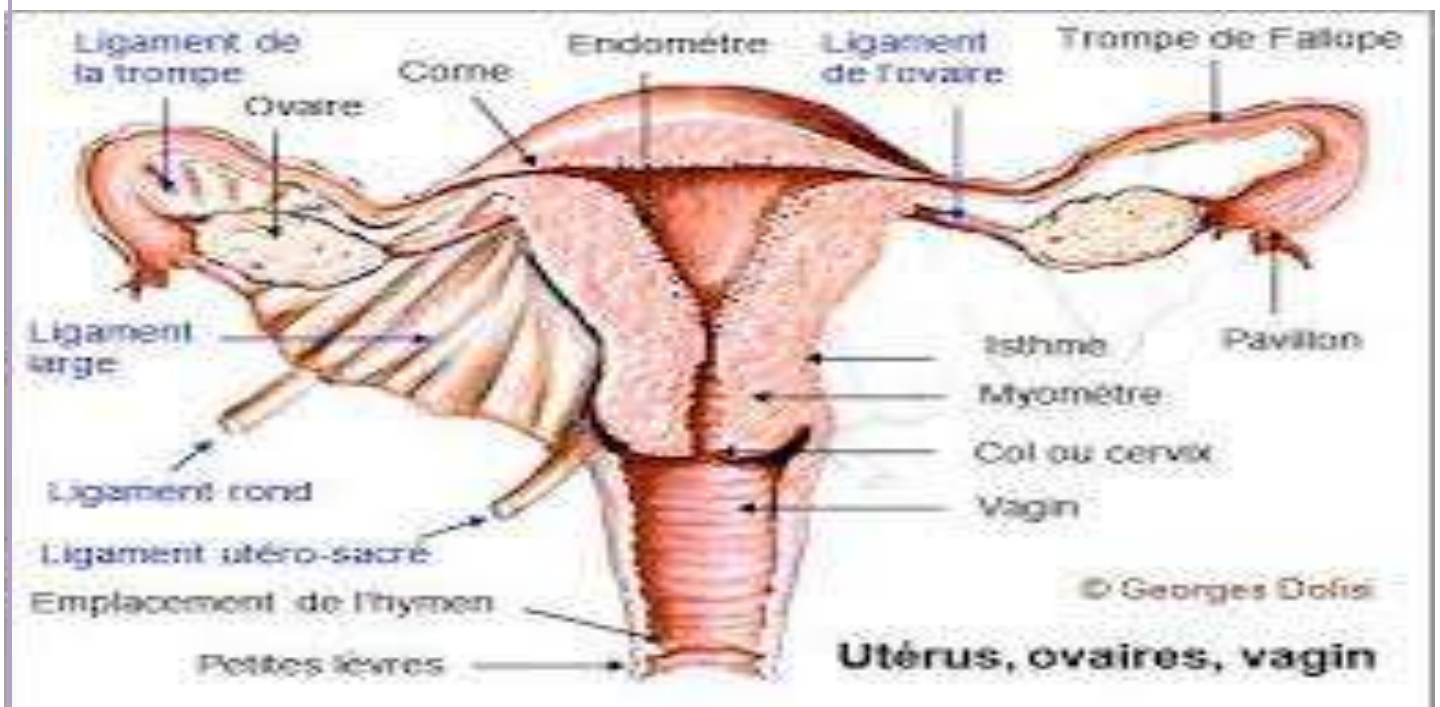


Schéma montre les rapports de l'ovaire

∞ Moyenne de fixité : sont

- ✓ Le mésovarium qui se termine sur le bord mésovarié de l'ovaire.
- ✓ le ligament utéro-ovarien qui relie l'extrémité utérine de l'ovaire à la corne utérine.
- ✓ le ligament tubo-ovarien qui relie l'extrémité tubaire de l'ovaire au pavillon de la trompe .
- ✓ le ligament lombo-ovarien (ou ligament suspenseur de l'ovaire) qui accompagne les vaisseaux ovariens depuis la région lombaire et qui se termine au niveau de l'extrémité tubaire.

Ses rapports avec les organes se font essentiellement avec les anses grêles et le colon sigmoïde. L'ovaire est un organe qui reste cependant très mobile, pouvant basculer en fonction de l'état de réplétion rectale, vésicale, mais aussi utérine (utérus gravide).

∞ La vascularisation artérielle, veineuse et lymphatique :

I) ARTERES :

a) Ovariennes :

naissent de la face ventrale de l'aorte au niveau de L2, suivent le ligament lombo-ovarien, croisent l'uretère au niveau de L3, et se termine au niveau de l'extrémité tubaire de l'ovaire, par l'artère ovarique latérale qui s'anastomose avec une branche de l'artère utérine. Donne une collatérale, l'artère tubaire latérale.

b) Utérines :

Naissent du tronc ventral de l'artère iliaque interne, atteint l'ovaire au niveau de son extrémité utérine et donne 3 branches terminales,

- l'artère rétrograde du fundus, destinée à l'utérus
- l'artère tubaire médiale qui s'anastomose avec l'artère tubaire latérale,
- l'artère ovarique médiale qui s'anastomose avec l'artère ovarique latérale .

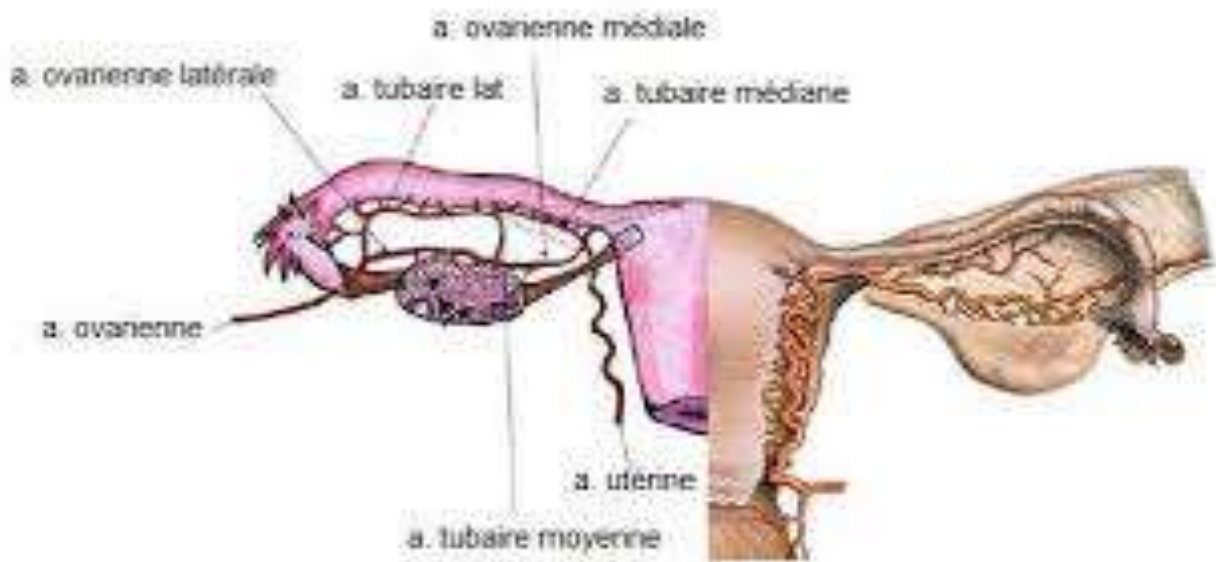


Schéma de La vascularisation de l'ovaire :

2) VEINES :

Forment un plexus veineux complexe au niveau de l'ovaire, puis deviennent satellites des artères et rejoignent :

a) Les veines utérines : qui rejoignent la veine iliaque interne homo latérale.

b) Les veines ovariennes : qui rejoignent

- directement la veine cave à droite, en L2.
- la veine rénale gauche à gauche

3) LYMPHATIQUES :

Ils sont satellites de l'artère ovarienne et rejoignent les noeuds latéro-aortiques situés en L2, sans relais intermédiaire (même origine embryologique que le testicule)

4) Innervation :

Les nerfs sont issus du plexus ovarien qui provient du ganglion aortico-rénal et du plexus intermésentérique.



Rappelle embryologique :

A) Embryologie de l'appareil génital féminin :

L'appareil génital féminin a essentiellement pour origine le mésoblaste intermédiaire. Il comprend les gonades, les organes génitaux externes ainsi que les voies génitales. Toutes ces structures sont systématiquement passées par un stade indifférencié. C'est-à-dire qu'avant un certain moment, on est incapable de différencier le sexe féminin du sexe masculin chez l'embryon. ensuite commence des étapes successives de différenciation gouvernées par le sexe génétique.

*** Formation des gonades :**

I. Stade indifférencié :

A partir de la 4ème - 5ème semaine, débute la formation des crêtes génitales. Sur la face ventrale du mésonéphros, on observe la prolifération de l'épithélium coelomique, puis une condensation du mésenchyme sous-jacent. L'épithélium coelomique va former des cordons sexuels primitifs qui vont pénétrer le mésenchyme sous-jacent et qui vont rester unis entre eux par un réseau, le rete gonadique. C'est à cet endroit que se formera la future gonade indifférenciée.

en parallèle, les cellules germinales primordiales qui ont une origine épiblastique apparaissent à la fin de la gastrulation au niveau du mésenchyme extra-embryonnaire (MEE).

Elles vont se multiplier à partir de la 5ème semaine et vont migrer le long du mésentère dorsal pour aller coloniser les crêtes génitales (on pense que la migration est induite par chimiotactisme, les cellules de la crête génitale libèreraient une substance permettant d'attirer les cellules germinale primordiales).

Une fois arrivées au niveau de la crête génitale elles perdent leur capacité de mobilité mais gardent leur activité de division.

Elles donneront des gamètes (ovules ou spermatozoïdes).

Une fois la migration achevée (aux alentours de la 6ème semaine), on obtient une ébauche gonadique qui contient l'épithélium coelomique devenu germinatif et ses cordons sexuels primitifs, le mésenchyme, le rete gonadique et les cellules germinales. On différenciera deux régions :

- * Une région centrale appelée médullaire et.
- * Une région périphérique appelée corticale.

Le rete gonadique va s'aboucher aux tubules mésonéphrotiques de la partie moyenne du mésonéphros au regard de la 10ème dorsale.

Ainsi, les gonades vont se retrouver dans la cavité coelomique grâce au développement des surrénales, à l'ascension du métanéphros et à l'augmentation de la taille de la gonade.

2. Différenciation dans le sens féminin :

Elle est plus tardive que la différenciation du sexe masculin, qui est gouvernée par le gène SRY. En l'absence de ce gène, par défaut, la différenciation se fera dans le sens féminin (pas d'apparition des cellules de Sertoli). Des hommes au morphotype masculin possèdent un caryotype XX, cela est dû à une anomalie génétique : la translocation du gène SRY sur un des chromosomes X.

La différenciation s'opère en deux étapes :

ζ D'abord, la fragmentation des cordons sexuels primitifs :

Au centre de la gonade provoquant leur dégénération. Ce phénomène sera à l'origine de la future zone médullaire de l'ovaire qui constituera un stroma (cortex)

ζ Ensuite, il y a émission à partir de l'épithélium germinatif :

D'une seconde vague de cordons sexuels les cordons sexuels corticaux qui sont plus courts et massifs que les précédents et qui vont rester dans la zone la plus superficielle du futur ovaire (la zone corticale). Ils entourent systématiquement les amas de cellules germinales primordiales qui deviennent ovogonies.



Rappel histologique :

L'ovaire est revêtu par un épithélium pavimenteux ou cubique simple. il comprend deux zones : la corticale et la médullaire.

♣ Zone corticale :

Épaisse, située à la périphérie, elle comporte :

- des follicules ovariens contenant les ovocytes
- le stroma ovarien

♣ Zone médullaire :

Au centre de l'ovaire, faite d'un tissu conjonctif lâche. Elle contient des nerfs, des vaisseaux sanguins et lymphatiques.

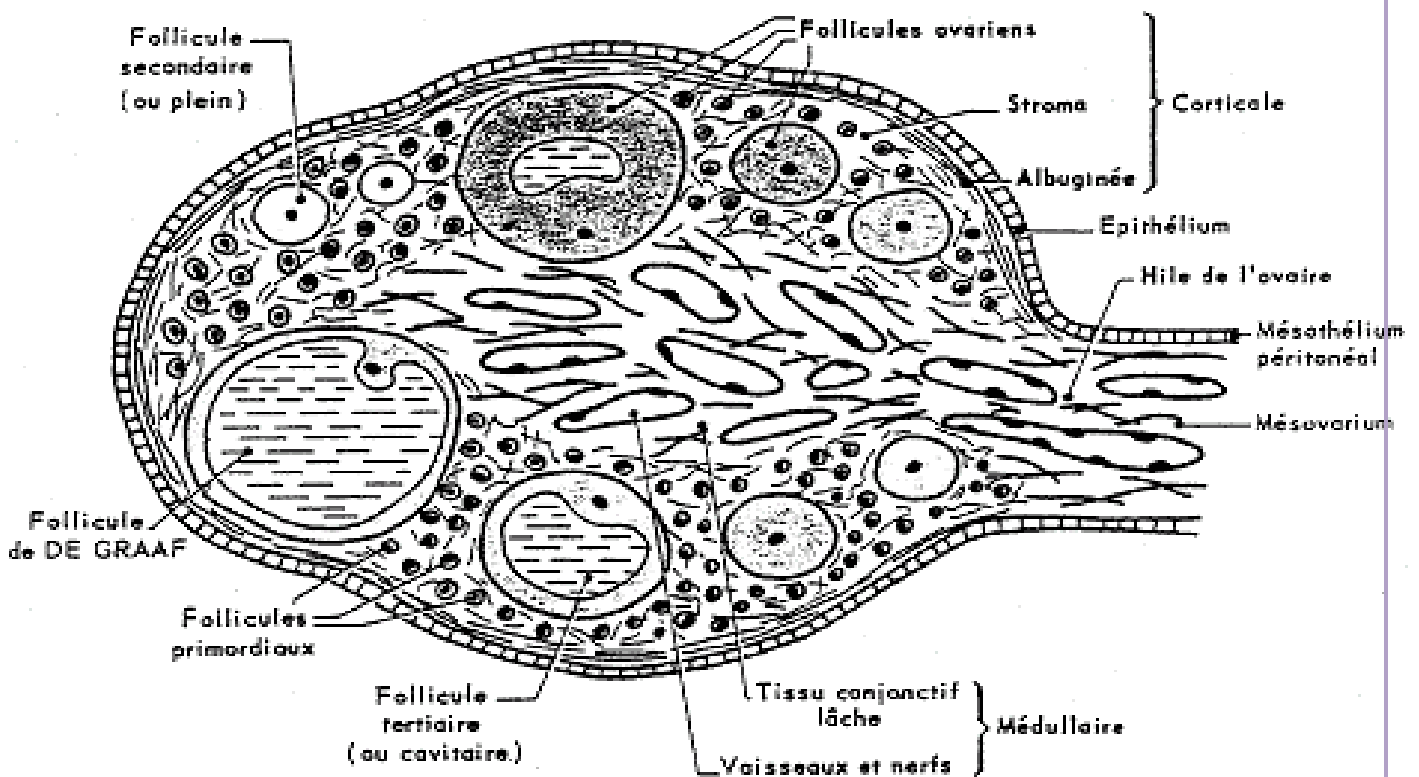


Schéma d'une coupe d'ovaire

La physiologie de l'ovaire :

A) Organisation fonction de l'ovaire :

I. Anatomie Histologie :

Dans la partie corticale, on a les follicules les moins développées contrairement à celle de la medula. Présence de nombreux vaisseaux sanguins permettant de véhiculer les différentes hormones.

Les corps jaunes c'est ce qu'il reste de maturation et ovulation antérieures.

II. Les grandes étapes de l'ovogénèse et de la folliculogénèse :

Elle débute pendant la vie foetale. Production d'ovogonies qui vont se multiplier activement puis vont rentrer en méiose faire le début et se bloquer en phase diplotène de prophase de la Ière division.

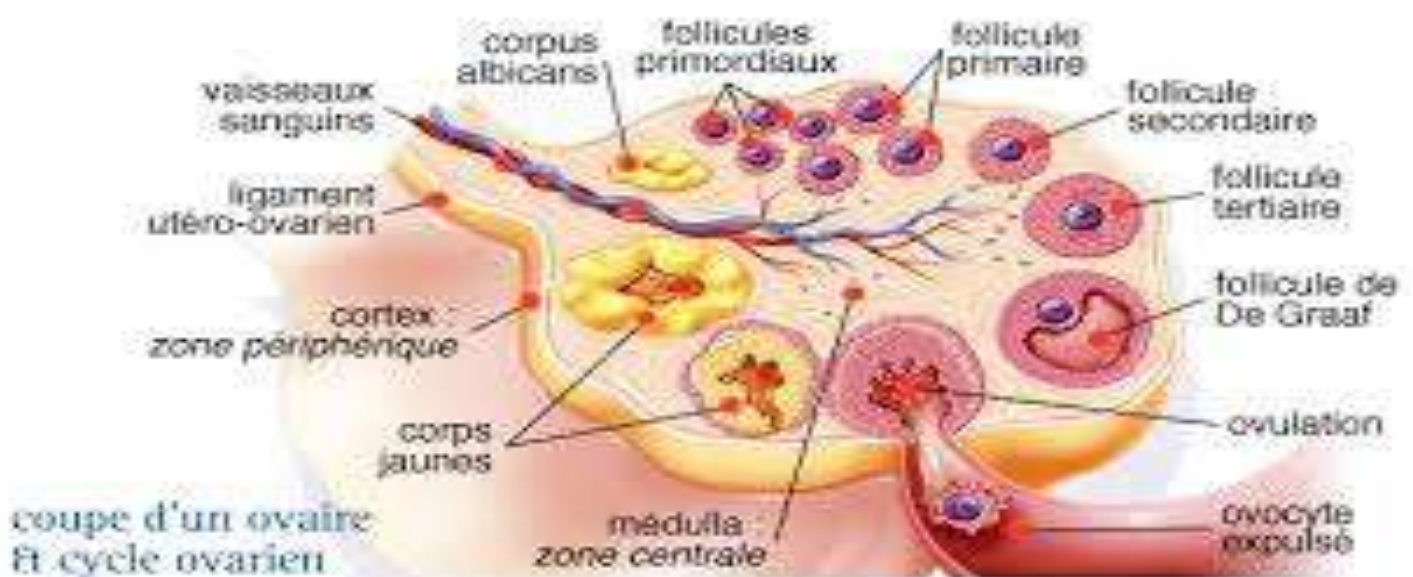


Schéma montre la physiologie de l'ovaire :

Après entrée en méiose, on les appelle les ovocytes qui vont s'entourer de cellules somatiques qu'on appelle le follicule primordial. Seulement à partir de la puberté que les ovocytes vont entamer une croissance et aller jusqu'à l'évolution. Juste avant l'ovulation, la méiose va continuer puis rebloquer en métaphase de la 2^{ème} division. La méiose ne reprendra que s'il y a fécondation .

III. La croissance du follicule et de l'ovocyte :

A partir du follicule primordial, aboutit à la formation d'un follicule mature capable de répondre à la décharge pré ovulatoire de LH. Et qui contient un ovocyte lui aussi mature capable d'interagir avec le spermatozoïde et assurer le développement de l'oeuf. Durant cette folliculogénèse.

Stade de la lame basale (= membrane de slavjanski) constitué de cellules de la granulosa Croissance importante de l'ovocyte, apparition entre les cellules de la granulosa et l'ovocyte de la zone pellucide.

-Stade follicule primaire : multiplication intense des cellules de la granulosa.

-Stade follicule secondaire (ou plein) : va apparaître un deuxième type de cellule somatiques, qui sont les cellules de la thèque (interne : grands nombres de vaisseaux sanguins et externe : beaucoup de collagènes, fibroblastes)

-Phase de différenciation de ces cellules : acquisition de leur fonction différenciée. Une fois que le follicule a atteint une taille importante, il y a formation d'une structure de l'antrum qui est rempli de liquide folliculaire. Il va grossir de plus en plus ce qui va créer des tensions au niveau du follicule.

La structure finale mature est la structure de De Graaf, avec l'ovocyte ayant sa taille et maturation définitive et autour, les cellules de la granulosa (= cellules

de la corona radiata) Le cumulus oophorus est la partie qui va être expulsé avec l'ovocyte.

Les cellules de la thèque ont acquis la capacité de production hormonale.

La grande majorité des follicules vont dégénérer (99%).

IV. La relation ovocyte/granulosa :

Il faut des contacts étroits et des échanges d'informations entre l'ovocyte et les cellules de la granulosa. Il existe des prolongements cytoplasmiques envoyés les cellules de la granulosa qui vont se coller au niveau de l'ovocyte. Jonctions desmosomes entre les cellules de la granulosa. Ces jonctions assurent un couplage métabolique entre les cellules

V. La régulation folliculaire

2 régulations fines.

Facteurs de croissance agissant sur l'ovocyte produit par la granulosa et inversement. Production du GDF9 qui stimule la multiplication de la granulosa.

Plus dépendance des hormones gonadotropes, facteurs autocrines et paracrines.

Les 15 derniers jours de la croissance folliculaire correspondent aux 15 premiers jours du cycle menstruel chez la femme. Les cellules de la granulosa deviennent dépendantes de la FSH, en parallèle de la thèque deviennent dépendante de la LH, elles se différencient et commencent à produire des hormones qui vont contribuer à la maturation finale du follicule.

Pic pré ovulatoire de la LH qui va activer l'ovulation.

VI. La Maturation ovocyte finale

Pendant toute la croissance folliculaire, l'ovocyte grossit, lorsqu'on arrive au stade follicule antrum,

il a atteint la taille de 80% de sa forme finale. Pendant que le follicule continue à grandir, l'ovocyte va acquérir la compétence méiotique.

Augmentation des organites intracellulaires et surtout du nombre de mitochondries. (Les mitochondries apportées par le spz dégréneront). La zone pellucide apparaît après le stade follicule primaire, elle est formée par l'ovocyte. On aura aussi formation des granules corticaux, qui sont des petites vésicules qui sont remplies d'enzymes inactivées et qui vont jouer un rôle lors de la fécondation pour éviter la polyspermie (pénétration de plusieurs spermatozoïdes) pendant cette phase de croissance, le contenu en ARN et en protéines augmentent et complexent pour rester stable.

VII. Le pic de LH:

Après le Pic de LH, on a levé d'inhibition de la méiose (inhibition du facteur OMI : ovocyte méiotique inhibiteur. De plus des brèches vont s'effectuer au niveau de la granulosa, de façon à avoir des ruptures de jonctions cellulaires. Ce qui va permettre à l'ovocyte d'être libre dans l'antrum et perd l'influence de l'OMI, étant produit par les cellules de la granulosa. On a donc reprise de méiose, activation du MPF .complexe Cdc2/cycline B inactif lorsqu'il est tri-

phosphoryle et actif lors qu'il a qu'une phosphorylation permettant la reprise du cycle méiotique.

VIII. La formation du corps jaune :

35-36h après le début du pic, se produit l'expulsion de l'ovocyte. Les cellules de la granulosa vont secréter l'activateur du plasminogène, permettant la lyse de la matrice protéique qui entoure les fibres de collagènes de la thèque externe. Cela va également lysée la membrane basale. Ce qui va contribuer à fragiliser la paroi du follicule, d'autres parts la FSH va également des collagénases. Qui vont contribuer à défaire les jonctions cellulaires.

IX. L'ovulation :

Plus contraction des cellules myoïdes et va permettre des ruptures permettant la libération de l'ovocyte, la pression du liquide folliculaire, toutes ces parois se déchirent. Puis formation du corps jaune. Les cellules lutéales sont des cellules qui se développent à partir de la structure ovarienne restante. (Dérivé de la granulosa et de la thèque) La membrane basale va disparaître et les vaisseaux sanguins vont envahir l'intérieur du follicule. Les cellules lutéales vont s'hypertrophier et se charger en lipide, fonction endocrine et produire la progestérone.

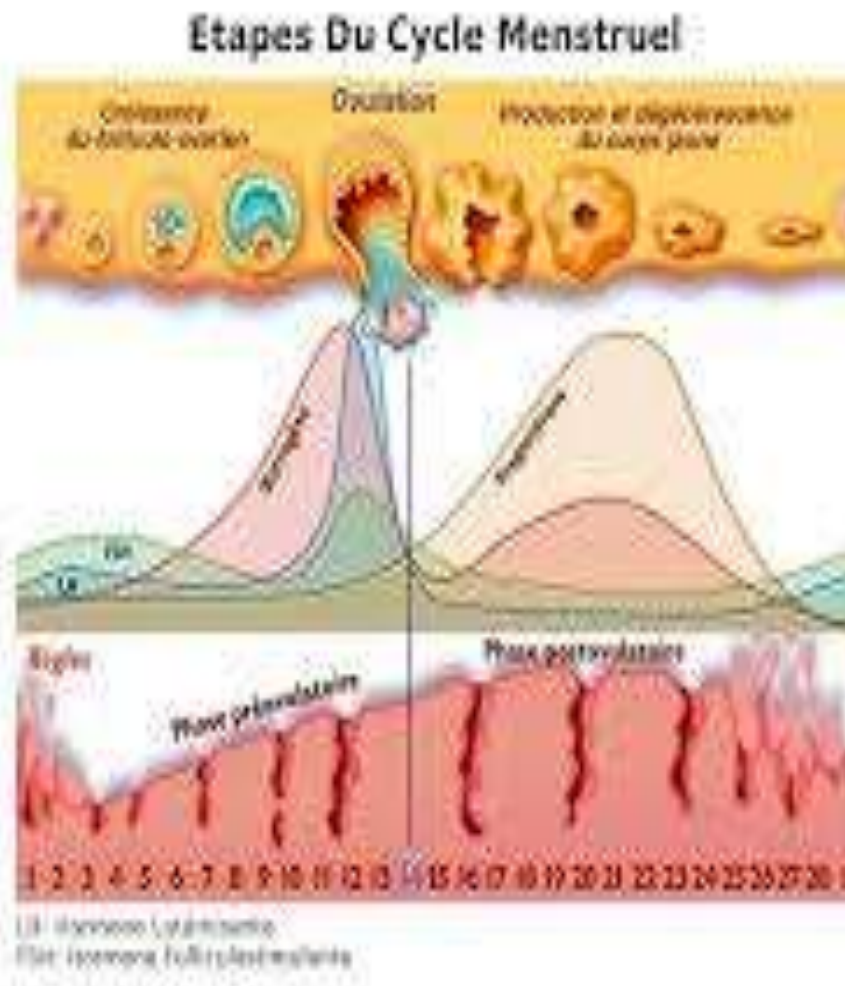
En absence de gestation, les cellules lutéales vont régresser, ce qu'on appelle la lutéolyse

B) La stéroïdogénèse ovarienne :

I) Les profils hormonaux :

On distingue des profils bien caractéristiques, pendant la phase folliculaire (14 premiers jours du cycle) on a essentiellement production d'oestrogène. Alors que la production de progestérone est très faible.

En revanche pendant la phase lutéale, on a un niveau élevé de progestérone, et chez certaines espèces dont la femme, une légère production d'oestrogène.



Schema mentre l'effet des hormones ovariennes :

2) La coopération cellulaire :

Les cellules de la granulosa et de la thèque ne possèdent pas le même équipement enzymatique et ces deux types cellulaires vont collaborer. Les œstrogènes sont produits par la granulosa via E1 et E2 (œstrone et œstradiol) Les cellules de la thèque permettent la fabrication des androgènes donc testostérone. Mais ne possèdent pas la capacité de fabriquer les œstrogènes. Et inversement pour la granulosa pour les androgènes.

La granulosa possède des récepteurs pour la FSH tandis que la thèque possède les récepteurs à la LH.

Pendant la maturation des follicules, la LH stimule les cellules de la thèque et provoque une activité permettant la fabrication des androgènes. Ces androgènes vont être récupérés par les cellules de la granulosa et vont être transformés en œstrogène (œstrone et œstradiol) par l'enzyme aromatasase qui est fortement stimulé par la FSH . Au bout d'un certain moment, va se produire un phénomène d'amplification qui va permettre la formation du pic d'œstrogène qui est à l'origine du pic pré ovulatoire de la LH et FSH.

3) Effet des hormones ovariennes . Différents tissus cible, dont le principal étant l'utérus coordination pour accueillir l'ovocyte.

De J0 à J14 pendant la phase folliculaire, on a action des œstrogènes, rend le myomètre contractile, au niveau de l'endomètre, il y a une croissance cellulaire permettant son épaisseur via les œstrogènes.

Et une importante vascularisation des tissus Pendant la phase lutéale, production majoritaire de la progestérone, qui inhibe la contractilité du myomètre et va augmenter le développement et la ramification des glandes

endométriales qui vont se mettre à sécréter un liquide nutritif (phase sécrétoire)

Les œstrogènes stimulent ces propres récepteurs et stimulent l'apparition des récepteurs à la progestérone . Alors que la progestérone stimule la diminution de ses propres récepteurs et de ceux à l'œstrogène .

* Autre tissus cible :

La glaire cervicale au niveau du col utérin La régulation de l'activité ovarienne est plus complexe que chez le male puisqu'il est évolutif et cyclique, elle dépend du complexe hypothalamo-hypophysaire.

Le contrôle par LH et FSH, elle est pulsative, mais l'amplitude et la fréquence dépend de la phase du cycle.

Elle est aussi conditionnée par un rythme mensuel, il y a donc une cyclicité qu'on ne retrouve pas chez le male.

On distingue 4 phases :

- Une indépendante des gonadotropes : qui dépend plutôt des facteurs locaux (autocrine et paracrines)
- Au stade folliculaire secondaire :

apparition des récepteurs à la FSH sur les cellules de la granulosa, et la FSH va se mettre à contrôler la croissance folliculaire, en parallèle sur la thèque apparition des récepteurs à la LH .

- stade follicula antrum:

on a un contrôle par la LH (pour thèque) et FSH (pour granulosa) et va jouer sur la prolifération des cellules et sur leur fonctionnement. On en grossissement du follicule et une augmentation de la production d'hormones. La sécrétion d'oestradiol et la croissance folliculaire s'accélère

- En fin de phase folliculaire :

(3-4 jours avant ovulation), la FSH et l'oestradiol vont induire les récepteurs à la LH sur les cellules de la granulosa. L'IGFI (insuline like factor) produit par la thèque et la granulosa qui va à son tour potentialisé l'effet des gonadotropes stimulants la production d'oestradiol. On a donc une boucle d'auto amplification qui va permettre cette augmentation massive de la production d'oestradiol qu'on appelle le pic d'oestrogène .

* Rétrocontrôle négatif :

Les oestrogènes & progestérone = exerce un rétrocontrôle négatif sur LH et FSH, en jouant sur le SNC (sécrétion gnRh), hypothalamus (nbr de récepteur gnRh) ou hypophyse (synthèse et sécrétion de LH et FSH).

Il existe une sécrétion d'inibine des cellules de la granulosa, rétrocontrôle négatif sur la sécrétion de FSH

* Mode d'action des pilules oestoprogéstérol :

pas de rétrocontrôle positive d'estrogène, pas de LH, pas d'ovulation (effet principal) ! Il y a aussi des effets sur l'endomètre utérin, mais avec progestérone on n'a pas de croissance de l'endomètre utérin, 2° verrou ! 3°

verrou est le fait de joué sur la glaire cervicale qui devient compacte grâce à la présence de progestérone on empêche le passage des spz.



Classification anatomopathologique

des tumeurs ovariennes :

La complexité des tumeurs ovariennes tient à la multiplicité des types lésionnels rencontrés, conséquences d'une embryogenèse complexe.

La classification histologique de l'OMS est la plus utilisée. Elle distingue plusieurs groupes de tumeurs primitives ovariennes en se basant sur les corrélations morphologiques existant entre l'aspect histologique de la tumeur et l'aspect histologique des constituants de l'ovaire normal.

♣ Tumeurs épithéliales communes :

- ~ Les tumeurs séreuses
- ~ Les tumeurs mucineuses
- ~ Les tumeurs endométrioïdes
- ~ Les adénocarcinomes à cellules claires
- ~ Les tumeurs de Brenner
- ~ Les tumeurs mixtes épithéliales
- ~ Les carcinomes indifférenciés

♣ Tumeurs du mésenchyme et des cordons sexuels :

- ~ Les tumeurs à cellules de la Granulosa et stromales :

a. Tumeurs de la Granulosa

b. Tumeur du groupe fibro-thécal

~ Les tumeurs de Sertoli-Leydig

~ Tumeur des cordons avec tubules annelés

~ Gynandroblastome

♣ Tumeurs germinales :

~ Le dysgerminome

~ La tumeur du sinus endodermique

~ Le carcinome embryonnaire

~ Le polyembryome

~ Le choriocarcinome

~ Le tératome immature

~ Le tératome mature

~ Le tératome monodermique :

a. goitre ovarien

b. carcinoïde

~ Les tumeurs germinales mixtes

~ Les tumeurs germinales associées à des éléments du mésenchyme et des cordons sexuels.

a. Tumeurs épithéliales :

Les tumeurs épithéliales sont les plus fréquentes des tumeurs ovariennes : elles représentent 2/3 des tumeurs ovariennes primitives.

Macroscopiquement, il s'agit de tumeur kystique et papillaire, volontiers bilatérales. Le préfixe « cystadéno » est utilisé lorsqu'une tumeur épithéliale

présente un aspect kystique. Une cavité kystique unique est dite « uniloculaire », lorsqu'il y a plusieurs cavités on parle d'aspect kystique « multiloculaire ». L'adjectif papillaire est ajouté lorsque la tumeur présente une architecture papillaire, c'est-à-dire dessinant des projections bordées de cellules épithéliales et centrées par un axe conjonctif.

b. Tumeurs séreuses

- * Cystadénome papillaire séreux à la limite de la malignité :
(tumeur borderline).

Bilatéraux dans 30 % des cas. Variété tumorale particulière à l'ovaire, ces tumeurs se situent entre les lésions morphologiquement bénignes et les tumeurs malignes. Elles doivent être individualisées en raison de leur fréquence, de leur âge de survenue (inférieur à celui des tumeurs malignes) et surtout de leur excellent pronostic par rapport à celui des tumeurs malignes. Macroscopiquement, il s'agit habituellement de tumeurs kystiques, pourvues de végétations

endokystiques et parfois exokystiques. Aucun critère macroscopique ne permet de les différencier d'une part d'un cystadénome papillaire bénin et d'autre part des tumeurs malignes ou cystadénocarcinomes.

Histologiquement, les cellules qui bordent la paroi des kystes et les papilles reflètent le caractère proliférant de la lésion. On observe des pluristratifications du revêtement épithélial, des touffes faites de cellules épithéliales desquamant dans la lumière du kyste, des atypies cytonucléaires et des mitoses.

Il n'existe aucune infiltration du stroma+++ . Dans 20 % à 40 % des cas, la tumeur est associée à des localisations extra-ovariennes, sous forme d'implants

péritonéaux, qu'il ne faut pas confondre avec des lésions de carcinose péritonéale.

Le diagnostic de tumeur borderline ne doit être porté que sur l'analyse de la tumeur ovarienne, qu'il y ait ou non des localisations extra-ovariennes.

Le pronostic des tumeurs séreuses à la limite de la malignité est très bon.

* Tumeurs séreuses malignes :

Ce sont des adénocarcinomes ou des cystadénocarcinomes habituellement papillaires.

Ces tumeurs sont souvent bilatérales, volumineuses, partiellement kystiques, tapissées de végétations

et fréquemment remaniées par des phénomènes nécrotiques et hémorragiques.

Ce sont des tumeurs infiltrantes ou invasives, pouvant réaliser tous les aspects entre un adénocarcinome

bien différencié d'architecture papillaire et une tumeur peu différencié d'architecture

où prédomine des secteurs solides.

c. Tumeurs mucineuses : Ces tumeurs sont caractérisées par une prolifération de cellules mucosécrétantes, rappelant l'épithélium endocervical ou intestinal.

Elles sont moins fréquentes que les tumeurs séreuses.

I) Tumeurs mucineuses à la limite de la malignité ou Cystadénome papillaire à la limite de la malignité (borderline) :

Elles correspondent au même concept que leurs homologues séreuses. Les papilles nombreuses sont revêtues par des cellules mucosécrétantes, plus ou

moins atypiques, et réalisant de nombreuses touffes desquamant dans la lumière des kystes. Il n'y a pas d'invasion du stroma ++++

Comme pour les tumeurs séreuses, les tumeurs mucineuses à la limite de la malignité peuvent s'accompagner d'implants péritonéaux.

Le pronostic est bon.

2) Tumeurs mucineuses malignes :

Moins fréquentes que les tumeurs séreuses malignes, les adénocarcinomes et cystadénocarcinomes mucineux ne diffèrent en rien macroscopiquement de ceux-ci. Ils réalisent le plus souvent une tumeur mi-kystique, mi-solide, remaniée par des zones de nécrose et d'hémorragie. L'aspect histologique est celui d'une tumeur maligne, infiltrante, mucosécrétante.

Tous les aspects sont possibles entre une tumeur bien différenciée et une prolifération tumorale peu différenciée.

d. Tumeurs endométrioides

Cette variété de tumeurs regroupe toutes les tumeurs dont la morphologie ressemble aux tumeurs de l'endomètre. La majorité des tumeurs endométrioides de l'ovaire sont des tumeurs malignes. Ces adénocarcinomes et cystadénocarcinomes sont des tumeurs de la femme âgée.

Elles sont bilatérales dans 30 % des cas. Histologiquement, la tumeur est identique à un adénocarcinome de l'endomètre. Dans 20 % des cas, il s'y associe un adénocarcinome de l'endomètre.

e. Tumeurs indifférenciées

Ce sont des tumeurs malignes épithéliales trop peu différenciées pour permettre de les inclure dans une des variétés précédentes.

Epidémiologie :

Le cancer de l'ovaire se place au cinquième rang, des cancers avec 4 000 nouveaux cas par an. Mais son pronostic reste très sombre car il est très souvent découvert à un stade tardif.

Il reste un cancer relativement rare. Il concerne environ une femme sur 70. C'est le 5ème cancer féminin après ceux du sein, du colon, de l'utérus et de l'estomac, actuellement, près de 4 000 nouveaux cas par an sont diagnostiqués en France.

C'est la troisième cause de mortalité par cancer génital féminin après le cancer du sein, beaucoup plus fréquent et le cancer de l'endomètre.

En comparaison, près de 50 000 cas de cancers du sein sont diagnostiqués chaque année chez les Françaises. Dans la plupart des cas, ce cancer concerne les femmes de plus de 45 ans. Il se manifeste surtout entre 60 et 70 ans.

Il touche 1,8% des femmes et représente 5,8% des causes de mortalité féminine.

Il existe trois principales formes de cancer de l'ovaire:

♣ **Le cancer épithélial:** se forme dans les cellules de l'épithélium, l'enveloppe qui recouvre les ovaires, il touche habituellement les femmes de plus de 50 ans, c'est le plus fréquent (90% des cas) et le plus meurtrier des cancers de l'ovaire.

♣ **Les tumeurs des cellules germinales:**

Débutent dans les cellules productrices d'ovules et affectent surtout Les jeunes femmes.

♣ Les tumeurs des cellules stromales:

Se développent dans les cellules des tissu conjonctifs qui lient et soutiennent les différents éléments de l'ovaire. Elles de rencontrent principalement chez les plus de 50 ans.



Les facteurs de risques :

Le cancer épithélial de l'ovaire n'est pas attribuable à une cause unique, mais certains facteurs semblent accroître le risque qu'une femme en soit atteinte :

❖ L'âge:

On pense que lorsqu'une femme vieillit, des mutations de l'ADN au sein des tissus ovariens peuvent s'accumuler, augmentant le risque de cancer de l'ovaire. Dans l'ensemble, l'incidence du cancer de l'ovaire augmente à chaque décennie. L'âge moyen des femmes diagnostiquées d'un cancer de l'ovaire est d'environ 60 ans. Cette incidence diminue légèrement après 80 ans.

❖ Les facteurs de risque génétiques:

ζ Les antécédents personnels

Des antécédents personnels de cancer (risque accru chez les femmes ayant eu un cancer du sein, un cancer de l'utérus ou un cancer colorectal).

ζ Les antécédents familiaux

Les antécédents familiaux de cancer de l'ovaire ou de cancer du sein sont d'autres facteurs de risque importants du cancer de l'ovaire. Ceci s'explique par le fait que jusqu'à 10 % des patientes atteintes d'un cancer de l'ovaire ont hérité d'une mutation génétique susceptible de l'avoir provoqué.

Une mutation génétique est une modification de la structure de l'ADN normale d'un gène. Certaines mutations produisent un gène défectueux qui peut provoquer le cancer. Les mutations survenant dans les cellules destinées à devenir des ovules ou des spermatozoïdes (cellules germinales) sont transmises par un parent à sa descendance. Certains sous-types de cancers épithéliaux de l'ovaire sont associés à des mutations de cellules germinales bien connues, par exemple les mutations BRCA1 et BRCA2. Ces mutations sont également associées à une augmentation du risque de cancer du sein.

En général, on suppose qu'une femme dont une parente au premier degré (mère, fille ou soeur) a eu un cancer de l'ovaire présente un risque trois fois plus élevé de développer elle-même un cancer de l'ovaire. De plus, ce risque augmente si l'on dénombre plus d'une parente au premier degré ayant des antécédents de cancer de l'ovaire.

Les femmes juives d'origine ashkénaze qui ont des antécédents familiaux de cancer de l'ovaire ou du sein ont une probabilité particulièrement élevée de porter une mutation héréditaire qui prédispose au cancer de l'ovaire. Parmi toutes les patientes atteintes d'un cancer de l'ovaire, jusqu'à 40 % des femmes juives ashkénazes présentent la mutation des gènes BRCA1 ou BRCA2, alors que cette mutation n'est retrouvée que chez 10 % de l'ensemble des femmes atteintes d'un cancer de l'ovaire.

En général, pour les femmes porteuses de la mutation BRCA1, le risque estimé de développer un cancer de l'ovaire au cours de sa vie se situe entre 26 et 54 %, et il se situe entre 10 et 23 % pour celles porteuses de la mutation BRCA2.

❖ Les facteurs de risques hormonaux :

Des études scientifiques montrent que les risques de développer un cancer de l'ovaire sont plus élevés chez les femmes :

-Le nombre d'enfants auxquels une femme a donné naissance: Les femmes qui n'ont jamais eu d'enfant (nullipare) ont un risque 2 fois plus élevé de développer un cancer de l'ovaire que celles qui ont eu des enfants. Le risque de développer un cancer de l'ovaire diminue avec chaque naissance. Cependant, ce risque ne diminue plus au-delà de 5 naissances. Au cours de la grossesse, l'ovulation est suspendue provisoirement et la réduction du nombre des cycles d'ovulation est censée diminuer le risque de cancer de l'ovaire. En outre, on pense que la grossesse peut aider les ovaires à se débarrasser des cellules précancéreuses.

- Qui ont eu leur premier enfant à un âge tardif (Première grossesse après 30 ans)

-Qui ont eu une puberté précoce ou une ménopause tardive.

- infertilité.

❖ -La taille :

Les grandes femmes présentent un plus grand risque de cancer ovarien que les autres. Les scientifiques ne savent pas exactement pourquoi. Toutefois, le fait

qu'elles connaissent une croissance prolongée pourrait en être la cause. Certaines des mêmes hormones et d'autres facteurs contribuant à la croissance des individus augmenteraient le risque que les cellules qui se divisent deviennent anormales, puis cancéreuses.

❖ facteurs liés à l'environnement et au mode de vie:

Les variations internationales des taux d'incidence de ce cancer indiquent que le mode de vie ou des facteurs environnementaux pourraient jouer un rôle dans la survenue de ce cancer.

ζ L'origine ethnique :

les femmes du type caucasien ont un risque de 30 à 40 % plus élevé de développer un cancer de l'ovaire que les femmes de type africain ou hispanique. Cette différence due à l'origine ethnique reste inexplicée. On pense que les différences du nombre d'accouchement (voir ci-dessous) et de fréquence des interventions chirurgicales gynécologiques (voir ci-dessous) liées à l'origine géographique pourraient jouer un rôle majeur à cet égard.

ζ Consommation d'alcool:

Le risque est proportionnel à la quantité d'alcool consommée .

ζ Alimentation:

Une forte corpulence et/ou une consommation élevée de graisses et protéines animales augmenteraient le risque de cancer de l'ovaire . Des facteurs environnementaux pourraient également jouer un rôle dans l'apparition d'un cancer de l'ovaire . Les différents agents environnementaux et professionnels qui pourraient constituer des facteurs de risque sont: les solvants et produits dérivés, les poussières minérales de type fibres vitreuses synthétiques, les pesticides... Mais ces derniers facteurs de risque ne sont pas clairement établis.

On pense que d'autres facteurs sont associés à un risque accru de cancer de l'ovaire, mais cela n'a pas été démontré.

- Certains **médicaments inducteurs de l'ovulation** pourraient jouer un rôle dans l'apparition du cancer de l'ovaire, mais les éléments probants sont contradictoires.

- Des études ont suggéré que l'administration chez les femmes ménopausées d'un **traitement hormonal de substitution à base d'œstrogènes** sur des périodes supérieures à 10 ans pouvait être associée à un risque accru de cancer de l'ovaire. Ces conclusions, cependant, doivent être confirmées.

L'augmentation du risque est supposée décliner quand le traitement de substitution est interrompu.

- On suppose que **l'utilisation de talc dans la région génitale** pourrait être liée au développement du cancer de l'ovaire. Le talc peut atteindre les ovaires par l'appareil reproducteur et peut irriter l'épithélium ovarien. Toutefois, l'existence d'un lien entre l'utilisation de poudre de talc et le cancer de l'ovaire n'a pas été montrée de manière formelle. Le cancer de l'ovaire peut parfois se développer en l'absence de tous ces facteurs de risque. La plupart des femmes touchées n'ont pas d'antécédents familiaux de la maladie. Par ailleurs, de nombreuses femmes présentant des facteurs de risque n'auront pas le cancer de l'ovaire.



Les facteurs protecteurs :

Les facteurs suivants sont associés à une réduction du risque de cancer de l'ovaire :

♠ **Un nombre important de naissances :**

comme nous l'avons expliqué ci-dessus, le risque de cancer de l'ovaire diminue avec le nombre de naissances chez une femme, l'effet maximal s'exerçant pour 5 naissances. La réduction du nombre total de cycles d'ovulation et une meilleure élimination des cellules précancéreuses pourraient expliquer cette diminution du risque.

♠ **L'allaitement:**

A un effet protecteur contre le développement du cancer de l'ovaire. Cet effet serait dû au fait que l'allaitement supprime l'ovulation, ce qui réduirait le nombre de cycles de la femme durant sa vie.

♠ **Les contraceptifs oraux:**

Suppriment l'ovulation et donc, exercent un effet protecteur. L'utilisation à long terme de contraceptifs oraux réduit le risque de cancer de l'ovaire jusqu'à 50 %. En outre, cette protection persiste plus de 30 ans après la dernière utilisation de la contraception.

♠ **La chirurgie gynécologique :**

~ La ligature des trompes :

Est associée à une réduction du risque de cancer de l'ovaire. Cette observation n'est pas bien expliquée, mais on pense que ces interventions chirurgicales perturbent la circulation sanguine vers les ovaires et leur fonction

(l'ovulation). Cela réduirait le nombre total de cycles ovulatoires d'une vie, et donc, le risque de développer un cancer de l'ovaire.

~ L'hystérectomie :

Les femmes qui ont eu une hystérectomie (ablation de l'utérus) ont un moindre risque de cancer de l'ovaire. Les scientifiques ne savent pas exactement pourquoi. Toutefois, cette association pourrait s'expliquer par le fait que les changements qui se produisent après l'opération dans les niveaux d'hormones favorisent la protection des ovaires contre le cancer.

~ L'ovariectomie : **L'ablation** chirurgicale des ovaires réduit considérablement le risque de cancer de l'ovaire.



Le diagnostique positif :

♣ La symptomatologie fonctionnelle :

La tumeur ovarienne est souvent kystique mais du fait de la situation profonde des ovaires elle peut atteindre un volume important avant de provoquer des symptômes qui peuvent être très variés et ne sont jamais spécifiques . On rencontrera :

- * des douleurs pelviennes ou abdomino-pelviennes plus ou moins vagues irradiant dans les lombes ou dans les régions inguinales.
- * une augmentation de volume progressive de l'abdomen pouvant être due au volume tumoral et/ou à de l'ascite .

- * des saignements ou des pertes génitales anormales
- * des troubles dus à la compression provoquée par la tumeur plus ou moins enclavée dans le petit bassin :

-troubles du transit intestinal, constipation récente, faux besoins, subocclusion

-dysurie ou pollakiurie ou incontinence par compression vésicale

- plus rarement oedème d'un membre inférieur ou phlébite ou sciatalgie par compression veineuse ou radiculaire

- * une dyspnée peut-être révélatrice due à un épanchement pleural concomitant à l'ascite.

Parfois, on rencontrera un simple inconfort abdominal associé à une discrète altération de l'état général et souvent un interrogatoire soigneux retrouvera une ancienneté de plusieurs mois à ces troubles témoignant déjà d'une longue période d'évolution de la maladie. une symptomatologie aussi vague et peu caractéristique il faut savoir penser au cancer de l'ovaire et procéder à un examen gynécologique soigneux.

♣ examen physique :

Il commence par l'inspection et la palpation de l'abdomen et des aires ganglionnaires. La distension abdominale peut être due au développement abdomino-pelvien de la masse elle-même dont le pôle supérieur sera palpé au-dessus de la symphyse pubienne ou même de l'ombilic. Elle se caractérise par sa convexité vers le haut confirmée par sa matité à la percussion.

Elle peut aussi être due à l'ascite dont la matité est nette dans les flancs et concave vers le haut. A travers la paroi on peut palper les nodules péritonéaux indurés notamment au niveau de l'épiploon où ils peuvent être très volumineux ("gâteau tumoral épiploïque"). Parfois l'inspection découvre un nodule ou une induration ombilicale appelé « nodule de Soeur Mary Joseph » et qui correspond à une infiltration cancéreuse de l'ombilic. Il faut poursuivre par la recherche d'adénopathies inguinales ou sus-claviculaires. Au spéculum le col a un aspect normal mais du sang peut provenir de l'utérus.

Il peut être dévié et abaissé alors que dans les fibromes utérins il est plus souvent suspendu. Les touchers pelviens permettent de soupçonner l'origine annexielle de la tumeur.

Dans les stades précoces il s'agit d'une masse latéro-utérine uni- ou bilatérale. Perçue à travers le cul-de-sac vaginal elle est bien limitée, arrondie, rénitente et elle est séparée de l'utérus par un sillon et peut être mobilisée indépendamment sans faire bouger l'utérus. Aux stades avancés il existe une prolifération tumorale qui envahit progressivement le petit bassin, fixant la tumeur à l'utérus et colonisant le cul-de-sac de Douglas. Les touchers perçoivent le pôle inférieur de ce bloc tumoral qui comble le pelvis plus qu'il ne l'infiltré.

On constate la présence d'une masse indurée irrégulière polylobée bloquée dans le petit bassin. Le cul-de-sac de Douglas est occupé par des nodules tumoraux alors que généralement les paramètres ne sont pas infiltrés.

En aucune circonstance l'examen clinique ne permet d'éliminer le risque de malignité devant une masse pelvienne ou annexielle ; en revanche 4 éléments cliniques permettent de fortement l'évoquer :

- l'ascite
- la fixité et la dureté aux touchers pelviens
- des nodules pariétaux ou douglassiens évoquant la carcinose péritonéale
- L'altération de l'état général.

La variabilité de la symptomatologie pourrait conduire à décrire de multiples formes cliniques.

Par exemple, les classiques complications des kystes ovariens à type de torsion ou de rupture n'éliminant en aucun cas l'éventualité de la malignité qui sera alors une découverte opératoire.

L'occlusion intestinale peut être une forme révélatrice d'une carcinose évoluée.

Lors de ces interventions d'urgence, les meilleures conditions pour une chirurgie cancérologique ne sont pas toujours réunies.

Selon l'âge, des formes particulières peuvent être distinguées :

- ✓ Rappelons qu'après la ménopause, les ovaires ne sont en principe plus palpables et leur perception doit être considérée comme anormale et doit faire pratiquer une échographie
- ✓ Chez les jeunes filles ou les jeunes femmes il faut penser à la possibilité d'une tumeur de la lignée germinale et faire pratiquer les dosages des marqueurs biologiques spécifiques de ces affections : α - foetoprotéine, hormone gonadotrophine chorionique (HCg) et sa chaîne β (β HCg) ; on peut y associer le dosage de la lactico-déshydrogénase (LDH) et de la neurone spécifique enolase (NSE).

- ✓ enfin, certaines formes rares développées à partir du syncytium de Sertoli ou des cellules de Leydig peuvent être à l'origine d'une sécrétion hormonale anormale, soit féminisante dans les gynoblastomes, soit virilisante dans les androblastomes, soit mixte dans les gynandroblastomes.

Il faut donc savoir y penser devant des troubles endocriniens : puberté précoce, troubles des règles, imprégnation oestrogénique anormale en postménopause (tension mammaire, leucorrhées, métrorragies, modification de la cytologie vaginale), ou au contraire virilisme, et faire faire des dosages appropriés des hormones sexuelles qui peuvent avoir un intérêt diagnostique et dans la surveillance ultérieure.

♣ les examens complémentaires :

En cas de suspicion d'une tumeur ovarienne, l'examen de première intention est l'échographie abdominopelvienne sus pubienne et endovaginale. En cas de doute diagnostique et/ou présence d'une anomalie pelvienne ou annexielle, un deuxième avis échographique pourra être demandé.

a) L'échographie :

L'échographie doit être considérée comme le véritable prolongement de l'examen clinique. Pratiquée par voie sus-pubienne à vessie pleine et par voie transvaginale à vessie vide elle doit être complétée aux niveaux abdominal et rétropéritonéal et peut bénéficier de l'apport de l'échodoppler couleur.

Il s'agit d'un examen d'une sensibilité extrême capable de repérer de simples follicules à la surface de l'ovaire.

Le problème est davantage celui de rechercher des signes suspects de malignité. C'est aussi un examen opérateur-dépendant qui bénéficie de l'expérience de celui-ci. Cependant, la certitude de bénignité ou de malignité ne peut être affirmée que par une analyse histologique. L'échographie permet l'exploration des ovaires, de l'utérus et de sa cavité, de la cavité péritonéale, du foie, des reins et dans des circonstances favorables des chaînes ganglionnaires rétropéritonéales.

L'échographie va mettre facilement en évidence une masse latéro-utérine et va permettre d'en décrire les caractéristiques :

- ~ côté
- ~ taille
- ~ échogénicité c'est-à-dire structure

La plupart du temps elle va permettre d'affirmer qu'il s'agit d'une masse annexielle. Celles-ci sont :

- ~ soit liquidiennes, il s'agit alors de kystes
- ~ soit solides, plus ou moins homogènes
- ~ soit mixtes, plus ou moins hétérogènes

L'aspect le plus simple est celui d'un kyste anéchogène, c'est-à-dire liquidien pur vide d'écho et à parois fines associé à aucune autre anomalie pelvienne.

Chez la femme en période d'activité génitale, lorsque ce kyste demeure de volume modeste (5 à 6 cm), il évoque avant tout un kyste fonctionnel. Il ne doit pas faire l'objet d'une attitude agressive mais doit être recontrôlé après 1 ou 2 cycles menstruels car dans ce cas il régresse spontanément.

Sa persistance en signerait l'organicité et mériterait une exploration complémentaire car le risque de malignité ne peut être formellement exclu même s'il est faible (1 à 2 %). Le même kyste après la ménopause est organique, le risque de malignité atteint 5 à 7 % même en présence de caractères rassurants et l'exploration chirurgicale s'impose.

En dehors du kyste simple, toute complexification de l'aspect échographique augmente la suspicion de malignité sans pour autant toujours l'affirmer. Ainsi les kystes peuvent être multiples ou multiloculaires avec présence de cloisons dont on évaluera plus précisément l'épaisseur et la vascularisation grâce à l'échodoppler. Les kystes peuvent être hétérogènes avec présence de zones tissulaires plus ou moins charnues ou même de calcifications. Ces aspects renforcent la suspicion de malignité mais peuvent aussi correspondre à des lésions bénignes : par exemple, les kystes dermoïdes qui sont des dysembryomes matures (tératomes) que l'on peut rencontrer chez la jeune femme contiennent en général du tissu graisseux, parfois des phanères ou même des ébauches osseuses ou dentaires.

Les kystes mucineux sont souvent volumineux et/ou multiloculaires et les kystes endométriosiques contiennent un liquide épais dont la sédimentation est parfois échogène. La découverte d'une tumeur tissulaire homogène n'est pas forcément significative de malignité mais peut prêter à confusion avec un fibrome utérin éventuellement sous-séreux pédiculé.

Les fibromes ou fibrotécumes de l'ovaire existent et renforcent ce risque de confusion ; des arguments de présomption sont fournis par comparaison avec l'échogénicité de l'utérus et la présence ou non d'autres léiomyomes utérins. Sinon, l'exploration chirurgicale redressera le diagnostic. Le signe majeur de malignité est constitué par les irrégularités des parois internes ou externes de la masse qui peuvent prendre l'aspect de végétations plus ou moins épaisses et plus ou moins confluentes. La présence de quelques végétations (moins de 5) n'est pas forcément signe de malignité mais des végétations nombreuses épaisses et confluentes à l'intérieur et à l'extérieur de la masse doivent être considérées comme malignes sans que l'on puisse trancher entre malignité vraie et malignité atténuée ("borderline").

L'échodoppler est intéressant pour explorer la vascularisation du kyste de ses cloisons et/ou de ses végétations : la néovascularisation qui accompagne les lésions néoplasiques se caractérise par sa richesse (hypervascularisation) et sa vitesse de circulation rapide (diminution de la résistivité). La constatation de signes suspects, en particulier l'hétérogénéité et les végétations, doit faire compléter l'exploration aux niveaux pelvien et abdominal.

L'autre ovaire et l'utérus doivent être examinés car la bilatéralité des lésions malignes est fréquente et des métastases endométriales sont possibles, entraînant un épaississement échographique de la muqueuse utérine.

Le Douglas doit faire l'objet d'une attention particulière car du liquide d'ascite peut s'accumuler et l'on peut retrouver l'aspect végétant des nodules de carcinose. L'exploration abdominale doit être complète et rechercher un épanchement liquidien à l'étage supérieur (rétro- et sous-hépatique, espace de

Morisson) et des nodules de carcinose au niveau des coupes diaphragmatiques, du péritoine pariétal et de l'épiploon où ils peuvent être particulièrement volumineux. Le foie doit être examiné et est souvent le siège de nodules sur la capsule de Glisson plus rarement de métastases intra-parenchymateuses. Les reins sont rarement intéressés ; on recherchera cependant une dilatation de leurs cavités par compression des uretères pelviens.

Enfin, dans les cas favorables (à l'étude échographique) une exploration des chaînes ganglionnaires rétro-péritonéales peut mettre en évidence des adénomégalies pelviennes ou lombo-aortiques. Plusieurs auteurs ont essayé de regrouper des critères échographiques pour construire un score destiné à mieux évaluer le risque de malignité. En fait, à partir du moment où l'on a la certitude d'une lésion organique, une exploration chirurgicale au moins par coelioscopie s'impose. Évaluer le risque de malignité est alors important, surtout pour décider au préalable des éventuelles modalités et conséquences de la chirurgie et en prévenir la malade et sa famille.

b) Apport des autres techniques d'imagerie :

En fait, à partir du moment où le diagnostic de masse annexielle organique est évoqué, une exploration chirurgicale au moins par coelioscopie s'impose pour accéder au diagnostic histologique et éliminer une lésion maligne.

Le scanner et l'IRM sont donc d'un intérêt limité pour poser l'indication opératoire. Ils peuvent cependant être intéressants pour avancer dans la caractérisation de certaines lésions :

- * Le contenu hématique des kystes endométriosiques aurait un signal assez caractéristique à l'IRM qui pourrait ainsi permettre d'en faire le diagnostic dans un contexte clinique évocateur
- * Le kyste dermoïde peut être diagnostiqué grâce au scanner qui va facilement mettre en évidence son contenu graisseux caractéristique ainsi que ses calcifications qui sont visibles dès la radiographie d'abdomen sans préparation.
- * Pour certaines équipes, lorsque la malignité est affirmée ainsi que la présence d'une carcinose péritonéale, le scanner serait utile pour mieux apprécier l'importance et la distribution de la carcinose péritonéale surtout à l'étage supérieur de l'abdomen. Cet examen est alors intéressant pour mieux évaluer les chances de résection complète de la maladie péritonéale. Le scanner est aussi le meilleur examen pour explorer les chaînes ganglionnaires rétropéritonéales pelviennes et lombo-aortiques.

Enfin, en cas de carcinose péritonéale et d'ascite un cliché pulmonaire est indispensable pour dépister un éventuel épanchement pleural fréquemment associé dans les stades IV de la maladie ovarienne.

c) Rôle des marqueurs biologiques :

Les marqueurs utiles dans les épithéliomas ovariens sont le CA 125, le CA 19-9 et l'ACE. Ils manquent à la fois de spécificité et de sensibilité. Il semble que le CA 125 soit davantage le témoin d'une irritation séreuse ; il est volontiers élevé dans les épithéliomas séreux et cette élévation peut être

considérable en rapport direct avec l'importance de la masse tumorale. LeCA 19-9 serait élevé dans les formes mucineuses. D'autres pathologies malignes ou non peuvent être à l'origine d'une élévation de ces marqueurs et pour cette raison ils ne constituent pas des éléments majeurs de diagnostic.

A l'inverse, leur sensibilité peut être prise en défaut car certaines tumeurs peu différenciées ont une faible sécrétion. Les marqueurs ne constituent pas un outil de détection suffisamment fiable pour être utile dans le cadre d'un dépistage. C'est donc davantage l'évolution de ces marqueurs qui sera prise en compte au cours de l'évolution. Ils sont alors de bons témoins de l'efficacité thérapeutique et ils se révèlent utiles pour la surveillance ultérieure. Nous avons déjà cité les marqueurs spécifiques des tumeurs de la lignée germinale qui sont à la fois plus spécifiques et plus fiables, reflétant parfois même le type histologique. L' α -foetoprotéine est élevée dans les dysembryomes, HCg et β HCg dans les choriocarcinomes.

Enfin, redisons que dans les tumeurs sécrétantes les dosages hormonaux peuvent faire office de marqueurs biologiques.

❖ le Diagnostic différentiel :

En fait, le problème du diagnostic différentiel se pose peu puisque c'est l'exploration chirurgicale qui est seule capable de fournir un diagnostic histologique précis. Devant une masse annexielle, il s'agit seulement d'en affirmer l'organicité pour poser l'indication opératoire. Seuls les kystes fonctionnels peuvent faire l'objet d'une surveillance chez la femme en période

d'activité génitale. D'autres lésions fonctionnelles peuvent malgré tout conduire à une exploration coelioscopique. Il s'agit :

- ζ Des corps jaunes hémorragiques
- ζ Des hémorragies intra-kystiques
- ζ Du corps jaune gravidique persistant
- ζ Du syndrome d'hyper-stimulation ovarienne avec excès de follicules qui donne un aspect polykystique à l'ovaire
- ζ Des kystes d'accolement péritonéaux qui sont en général consécutifs à des interventions pelviennes.

D'autre part, à côté des lésions ovariennes on peut rencontrer des lésions para-ovariennes ou tubaires telles que l'hydrosalpinx. Notons que le cancer de la trompe existe et que sa symptomatologie, son extension, son évolution et son aspect anatomo-pathologique sont tout à fait comparables à ceux du cancer ovarien avec une sanction thérapeutique identique. Devant une ascite avec suspicion de carcinose péritonéale, il s'agit de confirmer cette dernière et de la rattacher à une origine ovarienne primitive ; Il faut bien sûr éliminer les ascites transsudatives de l'insuffisance cardiaque ou de la cirrhose, hépatique dans lesquelles le CA 125 peut être élevé. La clinique et l'échographie ne montrant pas de lésion tumorale ovarienne ou péritonéale, une ponction d'ascite ramènera du liquide citrin acellulaire et pauvre en protéines. Il faut aussi éliminer la devenue rare tuberculose péritonéale qui peut donner une miliaire évoquant une carcinose. La constatation de follicules giganto-cellulaires à l'histologie doit orienter vers ce diagnostic et faire rechercher le BK.

Enfin, en cas de carcinose néoplasique vraie, le liquide est hémorragique et contient des cellules néoplasiques et le prélèvement d'un nodule au cours d'une coelioscopie ou d'une laparotomie doit permettre de diagnostiquer un adénocarcinome compatible avec une origine ovarienne éliminant ainsi les autres causes de carcinoses secondaires qui sont le plus souvent d'origine digestive (estomac, pancréas) ou mammaire (en particulier les cancers lobulaires du sein).

Dans certains cas, il sera difficile de trancher car il existe aussi une tumeur secondaire ovarienne :

- C'est le cas de la tumeur de Krükenberg, qui est la localisation ovarienne d'un cancer de l'estomac et par extension du tube digestif
- C'est le cas des cancers de l'endomètre pour lesquels il est parfois difficile de savoir si la tumeur primitive est ovarienne de type endométrioïde ou endométriale
- C'est le cas enfin des carcinoses primitives du péritoine qui ont le même aspect histologique que les carcinomes séreux ovariens sans que les ovaires soient vraiment tumoraux. Dans ces deux derniers cas cependant, la conduite thérapeutique sera la même que pour un cancer primitif ovarien.

Le péritoine peut être colonisé par d'autres processus néoplasiques comme les sarcomes qui provoquent des nodules arrondis multiples sur le péritoine pariétal et viscéral ; l'histologie permet le diagnostic. Citons enfin le syndrome de Derringer-Meigs qui associe un fibrome ovarien, une ascite réactionnelle et un épanchement pleural. Il s'agit d'une lésion bénigne confirmée par l'intervention chirurgicale.

❖ Diagnostic de certitude :

Le diagnostic de certitude de cancer est anatomopathologique et nécessite un prélèvement histologique. L'examen cytologique seul est insuffisant pour établir le grade et le type histologique du cancer.

Devant une masse pelvienne suspecte isolée, le prélèvement sera la pièce chirurgicale. En cas de carcinose péritonéale, une biopsie sera réalisée sous coelioscopie ou sous contrôle d'imagerie si la coelioscopie est impossible. Avant toute biopsie, il est nécessaire d'anticiper si besoin l'arrêt d'un traitement par anticoagulants oraux ou par antiagrégants plaquettaires et de réaliser un bilan d'hémostase.

L'examen anatomopathologique précise le type histologique de la tumeur selon la classification de l'Organisation mondiale de la santé (OMS) .

Les cancers épithéliaux représentent plus de 90 % descancers de l'ovaire de l'adulte. Les sous-types sont : séreux, mucineux, endométrioïdes, à cellules claires, à cellules transitionnelles, mixtes, et indifférenciés. Le degré de différenciation histologique (grade I, 2, 3) apparaît comme un facteur pronostique important.

Classifications anatomo-cliniques des cancers de l'ovaire :

Correspondance FIGO – TNM :

Les différents examens permettent de déterminer le stade de la maladie, c'est-à-dire d'évaluer son extension; on parle également de «staging». Pour définir les différents stades du cancer de l'ovaire et d'autres tumeurs gynécologiques, on utilise la classification de la Fédération Internationale de Gynécologie et d'Obstétrique (FIGO). Celle-ci se rapproche de la classification internationale TNM, utilisée pour les autres cancers: T = taille de la tumeur, N = degré d'atteinte des ganglions lymphatiques (du latin nodus = nodule) et M = métastases.

Les stades sont désignés par des chiffres de I à IV suivis d'une lettre. Plus la maladie s'est propagée dans l'organisme, plus le chiffre est élevé et plus le

stade s'avance.

Stades FIGO	Classification TNM	
I	T1	Tumeur limitée aux ovaires
IA	T1a	Tumeur limitée à un seul ovaire avec capsule intacte
IB	T1b	Tumeurs des deux ovaires, capsules intactes
IC	T1c	Rupture capsulaire ou tumeur à la surface ovarienne ou cellules malignes dans le liquide d'ascite ou de lavage péritonéal
II	T2	Tumeur ovarienne étendue au pelvis
IIA	T2a	Extension à l'utérus et/ou aux trompes
IIB	T2b	Extension aux autres organes pelviens
IIC	T2c	Extension pelvienne avec cellules malignes dans le liquide d'ascite ou de lavage péritonéal
III	T3 et/ou N1	Métastases péritonéales au-delà du pelvis et/ou adénopathies métastatiques régionales
IIIA	T3a	Métastases péritonéales microscopiques
IIIB	T3b	Métastases macroscopiques ≤ 2 cm
IIIC	T3c et/ou N1	Métastases macroscopiques > 2 cm et/ou adénopathies métastatiques régionales
IV	M1	Métastases à distance (autres que les métastases péritonéales)

Traitement :

Le traitement est toujours choisi en fonction de la situation personnelle. Il dépend avant tout des facteurs suivants:

- * le type de tumeur (carcinome épithélial de l'ovaire, tumeur borderline, etc.)
- * le stade de la maladie
- * l'analyse du tissu cancéreux
- * l'âge et l'état de santé général

A) Objectifs du traitement :

Les objectifs visés et les principes thérapeutiques varient en fonction du type de tumeur et du stade de la maladie.

- **Curatif:** se dit d'un traitement qui vise à obtenir la guérison.
- **Palliatif:** se dit d'un traitement qui atténue les symptômes d'une maladie ou freine sa progression sans obtenir de guérison.

Chaque fois que la situation le permet, on applique un traitement curatif.

Pour le cancer de l'ovaire, les chances de guérison sont les plus grandes lorsque la tumeur peut être entièrement excisée chirurgicalement.

Si la tumeur ne peut pas être enlevée complètement en raison de sa taille ou de sa localisation, une chimiothérapie peut permettre d'obtenir de bonnes chances de guérison.

Lorsque des métastases sont déjà présentes dans d'autres organes, la guérison est plus difficile à obtenir. Lors de récurrence après un premier traitement, il n'est en général plus possible de guérir de la maladie.

On peut toutefois freiner la progression de la tumeur et ralentir l'évolution de la maladie tout en atténuant les symptômes et en maintenant une qualité de vie aussi bonne que possible.

B) Les moyens thérapeutiques :

Pour traiter le cancer de l'ovaire, on a essentiellement recours à la chirurgie et au traitement médicamenteux (en général la chimiothérapie, plus rarement l'hormonothérapie ou un traitement à base d'anticorps).

On commence généralement par une intervention chirurgicale, puis on procède à une chimiothérapie.

En cas de récurrence, on essaie habituellement de freiner la croissance de la tumeur par une chimiothérapie ou, plus rarement, en pratiquant une nouvelle chirurgie.

Un traitement est adjuvant s'il est effectué après la chirurgie en vue d'éliminer d'éventuelles cellules cancéreuses résiduelles et pour diminuer le risque de récurrence et de formation de métastases.

Un traitement néo-adjuvant précède la chirurgie. L'objectif est alors de réduire la taille de la tumeur afin de ménager au maximum les tissus environnants lors de l'intervention chirurgicale; il permet également de détruire des métastases microscopiques

ζ Le traitement chirurgical

Le but du traitement chirurgical du cancer ovarien est triple :

- prélèvements histologiques à visée diagnostique.
- bilan d'extension (la classification n'est établie qu'en postopératoire, après avoir obtenu les résultats histologiques).

- exérèse tumorale maximale : le facteur pronostique principal est le volume du résidu tumoral après la première intervention.

Comment sélectionner les patientes ?

❖ Critères d'opérabilité :

Etat général , co-morbidités

État nutritionnel (albuminémie+++)

❖ Critères de résecabilité :

Radiologie

Biologie/histologie

Chirurgie

❖ Gestes chirurgicaux effectués :

- Laparotomie par incision médiane.

- Exploration de l'ensemble de la cavité péritonéale et des coupes diaphragmatiques

- Prélèvement cytologique péritonéal

- Hystérectomie avec annexectomie bilatérale

- Omentectomie (exérèse du grand épiploon)

- Lymphadénectomie (= curage ganglionnaire pelvien et lombo-aortique)

- Prélèvements péritonéaux multiples (péritoine viscéral, coupes, gouttières pariétales...)

- Appendicectomie systématique (formes mucoïdes).

- En cas d'extension tumorale étendue (stade III, IV), il est parfois nécessaire de réaliser des résections complémentaires : rectum, côlon, grêle, rate, vessie....

❖ Le "second look" :

Est une reprise chirurgicale après la chimiothérapie pour évaluer s'il persiste ou non des reliquats tumoraux.

Cette deuxième intervention n'est pas dénuée de morbidité et il n'a pas été prouvé qu'elle permettait d'améliorer la survie. Elle n'est donc plus réalisée en dehors d'essais thérapeutiques précis.

ζ Suites opératoires courantes :

- Lorsqu'on procède à l'ablation de ganglions lymphatiques, la continuité du système lymphatique est interrompue, ce qui peut entraîner la formation des oedèmes au niveau du bas-ventre, de l'aîne ou des jambes.
- L'opération peut provoquer des troubles du transit intestinal et des troubles de la miction pendant quelque temps.
- Dans de rares cas, il est nécessaire de pratiquer une dérivation intestinale ou urinaire provisoire ou définitive (stomie).
- L'ablation des ovaires entraîne une ménopause précoce .

L'intervention peut également avoir des répercussions sur la vie et le plaisir sexuels, ainsi que sur la perception corporelle.

ζ La chimiothérapie :

I) Systémique intraveineuse :

∞ En première ligne :

- On utilise une polychimiothérapie. La base du traitement est un sel de platine (Cisplatine® , Carboplatine®) qui agit directement sur l'ADN associé à du paclitaxel (Taxol®) qui est un poison du fuseau mitotique. Il inhibe la dépolymérisation des microtubules, bloquant le mécanisme de la mitose : des études randomisées ont montré la supériorité d'une association sels de platine - paclitaxel à une association sels de platine – cyclophosphamide (Il fait partie de la famille des agents alkylants, c'est-à-dire qui agissent en ajoutant des groupements alkyles à l'ADN, rendant ainsi sa réplication impossible.) en terme de taux de réponse et de survie.
- La place des anthracyclines (Les anthracyclines s'intercalent entre les paires de bases azotées de l'ADN et inhibent l'activité de la topoisomérase II, d'où le nom d'« intercalants » donné à ce groupe de substances) est discutée, elles seraient indiquées dans les formes avec masse tumorale résiduelle importante.

✓ Effets secondaires :

On peut observer des troubles

- hématologiques (cytopénie).
- neurologiques (neuropathie).
- rénaux exceptionnellement (insuffisance rénale).
- digestifs (vomissements) Ils sont réduits au minimum par une bonne conduite de la chimiothérapie.

Le Cisplatine peut entraîner une neuropathie périphérique (elle est dépendante de la dose cumulative et de l'âge).

Le paclitaxel entraîne une alopécie totale. Sa toxicité est surtout hématologique, les réactions allergiques sont contrôlées par une prémédication (corticoïdes, anti-histaminiques, anti-H2). Il existe aussi une toxicité neurologique sous forme de polynévrite.

∞ En deuxième ligne :

- Si le Paclitaxel (Taxol®) n'a pas été utilisé en première ligne, on peut le proposer alors avec un taux de réponse de 20 %.
- Le Topotécan (Hycamtin®) agit en se liant à l'ADN topoisomérase I et l'inhibe. avec un taux de réponse de plus de 20 % a une place de plus en plus importante. Il est mieux toléré. Il a une toxicité essentiellement hématologique mais facile à prendre en charge.
- La Doxorubicine liposomale pégylée (Gaelyx®)
- La Gemcitabine (Gemzar®)

2) Chimiothérapie intrapéritonéale :

- Son principe est celui de l'effet dose. On injecte directement dans la cavité péritonéale la drogue diluée dans du liquide de Ringer. Cela permet d'obtenir une cytotoxicité maximale dans cette cavité du fait de l'effet dose, mais une toxicité minimale au niveau général (si la clairance péritonéale de la drogue est très faible). On réduit ainsi les effets secondaires généraux.
- Les résultats sont intéressants en cas de petits résidus tumoraux (< 1 cm) car l'activité cytotoxique se fait essentiellement par contact (efficace sur une

épaisseur de 6 à 7 couches cellulaires). Elle n'a pas d'intérêt si la tumeur est macroscopique (> 2 cm).

Ce traitement reste encore du domaine de la recherche clinique et ne constitue, en aucun cas, un standard.

3) Chimiothérapie à haute dose : avec autogreffe de moelle osseuse (ABMT)

-Le principe est le même : effet dose.

-La méthode :

On prélève de la moelle (sous anesthésie générale par ponctions osseuses multiples) ou des cellules souches périphériques (par cytophérèse) après un traitement d'induction.

-La séquence idéale est :

chirurgie première puis chimiothérapie puis rémission puis ;
prélèvement de moelle ou de cellules souches périphérique

Puis ;chimiothérapie à haute dose (facteur d'escalade de dose de 10 à 20 par rapport à une chimiothérapie standard). Quelques jours après, on transfuse par voie intra-veineuse les cellules prélevées qui vont rejoindre la moelle par un phénomène de homing. Il n'y a pas de risque de rejet car ce sont les propres cellules du patient.

Les indications :

- moins de 60 ans
- maladie résiduelle minime
- maladie chimiosensible

Son efficacité à titre de traitement de consolidation est l'objet de controverses, ce n'est en aucun cas un standard thérapeutique. Cette technique n'est envisageable que dans le cadre d'essais thérapeutiques.

ζ La radiothérapie :

Actuellement, les indications sont rares et limitées à un « traitement de consolidation » en cas de masses tumorales résiduelles minimales (< 2 cm). Son impact sur la survie n'est pas démontrée .

- Les volumes à irradier sont :

abdomen + pelvis et non le pelvis seul

- Technique : **accélérateur linéaire .**

La source de rayonnement est à l'extérieur du patient, qui utilise des accélérateurs linéaires d'électrons produisant des faisceaux de rayons X haute énergie et des faisceaux d'électrons.

On recherche par des modalités techniques à limiter les risques de toxicité qui sont importantes (surtout entérite radique qui entraîne une morbidité importante avec troubles nutritionnels)

- Dose de 30 Grays fractionnée avec surimpression sur le pelvis

Autres :

ζ Hormonothérapie :(thérapie antihormonale).

La croissance de certaines tumeurs de l'ovaire peut être favorisée par des hormones. L'hormonothérapie vise à entraver la formation de ces hormones ou à les empêcher d'agir pour freiner la croissance des cellules cancéreuses.

Elle peut donc, dans certains cancers de l'ovaire, remplacer les cytostatiques. D'après les connaissances actuelles, elle est moins efficace que le traitement médicamenteux, mais elle a des effets secondaires moins prononcés.

La thérapie antihormonale est généralement utilisée pour traiter une récurrence d'un cancer de l'ovaire lorsqu'une nouvelle chimiothérapie n'est plus efficace ou lorsque la patiente ne supporte pas ou refuse le traitement à base de cytostatiques.

❖ Traitement à base d'anticorps :

Pour éviter ou retarder une récurrence d'un cancer de l'ovaire, certains essais cliniques évaluent l'utilisation de traitements à base d'anticorps, les anticorps se lient sélectivement aux récepteurs situés à la surface des cellules cancéreuses, qu'ils bloquent, interrompant ainsi la croissance de la cellule tumorale.

C) Indications :

a) Traitement de la tumeur primitive, carcinomes épithéliaux, cancer des trompes et du péritoine Stades précoces (FIGO I à IIa) :

Aux stades précoces, les chances de guérison sont bonnes. Le traitement est essentiellement chirurgical et consiste à enlever un maximum de tissu cancéreux; il est généralement suivi d'une chimiothérapie.

Dans de rares cas il sera possible de renoncer à ce traitement adjuvant.

L'intervention consiste à enlever les deux ovaires avec les trompes, de même que l'utérus et les autres tissus atteints (ganglions lymphatiques, épiploon et appendice ...).

Si la femme souhaite encore avoir des enfants et que la tumeur est découverte à un stade précoce on peut envisager un traitement chirurgical qui conserve la fertilité. Cela augmente toutefois le risque de récurrence dans l'ovaire restant. Après les grossesses désirées, il faudra réaliser un traitement chirurgical complémentaire.

b) Stades avancés FIGO IIb à IV :

Aux stades avancés de la maladie, on peut entreprendre le traitement de différentes manières. Le chirurgien peut procéder d'abord à une intervention chirurgicale visant à enlever complètement les zones touchées. Cette opération comporte en général l'ablation des deux ovaires, des trompes, de l'utérus et des autres tissus atteints, les ganglions lymphatiques, épiploon, appendice, ainsi que d'autres organes aussi si la maladie est plus étendue. On procédera à une chimiothérapie dans un deuxième temps.

Si la tumeur n'est pas opérable ou que le risque opératoire est trop grand, on peut procéder à une chimiothérapie néo-adjuvante. Après 3 cycles de chimiothérapie, on procédera à la chirurgie puis on complétera la chimiothérapie.

c) Tumeurs borderline :

Si les tumeurs borderline sont moins agressives que les carcinomes épithéliaux de l'ovaire, elles n'en doivent pas moins être enlevées elles aussi. En revanche, une chimiothérapie n'est généralement pas nécessaire après l'opération.

Au cours de l'intervention, le chirurgien procède généralement à l'ablation des ovaires, des trompes et de l'utérus. L'opération peut, dans certaines conditions, être limitée à un seul ovaire, de manière à préserver la fonction reproductrice.

d) Tumeurs des cordons sexuels et/ou du stroma :

Ces tumeurs sont excisées chirurgicalement. Au stade FIGO Ia, on enlève en général uniquement l'ovaire atteint, ce qui permet de préserver la fonction reproductrice. En l'absence de cellules cancéreuses résiduelles, on renonce généralement à une chimiothérapie postopératoire.

e) Tumeurs des cellules germinales :

Pour ces tumeurs, si la patiente souhaite avoir des enfants, on enlève si possible uniquement l'ovaire atteint. De la sorte, la fonction reproductrice peut souvent être préservée chez les femmes jeunes. Suivant les cas, l'opération est suivie d'une chimiothérapie combinant deux à trois substances actives différentes.

Dans de rares cas, on a aussi recours à la radiothérapie

D) La surveillance post-thérapeutique :

♣ Examen clinique : tous les 6 mois pendant 5 ans puis tous les ans

♣ La laparotomie ou coelioscopie de second look :

Elle fut systématique dans les années 80. L'objectif était alors de diagnostiquer la récurrence péritonéale infra-clinique accessible sur le plan thérapeutique à la chimiothérapie par les sels de platine. Mais l'évolution dépendait en réalité beaucoup plus du stade initial et de l'évolution métastatique ganglionnaire.

Il apparut aussi clairement que pour les stades IA, le traitement chirurgical initial apportait 80 à 90% de survie à 5 ans. Le caractère répétitif du second

look fut mis en discussion dès lors que la majorité des récurrences péritonéales surviennent au cours des deux années postchirurgicales.

Les situations de départ déterminent en fait l'indication de la laparotomie de second look, le stade FIGO d'une part, les critères histologiques et les options thérapeutiques d'autre part. Pour tous les stades I avec une exérèse complète, une cytologie péritonéale négative, la seule justification de la laparotomie de contrôle un an après serait le contrôle histologique des ganglions lombo-aortiques, un scanner abdomino-pelvien remplacera le plus souvent le geste invasif. A l'exception du stade Ia, c'est à dire pour les stades Ib, Ic et II, le geste chirurgical initial a dû comporter un curage lombo-aortique.

La laparotomie, ou coelioscopie de second look, a pour but de réaliser des biopsies péritonéales multiples et de visualiser une récurrence éventuelle dans la cavité péritonéale. Si la préférence va à la coelioscopie, celle-ci doit être aussi performante que la laparotomie, et son choix doit être indépendant du stade initial (elle reste opérateur dépendant). Les résultats des biopsies orientent la thérapeutique à suivre.

Dans le cas des biopsies péritonéales positives, on propose une chimiothérapie. Dans le cas d'un curage lombo-aortique positif, le traitement de choix reste la chimiothérapie de première ligne.

La laparotomie de contrôle est surtout indiquée après le traitement des tumeurs de stade III.

En effet, après la chirurgie de première intention et les six cures de chimiothérapie (protocole PC ou PAC) et actuellement le protocole franco-allemand Taxol-Carboplatine (TC) versus Taxol-épirubicine-carboplatine

(TEC), la laparotomie de second look permet de compléter et de réaliser une chirurgie maximaliste, si celle-ci n'avait pu être pratiquée lors de la première laparotomie avec hystérectomie et annexectomie bilatérale, omentectomie, curage lomboaortique, biopsie multiples, et d'éventuelles réactions digestives. Les interventions de second look ne concernent, pour la période 1990-1992, que 14,8% des stades III et IV ; ce faible nombre devrait augmenter au cours des prochaines années en raison de l'introduction du paclitaxel en association aux sels de platine dans la chimiothérapie de première ligne. Nous reviendrons sur ces résultats dans les commentaires de la publication de l'Annual Report à laquelle nous participons et apportons notre contribution depuis 1997.

♣ L'imagerie :

I. L'échographie :

Elle concerne trois indications dans la surveillance :

- Exploration de l'ovaire restant pour les stades I
- Recherche des métastases hépatiques
- Reconnaissance des zones liquides, et en particulier d'une lame d'ascite débutante. L'examen permet alors la ponction et l'identification de cellules malignes confirmant la récurrence péritonéale

2. Le scanner :

Il a fait l'objet de controverses. En effet, il pourrait paraître illusoire de lui demander de rechercher une récurrence péritonéale infra-clinique. B.Nelson a fait une étude afin de préciser, lors du bilan initial, l'existence de métastases inférieures et supérieures à 2 cm sur le diaphragme, la surface et le parenchyme hépatique, le mésentère, la plèvre, l'épiploon et les ganglions

aortiques supra-rénaux. Il conclut que le scanner est la meilleure méthode d'évaluation de l'extension tumorale.

L'imagerie par le scanner représente un excellent procédé de surveillance de la cavité abdomino-pelvienne, mais surtout des ganglions latéro-aortiques infra et supra-rénaux. Notre position est de réaliser dans les six mois post thérapeutiques, un scanner de référence, puis un contrôle annuel pendant les quatre années suivant la laparotomie de second look.

3. L'imagerie de résonance magnétique nucléaire (IRM) :

Elle ne sera indiquée que sur un signe d'appel, élévation des marqueurs tumoraux, échographie ou scanner avec une anomalie.

L'avantage de l'IRM est de donner une imagerie tridimensionnelle avec la taille de la lésion et son extension viscérale pelvienne ou abdominale. Le coût de cet examen, trois fois plus élevé que le scanner, en limite l'utilisation aux patientes pour lesquelles une élévation des marqueurs tumoraux est constatée. L'IRM, pas plus que le scanner n'est spécifique de la récurrence, les deux permettent uniquement de mesurer l'augmentation de la taille d'une localisation pelvienne ou abdominale.

♣ Les marqueurs tumoraux :

L'évolution des marqueurs tumoraux sériques et tissulaires représente les éléments nouveaux de la surveillance post-thérapeutique. Au cours de la chimiothérapie post-opératoire, la chute du taux de CA 125 correspond dans 75% des cas à une réponse favorable, selon G.J.S. Rustin. L'élévation secondaire du taux sérique de CA 125 doit être retenue comme le signe d'alerte pour la recherche d'une localisation métastatique intra-péritonéale ou

à distance. Un taux élevé de CA 125 au départ représente un élément majeur pour la surveillance ultérieure, il apparaît élevé dans 80% des cas de cancer épithélial de l'ovaire. Dans toutes nos observations, l'ascension secondaire du CA 125 correspond à une reprise évolutive du cancer ovarien.

Un autre marqueur sérique peut avoir de l'intérêt pour le clinicien, il s'agit de l'antigène carcino-embryonnaire (ACE), glycoprotéine dont le taux est élevé dans 73% des cancers ovariens, en particulier dans les cystadénocarcinomes mucineux, mais le taux est influencé par le degré d'extension de la tumeur. Son taux est établi par radio-immunologie, un taux supérieur ou égal à 15 ng/ml est considéré comme pathologique. La normalisation est obtenue en deux semaines après une exérèse chirurgicale complète, selon A. Gorins. La réascension des taux après le traitement indique une récurrence locale ou l'apparition des métastases. Le dosage des marqueurs sériques sera proposé tous les mois la première année, puis tous les six mois pendant 5 ans.

L'aspect de la courbe de décroissance des marqueurs en cours de chimiothérapie est un indicateur de la sensibilité de la tumeur aux agents chimiothérapeutiques. Une tumeur agressive conserve un taux relativement élevé pendant les 4 premiers mois de la chimiothérapie, une normalisation très tardive du marqueur incitera à poursuivre le traitement pendant 3 cures supplémentaires, même si le second look n'a pas retrouvé de foyer tumoral évolutif. Les marqueurs tissulaires utilisent des anticorps, par exemple les anticorps épithéliaux polymorphiques de la mucine : BC2. Il s'agit d'une détection immuno-histochimique par un anticorps monoclonal dont l'expression dans plus de 10% de cellules apparaît dans 98% des récurrences cancéreuses.

D'autres auteurs, et en particulier J.A. Schueler, ont évalué la signification de l'indice d'ADN par cytométrie de flux :

- IA > 1,40 : 61% de survie
- IA < 1,40 : 96% de survie

Un indice initial élevé justifie une surveillance par les marqueurs sériques et une laparotomie de contrôle dans les 18 mois post-opératoires.

La conduite à tenir

Au cours de la première année après le traitement initial, un examen clinique tous les trois mois avec un dosage du ou des marqueur(s) tumoral(aux) initialement élevé sera demandé, et un seul scanner abdomino-pelvien de référence avant le 6ème mois. Pour les quatre années suivantes, les consultations seront programmées tous les six mois avec un dosage des marqueurs, et une fois par an, un scanner abdomino-pelvien et une radiographie pulmonaire.

Après cinq ans et en l'absence de récurrence, un examen clinique semestriel et un dosage annuel des marqueurs seront suffisants.

Comme le démontrent les publications de l'Annual Report, 90% des récurrences surviennent au cours des deux premières années.

Traitement des récurrences

Les tumeurs de l'ovaire, et plus particulièrement les carcinomes épithéliaux, réapparaissent souvent, même après un traitement réussi; on parle de récurrence.

Le traitement dépend de l'intervalle qui s'est écoulé entre la fin du dernier traitement et la réapparition de la tumeur; il est également choisi en fonction de l'état général de la patiente et de l'objectif visé.

Carcinomes épithéliaux, cancer des trompes et du péritoine

Récidive précoce

Si la tumeur récidive dans les six mois après la fin du traitement (opération, chimiothérapie) ou si la tumeur résiduelle n'a pas régressé, on est en présence d'une tumeur résistante au platine. Cela signifie que la tumeur ne réagit pas suffisamment à la chimiothérapie standard à base de platine. On opte alors pour un cytostatique basé sur une substance active autre que le platine.

Dans le cadre d'études cliniques, on peut envisager, sous certaines conditions, un traitement à base d'anticorps ou une hormonothérapie.

Récidive tardive

Si une récidive survient plus de six mois après la fin du dernier traitement, on est en présence d'une tumeur sensible au platine. On peut à nouveau la traiter avec un cytostatique à base de platine, généralement associé à un cytostatique du groupe des taxanes. Dans certains cas, on peut envisager de pratiquer une opération avant la chimiothérapie pour réduire le foyer cancéreux ou l'éliminer complètement.

Tumeurs borderline

Tumeurs des cordons sexuels et/ou du stroma

Ces tumeurs récidivent rarement; si elles réapparaissent, c'est généralement après plusieurs années. En règle générale, une nouvelle opération est alors nécessaire. Il est recommandé de poursuivre les contrôles pendant plus de dix ans.

Tumeurs des cellules germinales

En cas de récidive, on procède souvent directement à une nouvelle chimiothérapie. Pour certains types de tumeurs des cellules germinales, une radiothérapie peut entrer en ligne de compte.

Les principaux facteurs pronostiques

♣ . Facteurs pronostiques cliniques :

Le stade d'extension tumorale : la classification de la Fédération Internationale des Gynécologues Obstétriciens (FIGO) est la plus utilisée. La détermination du stade (surtout dans les stades précoces) nécessite une chirurgie complète qui doit comporter, outre la chirurgie pelvienne, une cytologie péritonéale systématique, une lymphadénectomie pelvienne et lombo-aortique, des biopsies péritonéales multiples et une omentectomie. Les taux de survie à 5 ans varient entre 80% et 90% pour les stades I, 60% et 70% pour les stades II, 20% et 30% pour les stades III et 10% à 25% pour les stades IV.

Le volume du reliquat tumoral après la première intervention chirurgicale : il est le facteur pronostique le plus important dans les cancers de l'ovaire de stade avancé (IIIc ou IV).

L'intervention chirurgicale initiale est donc fondamentale et doit assurer l'exérèse du maximum de lésions macroscopiquement visibles. Le volume du résidu est dépendant des caractéristiques de la tumeur et la qualité de la chirurgie d'exérèse initiale. La chirurgie peut être classée en chirurgie optimale (reliquat nul ou microscopique) et chirurgie sub-optimale (résidu macroscopique).

Résection

Les chances de guérison sont plus élevées lorsque la tumeur a pu être enlevée complètement. La réussite de l'opération détermine les traitements complémentaires. Après l'opération – on parle aussi de résection (du latin resectio = couper) –, on examine s'il reste des résidus de tumeur. La lettre R (pour résiduel) indique le degré de résection de la tumeur:

R0 Pas de tumeur résiduelle

R1 Tumeur résiduelle d'un diamètre inférieur à 2 cm

R2 Tumeur résiduelle d'un diamètre supérieur à 2 cm

Facteur discuté : âge, état général de la patiente. Ces facteurs influencent néanmoins la décision d'un traitement de la maladie.

♠ Facteurs histologiques :

Les tumeurs ovariennes à malignité atténuée ont un excellent pronostic après la chirurgie d'exérèse. Elles ne représentent que 13% de l'ensemble des tumeurs malignes.

Le degré de différenciation cellulaire (=grade histologique) de la tumeur est un facteur pronostique majeur. Dans le stade précoce (stade I), il est un facteur décisionnel important pour discuter d'un éventuel traitement adjuvant.

Le type histologique de la tumeur : les tumeurs à cellules claires et indifférenciées sont de plus mauvais pronostic.

On distingue les grades suivants

- G1** Bien différencié: les cellules cancéreuses ressemblent encore fortement aux cellules saines de l'ovaire.
- G2** Moyennement différencié: les cellules cancéreuses ressemblent encore un peu aux cellules saines de l'ovaire.
- G3** Peu différencié: les cellules cancéreuses ne ressemblent presque plus aux cellules saines de l'ovaire.

♣ . Facteurs biologiques :

Ces facteurs sont discutés ; décroissance du CA 125 après la chirurgie et lors de la chimiothérapie, ploïdie des cellules tumorales, hyperexpression de l'her-2/neu, de la p 21 ou de la p 53. Hormis la cinétique du CA 125, les autres facteurs biologiques ont peu d'impact en pratique quotidienne.

Le dépistage des cancers ovariens

Stratégies de dépistage en fonction du risque

Deux situations sont à distinguer quand il s'agit d'appliquer une stratégie de dépistage des cancers de l'ovaire. Sont à considérer à part les sujets à risque et la population générale.

S'agissant des sujets à risque, on sait que certains facteurs individuels (puberté précoce, stérilité, ménopause tardive...) interviennent, mais il est impossible, en pratique, de les prendre en compte. Seule peut être exploitée la notion de risque familial.

Les familles à risque

Les études épidémiologiques démontrent que le risque cumulatif d'être atteint d'un cancer de l'ovaire avoisine 1% : 1 femme sur 100 fera, au cours de sa vie (life time risk), un cancer de l'ovaire. Chez les femmes apparentées au premier

degré (fille, sœur ou mère) avec un sujet atteint d'un cancer de l'ovaire, le risque est de 4%. Si deux parentes de premier degré ont été atteintes, le risque passe à 15%. Il en est de même si la parentèle du premier degré comporte un cas de cancer de l'ovaire et un cas de cancer du sein survenus avant l'âge de 50 ans ou deux cas de cancer du sein survenus avant l'âge de 60 ans. Chez les femmes, enfin, apparentées au premier degré avec trois femmes atteintes de cancer de l'ovaire, le risque atteint 25%.

Ces notions épidémiologiques n'ont pas, au plan individuel, une grande signification. Leur intérêt est surtout de permettre l'identification des « familles à risque ». Quand on trouve dans une famille chez des sujets apparentés au premier degré, soit deux cas de cancer de l'ovaire, soit un cas de cancer de l'ovaire et un cas de cancer du sein apparus avant l'âge de 50 ans ou deux cas de cancer de l'ovaire, on doit considérer qu'on est en présence d'une famille à risque et l'on doit suspecter un syndrome « sein-ovaire », soit un syndrome « ovaire spécifique de site », syndromes qui peuvent être liés à une mutation du gène BRCA1 ou du gène BRCA2.

En présence d'une mutation du gène BRCA1, le risque cumulatif (life time risk) de cancer de l'ovaire est de 45% (et le risque de cancer du sein de 80%).

En présence de mutation du gène

BRCA2, le risque cumulatif est de 25%. En l'absence de mutation de BRCA1 ou de BRCA2, le risque est celui observé dans la population générale.

Sur le plan pratique, la recherche d'une mutation doit être proposée dans tous les cas où on est en droit de suspecter un syndrome sein-ovaire ou un syndrome ovaire spécifique de site. On doit y ajouter les sujets appartenant à une famille classée HNPCC (Hereditary Non Polypous

Colorectal Cancer). Le test génétique permet d'identifier les vrais sujets à risque qui ne sont pas forcément les parents de premier degré d'une femme atteinte de cancer de l'ovaire. Après les tests génétiques, deux situations sont à distinguer. Si la personne est porteuse d'une mutation, il faut, dès l'âge de 30 ans, la soumettre au dépistage double semestriel (échographie et dosage du CA125 tous les 6 mois) et proposer, à l'âge de 40 ans au plus tard, une annexectomie bilatérale. Si la personne n'est pas porteuse d'une mutation, son risque est en principe le même que celui observé dans la population générale. Mais il peut être difficile de faire accepter l'absence de dépistage. Il en est de même chez les femmes dont une seule parente de premier degré, la mère le plus souvent, a été affecté d'un cancer de l'ovaire.

Population générale

Le dépistage pourrait apparaître comme une solution pour améliorer la précocité du diagnostic d'autant plus qu'avec l'échographie on dispose d'un moyen très sensible pour détecter des anomalies ovariennes.

Malheureusement, la spécificité de ce test même couplé au dosage du marqueur biologique CA 125 est très insuffisante eu égard à la faible prévalence du cancer de l'ovaire par rapport aux lésions bénignes. La généralisation des échographies conduirait donc à un beaucoup trop grand nombre d'explorations chirurgicales (coelioscopie) pour parvenir à un diagnostic histologique de certitude.

Le dépistage de masse n'est donc pas préconisé actuellement et en dehors des formes familiales où il existe une prédisposition génétique (5 à 10 % des cas) aucun groupe à risque ne peut être véritablement individualisé.



Etude pratique :

∞ Le bute :

Le but de notre travail est de faire ressortir les caractères épidémiologiques, Cliniques, para cliniques, thérapeutiques et évolutifs des patientes porteuses de cancer ovarien.

∞ L'objectif :

- Décrire les caractéristiques socio démographiques des patientes.
- Décrire l'attitude thérapeutique.
- Décrire les gestes opératoires pratiqués
- Décrire le type histologique .

∞ Cadre d'étude :

Notre étude s'est déroulée à l'EHS de Tlemcen, service de gynéco-obstétrique.

∞ Période d'étude :

Durent la période allant du 01 janvier 2011 jusqu'au 30 décembre 2013, 20 femmes porteuses de cancer de l'ovaire ont été recensées

∞ Type d'étude :

Il s'agit étude rétrospective descriptive.

∞ Echantillonnage :

* Les critères d'inclusion sont:

- Tout cancer organique de l'ovaire confirmé à la laparotomie n'ayant pas fait l'objet d'un examen histopathologique mais dont le diagnostic macroscopique ne peut prêter à confusion avec d'autres tumeurs
- Toute tumeur de l'ovaire confirmée par l'examen histopathologique de la pièceopératoire.

* Les critères de non inclusion sont:

- Les tumeurs bénignes de l'ovaire
- Les Pyo-ovaires;
- Les tumeurs pelviennes dont l'origine n'a pas été déterminée
- Les kystes fonctionnels.

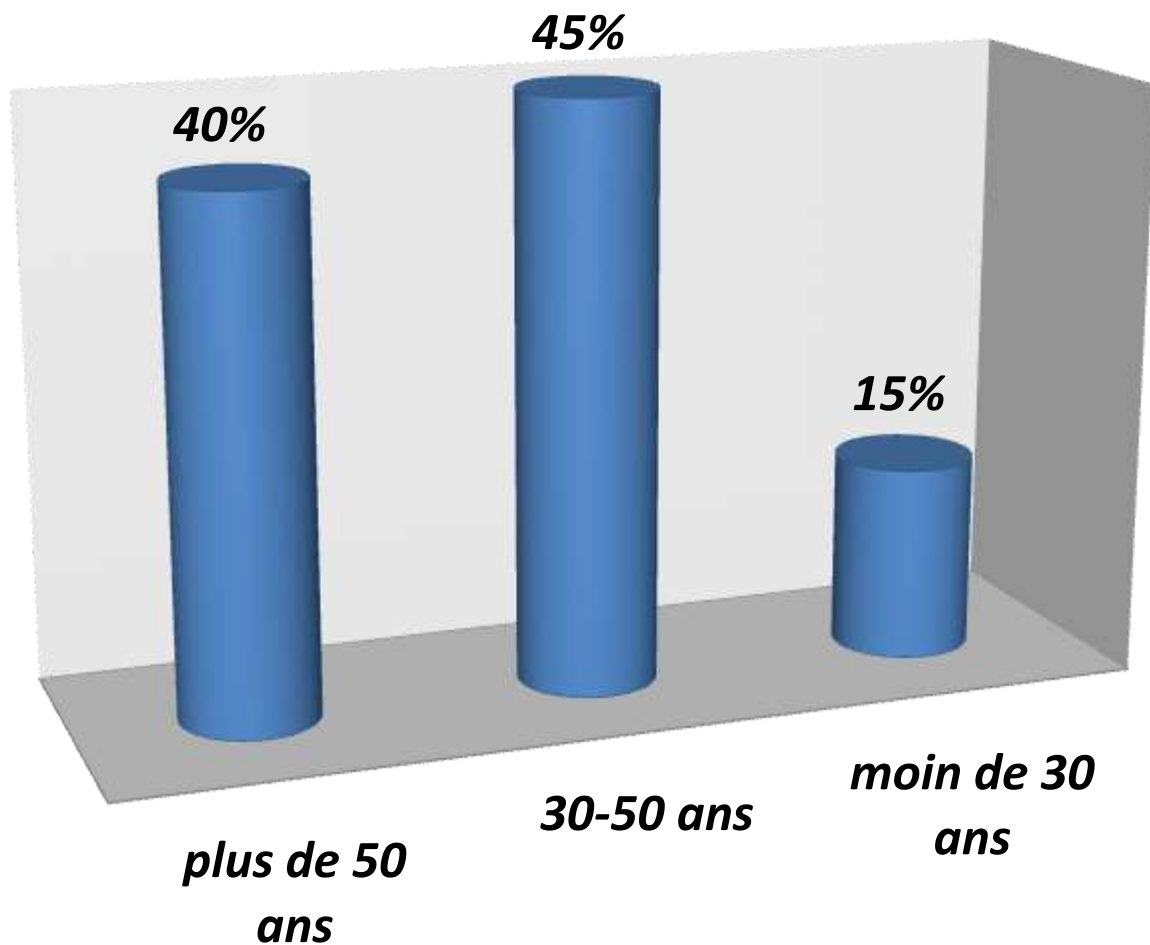
∞ Collecte de données:

Les données ont été recueillies à partir

- Des dossiers d'hospitalisation
- Des registres de protocole opératoire

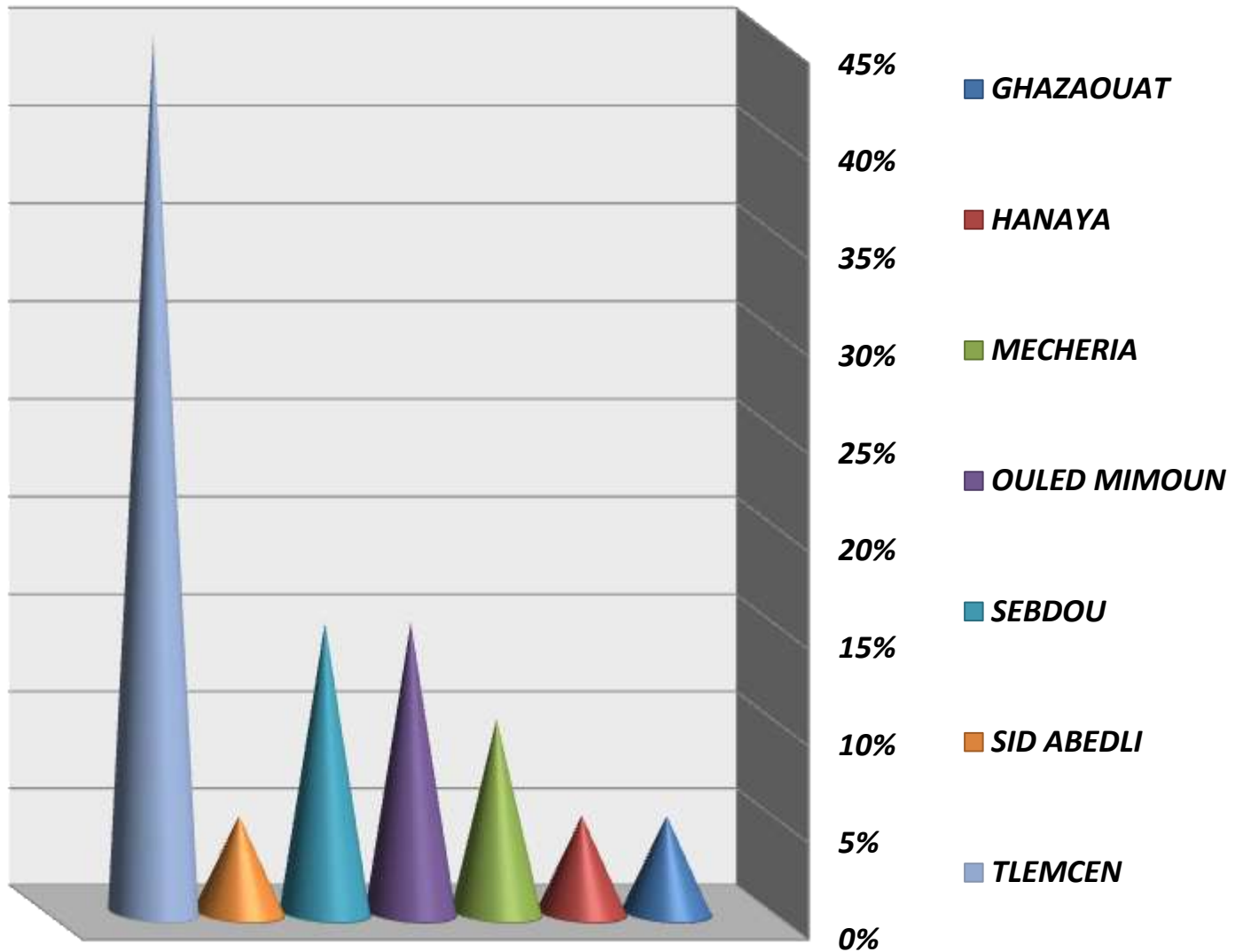
∞ Résultats:

Repartition des patientes selon les tranches d'âge



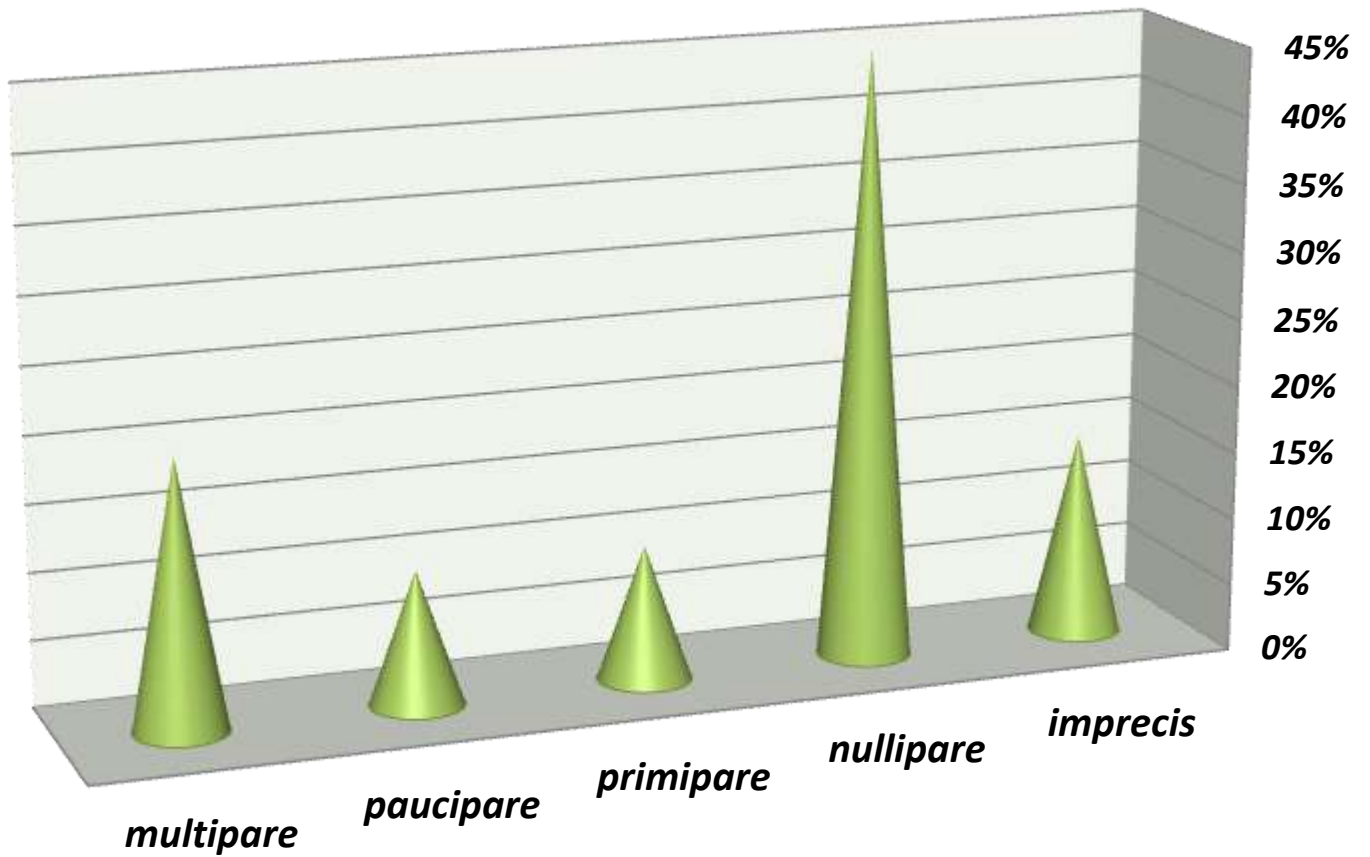
a) Répartition des patientes selon les tranches d'âge :

repartition des patientes selon la residence



b) Répartition des patientes selon la résidence :

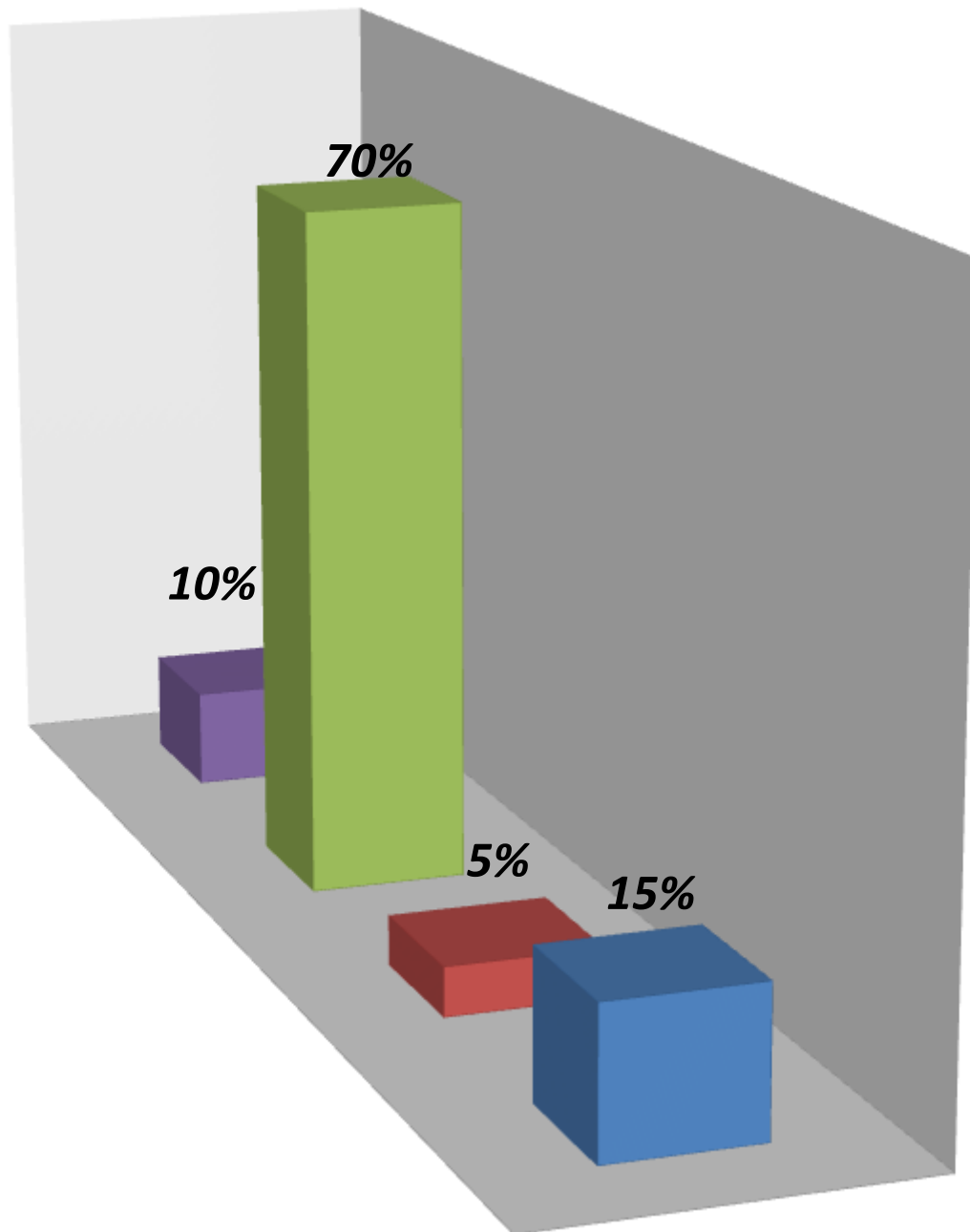
Repartition des patientes en fonction de la parité



c) Répartition des patientes en fonction de la parité:

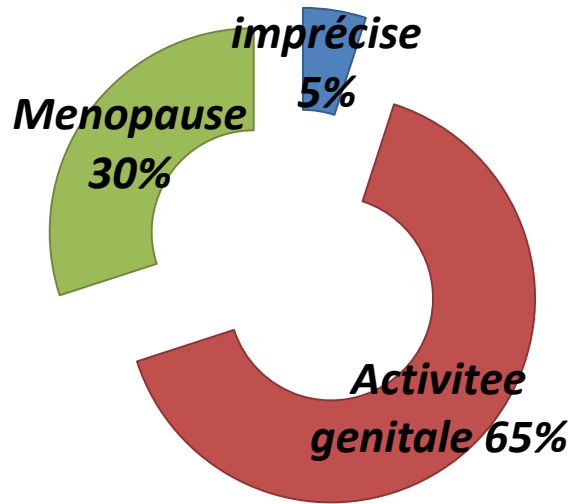
Repartition des patientes en fonction de la ménarchie

■ *imprecis* ■ *moins de 12ans* ■ *12-15ans* ■ *plus de 15ans*



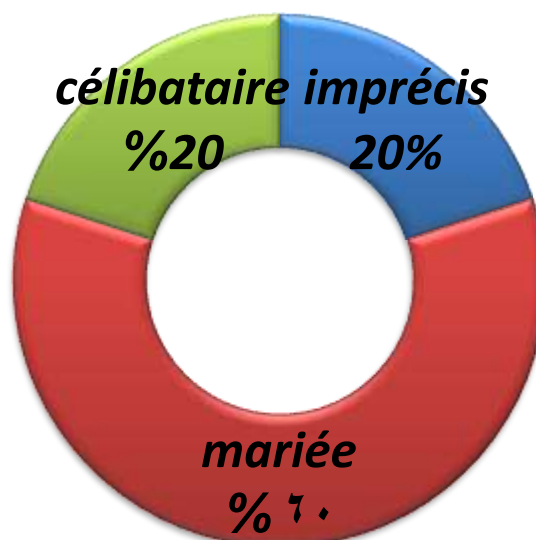
d) Répartition des patientes en fonction de la ménarchie:

Repartition des patientes selon l'activité genitale



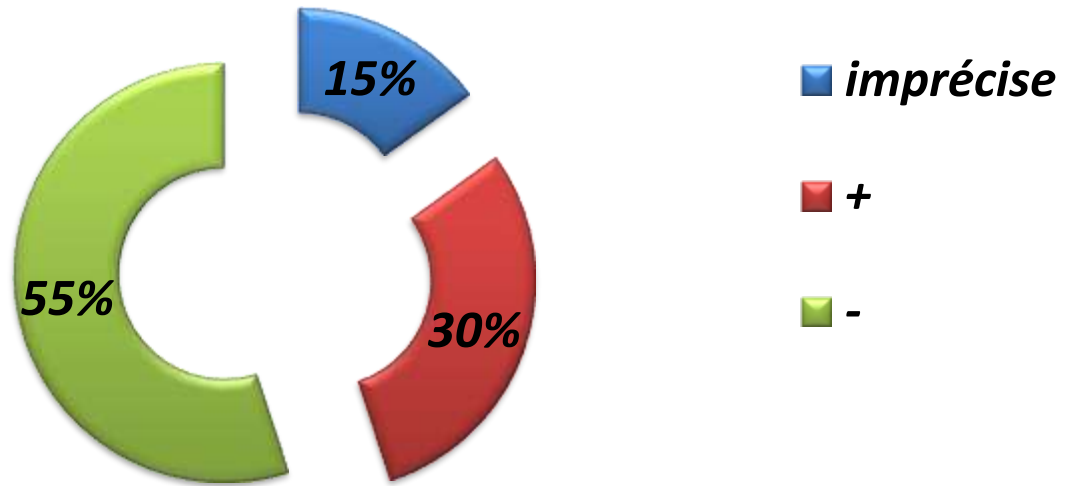
e) Répartition des patientes en fonction de l'activité génitale:

repartition des patientes selon l'etat matrimonial



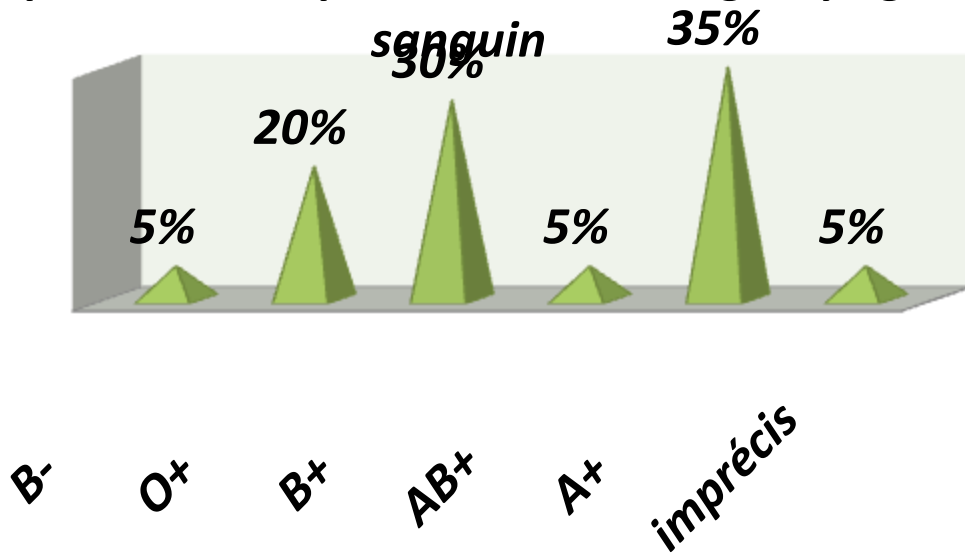
f) Répartition des patientes selon l'état matrimonial:

**répartition des patientes suivant le facteur
contraception**



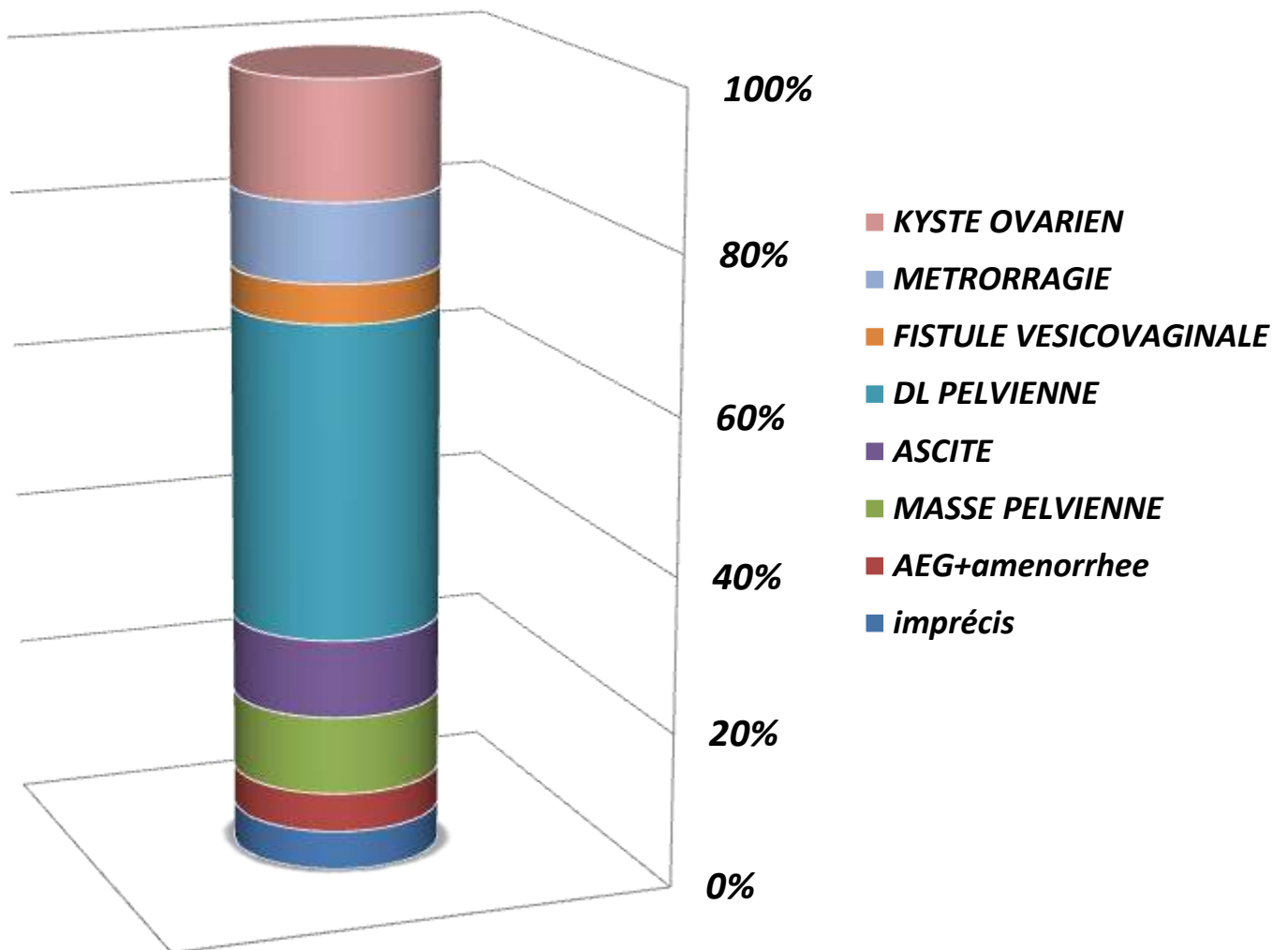
g) Répartition des patientes suivant le facteur contraception:

**répartition des patientes selon le groupage
sanguin**



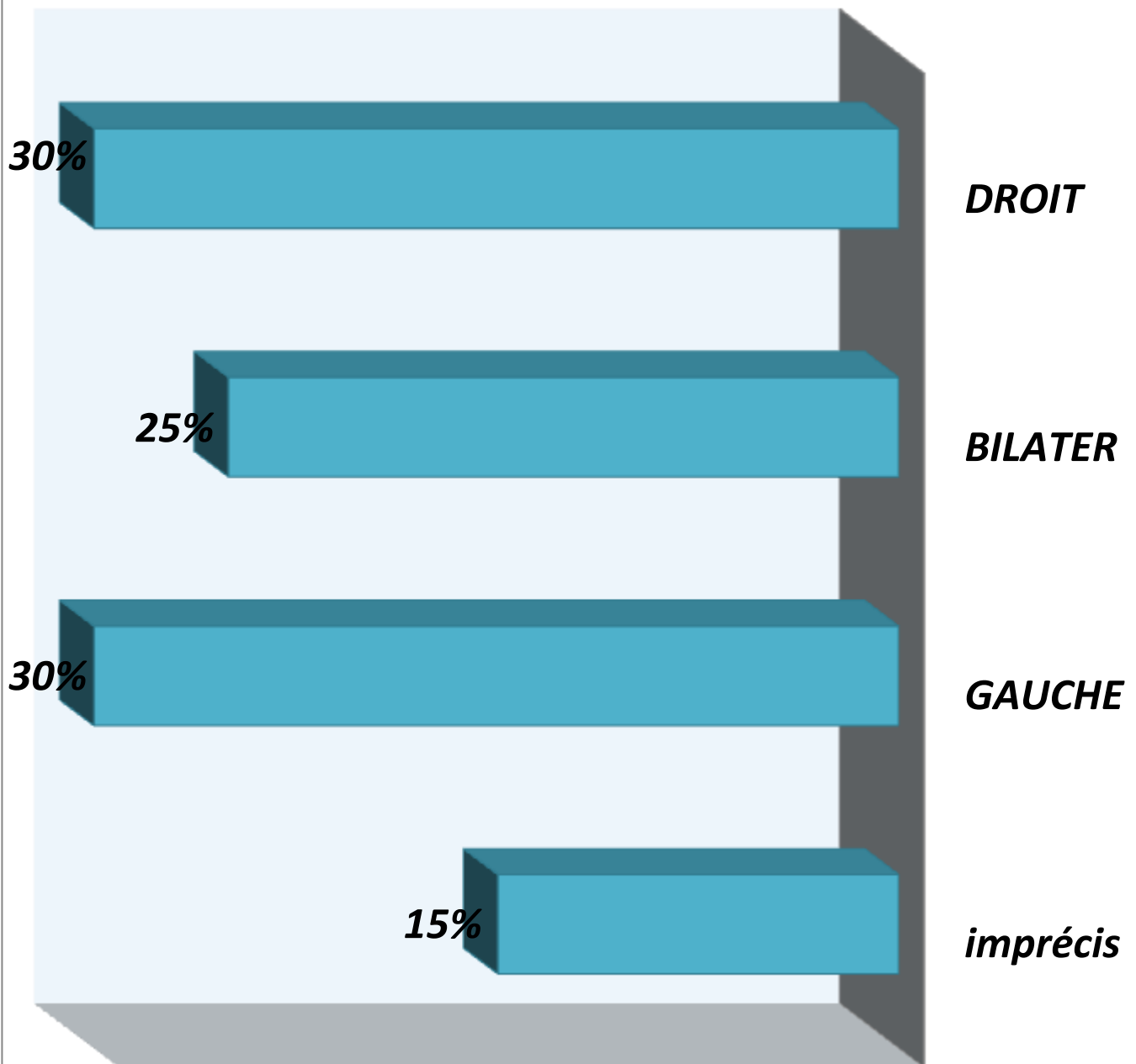
h) Répartition des patientes en fonction du groupage sanguin:

Repartition des patientes selon les principaux motifs de consultation



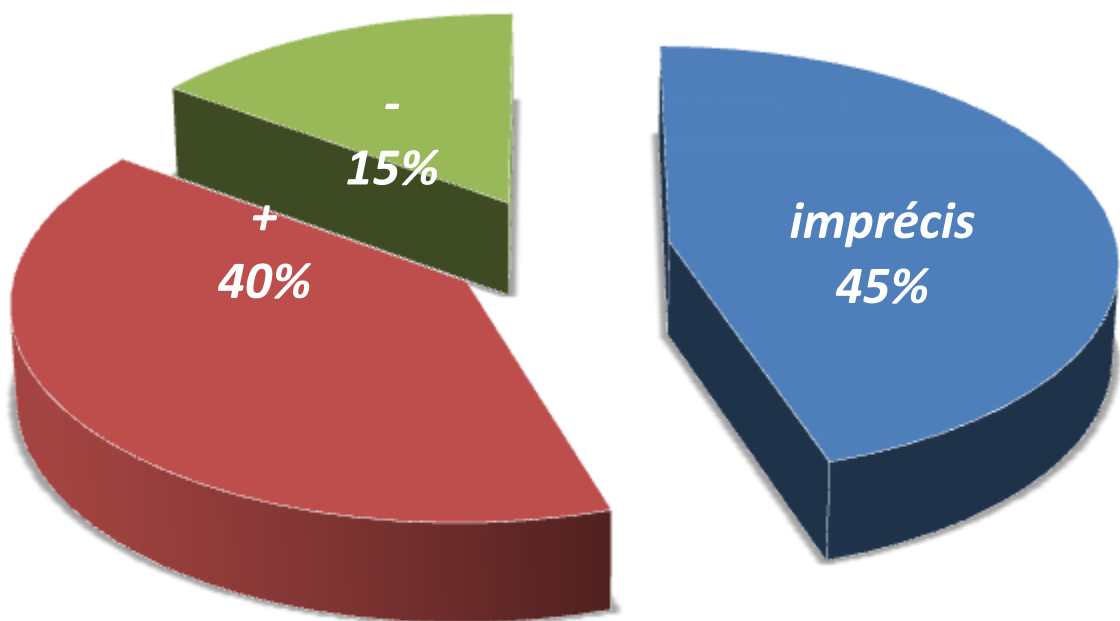
i) Répartition des patientes selon les principaux motifs de consultation:

répartition des patientes selon le siège de la tumeur



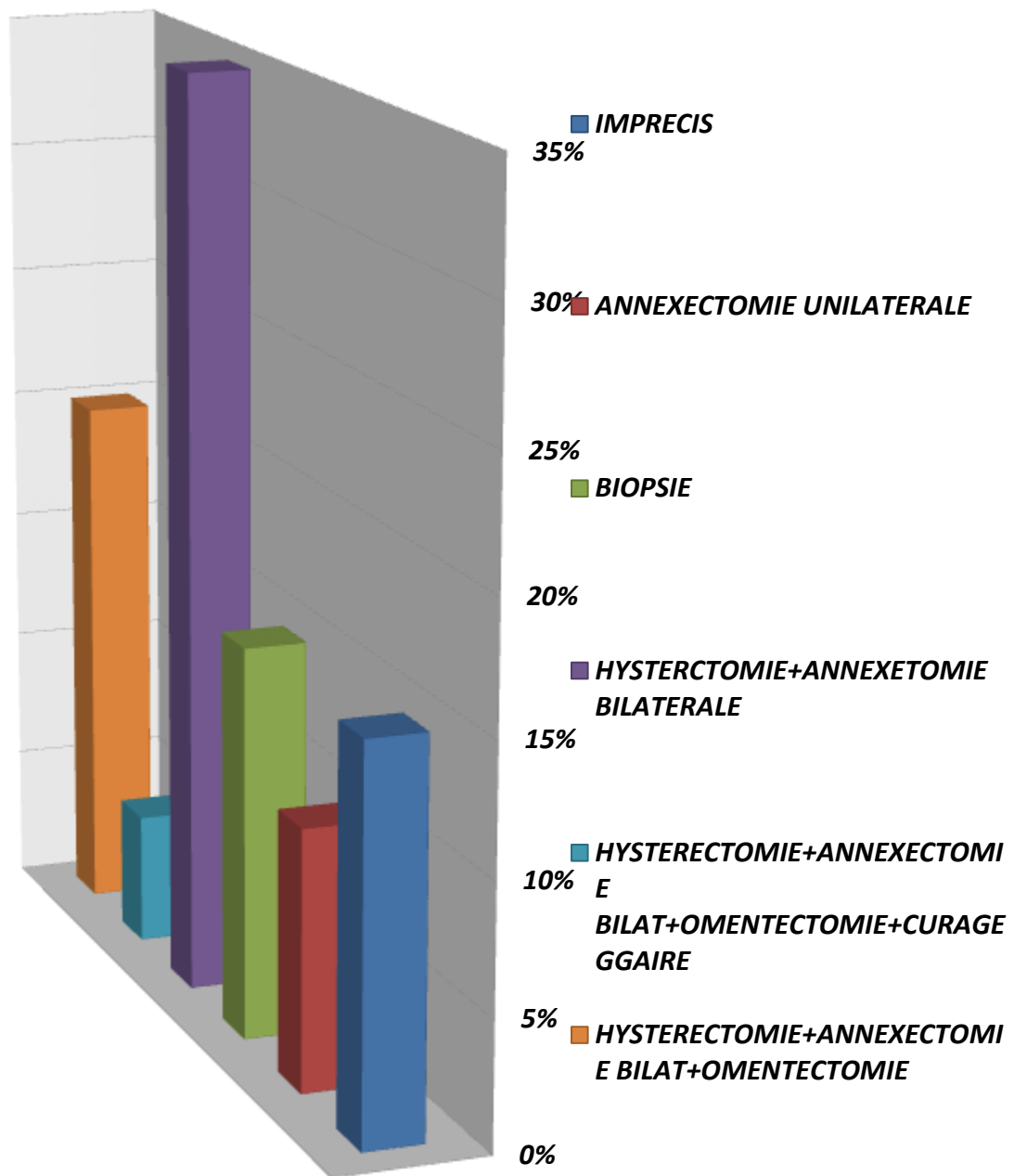
j) Répartition des patientes selon le siège de la tumeur :

***répartition des patientes selon la présence ou non
des métastases***



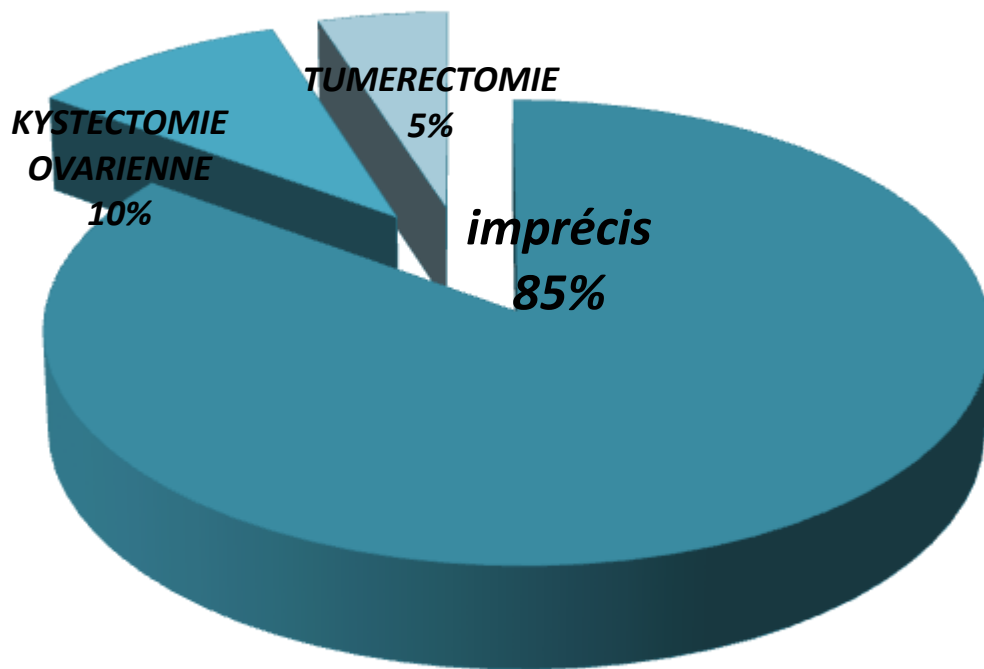
***k) Répartition des patientes en fonction de la présence ou non
des métastases:***

repartition des patientes suivant le geste pratiqué



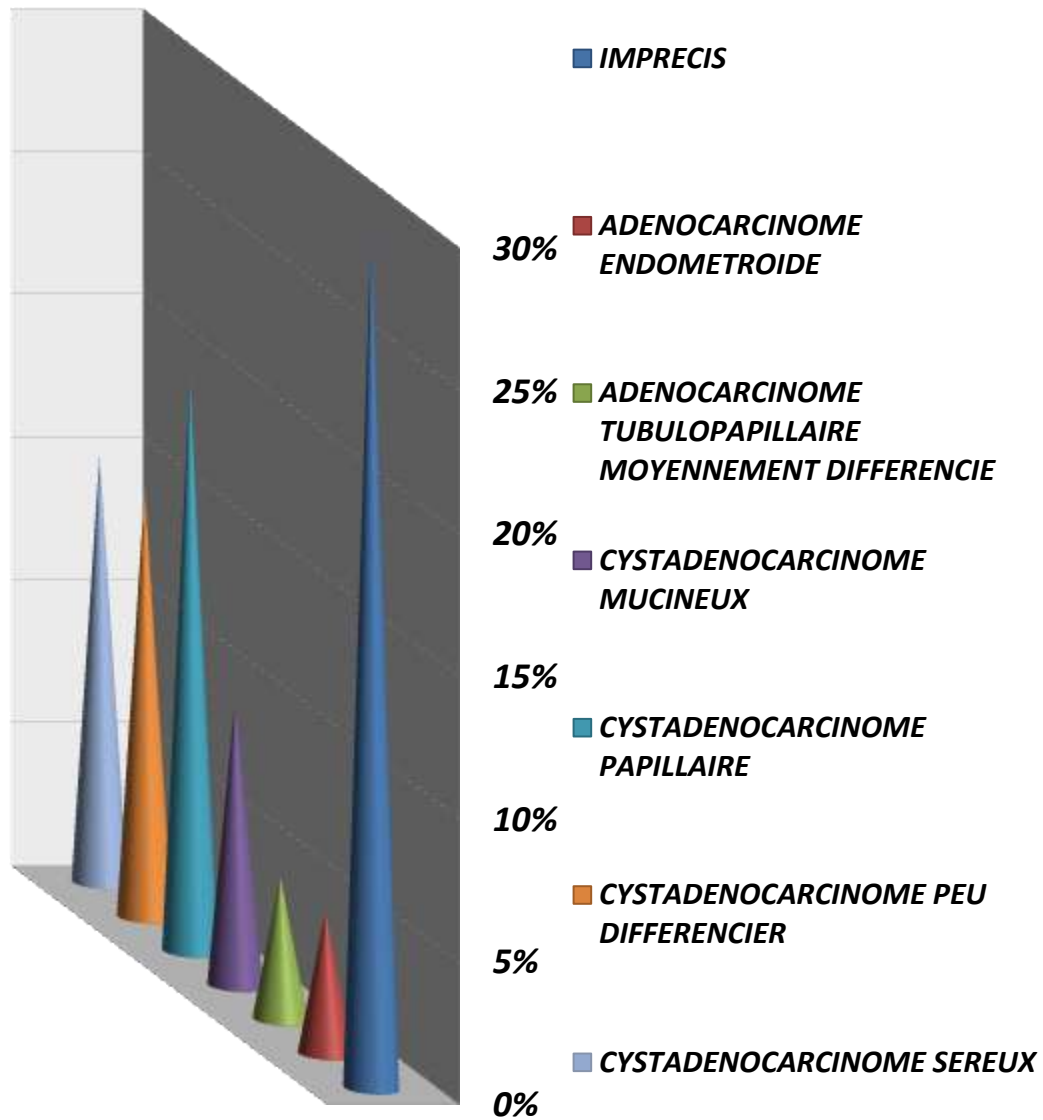
1) Repartition des patiente suivant le geste pratique :

**repartition des patientes en fonction des
antecedants chirurgicaux**



m) La repartition des patientes en fonction des antecedants chirurgicaux :

repartition des patientes suivant le type anatomopathologique du cancer



n) la repartition des patientes en fonction de type anatomopathologique du cancer



Discussion :

Le cancer ovarien constitue une pathologie pas assez fréquente en milieu gynécologique. L'échographie et la coelioscopie ont transformé, durant cette dernière décennie, la prise en charge de ces tumeurs. L'approche diagnostique reste dominée par deux points importants :

- Confirmer leur organicité pour éviter d'opérer les kystes Fonctionnels.
- et Leur malignité éventuelle afin de ne pas sous traiter un cancer de l'ovaire.

Notre étude est porté sur les seules tumeurs organiques malignes de l'ovaire comme déjà défini. Nous avons essayé de faire une description des cancers de l'ovaire rencontrés dans le service de gynécologie et d'obstétrique à l'EHS Tlemcen sur une période de 03 ans.

a) Les caractéristiques sociodémographiques:

1/l'âge :

60 % de nos patientes ont moins de 50 ans.

Notre série est constituée dans sa majorité d'une population jeune.

Nous n'avons pas trouvé de cancer de l'ovaire chez les enfants.

2/Parité :

Les patientes nullipares constituent la majorité d' échantillon avec un taux de 45 %, d'où le rôle de la faible parité dans la survenue des cancers ovariens.

3/Période de la vie génitale :

Dans notre service les patientes en activité génitale prédominent, avec 65 % des cas. Les femmes ménopausées représentent 30% Ceci s'explique par le fait que le majeur parti de nos patientes était jeune.

4/état matrimonial :

Notre échantillon est constitué de 60% de femmes mariées.

5 /Résidence :

La prédominance est urbaine ,dont 45% de nos patientes viennent de Tlemcen, ce résultat est influencé par le lieu de recrutement.

6/Antécédents :

10% de nos patientes ont subi un kystectomie ovarienne
5% d'eux ont subi un tumerectomie . Un rôle de protection par les oestroprogestatifs, s'ils sont utilisés longtemps, est retrouvé dans la littérature. Nous avons noté que 55%de nos patientes n'ont jamais utilisé ces médicaments.

7/Groupage sanguin :

35% de nos patientes ont un groupage sanguin A+, 30% B+et 20% O+ .

b) Circonstances de découverte :

La douleur pelvienne était le motif de consultation le plus fréquent 40%.

Les kystes ovariennes représentent 15%.

Les métrorragies, les masses pelviennes et l'ascite représentent chacun 10%

c) Sièges de la tumeur et métastase :

Dans notre population, la localisation unilatérale de la tumeur est la plus fréquente représente 60% des cas.

Chez 40% de nos patientes, le cancer est découvert au stade des métastases.

d) Les moyennes thérapeutiques :

60 % des patientes ont bénéficiés d'un traitement chirurgical exclusif. Ce traitement

a été dans 35% des cas une hystérectomie totale avec une annexectomie bilatérale, dans 20% des cas une hystérectomie totale avec une annexectomie bilatérale + omentectomie et dans 5% des cas hystérectomie totale avec une annexectomie bilatérale + omentectomie + curage ganglionnaire
10% de nos patientes ont bénéficiés d' une annexectomie unilatérale.
L'abstention chirurgicale a été observée chez 15% des cas, du fait des lésions tumorales très étendues et du mauvais état général de ces patientes.

e) Type histopathologique :

Le types histopathologique de la tumeur ovarienne le plus fréquemment rencontre est le cystadenocarcinome papillaire représente 20% des cas.

Le cystadenocarcinome peu différencié et le cystadenocarcinome serré représente chacun 15%.

Le faible taux de pourcentage est représenté par l'adénocarcinome endométrioïde et l'adénocarcinome tubulo papillaire moyennement différencié.

Résumé :

Le cancer ovarien, quoique relativement peu fréquent, pose un ensemble de problèmes dont dépend la prise en charge et le pronostic ultérieure.

Le but du notre travail est de faire le point sur les critères épidémiologiques, cliniques, paracliniques et thérapeutiques du cancer ovarien. Notre série est constituée de 20 cas de patientes porteuses d'un cancer ovarien hospitalisées au service de Gynécologie e.t d'Obstétrique à l'EHS Tlemcen entre 01 Janvier 2010 - 30 Septembre 2013.

L'age moyen de nos patientes est 50 ans, la majorité de notre population est jeune, en période d'activité génitale, nullipare et ne prennent pas d'oestroprogestatifs.

Le motif de consultation le plus fréquent était les pelvialgies avec présence souvent de métastases.

L'attitude thérapeutique était surtout chirurgicale, dans 50 % des cas c'était une hystérectomie totale avec une annexectomie bilatérale.



Bibliographie :

Impact Internat de Gynécologie-Obstétrique.

Thèse Med; Frédérique MOHAMMADI KUEHN (Nancy) 2011.

Thèse Med; Elizabeth CONSTANCIS (Paris) 2003.

Polycopié d'anatomie-pathologique; Docteur A. CHEVALLIEP Faculté de Médecine de Nice 2000.

Gynécologie et obstétrique (manuel illustré): HENI DE TOUNIS -GUILLAUME MAGNIN-FABRICE PIERRE.

Gynécologie (collection pour le praticien) :J.LANSAC-P.LECOMTEH. MANET.

ATLAS DE POCHE DE PHYSIOPATHOLOGIE :S.SILBERNAGELA.Bespopoulos
FLOIAN LANG.

Thèse pour doctorat en médecine; diplôme d'état par TEVY SAN présenté et publié le 28 OCTOBRE 2008 (université PARIS DESCARTES).

Etude epidemio-clinique, échographique et anatomopathologkue des tumeurs de l'ovaire dans le service de gynécologie et d'obstétrique du C.H.0 du Point « G ».

Thèse Med; Boubacar DICKO (Bamako) 2006.

Université Médicale Virtuelle Francophone Polycopié national de cancérologie,Cancer de l'ovaire (153) Pr. Jacques Dauplat, Dr. Guillaume Le Bouëdec.

Sites internet :

Google.fr: cancer de l'ovaire.

Wikipéa.fr cancer de l'ovaire.

www.doctissimo.fr:Site français consacré à la santé.

www.fnclcc.fr:Site de la Fédération nationale française des centres de lutte contre le cancer, avec un dictionnaire des cancers de A à Z.

www.forumcancer.ch:Forum Internet de la Ligue contre le cancer.

www.fondsanticancer.org: le Fonds Anticancer

www.esmo.org: la Société européenne d'oncologie médicale

<http://www-sante.ujf-grenoble.fr/SANTE/>