

REPUBLIQUE ALGERIENNE DEMOCRATIQUE ET POPULAIRE

Service de gynécologie-obstétrique Tlemcen

Medecin chef : Pr Benhabib

Medecin responsable des medecins internes : Pr Ouali

Mémoire De Fin D'étude

Pour l'obtention de diplôme de
Dcoteur en médecine générale

Thème:

Métrorragies Post ménopausiques

Suivi et encadré par:

Pr Ouali

Présenté par:

- Mouhadjer Mohammed El Amine
- Khaleel Ahmed
- Messaoudi Fatima Zohra
- Hassan Aeisha
- Dich Rokia
- Bouregba wafaa

Promotion 2007-2014

I- INTRODUCTION :

Les hémorragies génitales survenant après la ménopause constituent, à juste titre, un sujet d'inquiétude pour la patiente et son médecin.

La crainte du cancer bien entendue au premier plan de préoccupation et de l'enquête étiologique représente la tâche essentielle du clinicien

D'un point de vue pratique, la difficulté du diagnostic est très différente suivant l'origine du saignement. En fonction du siège des lésions, on peut ainsi distinguer deux éventualités :

1- Les hémorragies basses (vulvaire, vaginale, ou exo cervicales) :

- Les régions en cause sont aisément accessibles.
- On peut facilement y mettre en œuvre des examens simples, peu traumatisants et fidèles : frottis, biopsie, colposcopie.....

2- Les hémorragies hautes : d'origine intra-utérine (soit primitivement, soit secondairement en relation avec une lésion ovarienne ou un facteur hormonale) :

- La cavité utérine, et à fortiori les trompes et les ovaires, sont difficilement explorables.
- Les investigations nécessaires impliquent des manœuvres relativement plus délicates et coûteuses : frottis et biopsie d'endomètre, hystérosalpingographies, curetage biopsique, ceolioscopie, dosages
- hormonaux complexes.

II- PROBLEMATIQUES :

Les métrorragies postménopausiques représentent un motif de consultation fréquent et ont une grande importance clinique. Elles sont pourtant abordées diversement tant dans le cadre des démarches diagnostiques que thérapeutiques. Environ 5% de toutes les investigations gynécologiques concernent les métrorragies en post-ménopause. Cette problématique tend à s'accroître en raison du vieillissement de la population, de l'usage plus fréquent de la substitution hormonale et de la prescription de Tamoxifène dans le cadre des tumeurs mammaires malignes. Près de 70% des consultations gynécologiques de la femme péri ou post-ménopausée se rapportent à des saignements. Les métrorragies post-ménopausiques constituent le principal signal d'alarme pour un carcinome de l'endomètre et en sont le premier symptôme chez 80% des patientes.

Nous essayons dans le suivant d'étudier attentivement les 3 problèmes essentiels :

- 1- Problème diagnostique
- 2- Problème étiologique
- 3- Problème thérapeutique

IV- LA DEMARCHE DIAGNOSTIC:

I- l'apport de la clinique :

***- L'interrogatoire :**

-il apportera souvent des éléments d'orientation intéressants :

-l'âge de la patiente est déjà à prendre en considération .en effet la fréquence des cas (bénins) va en décroissant à mesure que les femmes vieillissent et s'éloignent de leur ménopause. Ce phénomène est donc encore plus sensible si l'on considère l'intervalle de temps qui sépare le climatère de la première manifestation hémorragique ; par convention il doit être supérieur à une année pour que l'on puisse parler de métrorragies post-ménopausiques.

-il faut bien s'enquêter de :

La pathologie gynécologique antérieure :

Fibrome connu, dysfonctionnement hormonal pré-ménopausique avec insuffisance lutéale probable (dont on sait le rôle favorisant dans la genèse du cancer de l'endomètre), traitements hormonaux prolongés

-il est précisément capital de toujours rechercher avec plus grand soin la notion d'une hémorragie dans les mois qui ont précédés le saignement, une telle enquête doit être systématique, car il est habituel que la malade n'y fasse aucune allusion. Il s'agira en général d'un traitement oestrogénique, surtout sous forme (retard), ou plus rarement sous forme d'implants (qui sont pourtant absolument contre-indiqué chez une femme non hystérectomisée)
Il faut savoir que les œstrogènes peuvent se trouver dans certains produits cosmétiques sous forme dissimulée.

Du caractère des métrorragies :

Il faut d'abord préciser qu'il s'agit bien de métrorragies (post-ménopausiques) et par conséquent survenues après un arrêt des règles d'au moins un an.

Les caractères du saignement sont parfois évocateurs d'une étiologie particulière, mais cela reste très schématique, ainsi :

-les polypes endométriaux et les hyperplasies de l'endomètre saignent généralement de manière assez abondante, la patiente comparant ses hémorragies à des règles.

-les tumeurs ovariennes à activité hormonale déterminent des pseudo-menstruations tout à fait significatives : saignement abondant, fréquent, survenant dans un climat cataménial (tension des seins, ballonnement abdominal, algies pelviennes).

-les métrorragies liées à l'atrophie endométriale sont à l'inverse le plus souvent minimales, discrètes. Il s'agit plutôt de pertes rosées ou (sale), brunâtre.

-dans les vaginites atrophiques ou surinfectées la leucorrhée est au premier plan en général, la patiente signale des simples stries sanglantes ou encore une coloration jaune –marron de cette leucorrhée.

Bien entendu les métrorragies du cancer peuvent apparaître sous tous ces aspects et il ne saurait être question d'attacher une valeur étiologique fiable à un signe fonctionnel aussi contingent.

***-L'examen clinique :**

Il est très fréquent qu'il soit malaisé et laborieux chez ces patientes âgées souvent obèses, assombries d'un tractus génital atrophique au vagin atrophique.

L'inspection :

L'inspection vulvaire qui précèdera celle des parois vaginales et du col permettra d'en apprécier la trophicité et donnera un aperçu du degré d'imprégnation hormonale.

L'examen au speculum : temps essentiel dans l'examen clinique permet d'étudier l'intégrité des parois vaginales, l'état de la muqueuse, l'origine du saignement ainsi l'état de l'exocol, de ce fait on est orienté d'une telle façon :

-vulve et vagin séniles, à la muqueuse pale et fragile se couvrant de pétéchies au contact du spéculum, parfois (pleurant le sang). Il s'agit d'une vaginite atrophique simple.

- en cas de surinfection on trouvera une muqueuse inflammatoire, une leucorrhée jaunâtre.

- à l'inverse une muqueuse génitale souple, humide, rosée témoignera d'une œstrogénie résiduelle importante (ou d'une hormonothérapie), à fortiori s'il existe une glaire cervicale abondante et filante.

- on aura noté au passage l'existence éventuelle d'un ectropion du méat urétral et l'on aura examiné minutieusement les replis vulvaires et les culs de sac vaginaux afin de ne pas (passer à côté) d'un cancer de la vulve ou du vagin. Les cervicites atrophiques plus ou moins surinfectées sont fréquentes, mais ne doivent pas masquer une lésion dysplasique ou carcinomateuse (les Z.I.N.C.N sur un col atrophique sont évidemment moins visibles).

Les polypes endocervicaux ou accouchés par le col sont en général bien repérables.

Il est important de noter l'aspect d'un écoulement par l'orifice cervical : si l'on observe l'issue d'un liquide sanglant rosé ou noirâtre, l'origine (haute) du saignement devient certaine et il faudra redoubler de prudence. En cas d'écoulement muco-purulent ou nécrotique le diagnostic est orienté dans deux directions :

-cancer de l'endomètre avant tout,

-mais aussi lésion infectieuse : endométrite, pyométrie, exceptionnellement tuberculose de l'endomètre.

NB : L'état du col est apprécié au mieux grâce à la colposcopie avec test de Schiller.

Le lugol fournissant en outre une appréciation grossière de l'état hormonal.

Le toucher vaginal :

Cet examen, il faut en convenir, se révèle particulièrement infructueux : le gros utérus, mou et douloureux correspondant au cancer du

corps surinfecté semble en réalité bien rare. les augmentations de volume nettement perceptibles répondent presque toujours à des fibromes anciens sans aucune signification.

A l'inverse un utérus minuscule, involué, est un élément parmi d'autre pour conforter l'hypothèse d'une atrophie profonde de l'appareil génital.

Il est cependant essentiel de bien insister sur l'examen des annexes, car on considère que les ovaires ne doivent plus être palpables 5ans après la ménopause. De ce fait la perception d'un ovaire est un signe d'alerte qui doit orienter les examens complémentaires vers la pathologie ovarienne, bénigne, ou plus souvent, hélas, maligne.

***- Les examens complémentaires :**

-**Les frottis (de dépistages) cervico-vaginaux** : seront bien entendus systématiques, mais s'ils sont nécessaires ils ne sont absolument pas suffisants, puisqu'ils ne renseignent pas sur l'étage endo-utérin ;(bien qu'on y rencontre assez souvent des cellules endométriales squamées).

-Il faut donc impérativement, et ceci nous paraît capital, réaliser un prélèvement endométrial ; lequel implique que l'on puisse franchir l'isthme utérin pour pénétrer dans la cavité utérine.

-De ce fait, la tentative de cathétérisme du canal endocervical et de l'orifice interne du col représente une manœuvre essentielle devant toute métrorragie post-ménopausique.

-Cette manœuvre est loin d'être toujours aisée car certains cols paraissent totalement imperméables et sténoses chez les femmes ménopausées.

-L'importance de l'enjeu justifie toutefois une certaine opiniâtreté et nous dirons que pour atteindre l'endomètre toutes les méthodes sont licites et méritent d'être essayées, dans la mesure où elles ne sont ni exagérément traumatisantes, ni trop douloureuses pour être pratiquées sans anesthésie.

Dans les cas favorables on passe facilement une petite sonde (métallique ou en polyéthylène) montée sur une seringue étanche permettant une aspiration des sécrétions endométriales et des cellules desquamées.

Une technique plus moderne consiste à introduire dans la cavité un matériel permettant un frottement vrai des parois. Nous utilisons essentiellement l'endocyste de J.Cohen, dont les palettes rétractables réalisent un frottis (vrai) par raclement de la muqueuse. Cet instrument simple et bon marché nous paraît suffisamment souple pour ne pas faire courir un risque de perforation quelconque s'il est manié avec douceur.

De nombreuses autres techniques ont été proposées pour recueillir des échantillons endométriaux. Citons en particulier les diverses méthodes basées sur un lavage de la cavité utérine (par exemple celle de Gravelée). Parmi les procédés de grattage endo-utérin il faut signaler également l'usage d'éponges ou de brosses-écouvillon .enfin divers auteurs anglo-saxons ont perfectionné les méthodes d'aspiration (par exemple Isaac et Wilhoite)

En vérité, chaque méthode possède ses avantages et ses inconvénients, mais par-dessus tout il nous paraît souhaitable de posséder une grosse expérience personnelle de celle que l'on utilise habituellement (développez une méthode qui dans vos mains soit efficace, et vous parviendrez à déceler un cancer de l'endomètre aussi aisément qu'un cancer du col F.J.Hofmeister)

Lorsque le col est sténosé, à l'orifice interne ou à l'orifice externe, il faut tenter une dilatation douce et progressive du canal endocervical grâce aux bougies souples en gomme (type hystéromètres de J.Dalsace). On s'aidera d'une traction ferme sur l'utérus afin d'en redresser la courbure, réalisée au mieux à l'aide d'une fine pince de pozzi-palmer.

Dans les cas extrêmes nous avons recours à un stylet souple d'ophtalmologiste avec lequel nous essayons de reconnaître la direction du trajet à emprunter (la prudence s'impose tout particulièrement dans ces tentatives de sondage à l'aide d'un objet métallique fin et traumatisant, probablement capable de perforer l'utérus s'il est manié avec brutalité)

Lorsque tous les essais sont infructueux, nous administrons à la patiente un bref traitement oestrogénique pour atténuer l'atrophie et la sclérose des tissus

de manière à (ouvrir) le col (par exemple l'équivalent de 25 gammas d'éthinyl œstradiol par jour pendant 15 jours)

-Diverses publications font état de l'impossibilité d'accéder à la cavité utérine dans 20 à 30 % des cas /

Une telle appréciation nous semble exagérément pessimiste car pour notre part, sur plus de mille tentatives effectuées en période per ou post-ménopausique, notre taux d'échec global est certainement inférieur à 10%.

Il est vrai que le pourcentage d'insuccès diminue nettement avec le temps, à mesure que progresse l'expérience personnelle de l'opérateur (il est de l'ordre de 5% pour nos cent derniers cas)

-En admettant que le prélèvement ait pu être réalisé correctement, ce qui implique impérativement, sur les lames examinées, la présence de cellules endométriales identifiables avec certitude, on peut alors valablement discuter de la fiabilité de la méthode pour éliminer tout risque de cancer.

-Cette question alimente depuis plusieurs années un flot de controverses .Nous ne prétendons pas détenir la vérité absolue, aussi nous bornerons –nous à exprimer notre impression personnelle:

Il existe des prélèvements ininterprétables (cellules trop altérées ou trop peu nombreuses) ou suspects qui, selon le tempérament de chacun conduisent, soit à un nouveau prélèvement de contrôle avec hystérogaphie (éventuellement après traitement oestrogénique bref), soit plutôt au curetage biopsique. Nous ne pensons pas que cette éventualité se rencontre dans beaucoup plus de 5% des cas.

Il existe des faux positifs qui amènent à pratiquer un curetage biopsique ou au pire une hystérectomie (de sécurité). Leur nombre doit osciller autour de 2 à 3 % des cas, il s'agit souvent d'une hyperplasie endométriale Floride, (adénomateuse).

Il existe incontestablement de très rares faux négatifs qui constituent évidemment la pierre d'achoppement de la méthode. Notre impression est qu'ils ne représentent pas plus de 3 ou 4 % des cas dans la mesure ou l'opérateur

réalise un (brossage) réel de la cavité utérine et où l'on peut bénéficier d'un anatomo-pathologiste expérimenté. Dans notre expérience, le laboratoire répondit alors (importante hyperplasie avec stimulation oestrogénique très élevée), et il s'agissait toujours d'une petite zone cancéreuse très différenciée. Certains auteurs sont beaucoup plus pessimistes.

A notre sens les frottis (quatre étages) (c'est-à-dire comportant un échantillon endométrial) sont suffisants dans la grande majorité des cas, à condition de respecter un certain nombre de précautions que nous envisagerons ultérieurement ; leurs avantages nous paraissent décisifs : innocuité, reproductibilité, faible prix de revient (que l'on songe au coût d'une hospitalisation pour un curetage inutile). Une seule condition à respecter, mais elle est impérative : être certain que l'on pourra effectuer un prélèvement de contrôle dans les mois qui suivront (3 à 6 selon le cas). Répétons à nouveau que 9 fois sur 10 environ l'étiologie est bénigne.

Les biopsies

- **Les biopsies de la vulve, du col ou du vagin** ne posent pas de problèmes particuliers (rappelons à cette occasion qu'une biopsie de la paroi vaginale doit rester superficielle et prudente ...)
- **La biopsie de l'endomètre** pratiquée avec douceur, à l'aide d'une canule de NOVAK ou d'une fine curette, elle est très souvent possible sans occasionner une douleur insupportable.

Lorsqu'elle est réalisable il faut toujours l'associer aux frottis, en essayant d'effectuer une sorte de curetage « à minima » en raclant la plus grande surface possible de la muqueuse utérine

Si la biopsie « peut passer » de la lésion, elle autorise une étude histologique des fragments beaucoup plus aisée que l'analyse cytologique, seule permise par les frottis endométriaux

L'hystérosalpingographie

La majorité des auteurs lui accorde une place prépondérante. Son intérêt est double

- L'apparition sur les clichés d'une image lacunaire anormale, même si elle ne semble pas typiquement suspecte, est évidemment un élément d'alarme d'autant plus précieux que la radiographie est parfois, réalisable lorsque les prélèvements endométriaux ne le sont pas. Dans de nombreux cas, elle situe au mieux la zone suspecte. Guidant le curettage ultérieur.
- Surtout cet examen présente les avantages décisifs dans le cadre de la pathologie bénigne

Il est le seul à pouvoir révéler des polypes muqueux ou fibreux totalement indécélables autrement.

Il confirmera souvent les données de la clinique et de la cytologie en retrouvant des aspects d'hyperplasie ou d'atrophie. Ajoutant ainsi un élément de sécurité appréciable à la précision du diagnostic.

Cependant, nous teindrons cette opinion très favorable, généralement admise, en faisant remarquer que les images « faussement inquiétante » sont assez fréquentes et alors même que frottis et biopsie sont rassurants, conduisent à des interventions inutiles.

LES EXAMENS QUI RECLAMENT UNE ANESTHESIE GENERALE :

- **L'examen gynécologique sous anesthésie générale** permet d'apprécier au mieux une éventuelle tumeur annexielle (certains auteurs recommandent de mettre à profit cet examen pour réaliser une hystérogaphie sous anesthésie générale)
- **L'hystéroscopie**
- Cet examen d'introduction récente est très apprécié par divers auteurs
- Nous n'en avons qu'une pratique trop limitée pour exprimer une impression valable, mais nous pensons qu'il s'agit sûrement d'un appoint appréciable.
- **Le curettage biopsique**

- Il s'agit là d'une investigation traditionnelle, classique, et de très nombreux auteurs s'accordent à lui attribuer une place essentielle
- Ses avantages, qui sont nombreux sont en effet évidents, aussi nous contenterons-nous d'en esquisser les limites :
- Il impose une anesthésie générale chez une patiente âgée, le risque vital pour faible qu'il soit est certain
- La dilatation et le franchissement d'un petit col sténosé scléreux et rigide sont souvent moins évidents dans la pratique que dans la théorie. Le risque de perforation n'est alors pas nul, surtout s'il s'agit d'un cancer infiltrant toute l'épaisseur de la paroi utérine. Cet accident, certainement rare, n'en risque pas moins d'être dramatique, même entre des mains expertes,
- Surtout le curetage ne permet pas d'être absolument certain que l'on a bien recueilli la totalité de la muqueuse. Cela est particulièrement vrai lorsque la cavité utérine, déformée par des fibromyomes, rend le maniement d'une curette de petit calibre difficile et périlleux

Nous croyons donc que ce mode d'exploration ne saurait être considéré comme une panacée.

Selon notre conception, le curetage biopsique est à la fois « trop ou trop peu » dans bien des cas :

- Trop pour une lésion (atrophie en particulier) lorsque frottis et biopsies ont pu être pratiqués dans de bonnes conditions.
- Trop peu pour les lésions : « hyperplasie active », « dysplasie endométriale » sur les frottis répétés. On ne peut être certain qu'un fragment d'endomètre n'a pas échappé à la curette et l'hystérectomie « biopsique » nous paraît sage.

Le curetage ne conserve pas moins un intérêt thérapeutique dans de nombreuses circonstances :

- Hyperplasie simple.
- Lésions polypïdes.
- **La coelioscopie:**

- Elle mérite d'être beaucoup pratiquée car c'est le seul moyen d'apprécier l'état des ovaires et des trompes.
- Elle devrait être systématique lorsqu'un ovaire est cliniquement perceptible chez une femme ménopausée depuis quelques années
- Lorsqu'on est résigné au curetage il faudrait mettre à profit l'anesthésie générale pour effectuer une coéloscopie de principe qui n'augmente pas sensiblement le risque opératoire. En particulier lorsqu'on a pu déceler des indices hyperoestrogénie.
- **L'hystérectomie biopsique :**
- Cet ultime recours diagnostique a été proposé pour résoudre les problèmes difficiles qui se posent dans les cas douteux ou suspects histologiquement. Elle nous paraît particulièrement licite dans les récurrences hémorragiques survenant après un premier curetage biopsique dont le résultat a été rassurant. La possibilité d'avoir « manqué » la lésion doit en effet rester présente à l'esprit surtout en cas de cavités utérines tortueuses (utérus polyfibromateux).

V- CONDUITE A TENIR EN PRESENCE DE METRORRAGIES POST-MENOPAUSIQUES :

Il est bien évident que l'essentiel des préoccupations du clinicien réside dans le dépistage du cancer.

D'un point de vue pratique. Nous distinguerons, pour schématiser deux catégories de situations selon que l'on est parvenu ou non à franchir l'isthme utérin lors du premier examen.

1- La cavité utérine est accessible

- Un frottis endométrial est alors effectué, complété éventuellement par une aspiration.
- La biopsie d'endomètre à la canule de NOVAK y est si possible associée, réalisant au mieux une sorte de curetage ambulatoire.
- Il est logique d'envisager les résultats de l'examen anatomopathologique en se plaçant dans la perspective d'une lésion maligne éventuelle :
 - a) Les frottis et (ou) la biopsie sont en faveur du cancer :
- Le diagnostic sera aidé par l'hystérogographie et par le curetage biopsique de contrôle pour éliminer les rares faux positifs).
 - b) Les frottis et (ou) les biopsies sont douteux, suspects ou ininterprétables :
- Les difficultés rencontrées peuvent être dues à l'importance de l'hémorragie, mais le plus souvent à l'infection, à la nécrose, parfois même à l'intensité extrême d'une atrophie endométriale. on peut alors envisager de répéter les examens après un traitement anti infectieux de quelques jours. Si les cellules endométriales sont absentes ou en nombre trop faible pour que l'examen soit significatif, il faut douter de l'accès réel à la cavité utérine et refaire le frottis après un bref traitement oestrogénique, qui aura le double avantage de mieux

ouvrir le col et d'étoffer la muqueuse, améliorant la qualité du matériel endométrial ramené

- L'hystérographie nous paraît obligatoire dans ces cas limites.
- Si le moindre doute persiste au vu des résultats du 2^{ème} frottis et à l'examen des clichés, le curetage biopsique s'impose, voire même l'hystérectomie biopsique de sécurité

c) Les frottis et biopsie ne retrouvent aucun élément suspect :

- Il importe alors de distinguer deux classes de patientes selon l'état de la muqueuse utérine :
- Il existe une atrophie endométriale, lorsque cette atrophie est nette et importante, on peut être optimiste et se contenter d'un examen cytologique au bout de trois à six mois (en l'absence de récurrence hémorragique bien entendue) ;

Lorsque la patiente est âgée (le taux de malignité est alors plus élevé). Lorsque le saignement est abondant ou dure depuis longtemps, lorsque le terrain est à haut risque, il est sans doute plus prudent de pousser plus loin les investigations :

- Hystérographie dans un premier temps.
- Curetage biopsique, orienté par l'hystérosalpingographie, s'il existe un doute radiologique sur l'intégrité de la muqueuse.
- En cas d'images de polype endométrial ou de polype fibreux, il faudra choisir entre curetage ou hystérectomie simple (gros polype fibreux).
Il existe une hyperplasie endométriale ou une hyperoestrogénie nette en regard de l'ancienneté de la ménopause. Une telle découverte implique la plus grande circonspection. Le curetage à la fois biopsique et thérapeutique, guidé par une hystérographie préalable, nous paraît le minimum indispensable :
- Si l'examen des fragments est rassurant, on peut se contenter d'une surveillance prolongée avec frottis d'endomètre répétés,

- Si l'on découvre une hyperplasie atypique, une dysplasie endométriale, l'hystérectomie totale s'impose
- De toute manière, il paraît prudent de vérifier l'état des ovaires lorsqu'il existe une nette discordance entre l'imprégnation oestrogénique et l'âge de la patiente. Des dosages hormonaux confirmeront au mieux le diagnostic cyto-hormonal. On mettra alors à profit l'anesthésie générale réalisée lors du curetage pour pratiquer une ceolioscopie, permettant éventuellement une biopsie ovarienne et surtout un contrôle cytologique du liquide péritonéal.
- A distance de la ménopause, la persistance d'une muqueuse hyperplasique est tout à fait préoccupante et l'on peut envisager, à l'extrême, une hystérectomie de sécurité avec castration, avant de se résigner à cette solution radicale, il nous paraît judicieux de mettre en œuvre un traitement progestatif d'épreuve.

2- La cavité utérine est inaccessible

Il faut alors de manière impérative obtenir des renseignements précis sur l'état de l'endomètre même si une étiologie basse paraît probable.

- 1) La 1^{ière} solution consiste à choisir, la voie haute. On pratique une laparotomie avec hystérectomie première au bistouri électrique : l'aspect macroscopique des lésions suffit à emporter la conviction dans la plupart des cas.

Si l'aspect est bénin on termine l'intervention par une hystérectomie simple qui aura donc été faite à titre biopsique.

- 2) On peut cependant adopter une attitude plus classique et plus modérée en réalisant tout d'abord une hystérogaphie (éventuellement sous anesthésie générale) :
 - a- Cette hystérogaphie révélera parfois des images anormales :
 - Typiquement néoplasiques ou simplement suspects : le curetage biopsiques s'impose alors.
 - Polypes endocavitaires (fibreux ou endométriaux) ou polypes endocervicaux haut situés. il faut alors choisir entre le curetage, à la fois biopsique et

thérapeutique, et l'hystérectomie simple (essentiellement en cas de gros polype fibreux).

- b- L'hystérogographie peut s'avérer ininterprétable ou même irréalisable en raison de difficultés techniques.

Il faut alors opter soit pour le curetage soit pour l'hystérectomie biopsique, en sachant que le curetage s'il paraît plus simple est toujours dans ce cas de réalisation délicate.

- c- Si l'hystérogographie paraît strictement normale :

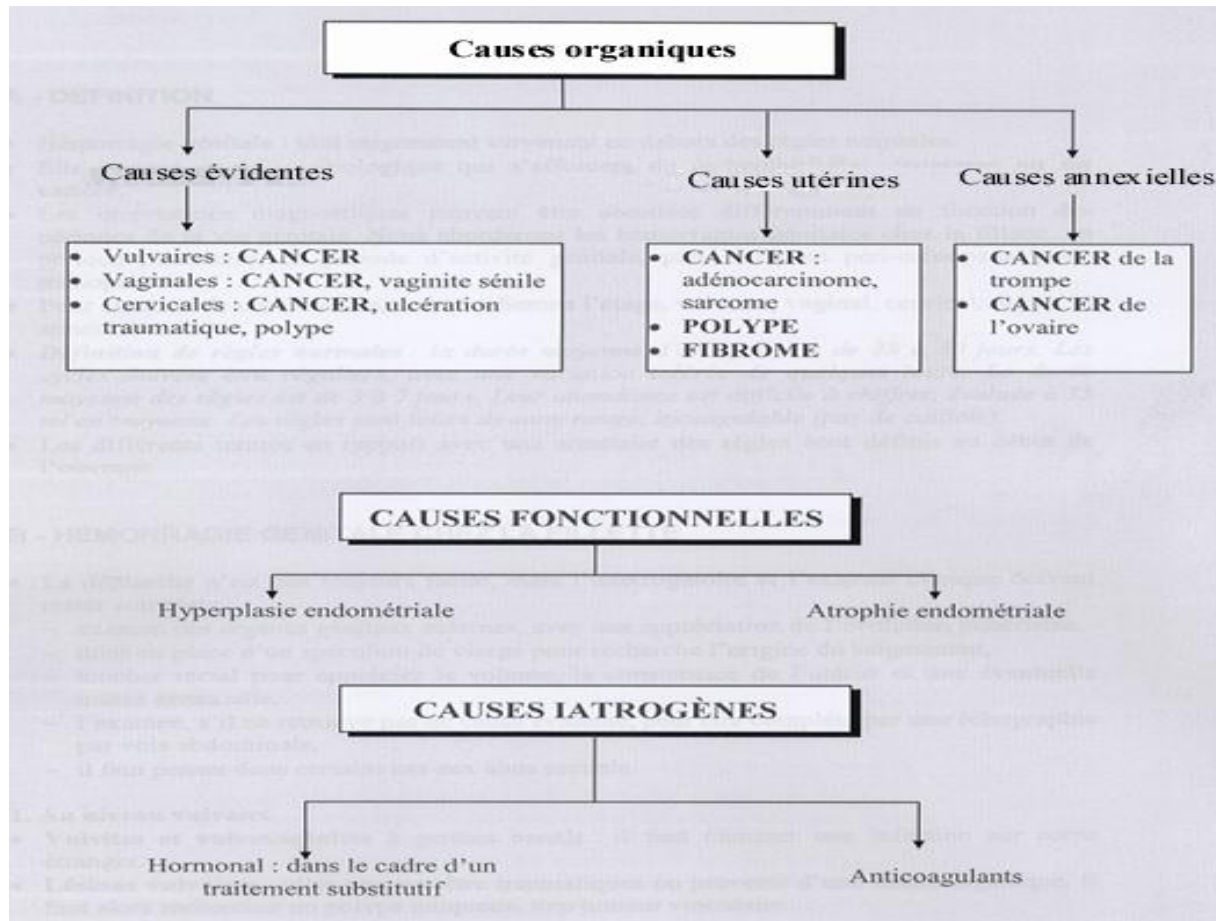
- La simple surveillance peut se discuter,
- Mais il nous paraît plus sage de recourir de toute façon au curetage biopsique.

Au total lorsqu'on est parvenu à réaliser un frottis endométrial valable il faudra pratiquement toujours choisir entre

- Le curetage après dilatation du col,
- L'hystérectomie biopsique

VI- ETIOLOGIES, THERAPEUTIQUES :

Toute métrorragie post ménopausique est un cancer de l'endomètre jusqu'à preuve du contraire



I/les causes organiques :

a) cancer de l'endomètre : Le cancer de l'endomètre est le cancer gynécologique le plus fréquent. Il s'agit d'un cancer de bon pronostic car souvent diagnostiqué au stade I du fait d'une symptomatologie justifiant une consultation rapide : **les métrorragies post ménopausiques.**

C'est en partie pour cette raison qu'il n'y a pas de programme de dépistage du cancer de l'endomètre.

- Les facteurs de risque

Ce cancer ne se manifeste habituellement qu'après la ménopause, et comme la plupart des cancers, sa

Fréquence augmente avec l'âge.

Le rôle favorisant de la prise d'estrogènes* a été démontré. Cependant, si celle-ci est associée à la

Prise de progestérone* (ce qui est maintenant la règle), la majoration du risque de cancer de l'utérus n'est plus observée.

Ce cancer peut aussi être favorisé par un traitement "antihormone" prescrit après un cancer du sein

(Tamoxifène). Mais il faut une très longue durée de ce traitement pour favoriser un cancer de l'endomètre et les bénéfices obtenus dans la guérison des cancers du sein sont, sans conteste, supérieurs à ce

risque. Enfin, ce cancer est observé plus fréquemment en cas de surcharge pondérale et de régime hypercalorique. C'est ainsi qu'il s'associe fréquemment à d'autres troubles métaboliques liés à la suralimentation : obésité, hypertension, diabète.

-Les signes

Le signe d'alerte essentiel est un saignement se manifestant le plus souvent en période post-ménopausique ou en dehors de la période des règles.

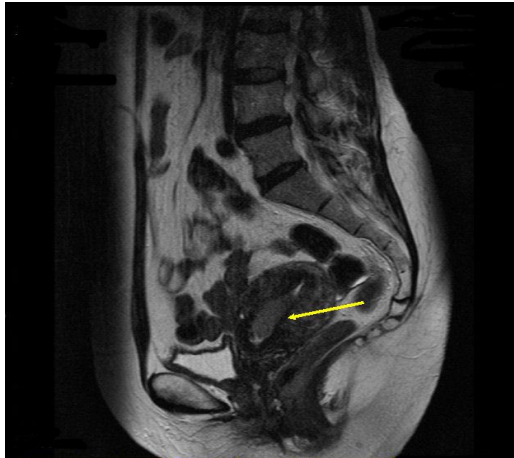Tout saignement survenant après la ménopause doit conduire à consulter son médecin et à pratiquer un certain nombre d'exams à la recherche d'une lésion sans s'attarder à des diagnostics de facilité comme celui de «retour d'âge». Quelquefois, il ne s'agit pas de perte de sang mais de pertes troubles ou franchement purulentes provenant de la surinfection de la tumeur. Ces signes inquiètent plus rapidement les patientes (particulièrement si elles sont ménopausées), ce qui permet un diagnostic précoce.

-Les moyens de diagnostic

Le diagnostic repose sur un prélèvement histologique (biopsie ou frottis endométrial) qui peut être fait lors d'une consultation (pipette aspirant des éléments contenus dans la cavité utérine). Il peut aussi être fait lors d'une hystéroscopie*. Cet examen fait sans anesthésie générale utilise un "câble" optique pour voir à l'intérieur de l'utérus et faire des biopsies au niveau de zones anormales. Parfois, ces prélèvements sont impossibles car l'orifice du col de l'utérus est fermé. Il faut alors endormir la patiente pour réaliser un curetage après dilatation du col.

L'échographie utérine permet d'apprécier le volume de l'utérus, l'épaisseur de ses parois et l'aspect de l'endomètre.

L'IRM peut dans certains cas orienter le diagnostic et mieux apprécier l'extension de



la tumeur.

IRM (CANCER DE L'ENDOMETRE)

-Moyens thérapeutiques:

En fonction de la classification FIGO

- **CLASSIFICATION DE FIGO**

- **Stade I**

- la tumeur in situ
- Ib invasion < 50% myomètre
- Ic invasion > 50 % myomètre

- **Stade II**(extension au col)

- IIa Epithélium endocervical atteint
- IIb Stroma cervical atteint

- **Stade III**

- IIIa Péritoine pelvien ou ascite positive
- IIIb Métastase vaginale (site le + fréq)
- IIIc Ganglions pelviens ou lombo aortiques

- **Stade IV**

- Iva Envahissement rectal ou vésical
- IVb Métastases à distance ou ganglions intra abdominal ou

inguinaux

Stade I :

- IA = **hystérectomie** totale et **annexectomie** bilatérale ;
- Ib = hystérectomie totale, annexectomie bilatérale et **curage pelvien puis curiethérapie**
- Ic = hystérectomie totale, annexectomie bilatérale et curage pelvien, **radiothérapie externe puis curiethérapie.**

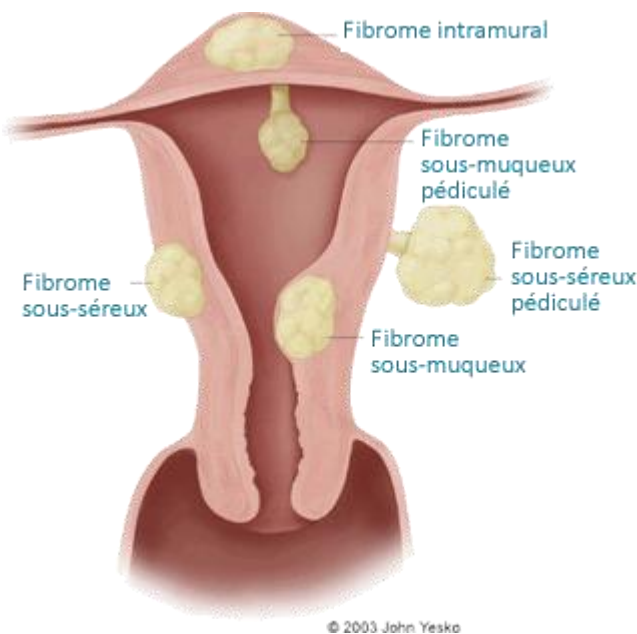
Stade II : la radiothérapie peut précéder la chirurgie si diagnostic préopératoire de stade II.

Stade III : radiothérapie externe, curiethérapie puis **chirurgie** sauf si l'on suspecte une atteinte annexielle, auquel cas on réalise une chirurgie première.

Stade IV : **radiothérapie exclusive**.

b) fibrome :

Les fibromes utérins sont des tumeurs bénignes (non cancéreuses) qui se développent à la surface ou à l'intérieur de l'utérus. Chez bon nombre de femmes, la présence de fibromes utérins passe totalement inaperçue. Chez d'autres, l'emplacement et la taille de ces tumeurs bénignes peuvent grandement altérer la qualité de vie.



Classification : les fibromes utérins sont classés selon leur emplacement dans l'utérus. Il en existe trois types principaux :

- Les **fibromes intramuraux** représentent 70 % de l'ensemble des fibromes. Ils se forment dans la couche musculaire de la paroi de l'utérus et peuvent parfois être confondus avec une prise de poids ou une grossesse. Les symptômes associés à ce type de fibromes sont des saignements menstruels importants, des envies fréquentes d'uriner, des douleurs pelviennes et dorsales.
- Les **fibromes sous-séreux** se développent dans la partie externe de l'utérus et continuent à grossir vers l'extérieur. Ces fibromes n'affectent généralement pas le flux menstruel. Ils peuvent cependant provoquer de fortes douleurs dues à leur taille et à la pression qu'ils exercent sur les autres organes. Dans certains cas, les fibromes sous-séreux se détachent du muscle utérin. On les appelle alors fibromes sous-séreux pédiculés.
- Les **fibromes sous-muqueux** sont les plus rares et se développent dans la cavité utérine. Ils provoquent un saignement excessif au moment des règles ainsi qu'un prolongement du cycle menstruel. Comme pour les fibromes sous-séreux, il arrive

qu'ils se détachent du muscle utérin. On les appelle dans ce cas fibromes sous-muqueux pédiculés.

Une femme est généralement atteinte par une multitude de fibromes. Dans certains cas, elle peut également développer plusieurs types de fibromes à la fois (intramuraux, sous-séreux et /ou sous muqueux) Il est donc la plupart du temps difficile de savoir quel fibrome est à l'origine d'un symptôme précis. Même dans le cas où un seul fibrome aurait été détecté par le médecin, il est plus prudent de considérer qu'il en existe plusieurs.

Les principaux symptômes au cour de la ménopause :

- un **ballonnement** avec une sensation de pesanteur au niveau du bassin,
- des **douleurs dans le bas-ventre**,
- une **envie fréquente d'uriner** si les fibromes exercent une pression sur la vessie,
- un **état de constipation** si les fibromes compriment le gros intestin ou le rectum.

Des symptômes moins fréquents sont aussi rapportés, tels que des douleurs lors des relations sexuelles (dyspareunie) ou des douleurs dans le bas du dos (lombalgies).

Les traitements médicamenteux

-Pilule contraceptive et anti inflammatoire

De nombreux médecins ont recours à la pilule contraceptive à base de progestatifs afin de contrôler les saignements menstruels excessifs causés par les fibromes. Le médecin peut également prescrire des anti-inflammatoires non stéroïdiens pour soulager la douleur.

Il existe de nombreux effets secondaires potentiels mais qui restent généralement bénins. Néanmoins, l'utilisation de progestatifs ne réduit pas le volume des fibromes et n'empêche pas leur croissance

Les agonistes de la GnRH (ou gonadolibérine) : Ce traitement est généralement prescrit quand la pilule s'avère inefficace pour lutter contre les symptômes des fibromes. Les agonistes de la GnRH ont pour effet de réduire la production d'œstrogènes dans les ovaires. Ils permettent de réduire la taille des fibromes et de limiter les symptômes.

En raison de la baisse du niveau d'œstrogène, il existe des effets secondaires comme des bouffées de chaleur.

Les traitements médicamenteux : dans quel cas ?

Le recours aux médicaments permet de limiter des symptômes gênants mais ne permet pas de détruire les fibromes. Les traitements médicamenteux peuvent également servir à préparer et faciliter une opération chirurgicale.

-L'embolisation (annuaire)

L'embolisation de fibromes utérins (EFU) est un procédé médical mis au point en France au début des années 90.

Le principe de l'embolisation est de priver les fibromes de sang grâce à l'injection de microbilles synthétiques dans les artères de l'utérus.

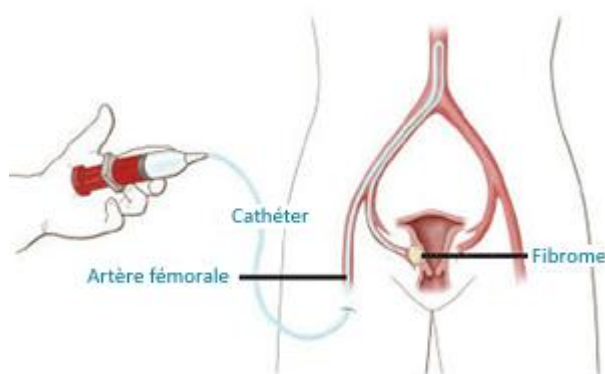
Comment se déroule une EFU ?

Avant l'intervention

Une fois le choix de l'embolisation décidé, une équipe réunissant le radiologue vasculaire interventionnel, le gynécologue et l'anesthésiste est constituée.

Le gynécologue établit un bilan médical en s'appuyant sur les informations obtenues lors des examens d'imagerie (échographie, IRM) ; le radiologue vasculaire interventionnel s'assure de l'absence de contre-indication et planifie le geste d'embolisation ; l'anesthésiste définit le traitement médicamenteux associé (antidouleur, ...).

Un rendez-vous avec le radiologue interventionnel est organisé afin d'expliquer le déroulement de l'embolisation et répondre aux questions que peut se poser la patiente.



La procédure d'embolisation

L'opération est pratiquée sous anesthésie locale par le radiologue vasculaire interventionnel.

L'intégralité de l'intervention est réalisée sous contrôle visuel radiologique.

Le radiologue interventionnel commence par réaliser une petite ouverture au niveau de l'aîne de manière à ponctionner l'artère fémorale.

Lorsque le cathéter est en place, le radiologue y injecte des microsphères de 500 à 1 000 microns de diamètre.

En recevant le sang venant des artères, les fibromes aspirent les billes qui bouchent leurs canaux et empêchent l'approvisionnement de la tumeur en oxygène et en nutriments.

L'embolisation : dans quel cas ?

L'embolisation est une méthode qui s'est largement affinée au cours des dix dernières années. Elle a reçu la validation de l'American College of Obstetricians and Gynecologists en tant qu'alternative non-chirurgicale à l'hystérectomie pour les femmes désireuses de conserver leur utérus. (Practice Bulletin n° 96 - Juillet 2008)

Cette technique bénéficie en outre d'un consensus de recommandation chez les femmes souffrant de plus de 3 ou 4 fibromes (polymyomateuses) car elle permet d'éviter une polomyomectomie extensive.

L'embolisation est également une alternative conseillée pour les patientes ayant déjà connu un geste de myomectomie et qui souffrent d'une récurrence des symptômes liée aux fibromes

De plus en plus des femmes optent pour l'embolisation car c'est une intervention peu invasive, rapide, efficace et durable.

-Les techniques en développement

Parmi les techniques en voie de développement, la méthode des ultrasons focalisés a fait son apparition en juillet 2007. Elle a pour objet de détruire les fibromes sans incision.

Quoique prometteuse à long terme, cette technique est peu adaptée aux patientes atteintes de fibromes multiples qui constituent pourtant la très grande majorité des cas.

Les ultrasons, dans quel cas ?

Cette méthode est pratiquée sur les femmes sans cicatrice à l'abdomen, qui ont un seul fibrome de 5 à 10 cm, situé sur la face extérieure de l'utérus. Aussi, les fibromes trop volumineux, mal placés ou trop nombreux ne peuvent être détruits par cette technique

-Les traitements chirurgicaux :

*L'hystérectomie :

L'hystérectomie, ou ablation de l'utérus, est un acte chirurgical qui permet notamment de lutter contre les symptômes des fibromes utérins. Chaque année, elle est pratiquée sur près de 60 000 femmes en France. Selon les cas, elle peut aussi comprendre une ablation des trompes, des ovaires et du col de l'utérus.

Cette intervention nécessite une anesthésie générale ou locale et entraîne quelques jours d'hospitalisation (de 3 à 7 jours) suivis d'une longue convalescence de 3 à 5 semaines, en particulier lorsque l'hystérectomie est pratiquée par voie abdominale. Il existe deux manières de pratiquer une hystérectomie en présence de fibromes utérins.

La plus courante est celle par voie abdominale. L'opération est réalisée par une ouverture de l'abdomen, entre le pubis et l'ombilic.

La deuxième est l'hystérectomie vaginale. Cette intervention est pratiquée par voie basse grâce à des pinces automatiques ou des sutures manuelles.

Il existe plusieurs types d'hystérectomie, définis en fonction de l'étendue des fibromes :

-Hystérectomie subtotale : seul le corps de l'utérus est enlevé.

-Hystérectomie totale : le corps et le col de l'utérus sont enlevés dans leur totalité.

-Hystérectomie totale avec annexectomie bilatérale : ablation des ovaires et des trompes. Cette intervention est la plus pratiquée en poste ménopause ou en cas de maladie ovarienne.

L'hystérectomie : dans quel cas ?

L'hystérectomie est un acte chirurgical recommandé par les médecins pour les cas de fibromes volumineux pouvant gêner les organes voisins, ou provoquant des douleurs

et troubles importants comme par exemple des hémorragies. L'hystérectomie est indiquée lorsqu'il n'existe pas d'autre alternative thérapeutique.

La myomectomie

La myomectomie est un traitement chirurgical qui consiste à retirer uniquement les fibromes. Si elle permet de conserver son utérus, cette technique est particulièrement délicate n'est pas pratiquée par tous les médecins. Seuls certains fibromes peuvent être traités par ce procédé.

Cette opération chirurgicale s'effectue sous anesthésie générale et nécessite plusieurs jours de convalescence

Selon le type de fibromes, l'intervention peut être réalisée de 3 manières différentes :

-Myomectomie par hystéroscopie : pour les fibromes localisés juste sous la paroi de l'utérus, formant une protubérance dans la cavité utérine. Cette intervention ne nécessite pas d'incision chirurgicale. Les fibromes sont retirés grâce à un endoscope souple.

-Myomectomie par laparoscopie : pour les fibromes localisés sur la surface externe de l'utérus. De petites incisions sont pratiquées pour permettre d'insérer deux sondes dans la cavité abdominale, une équipée d'une caméra minuscule et une autre équipée d'instruments chirurgicaux, afin d'enlever les tumeurs.

-Myomectomie abdominale : pour les fibromes interstitiels (localisés dans la paroi de l'utérus) ou sous-séreux (qui se développent dans la cavité abdominale). Une incision dans l'abdomen est pratiquée afin d'accéder à l'utérus, suivie d'une autre incision dans l'utérus pour enlever la tumeur. Une fois les fibromes retirés, on suture l'utérus.

La myomectomie : dans quel cas ?

La myomectomie est pratiquée dans le cas de la présence de fibromes sous-séreux et/ou sous-muqueux qui entraînent des symptômes : douleurs pelviennes, augmentation du volume de l'abdomen... Pour les fibromes intramuraux, le geste est plus compliqué

C) polype :

Le polype de l'endomètre est fait de tissu endométrial, sa taille est variable, pouvant remplir toute la cavité utérine. Son pédicule est plus ou moins long, permettant la sortie du polype par l'orifice cervical.

Les polypes peuvent être soit uniques, soit multiples.

-Aspect microscopique

Les polypes ressemblent à de l'endomètre fonctionnel ou non fonctionnel. On les distingue facilement des fibromes pédiculés qui contiennent du muscle lisse. Il faut savoir que macroscopiquement

Un adénocarcinome, un sarcome peuvent avoir un aspect polypoïde.

-Clinique

Les polypes entraînent la plupart du temps des métrorragies, surtout lorsqu'ils sont volumineux ou accouchés par le col. Il s'agit en général de ménorragies, ou de ménométrorragies, en règle d'importance modérée, parfois importantes. En cas de nécrose, ils peuvent s'accompagner de douleurs, de coliques expulsives, de pertes noirâtres

Dans 6 à 10 % des cas, ils sont parfaitement asymptomatiques et découverts à l'échographie vaginale, à l'hystérocopie, à l'hystérogographie ou lors de l'examen de la pièce d'hystérectomie dont on a fait l'exérèse pour un autre motif.

L'association à un cancer de l'endomètre est fréquente après la ménopause (10 à 15 % des cas), en revanche le polype est rarement cancéreux proche de 5 % après la ménopause ou si la patiente saigne et moins de 2 % si elle est non ménopausée ou en l'absence de saignement.

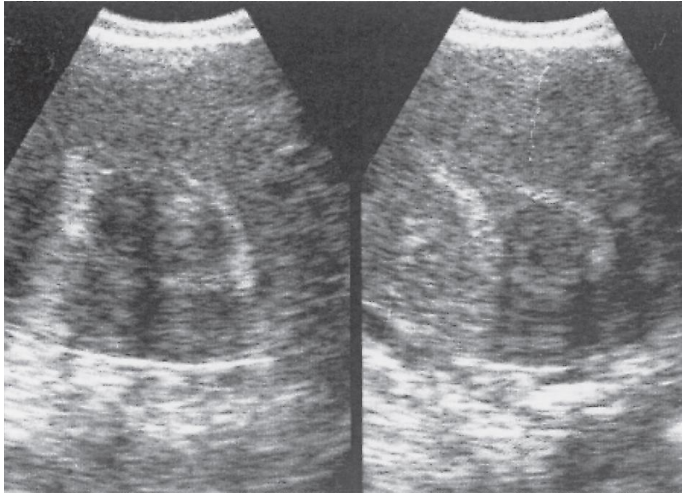
-Diagnostic clinique

Le diagnostic peut être clinique :

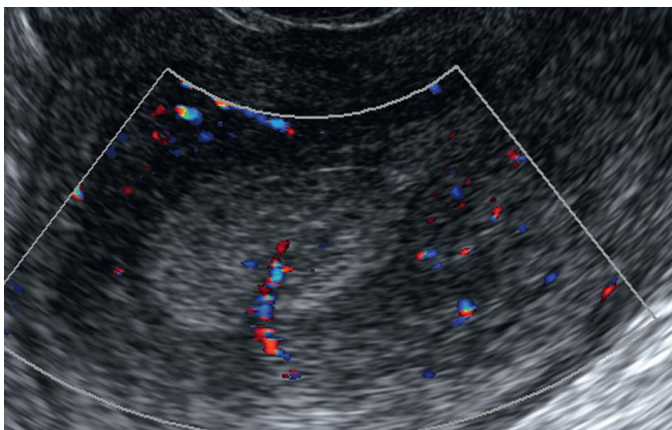
- Si le polype apparaît au niveau du col ; 5 % des polypes qui apparaissent au niveau du col sont des polypes de l'endomètre, l'orifice externe du col étant évasé et le col entrouvert
- Un authentique polype du col peut être associé, dans 15 % des cas environ, à un polype endométrial. Il faudra donc toujours le rechercher.

- Échographie vaginale

Elle permet parfois de voir le polype intra cavitaire, d'en mesurer la taille, de localiser le pédicule. L'échoso­nographie améliore les performances de l'échographie. Le doppler couleur permet de différencier le polype, qui a un pédicule vasculaire central, du fibrome dont la vascularisation principale est périphérique en couronne.



Polype fibreux intra cavitaire

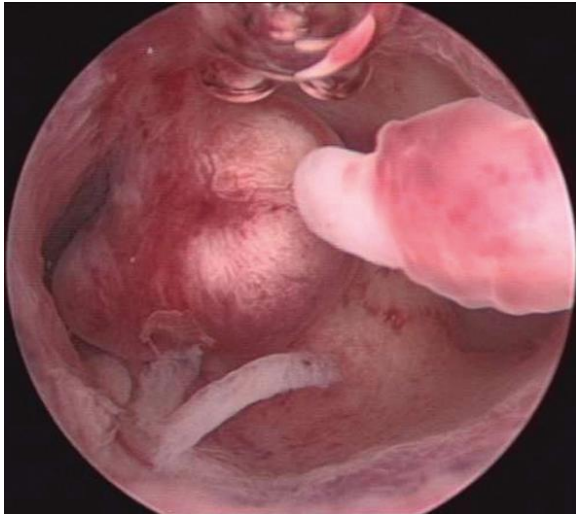

Doppler couleur montrant bien le

pédicule du polype. ----**Hysté­roscopie**

L'hysté­roscopie diagnostique, pratiquée en ambulatoire, permet de voir le polype, d'apprécier sa topographie, son unicité ou sa multiplicité.

L'hysté­roscopie opératoire faite sous anesthésie locorégionale ou générale permet l'exérèse du ou des polypes et la vérification de la vacuité utérine.



Aspect hystéroscopique d'un polype de

l'endomètre

-Hystérographie Elle est moins utilisée actuellement sauf dans le cadre du bilan d'une infertilité.

Les polypes se traduisent par une lacune arrondie ou ovale, régulière à contour bien dessiné, de taille variable, visible sur plusieurs clichés en particulier ceux du remplissage, de l'évacuation ou de profil. L'examen anatomopathologique permet seul de faire un diagnostic certain et d'affirmer la bénignité.

-Traitement

Médicamenteux : par des progestatifs peut s'avérer efficace (polypes de petite taille, d'aspect muqueux, non suspects).

Chirurgical : l'ablation chirurgicale. Elle est faite le plus souvent avec un résecteur hystéroscopique ce qui permet de ne pas faire un geste aveugle, et de bien vérifier l'exérèse de la totalité du polype. Le curetage après dilatation du col peut aussi être utilisé. On vérifiera avec l'hystéroscope que l'exérèse a bien été complète. On peut aussi pour cela comparer le volume du polype retiré avec les dimensions du polype vu en échographie. Le curetage peut être insuffisant, le polype peut se reproduire. On peut être amené à proposer une autre résection hystéroscopique ou en cas d'échec une hystérectomie totale conservant ou non les ovaires en fonction de l'âge de la femme

d)cancer du col :

Il existe essentiellement deux types de cancer du col utérin :

- les «carcinomes épidermoïdes» naissant sur la partie externe du col (ou exocol) ; ce sont les plus fréquents (85 % des cas) ;
- les «adénocarcinomes» naissant sur la face interne du col (ou endocol) ; 15 % des cas. Ils sont en augmentation et plus difficiles à repérer. Le cancer du col de l'utérus est l'un de ceux pour lesquels il y a eu les plus grandes avancées au cours des 20 dernières années.

On constate en effet :

1. qu'un test de dépistage existe, simple, non douloureux, efficace : le frottis cervico-utérin ;
2. que ce test permet également de reconnaître les états précurseurs du cancer du col utérin : ces maladies, appelées dysplasies* (ou lésions intraépithéliales de bas grade ou de haut grade), précèdent le plus souvent le cancer de 10 ans ou de 15 ans. Leur traitement permet d'éviter leur transformation en cancer invasif du col utérin.

H. P. V. et cancer du col utérin

Le cancer du col de l'utérus est initié par la présence persistante de certains virus dans les cellules du col utérin. Ces virus sont de la famille des **Human Papilloma Virus (H.P.V.)**. Le virus est nécessaire (mais non suffisant) à la transformation maligne : on le retrouve dans 99 % des cancers du col.

L'infection génitale par HPV est une **maladie sexuellement transmissible** extrêmement fréquente que l'on contracte essentiellement dès le début de la vie sexuelle, parfois même par simple contact de peau à peau. A l'âge de 20 ans, 20 à 50 % des femmes ont été contaminées. Certains facteurs favorisent cette contamination par le HPV comme la précocité des rapports sexuels et la multiplicité des partenaires. Il existe de nombreux types de virus HPV (identifiés par un numéro). Certains provoquent chez la femme des lésions bénignes, verruqueuses appelées condylomes* ; d'autres peuvent provoquer des lésions précancéreuses puis ultérieurement cancéreuses. De ce fait, ces virus sont dits oncogènes*. Les plus fréquents sont les virus HPV 16 et 18 que l'on retrouve dans 75 % des cas de cancers du col de l'utérus en France.

L'infection virale à HPV s'élimine spontanément en deux ans, dans 90 % des cas chez la femme jeune, sans avoir donné de signes particuliers. Le problème se pose lorsque l'organisme n'élimine pas les virus HPV oncogènes ; les lésions précancéreuses se développent dans ce contexte d'infection virale persistante puis, si rien n'est fait, un cancer apparaît 15 à 20 ans après le début de l'infection.

Certains facteurs favorisent l'aggravation des lésions :

- > Le tabagisme : c'est un facteur de risque à part entière, les fumeuses ayant un risque 2,4 fois plus important ;
- > Un déficit immunitaire (traitement immunosuppresseur, HIV).

Jusqu'à ce jour, seul le dépistage chez les femmes suivies par frottis cervico-utérin a permis d'éviter l'évolution vers le cancer du col de l'utérus.

Aujourd'hui, une nouvelle stratégie peut être associée: la vaccination anti-HPV.

Les stades évolutifs du cancer du col de l'utérus

La survenue d'un cancer du col utérin passe schématiquement par les stades suivants, dont certains peuvent coexister :

- col sain ;
- col inflammatoire ;
- anomalies des cellules épithéliales (dysplasies) ;
- cancer in situ* ;
- cancer infiltrant* du col utérin.

L'évolution se fait généralement lentement, en 20 à 30 ans. La précocité des rapports sexuels anticipe l'apparition des dysplasies qui peuvent être observées dès l'âge de 25 à 30 ans, voire même plus tôt.

L'état qui précède le cancer infiltrant porte aussi le nom de cancer intraépithélial, ou de cancer in situ, ou encore de "stade 0". A ce stade, les cellules cancéreuses sont strictement limitées à leur lieu de naissance et n'ont pas encore franchi la frontière (membrane basale) qui les sépare des tissus profonds.

Il s'agit donc d'un cancer strictement local. Le passage au stade de cancer invasif peut se faire après plusieurs années. On dispose donc souvent d'un temps assez long pour

dépister par le frottis cervico-utérin et pour traiter cet état en prévenant ainsi la phase invasive, destructrice et susceptible d'essaimer à distance (métastases).

La localisation de la tumeur

La tumeur siège le plus souvent sur la partie du col qui fait saillie dans le vagin (exocol). Il s'agit de la partie directement accessible par le toucher vaginal ; visible à l'inspection directe après la mise en place d'un spéculum et accessible aux prélèvements (frottis et biopsies*). Parfois, la tumeur siège à l'intérieur du col dans le canal qui relie le col à la cavité utérine proprement dite (endocol). Cette localisation à l'intérieur du col, moins accessible, peut entraîner un retard dans le diagnostic. Enfin, quelquefois, le cancer peut se développer sur un moignon de col laissé en place après une ablation partielle de l'utérus pratiquée quelques années auparavant (par exemple une hystérectomie subtotale pour fibrome). Ces patientes doivent donc aussi bénéficier du dépistage, exactement dans les mêmes conditions que les personnes non opérées.

Les signes

Il faut distinguer deux situations différentes :

1• Le cancer du col découvert en l'absence de signe d'alerte

C'est celui qui est dépisté par un examen gynécologique systématique. C'est dire l'importance du rôle du médecin praticien ou du gynécologue, cet examen pouvant être pratiqué dans le cadre de consultations gynécologiques ou de médecine générale. Le frottis cervico-utérin est l'examen le plus important pour dépister un cancer du col ou les états précurseurs de ce cancer. Le recueil des cellules au niveau du vagin et du col de l'utérus se fait grâce à une petite spatule en bois ou à une brosette. Cet examen, absolument indolore, est pratiqué après la simple mise en place d'un spéculum. Après étalement des prélèvements sur une lame de verre, on peut analyser l'échantillon (examen cytologique) et connaître la nature des cellules recueillies par le frottis. Une classification internationale a été établie, appelée du nom anglais «cervical intraépithélial neoplasia» (CIN : CIN I, CIN II, CIN III). Si le frottis signale des anomalies, le diagnostic doit être confirmé par un examen histologique* fait sur une biopsie. Le repérage précis du siège du prélèvement est aidé par un examen à la loupe

binoculaire, appelé colposcopie. C'est grâce au frottis cervico-utérin que l'on découvre de plus en plus de lésions précancéreuses ou de cancers à un stade intraépithélial, ce qui entraîne bien entendu une diminution des cancers découverts à un stade invasif.

2• Le cancer révélé par des signes cliniques

Ces signes sont relativement discrets au début et se caractérisent essentiellement par des pertes anormales.

Le plus souvent, ce sont de légers saignements de très faible quantité survenant après la ménopause. Ces petits saignements ont une grande valeur d'alarme. Ils peuvent être provoqués par de légers traumatismes : rapports sexuels, toilettes.

Même si ces saignements vaginaux sont de très faible abondance, ils doivent être considérés comme un signal d'alarme et justifier systématiquement une consultation médicale.

L'examen clinique permet d'évaluer l'extension locale et régionale. Mais l'imagerie est essentielle (échographie, scanner ou IRM*). On détermine ainsi le stade d'extension de la maladie qui induit le traitement à proposer :

- > Au stade I, le cancer est strictement limité au col ;
- > Au stade II, il déborde sur la partie avoisinante du vagin et/ou infiltre partiellement le tissu qui entoure normalement l'utérus (les paramètres) ;
- > Au stade III, atteinte de plus des 2/3 du vagin et/ou du tissu péri-utérin jusqu'à la paroi ;
- > Au stade IV, le cancer commence à infiltrer les organes voisins (vessie en avant, rectum en arrière)

Et/ou en dehors du bassin, avec ou non métastase à distance.

Le traitement

-Le traitement au stade d'épithélioma intraépithélial ("cancer in situ")

A ce stade, la guérison est pratiquement obtenue dans tous les cas. Le traitement est chirurgical (conisation réalisée chirurgicalement) ; il consiste à enlever la partie de

l'utérus porteuse de la maladie, l'intervention se faisant par voie vaginale, sans incision abdominale.

Le traitement aux stades I et II (sauf en cas d'atteinte du tissu cellulaire avoisinant)

Dans ces stades, la tumeur est strictement localisée et plusieurs protocoles thérapeutiques donneront les mêmes taux élevés de guérison :

- > Chirurgie seule : hystérectomie totale avec ablation des ganglions du pelvis et souvent ablation des ovaires (selon l'âge de la patiente et les caractéristiques de la tumeur) ;
- > Radiothérapie associant une application endovaginale de césium* (curiethérapie) et un traitement par irradiation externe ;
- > Traitement mixte associant le césium, la chirurgie et l'irradiation externe ;
- > Dans certains cas, une chimiothérapie est réalisée en même temps que la radiothérapie pour augmenter son efficacité.

-Le traitement des stades II (avec atteinte des paramètres), III et IV

Il fait appel, le plus souvent, à la radiothérapie et à la chimiothérapie

e) cancer vulvaire :

Prolifération néoplasique maligne développé sur l'ensemble des formations génitales externes de la femme, il représente 3-5% du cancer gynécologique

Facteurs de risque :

- HPV oncogène (16 et 18): 30-40% des cas
- Femmes < 60 ans

- Situation socio-économique faible

- Comportement sexuel risqué

Lésions préexistantes

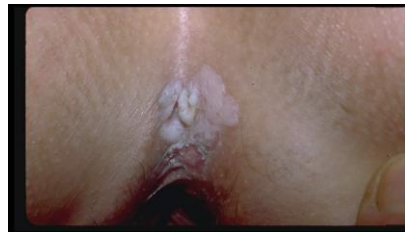- Lichène scléreux

Cofacteurs de risque

- Infection par le VIH
- Tabagisme
- Diabète
- Hypertension
- Athérosclérose

Facteurs de risque

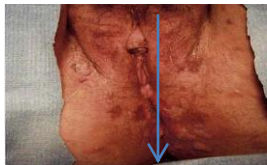
Infection à HPV oncogène



Maladie de Bowen



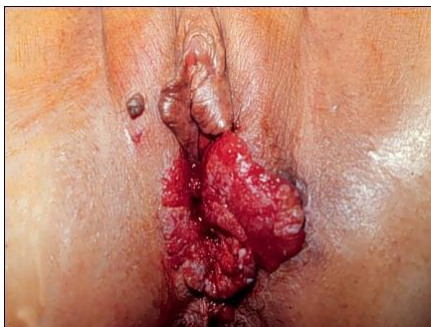Papulose Bowénoïde (PB)



Néoplasies vulvaires intra-épithéliales (VINII)-CIS



Cancer invasif?



Symptômes

- Antécédents de lichen au niveau de la vulve.
- Démangeaisons au niveau de la vulve.
- Parfois, petite plaie (ulcération) au niveau de la vulve.
- Perte contenant du pus (survenant tardivement).
- Pertes sanglantes (survenant tardivement).
- Douleurs (de survenue tardive).

Evolution de la maladie

Le cancer de la vulve nécessite un dépistage précoce. En effet, son traitement est facile au début. Ce type de cancer n'a pas tendance à entraîner des métastases (migration de cellules cancéreuses loin du foyer d'origine). Ce sont essentiellement les ganglions lymphatiques au voisinage du cancer qui sont atteints. Après traitement, les résultats des cancers de la vulve se caractérisent par une survie de 65 % à cinq ans.

Selon la classification internationale suivante, il est possible d'envisager une évolution.

- Le stade I correspond à une tumeur de moins de 2 cm sans présence de ganglions suspects palpables par l'examineur et sans métastase perceptible.
- Le stade II correspond à la présence d'une tumeur de deux à 4 cm sans ganglions suspects palpables et sans métastase perceptible.
- Le stade III se caractérise par la présence de lésions étendues aux structures voisines de la vulve ou de lésions moins étendues mais s'accompagnant de ganglions suspects à la palpation.
- Le stade IV se caractérise par la présence de lésions étendues aux structures voisines à la vulve avec des ganglions suspects à la palpation et de lésions étendues à la muqueuse de l'urètre (canal transportant l'urine de la vessie vers l'extérieur) à la vessie, à l'anus et au rectum, s'associant à des lésions métastatiques à distance.

Traitement

Le traitement du cancer de la vulve doit se faire précocement. Dans certains cas, il est nécessaire de pratiquer une vulvectomie totale (on retire l'ensemble de la vulve) avec lymphadénectomie (exérèse des ganglions lymphatiques). Il s'agit d'une intervention relativement lourde (patientes âgées le plus souvent). En cas d'impossibilité d'intervention chirurgicale, il est pratiqué une radiothérapie transcutanée et une curiethérapie (fils d'Iridium). L'intervention est de type opération de Basset. Celle-ci comporte une vulvectomie totale c'est-à-dire une exérèse de toutes les structures vulvaires superficielles et profondes et une lymphadénectomie (on intervient sur le système lymphatique) inguinale (de l'aîne), des deux côtés et complète, si l'on constate la présence de ganglions de Cloquet c'est-à-dire de ganglions du canal crural, par une lymphadénectomie pelvienne c'est-à-dire plus élargie au niveau du bassin. De plus en plus les opérations chirurgicales sont de moins en moins mutilantes et s'accompagnent de reconstruction plastique (on refait chirurgicalement la vulve).

Ainsi pour la forme du stade I et du stade II les chirurgiens proposent le plus souvent une résection large c'est-à-dire une résection qui passe à deux centimètres de la lésion. La lymphadénectomie peut être limitée à seulement le côté atteint (côté homolatéral) à condition que la lésion soit latérale et quand l'examen des ganglions est négatif.

f) autres causes annexielles :

Plus rarement:

- _ Tumeurs de la trompe : métrorragies irrégulières et une tumeur annexielle
- _ Cancer de l'ovaire : métrorragies très inconstantes relèvent soit d'une tumeur hormonosécrétante bénigne ou maligne (hyperplasie de l'endomètre), soit d'une métastase utérine ou vaginale d'un cancer ovarien de stade avancé. La stratégie thérapeutique dépend de plusieurs paramètres (tableau clinique, aspect échographique, valeur des marqueurs tumoraux). En cas de suspicion de kyste organique bénin, une ceolioscopie diagnostique en vue d'une évaluation macroscopique du kyste puis d'une kystectomie intrapéritonéale, d'une ovariectomie ou d'une annexectomie percoelioscopique est recommandée. En cas de suspicion d'une tumeur maligne la laparotomie exploratrice est indiquée en vue d'une stadification précise et d'une exérèse tumorale.

II/causes fonctionnelles :

a) Hyperplasie de l'endomètre

L'hyperplasie endométriale correspond à une prolifération architecturale et cytologique des glandes et du stroma de l'endomètre. L'endomètre est épais dans tout ou partie de sa surface ; la muqueuse pouvant former des polypes qui s'échappent par le col. En général, l'épaississement de la muqueuse s'arrête au niveau de l'isthme. L'étiopathogénie de ces hyperplasies est mal connue. Elle semble liée à une hyperstimulation oestrogénique endogène (dysovulation, OPK, obésité, tumeur ovarienne) ou exogène (Traitement hormonal). D'autres facteurs de risque sont souvent associés : diabète, hypertension artérielle.

Étude microscopique

Les hyperplasies se définissent par l'augmentation en nombre et en densité des éléments normaux de l'endomètre. Les tubes sont plus nombreux, le stroma cytogène plus riche.

Il faut séparer :

- **l'hyperplasie simple** qui correspond à une densification des glandes avec augmentation du rapport glande sur stroma ;
- **l'hyperplasie complexe** qui correspond aux lésions comportant une très forte densification des glandes et une augmentation importante du rapport glandes/stroma avec hétérogénéité et complexité des structures glandulaires
- **L'hyperplasie simple avec atypies** qui correspond aux lésions d'hyperplasie simple associées à des atypies cellulaires ;
- **l'hyperplasie complexe atypique** qui correspond aux lésions d'hyperplasie complexe associées à des atypies cellulaires et nucléaires.

Étude clinique

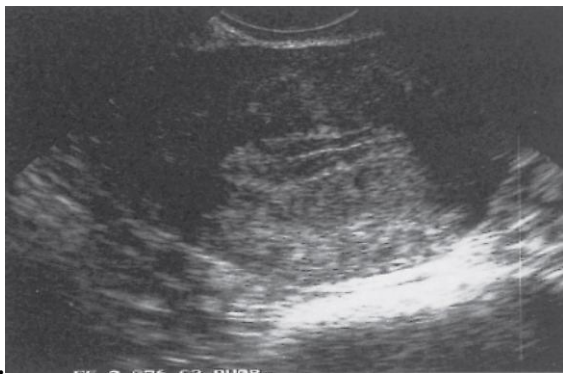
L'hyperplasie se traduit par des métrorragies survenant à la période postménopausique (à cette période l'ovulation est absente), mais aussi par des ménorragies à la période pubertaire ou au cours de la période d'activité génitale.

Un bilan s'impose pour faire le diagnostic, préciser le type histologique et définir le caractère organique ou fonctionnel de l'hyperplasie. Il repose sur la notion d'anovulation, sur l'échographie, l'hystérocopie, voire l'hystérographie et l'étude anatomopathologique.

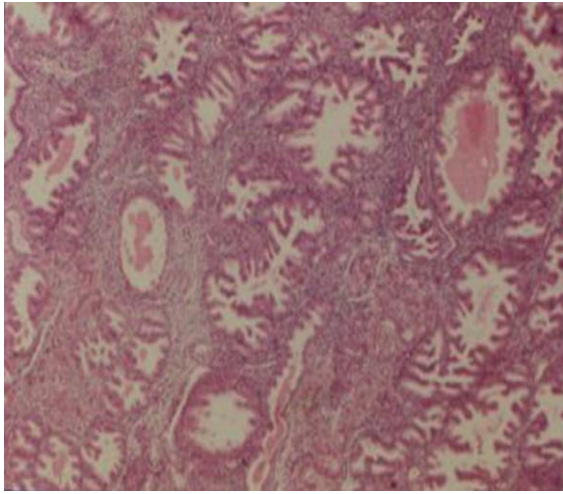
L'échographie (surtout endovaginale) permet de mesurer l'épaisseur de l'endomètre.

Les valeurs seuils maximales habituellement retenues sont : 5 mm au cours de la ménopause sans TSH(traitement substitutif hormonal) et 8 mm avec TSH. On peut aussi observer une hyperéchogénicité franche et des microkystes en cas d'hyperplasie glandulokystique. Cette hyperplasie est visible sur toutes les coupes sagittales ou transversales. Elle n'est cependant pas la preuve du diagnostic qui ne peut être apportée que par l'histologie

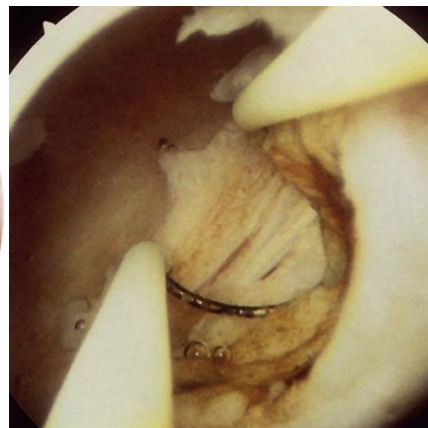
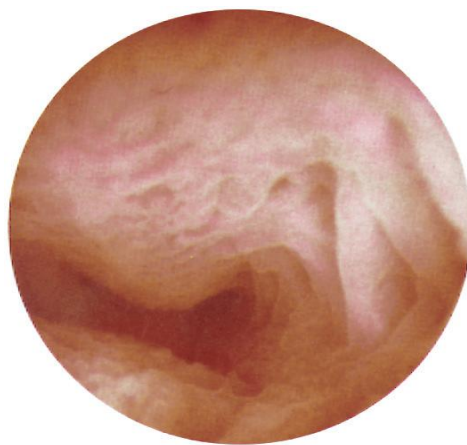
L'échographie permet aussi de rechercher une autre cause de saignements : polypes, fibromes, adénomyose, voire cancer de l'endomètre, qui peuvent aussi être associés à l'hyperplasie. Enfin, elle permet de rechercher une cause d'hyperplasie comme une tumeur sécrétante de l'ovaire ou un ovaire micropolykystique.



Aspect échographique de l'hyperplasie endométriale



Aspect histologique caractéristique



Aspect hystérocopique d'une hyperplasie de l'endomètre avant et au cour de la résection.

L' hystérocopie : permet une visualisation complète de la cavité utérine, de faire le diagnostic d'hyperplasie diffuse ou polypoïde et de prélever les zones les plus douteuses. Malgré la visualisation de la cavité utérine et la réalisation de biopsies dirigées, il persiste 3 % de faux négatifs dans le diagnostic des hyperplasies atypiques voire des cancers.

L'hystérographie : est actuellement moins employée mais peut montrer :

- Des images lacunaires polycycliques de tonalité variable à contours nets, réalisant une image en fromage de gruyère ou pseudo-polypoïde ;
- Des anomalies du contour utérin de tonalité variable réalisant une cavité à bords festonnés, ondulés ou dentelés. Ces images peuvent être localisées ou diffuses à tout l'utérus.

Une image radiologique normale n'élimine pas le diagnostic.

Évolution

Après un curetage, l'hyperplasie récidive dans 30 % des cas si on ne met pas fin à l'hyperoestrogénie. L'hyperplasie peut coexister avec un cancer dans 15 % des cas environ. Le risque majeur de ces hyperplasies est l'évolution vers le cancer de l'endomètre. Le potentiel paranéoplasique est de 1 à 3 % pour les hyperplasies simples ou complexes et de 10 à 27 % pour les hyperplasies atypiques.

C'est dire que le traitement et la surveillance de la maladie hyperplasante sont liés et placés sous le signe du diagnostic précoce du cancer de l'endomètre.

Traitement

----Traitement médical

Il doit être utilisé en premier.

Les Progestatifs.

■ Les progestatifs antigonadotropes : le nomégestrol (Lutény ®), la promégestone (Surgestone ®), le chlormadinone acétate (Lutéran ® ;) sont surtout utilisés chez la femme en préménopause du 10 e au 25 e jr.

Le stérilet au lévonorgestrel (Miréna ®) peut et doit être utilisé dans cette indication, car il a un effet atrophiant sur l'endomètre, il constitue la première intention devant des ménorragies fonctionnelles

Les analogues de la LHRH n'ont pas l'AMM dans cette indication.

L'efficacité du traitement médical est de 85 % après 6 mois de traitement dans les hyperplasies simples ou complexes sans atypies. L'efficacité n'est que de 50 % dans les formes avec atypies, avec 25 % de récidives et 25 % d'évolution vers le cancer

-----Traitement chirurgical

Curetage

Il connaît plusieurs types d'indications, qu'il soit imposé par l'hémorragie, par le doute diagnostique, ou du fait de la résistance au traitement progestatif mais son efficacité est peu durable car ne traitant pas l'étiologie.

Résection endométriale

Faite à l'anse diathermique sous hystérocopie. Elle a pour but de réaliser l'ablation totale de l'endomètre en allant jusqu'aux couches profondes régénératrices. La

résection à l'anse électrique a pour avantage de permettre un examen anatomopathologique des fragments retirés.

Les résultats fonctionnels rapportés par les auteurs utilisant l'une ou l'autre des techniques sont très satisfaisants: disparition des ménométrorragies dans 93 % des cas. Ces résultats immédiats s'amenuisent avec le temps, passant de 90 % à 6 mois à 85 % à 1 an, 75 % à 2 ans et 60 % à 5 ans.

Hystérectomie

Les techniques endoscopiques ne font pas disparaître les hystérectomies, comme il a pu être dit du fait des échecs de ces méthodes et du fait que l'hystérectomie reste indiquée en cas d'hyperplasie atypique, ou de pathologie associée : fibromes, adénomyose, prolapsus. Elle est en général réalisée par voie vaginale car l'utérus n'est pas volumineux. Il est licite de conserver les ovaires chez la femme avant la ménopause ou en l'absence de pathologie hormonodépendante jusqu'à 60 ans.

Indications

Dans les **hyperplasies simples** ou complexes sans atypies, le traitement médical est le traitement de choix. Chez la femme sous traitement hormonal de la ménopause, il faudra diminuer les œstrogènes ou augmenter les progestatifs ou l'arrêter. En cas d'échec, on proposera une destruction de l'endomètre.

Dans les **hyperplasies avec atypies**, les traitements conservateurs n'ont pas leur place

b) atrophie de l'endomètre :

L'atrophie est l'aspect normal de l'endomètre après la ménopause, lorsque les sécrétions oestrogéniques et progestatives ont cessé.

Sur le plan anatomopathologique

Les glandes sont rares, de petit calibre, aux contours réguliers, elles s'abouchent directement à la surface par un orifice modérément dilaté. Elles sont bordées par une seule assise de petites cellules cubiques. Le nombre des glandes est restreint, elles sont orientées parallèlement à la surface.

Des érosions mettent parfois en rapport directement la cavité et le myomètre.

Sur le plan clinique

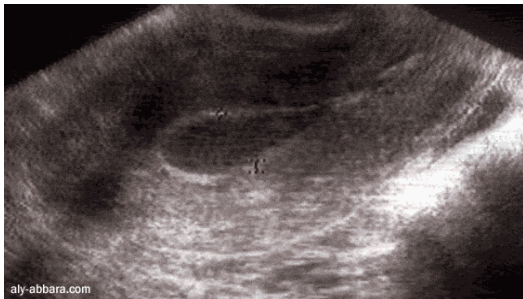
L'atrophie étant un état physiologique dans la postménopause, elle n'entraîne en principe aucun signe clinique. Cependant dans certains cas, on peut observer :

- Des métrorragies minimales ;
- Des pertes séropurulentes, voire purulentes.

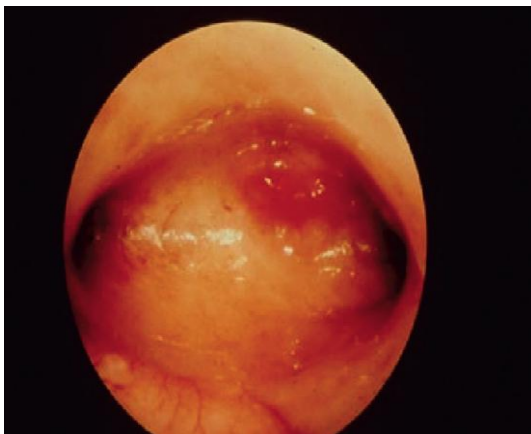L'examen clinique montre un vagin atrophique, un utérus petit.

Examens complémentaires

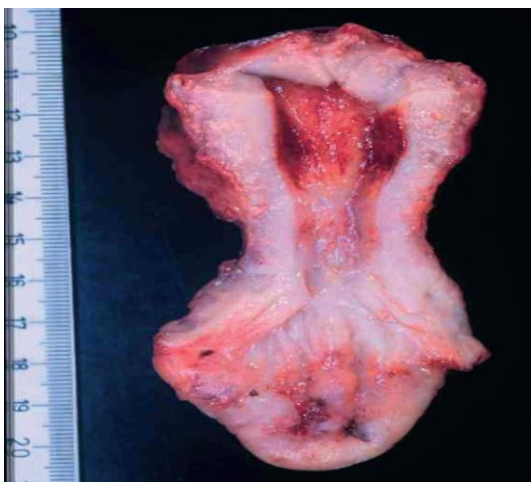L'échographie en particulier endovaginale permet de mesurer les dimensions de la cavité utérine, et l'épaisseur de l'endomètre. Un utérus dont la largeur est inférieure à 4 cm, la longueur inférieure à 8 cm et l'épaisseur de l'endomètre inférieure à 5 mm est typique d'une atrophie.



Aspect échographique



Aspect hystéroscopique



Aspect sur pièce d'hystérectomie

L' hystérocopie est aussi une excellente indication. Elle permet de faire très facilement le diagnostic. La cavité utérine est bien visible ainsi que les ostiums tubaires.

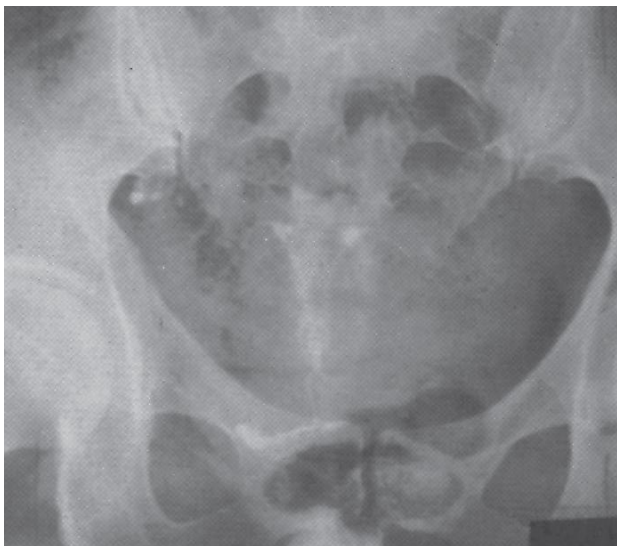
L'endomètre est très mince sans aucun relief.

Hystérographie :

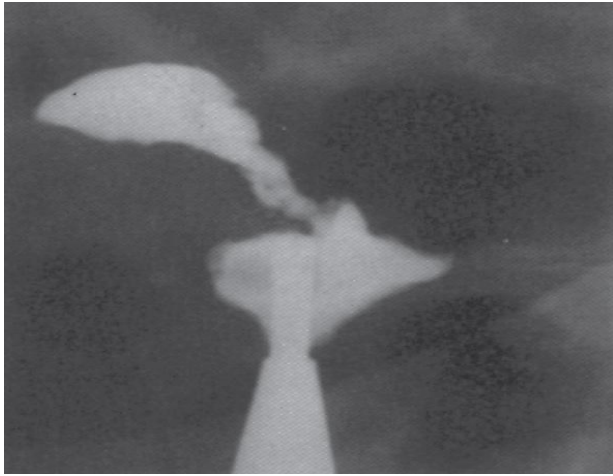
Elle n'a plus beaucoup d'indications. Elle peut être faite s'il n'existe pas de signes infectieux ;

Elle montre :

- **Une diminution de la taille de la cavité utérine ;**
- **Une perte de l'élasticité utérine** qui fait que la cavité ne varie pas de taille au cours de l'injection ;
- **Des anomalies des contours** qui témoignent directement de l'atrophie de l'endomètre. Les contours de la cavité sont : soit lisses, nets et précis, soit ondulés, soit surtout spiculés. On remarque alors des petits spicules en épines de rosier plus ou moins saillants dont l'extrémité est renflée en tête d'épingle ; d'abord peu nombreux sur le cliché , ces diverticules se multiplient au cours du remplissage. Ils confluent sous forme d'une ligne aux contours plus nets, réalisant une image en double contour qui souligne la cavité utérine extérieurement. Cet aspect est particulièrement net sur les clichés évacuateurs



- **Des passages vasculaires** pouvant être observés
- **Une sténose de l'orifice interne** de l'isthme avec dilatation de l'endocol pouvant donner une image en poire de la cavité endocervicale



■ **Des amputations du col**, des anomalies des bords pouvant être confondues avec un cancer.

Curetage biopsique :

Celui-ci, fait en cas de saignement ou associé au drainage en cas de rétention infectieuse, sera la preuve de l'atrophie par l'examen anatomopathologique des débris ou par l'absence de tout endomètre, à envoyer aux pathologistes. La curette crisse alors sur le muscle utérin, il faut lui préférer la biopsie dirigée sous contrôle hystéroscopique.

Traitement

Le traitement médical sera le suivant :

- Si la femme n'a pas de traitement hormonal substitutif, il faut lui en donner un sauf contre-indication ;
- Si la femme est sous traitement hormonal substitutif, il faut augmenter la dose d'estrogènes en prescrivant par exemple de l'Estraderm TTS ® à 50 µg au lieu de 25 µg.

Le traitement chirurgical peut faire appel à une destruction endométriale voire une hystérectomie en cas de rétention purulente ou de récurrence.

III/ Les métrorragies iatrogènes :

Elles sont possibles du fait de la prise d'œstrogènes destinée à traiter les troubles de la ménopause ou dans un but cosmétique. Les anabolisants androgéniques peuvent provoquer des métrorragies du fait de la conversion en œstrogènes de ces produits par catabolisme hépatique. Enfin les anticoagulants mal adaptés peuvent faire saigner.

Dans tous les cas, il faut se méfier d'une cause organique, en particulier néoplasique, associée, et faire l'hystéroscopie et le curetage.

Enfin dans 30% des cas environ, aucune cause n'est retrouvée, malgré un bilan complet, curetage inclus.

En résumé, on retiendra qu'une femme ne saigne pas sans raison et que l'on doit toujours faire un diagnostic précis avant d'appliquer un traitement mais l'importance de l'hémorragie peut imposer une thérapeutique d'urgence.

III- PARTIE PRATIQUE :

L'étude qu'on a réalisé s'intéresse à la métrorragie post ménopausique avec un objectif principal :

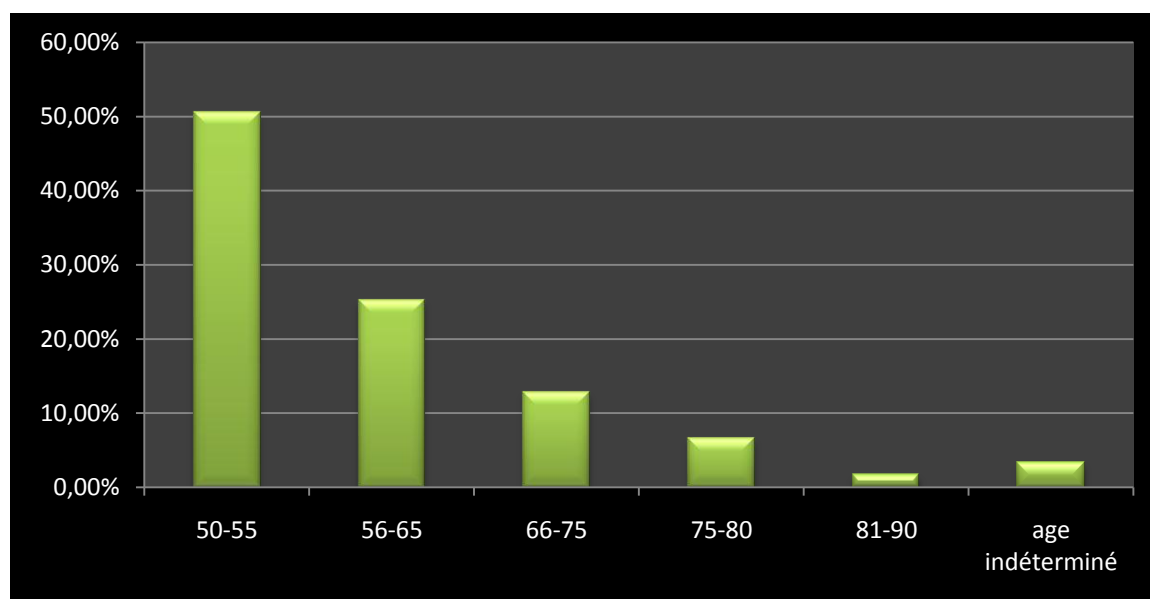
*- Il s'agit de mesurer les différents indicateurs épidémiologiques en rapport avec des métrorragies décelées chez des patientes hospitalisées au niveau du service de gynécologie obstétrique de TLEMCEN à partir du janvier 2012 au décembre 2013. L'enquête épidémiologique est de type descriptif rétrospectif et s'est basée sur la récolte des données archivées du service de gynécologie obstétrique.

*- Résultats :

A/selon l'âge :

Age	50-55	56-65	66-75	76-80	81-90	Age indéterminé
Nombre des cas	122	61	31	16	4	8
Pourcentage %	50.41%	25.20%	12.80%	6.61%	1.65%	3.30%

Les données recueillies nous ont permis de tracer l'histogramme suivant montrant la fréquence des métrorragies postménopausiques en fonction de l'âge :



Commentaires et discussions :

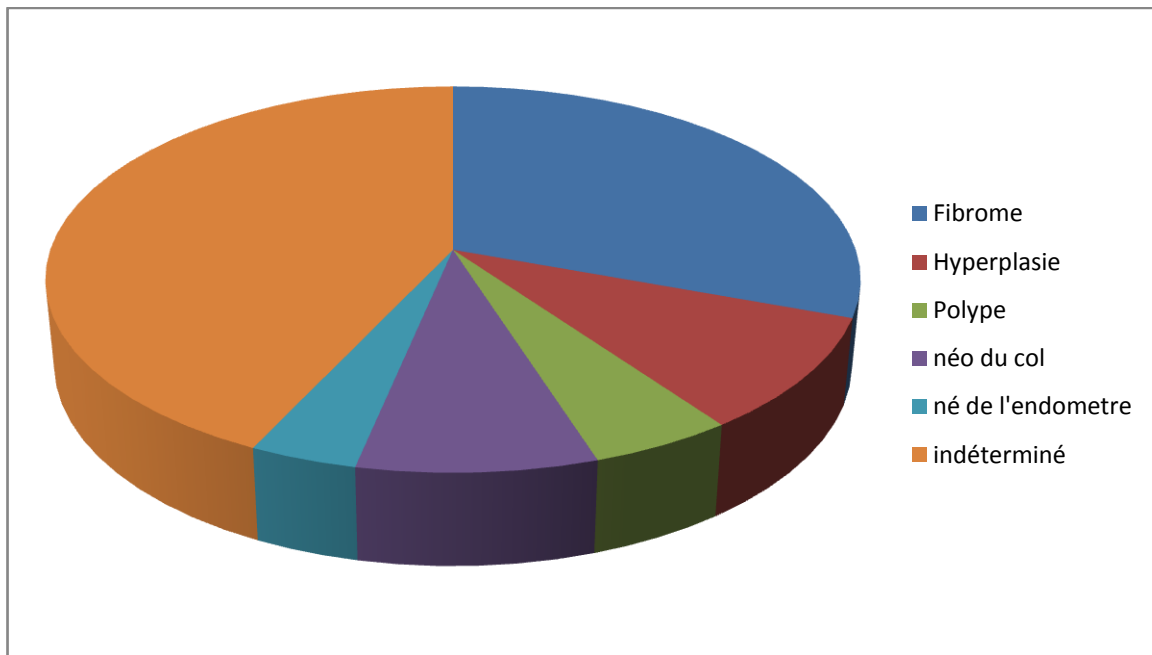
Les deux âges extrêmes : 50 ans et 90 ans.

On note un pic de fréquence entre 50-55ans (50.41%) avec moins de 2% au-delà de 80 ans cela pourrait être expliqué par la population algérienne jeune ou par l'espérance de vie (surtout pour les cancers)

On note aussi que la fréquence diminue avec l'âge : plus que la femme avance en âge plus que la fréquence des métrorragies postménopausiques diminue

B/ selon l'étiologie


L'étiologie	Fibrome	Hyperplasie endométrial	Polype	Néo du col	Néo de l'endomètre	Métrorragie (cause inconnue)
Nombre des cas	74	23	12	20	9	104
Pourcentage %	30,57%	9,50%	4,96%	8,26%	3.71%	42.97%



- On note qu'une grande partie des métrorragies post ménopausiques est d'origine imprécise (42,97 %). ceci est dû à la pauvreté en information des dossiers archivés.
- On note aussi que le fibrome utérin occupe la 1^{ère} place des étiologies des métrorragies post ménopausiques (30,57%)
- Vient ensuite en deuxième position les hyperplasies endométriales avec un pourcentage de 9,50%
- 8,26% pour la Néo du col : à cause de la nette augmentation de néo du col chez les femmes jeunes.
- 9 seul cas de néo de l'endomètre équivalent de 3.71% sachant que théoriquement les néo de l'endomètre représentent 4.80% en post ménopause, on peut alors corréliser le résultat obtenu par le résultat de la théorie, la différence entre les deux résultats peut être en relation avec le manque des données archivées.

C/ selon la répartition géographique :

Région	Tlemcen	Maghnia	Ouled mimoun	Sebdou	Remchi	Autres regions	indéterminé
Nombre des cas	96	15	4	8	7	14	98
Pourcentage %	39.66%	6.19%	1.65%	3.30%	2.89%	5.78%	40.49%



Sur cette représentation graphique on remarque un pic de fréquence à Tlemcen ville ; ceci peut être expliqué par :

- la proximité du centre hospitalo-universitaire donc la facilité d'accès au soin
- la culture sanitaire et le niveau intellectuel des femmes touchées.
- l'importance de la campagne de sensibilisation (surtout contre le cancer du col et le cancer de l'endomètre).

CONCLUSION

Les métrorragies postménopausiques constituent un symptôme fréquent et préoccupant, véritable pierre angulaire de la gynécologie du 3^{ème} âge.

Il faut avant tout rechercher une lésion cancéreuse, en sachant toutefois que, dans la plupart des cas (9 fois sur 10 environ) il s'agira d'une étiologie bénigne. De ce point de vue, il est nécessaire de garder présents à l'esprit quelques pièges diagnostiques :

- Une oestrogénothérapie mal adaptée ou dissimulée,
- Le risque potentiel et les difficultés d'interprétation cytologique que comporte l'hyperplasie endométriale,
- Les lésions ovariennes hormono-sécrétantes (malgré leur rareté)

Nous nous sommes attachés à mettre en évidence l'extrême intérêt de la cytologie intra-utérine. Cet examen nécessite un anatomo-pathologiste entraîné et un prélèvement endométrial de bonne qualité, mais lorsque ces deux conditions sont remplies, la fiabilité de la méthode nous paraît excellente. Dans le cas contraire, l'hystérographie ne nous semble pas pouvoir dispenser du curetage biopsique, même si les images obtenues sont rassurantes.

On soulignant la fréquence, classiquement sous-estimée de la pathologie endométriale bénigne chez la femme ménopausée, nous n'avons pas l'intention de démobiliser la vigilance justifiée de nos confrères. Nous cherchons simplement à signaler qu'il est tout à fait possible d'obtenir une sécurité suffisante grâce à des examens simples, peu traumatisants et peu coûteux.

Ainsi peut-on épargner à de nombreuses patientes le risque de l'anesthésie générale imposée par le curetage, geste traditionnel et souvent excessif.