

REPUBLIQUE ALGERIENNE DEMOCRATIQUE ET POPULAIRE

---

UNIVERSITE ABOU BEKR BELKAID - TLEMCEM

---

Faculté de Médecine - Département de Médecine

Mémoire présentée en vue de l'obtention de diplôme de  
Docteur en médecine



Thème:

# Contusions oculaires à globe fermé

Présenté par : LAZZOUNI SARRA

Encadreur : Pr.M. BOUSSALAH

Année Universitaire : 2013/2014

Remerciement à mon encadreur le chef de service  
d'Ophtalmologie

Professeur M.BOUSSALAH

---

- ❖ Je vous exprime ma profonde gratitude pour m'avoir fait l'honneur de de diriger ce thème.
- ❖ Je vous remercie de m'avoir fait confiance pour la réalisation de ce travail.
- ❖ Veuillez trouver ici le témoignage de mon profond respect et de ma sincère reconnaissance.
- ❖ Je souhaite que ce travail soit à la hauteur de vos espérances.

# Table de matière :

---

- Introduction.....	1
- Rappel Anatomique.....	2
- Etude Théorique :	
• Introduction.....	15
• Interrogatoire.....	15
• Examen :	
▪ Contusion du segment antérieur.....	16
▪ Contusion du segment postérieur.....	21
• Examens Complémentaires.....	29
• Traitement.....	41
• Evolution et complication.....	45
• Rédaction de certificat médico-légale.....	47
- Présentation des cas cliniques dans les urgences ophtalmologiques...48	
- Etude Pratique :.....	57
• Résultats et discussion.....	62
- Moyens de Prévention des traumatismes oculaires.....	63
- Conclusion.....	66
- Références.....	67

# Introduction :

---

Selon Gibson, un traumatisme est un dommage sur une personne, un tissu ou un organe tel que l'œil ; causé par un transfert d'énergie, en particulier une des cinq formes d'énergie suivantes : mécanique, thermique, chimique, électrique et radiante.

En conséquence, les traumatismes oculaires regroupent tous les dommages causés sur l'œil et ses annexes par un contact direct avec les objets suivants: objets contondants, objets tranchants, objets chauds, objets piquants, substances chimiques, sources électriques, radiations UV, rayons X, micro-onde.

Tout traumatisme du globe doit être considéré comme sérieux vu le caractère contusif de son mécanisme. Entrant dans ce cadre, les traumatismes à globe fermé après contusion par instrument contendant ; mais aussi les syndromes contusifs secondaires à des corps étrangers de l'orbite n'ayant pas pénétré le globe oculaire ou à des jets de fluides gazeux ou liquide sous pression ou enfin à des accidents ayant provoqué une plaie pénétrante du globe avec presque toujours un syndrome contusif associé.

# Rappel Anatomique :

---

L'œil est l'un des cinq organes de sens du corps humain, c'est l'organe de la vue. La vision est donc la perception de l'organe de la vue qui en est l'œil. Ce dernier est l'organe récepteur de la lumière. Sa fonction est de transformer l'information lumineuse en influx nerveux transmis au cerveau.

## Anatomie :

L'anatomie de l'œil se divise en deux : celle du globe oculaire et celui de ses annexes (les muscles extra-oculaires, les nerfs, la paupière, le système lacrymal et l'orbite).

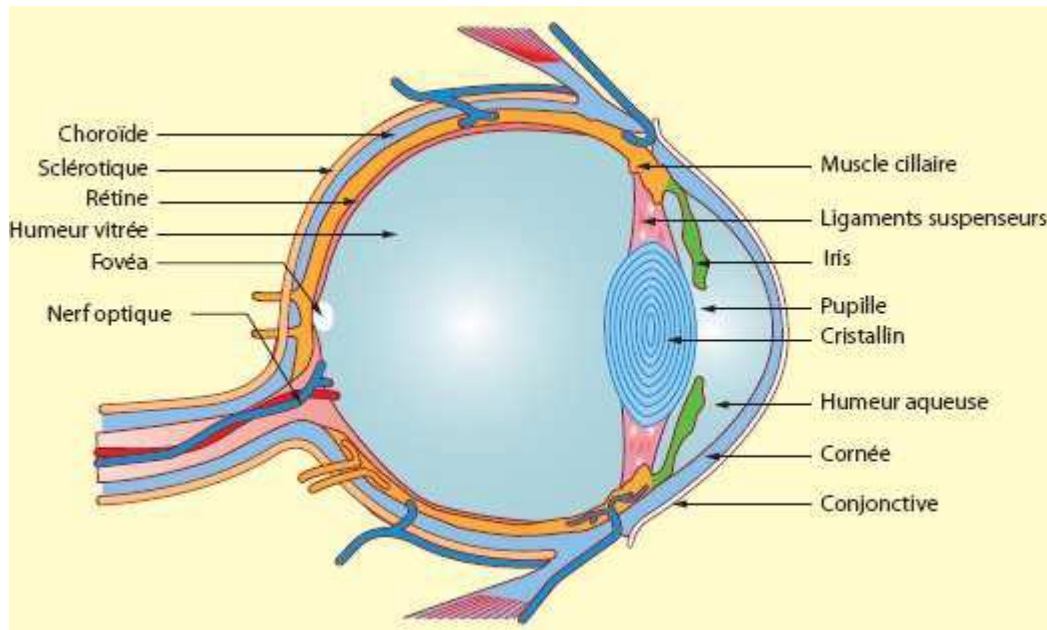
### I. L'anatomie du globe oculaire :

Il est grossièrement sphérique. Dimensions et poids :

- **Diamètre sagittal ou antéro-postérieur** : 25 mm (emmétrope) ; Plus court chez les hypermétropes , Plus long chez les myopes.
- Diamètre transversal : 23,5 mm.
- Diamètre vertical : 23 mm.
- Poids : 7 grammes.
- Volume : 6,5cm .

Le globe oculaire peut être décomposé en quatre parties principales:

- **la couche protectrice** : cornée et sclère
- **la couche vasculaire** (aussi nommée uvée) : iris, corps ciliaire et choroïde
- **la couche visuelle** : rétine et nerf optique
- **le contenu de la cavité interne** : humeur aqueuse, cristallin et corps vitré.



- A l'avant de l'œil on délimite 2 zones principales :
- la **chambre antérieure** qui se situe entre la cornée et l'iris et qui est remplie par l'humeur aqueuse.
  - la **chambre postérieure** entre l'iris et le cristallin.

### 1) La couche protectrice (ou couche externe)

Cette couche comprend deux parties dont la **cornée** et le **sclère**. Elles sont résistantes, épaisses et faites de fibres collagènes. La cornée est **transparente** et sert de fenêtre pour l'œil tandis que le sclère est **opaque**.

#### La cornée :

La **cornée** représente le 1<sup>er</sup> dioptré du système optique oculaire, l'obtention d'une image nette rétinienne nécessite la transparence absolue et un pouvoir réfractif approprié de la cornée. Elle est **avasculaire** à l'état normal.

-**Forme** : de face, la cornée apparaît légèrement elliptique à grand axe horizontal (11 à 12,5 mm) et à axe vertical plus faible (10 à 11,5 mm).

#### La sclère :

La sclérotique ou sclère, est la plus externe des tuniques du globe oculaire. Elle entoure les 4/5<sup>e</sup> postérieurs du globe. Fibreuse et inextensible, c'est la plus solide et la plus résistante des membranes de l'œil, elle en assure ainsi la protection. Elle donne insertion aux muscles oculomoteurs et se continue en avant par la cornée.

-**Forme** : Elle a la forme d'une sphère creuse, traversée en arrière par le nerf optique et en avant vient s'encasturer la cornée.

## LA CONJONCTIVE

La conjonctive est une muqueuse tapissant la face postérieure des paupières et se réfléchissant sur la face antérieure du globe (bulbaire). La conjonctive se continue avec la peau au niveau du bord libre, avec la cornée au niveau du limbe sclérocornéen et avec l'épithélium des points lacrymaux. La partie bulbaire et la partie palpébrale se réunissent au niveau des culs-de-sac conjonctivaux.

### Anatomie descriptive :

#### 1- Conjonctive palpébrale :

Tapisse la face postérieure des paupières. Mince et transparente, on lui distingue 3 parties :

☐☐ Conjonctive marginale

☐☐ Conjonctive tarsale

☐☐ Conjonctive orbitaire

#### 2- Culs-de-sac conjonctivaux :

A leur niveau que la conjonctive se réfléchit. Ils présentent un feuillet antérieur palpébral, un sommet et un feuillet postérieur bulbaire. On distingue 4 culs-de-sac :

☐☐☐☐☐☐ Cul-de-sac supérieur : entre en rapport avec le tendon du muscle de Müller et en dehors avec la glande lacrymale palpébrale. En temporal au sommet du cul-de-sac, s'abouchent les canaux lacrymaux.

☐☐☐☐☐☐ Cul-de-sac externe : le feuillet antérieur répond au ligament palpébral externe. Son sommet est adhérent au rebord orbitaire externe. Le feuillet postérieur est en rapport avec le muscle droit externe.

☐☐☐☐☐☐ Cul-de-sac inférieur : rentre en rapport avec le muscle droit inférieur.

☐☐☐☐☐☐ Cul-de-sac médial : occupé par la caroncule et le repli semi-lunaire;

- La caroncule est une petite saillie rougeâtre, située dans l'angle interne entre les portions lacrymales des 2 paupières supérieure et inférieure. Elle comprend des follicules pileux atrophiés avec leurs glandes sébacées et des glandes lacrymales accessoires (tubulo-acineuses & à mucus)
- Le repli semi-lunaire est un repli de la conjonctive situé en dehors de la caroncule ayant une concavité externe. Il serait le rudiment d'une 3ème paupière qu'on retrouve chez certains animaux.

Ces 2 formations sont attachées au muscle droit médial par des expansions fibreuses.

### 3- Conjonctive bulbaire :

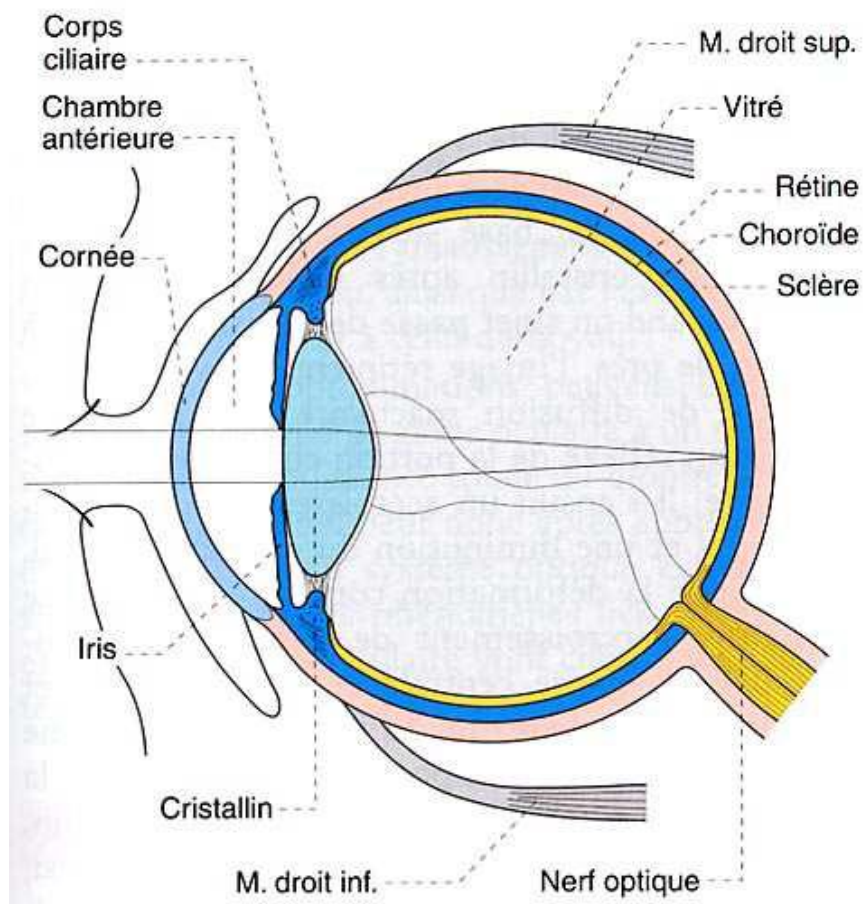
Mince et transparente, elle est en rapport avec le globe oculaire et présente 2 parties :

☐☐ Portion sclérale : s'étend du cul-de-sac conjonctival jusqu'à environ 3 mm de la cornée, elle est séparée de la capsule de Ténon sous-jacente par le tissu sous-conjonctival. Cette portion est facilement mobilisable.

☐☐☐☐☐ Portion limbique : réalise un anneau de 3 mm de large qui entoure la cornée. Ici la conjonctive adhère fortement à la capsule de Tenon.

## 2) La couche vascularisée (ou couche moyenne)

Elle est aussi appelée « l'uvée », et comprend trois parties **l'iris**, le **corps ciliaire** et la **choroïde**. C'est la partie la plus vascularisée du globe oculaire. C'est la partie colorée en bleu foncé sur notre figure en bas.





### **L'iris :**

Partie la plus antérieure de l'uvée, faisant suite au corps ciliaire, l'iris est une membrane en forme de disque constitué par:

-des **épithéliums pigmentés** qui vont donner **sa couleur**, elle va du **marron au bleu**

en passant par le **vert**; et perforé en son centre d'un orifice circulaire, la **pupille** qui se comporte comme un véritable diaphragme d'ouverture variable qui se régie automatiquement selon l'intensité lumineuse. Le diamètre pupillaire moyen est de 4 à 5mm. Il peut varier de 1,5 mm dans les **myosis très serrés** à 9 mm lors de **mydriases totales**.

-des **muscles dilatateurs** de la pupille et le **sphincter** pupillaire.

Le diamètre de l'iris est de 12 à 13 mm. Son épaisseur varie selon la région considérée : relativement importante dans sa partie médiane au niveau de la collerette (0,6 mm), l'épaisseur diminue progressivement en allant vers la pupille.

C'est au niveau de sa racine que l'iris est le plus mince (0,1 mm) ce qui explique sa fragilité. Comme tous les segments de l'uvée, l'iris possède une riche vascularisation.

Son innervation est assurée par **le trijumeau et le sympathique**; un **réseau sympathique** de cette innervation est destiné au **muscle dilatateur** avec une fibre nerveuse pour chaque fibre musculaire, et un **plexus parasymphatique** innervant le **sphincter**.

### **Le corps ciliaire :**

Partie intermédiaire de l'uvée, sous forme d'un anneau saillant à l'intérieur de l'œil.

Il joue un rôle fondamental dans l'accommodation et la sécrétion de l'humeur aqueuse.

Il est constitué par :

- **L'épithélium ciliaire** à deux couches cellulaires réunies par leur pôle apical :

☐☐☐☐☐Couche externe pigmentée reposant sur une membrane basale limitante externe faite de cellules richement pigmentées.

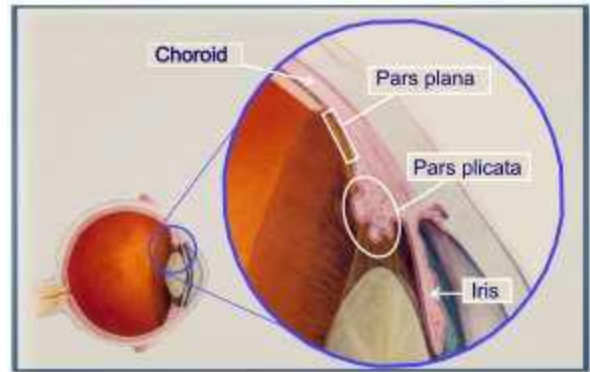
☐☐☐☐☐☐☐Couche interne claire : faite de cellules cylindriques claires unies entre elles par des jonctions étanches (barrière hématoaqueuse). Elle repose sur une membrane basale appelée limitante interne où s'insèrent les fibres zonulaires.

- **Le muscle ciliaire** : muscle lisse enchâssé dans le corps ciliaire, formé de deux portions :

☐☐☐☐☐☐☐**Muscle de Brucke-Wallace** constitué de fibres longitudinales s'étend de l'éperon scléral à la supraciliaire ou suprachoroïde.

☐☐☐☐☐☐☐**Muscle de Rouget-Muller** est constitué de fibres circulaires constituant un véritable sphincter intervenant dans l'accommodation. On y

trouve aussi parmi le corps ciliaire, **La pars plicata ou la couronne ciliaire** : large de 2 mm, zone constitué de 60 à 90 saillies ou plis de la choroïde, **La pars plana** : surface plane brune lisse, large de 4 mm, se continue par l'ora serrata limite périphérique de la rétine.



L'identification de ses parties est très importante lors de l'injection intravitréenne ou une vitrectomie par Pars plana ou encore pour une chirurgie de la rétine qui nécessite une pénétration dans le globe oculaire au niveau de la Pars plana à 4 mm du limbe.

Le corps ciliaire reçoit sa **vascularisation** essentiellement du **grand cercle artériel de l'iris**. Et son **innervation** provient du plexus ciliaire situé dans la supraciliaire formé par les **nerfs ciliaires longs et courts**.

### **La choroïde :**

La choroïde fait partie de l'uvée postérieure, riche en vaisseaux et nerfs, elle occupe les 2/3 postérieurs du globe situé entre la sclère et la rétine. Elle se continue en avant avec le stroma du corps ciliaire au niveau de l'ora serrata. En arrière, elle adhère à la papille qu'elle entoure. La **suprachoroïde** est un espace virtuel situé entre la choroïde et la sclère. La choroïde adhère à la rétine par l'intermédiaire de la **membrane de Bruch**. Sa vascularisation est assurée par les artères ciliaires

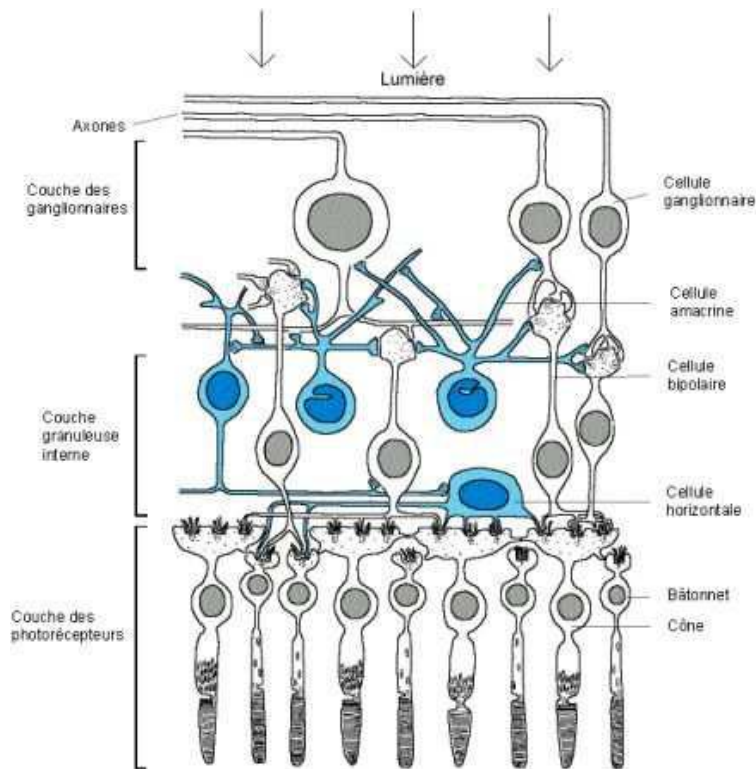
### **3) La couche visuelle (ou couche interne)**

C'est la couche la plus interne des couches qui constituent le globe oculaire. Elle comprend **la rétine et le nerf optique**.

#### **La rétine :**

La rétine est une membrane nerveuse hypersensible qui tapisse le fond de l'oeil.

C'est une pellicule formée de 10 couches de cellules. C'est un tissu sensible et fragile. Elle a comme épaisseur 1/10 à 4/10 de mm.



Elle est très vascularisée : important réseau de veines et artères. Elle est composée de centaines de millions de cellules nerveuses : **les cônes et les bâtonnets**. Les cônes et les bâtonnets sont des cellules photoréceptrices. On a beaucoup plus de bâtonnets (130 millions) que de cônes (6-7 millions). Les **cônes** ont besoin de **plus de lumière** que les bâtonnets pour être excités. Ils réagissent plus en éclairage diurne qu'en éclairage nocturne. Les **bâtonnets** ont besoin de **beaucoup moins de lumière** pour produire un potentiel récepteur, ils assurent la vision nocturne. Il existe 3 sortes de cônes qui réagissent à des longueurs d'onde différentes : bleu, vert, rouge. Les **cônes** sont donc responsables de **la vision des couleurs**. Les bâtonnets ne participent pas à la vision des couleurs.

Dans la rétine il y a la **rétine périphérique** et la **rétine centrale** ou la **macula**. La **macula** est le responsable de notre **vision diurne** à cause des cellules qui la constitue (les cônes) tandis que la **rétine périphérique** est la responsable de la **vision nocturne** à cause des bâtonnets. Le diamètre des cônes est beaucoup plus petit que celui des bâtonnets. Plus on s'éloigne de la partie centrale (la macula), plus les cônes se font rares et leur diamètre augmente.

### La macula et la fovéa

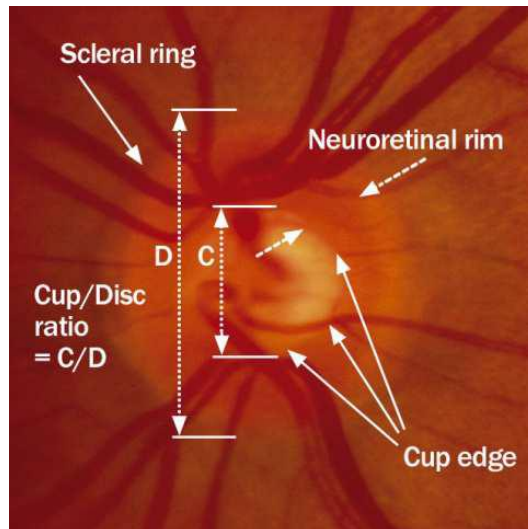
- Dépression située sur l'axe optique
- Concentration de cônes
- Permet la vision des détails en éclairage diurne

Dans la zone elliptique centrale se trouve le maximum de cônes. Cette zone permet donc une vision très précise. Elle mesure 3 mm dans le grand axe et 2 mm dans le petit axe. Cette région se nomme la **macula**. La macula, tâche jaune, apparaît située au centre du pôle postérieur comme une fine excavation. La **fovéa** est une région de la rétine située dans la macula, près de l'axe optique de l'oeil, dans la partie centrale de cette dernière. Cette région est de la plus haute importance pour la vision. C'est elle qui donne la vision la plus précise, en éclairage diurne. Quand nous fixons un objet, nous tournons les yeux de façon à aligner l'image sur cette partie de la rétine. Elle mesure environ 1,5 mm (à peu près le diamètre de la pupille) et contient 400 000 cônes. Dans une vision encore plus centrale on trouve la **fovéa**. Elle mesure 300 à 400 microns de diamètre et contient 25 000 cônes. Plus au centre on trouve une zone ponctuelle qui s'appelle le bouquet de cônes centraux. Il mesure 100 microns et contient 2500 cônes.

### **Le nerf optique :**

La transmission des informations vers le cerveau est opérée par le nerf optique.

Toutes les fibres optiques issues des cellules visuelles convergent vers un point précis de la rétine : la **papille**. Ce point ne contient donc pas de cellules visuelles mais seulement les fibres nerveuses. La papille est donc un point de l'œil qui ne voit pas. On l'appelle aussi la **tache aveugle**. En ce point débouche aussi le réseau veineux et artériel de la rétine. Les fibres optiques se rejoignent toutes là pour former un câble appelé le nerf optique. Il mesure 4 mm de diamètre et 5 cm de long. Il y a un nerf optique par oeil, donc 2 nerfs optiques en tout. Ces 2 nerfs se croisent dans une zone appelée **chiasma optique**. A cet endroit s'entrecroise une partie seulement des fibres et plus précisément provenant de la **rétine nasale**.



*Tête du nerf optique ou papille*

#### 4) Le contenu de la cavité interne

Comme on le décrit c'est donc le contenu du globe oculaire et il est constitué par l'humeur aqueuse, le cristallin, et le corps vitré qui sont **tous transparent**.

##### **L'humeur aqueuse :**

L'humeur aqueuse est un liquide **transparent** constamment renouvelé responsable du maintien de la pression intra-oculaire. Elle est produite par **les procès ciliaires** et passe de la **chambre postérieure** vers la **chambre antérieure** à travers la **pupille**. Dans la chambre antérieure, elle est éliminée au niveau du **trabéculum** (dans l'angle irido-cornéen) ou elle passe dans le **canal de Schlemm**.

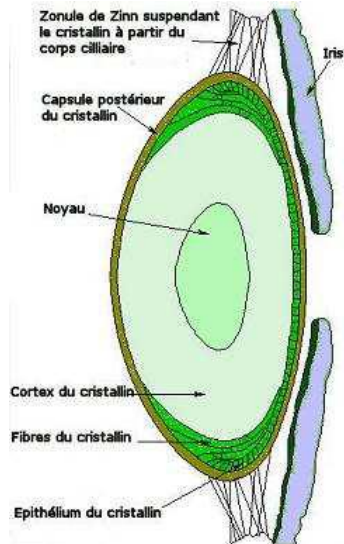
Le trabéculum est une sorte de filtre. Si le trabéculum se bouche (débris d'iris, excès de protéines), il y a augmentation de la pression d'où l'apparition d'un glaucome. L'humeur aqueuse est composée de 99,6 % d'eau, mais aussi de vitamine C, de glucose, d'acide lactique, de Na et de Cl en majorité et elle est pauvre en protéines et en acides aminés. Elle se renouvelle constamment toute les 2 à 3 heures.

##### **Le cristallin :**

Le cristallin est une **lentille biconvexe transparente, avasculaire**, entouré d'une capsule dont les faces antérieure et postérieure se réunissent au niveau de l'équateur où s'insèrent les **fibres zonulaires** qui amarrent le cristallin au corps ciliaire. Il est disposé sur un plan frontal, son diamètre est de 9 mm. Son épaisseur est de 4 à 5 mm qui augmente sensiblement avec l'âge du fait de la production continue des fibres cristalliniennes. Quand le cristallin est aplati, son rayon de courbure est grand (11 à 12

mm). Quand il se déforme, il se bombe, son rayon de courbure est alors petit (6 à 7 mm). Il se déforme uniquement sur sa face antérieure.

Il participe au dioptré oculaire de façon importante, en effet sa puissance est environ de 21 dioptries.



*Schéma anatomique du cristallin*

### **Le corps vitré :**

Le corps vitré est une **masse gélatineuse claire et transparente** capable d'amortir les chocs. Il représente 90% du volume de l'oeil. Son volume est égal à 4cc (2/3 du volume du globe). C'est un tissu conjonctif transparent, entouré par une membrane appelée membrane hyaloidienne. Il est formé de 95% d'eau.

### **II. Les annexes du globe oculaires :**

On appelle "annexes", les structures situées autour du globe oculaire.

#### **II.1. Les paupières :**

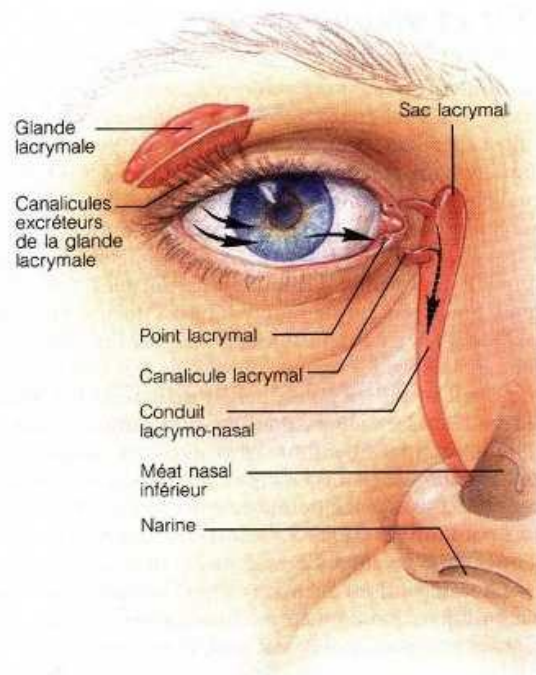
Les paupières sont des lames cutané-musculo-membraneuses mobiles, qui recouvrent et protègent la partie antérieure du globe. La paupière supérieure est plus mobile que la paupière inférieure recouvrant totalement la cornée lors de sa fermeture.

Elles sont formées de la profondeur à la superficie par : un plan muqueux (conjonctive), un plan musculaire profond, un plan fibro-élastique, un plan musculaire superficiel et un plan cutané.

#### **II.2. L'appareil lacrymal :**

L'appareil lacrymal est constitué par :

- Les structures qui sécrètent les larmes dont la glande lacrymale principale et les glandes lacrymales accessoires
- Les structures qui facilitent le drainage des larmes qui n'en est que le système de la voie lacrymale.



### II.3. Les muscles extra-oculaires ou muscles oculomoteurs :

La motilité du globe oculaire est assurée par 6 muscles oculomoteurs. Comprenant 4 muscles droits et 2 muscles obliques. Ces muscles forment un cône à sommet postérieur et à base antérieure.

### III. L'orbite

#### Introduction :

L'orbite est une cavité osseuse située dans la partie supérieure du massif facial.

Les 2 cavités orbitaires séparées par la cavité nasale contiennent et protègent le globe oculaire et ses annexes. D'un point de vue ostéologique, Chaque orbite est constituée par les prolongements ou les parties de sept os : l'os frontal, l'os zygomatique, l'os maxillaire, l'os sphénoïde (petite aile et grande aile), l'os palatin, l'os ethmoïde et l'os lacrymal. Et ces os se juxtaposent pour former une cavité tapissée d'une membrane fibreuse : le périoste orbitaire. L'orbite possède de nombreux orifices la faisant communiquer avec les régions voisines. L'orbite a une forme de pyramide quadrangulaire ouverte en avant, elle possède 4 parois réunies par 4 angles ou bords, une base et un sommet. (Voir schéma pages 25)

#### Mensurations et orientation de l'orbite :

La cavité orbitaire est ouverte en avant et en dehors. Son grand axe forme avec l'axe visuel, strictement antéropostérieur, un angle de 23 degrés en moyenne. La profondeur moyenne de l'orbite est de 45 mm.

L'orifice antérieur ou base de l'orbite mesure 40 mm de large et 35 mm de haut avec des variations importantes en fonction du sexe et de la race. La distance séparant les deux orbites ou espace intercanthal est de 27 à 33 mm chez l'adulte.

Le volume de la cavité orbitaire est estimé en moyenne à 26 cm<sup>3</sup> chez la femme et de 28,5 cm<sup>3</sup> chez l'homme.

### **Contenu de l'orbite**

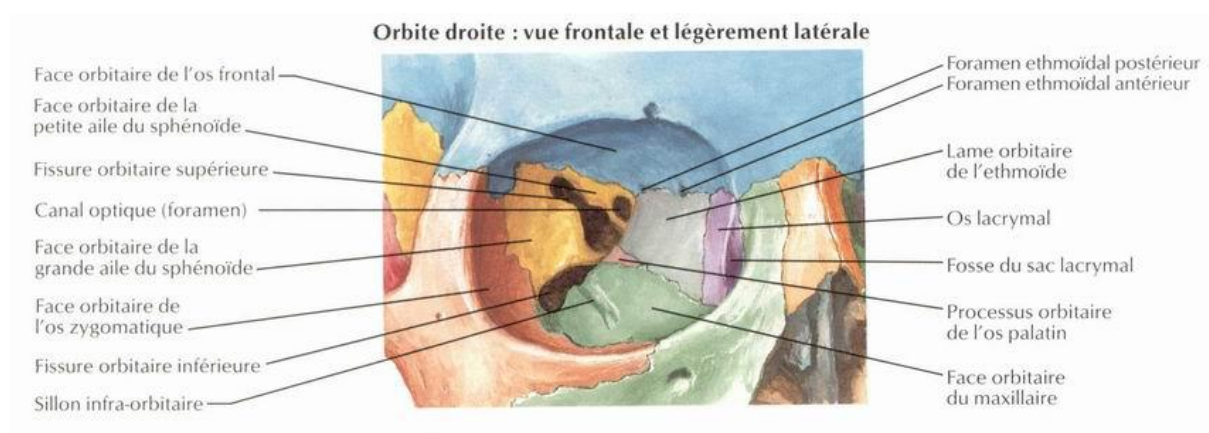
- **Globe oculaire**
- **Nerf optique** (Paire de nerfs crâniens II)
- **Les six Muscles oculomoteurs** (droits médial, latéral, supérieur, inférieur, le grand oblique, et le petit oblique) + le muscle élévateur de la paupière supérieure.
- **Nerfs oculomoteurs**, correspondant aux paires de nerfs crâniens III (nerf

oculomoteur commun), IV (nerf trochléaire), et VI (nerf abducens)

- **Artère ophtalmique** issues de l'**artère carotide interne**
- **Veine ophtalmique** se drainant vers la **veine jugulaire interne**

### **Graisse orbitaire**

- **Glandes lacrymales**





## La protection de l'œil :

Pour sa protection l'œil a plusieurs éléments qui pouvaient intervenir dont :

### ☒☒ **La couche protectrice du globe oculaire**

Elle est constituée par la sclère et la cornée.

La sclère, par son caractère fibreux et inextensible, maintient la forme du globe en résistant contre la pression intraoculaire et le protège contre les agressions externes.

La cornée joue un rôle essentiel dans le maintien de l'armature du globe oculaire. Et elle intervient aussi dans la résistance de l'œil à la pression intraoculaire et contre les agressions externes. Due à son hypersensibilité, elle agit comme un détecteur d'anomalie à la surface de l'œil.

### ☒☒ **La conjonctive**

Comme elle est riche en éléments cellulaires (lymphocytes, plasmocytes, histiocytes, mastocytes, fibrocytes...) cela lui procure un système de défense naturel de l'œil contre les infections.

### ☒☒ **Les paupières**

Les paupières assurent la protection du contenu orbitaire, surtout la partie antérieure de l'œil et, grâce au clignement, l'étalement du film lacrymal sur la cornée, le balayage des cellules exfoliées et des poussières et s'opposent à l'agression des corps étrangers ; elles protègent la rétine contre l'éblouissement.

### Les mouvements palpébraux :

Les mouvements des paupières sont sous la dépendance de deux muscles antagonistes : l'orbiculaire qui assure la fermeture de la fente palpébrale, et le releveur de la paupière supérieure qui assure son ouverture.

L'orbiculaire est innervé par le nerf facial, le releveur de la paupière supérieure est innervé par le nerf oculomoteur commun.

### Le clignement :

Le clignement est une occlusion fugace de la fente palpébrale, symétrique bilatérale et rythmique. Due à une contraction de l'orbiculaire. Il peut être spontané, réflexe ou volontaire.

#### • **Les larmes**

Lorsque les larmes sont produites par les glandes lacrymales, ils s'étalent sur la cornée pour former le film lacrymal qui sera indispensable à la bonne santé de la cornée car il va nettoyer, humidifier, et nourrir cette dernière. Il joue un rôle protecteur de l'œil par la présence des anticorps et du lysozyme dans sa composition qui luttent contre les infections bactériennes.

### ☒☒☒☒ **L'orbite**

L'orbite est la cavité osseuse située dans la partie supérieure faciale du crâne où l'œil et ses appendices sont localisés, il les protège comme un para-choque de la carrosserie d'une voiture.

# Etude théorique

---

## Introduction :

Toute contusion intéressant le SA du globe, va provoquer dans un **1<sup>er</sup> temps** un raccourcissement de l'axe antéro-postérieur du globe et un agrandissement du diamètre transversal. Le recul des éléments antérieurs formant les différents diaphragmes peut être plus ou moins important et entraîner des ruptures au niveau des insertions de l'iris, du corps ciliaire, et du vitré. La pression intraoculaire est très élevée si aucune plaie n'est associée.

Dans un **2<sup>e</sup> temps**, cette force contusive antéro-postérieure ayant rencontré la résistance très solide de la sclère postérieure, revient d'arrière en avant, repoussant la masse vitrénne et le diaphragme iridocristallinien. Ce traumatisme du SA à globe fermé responsable de cette distension frontale peut entraîner des lésions des différentes structures de l'œil. Cette contusion peut être suffisamment puissante pour entraîner la rupture du globe oculaire, souvent immédiatement en arrière du limbe, avec éventuellement issue du cristallin, de l'iris et du vitré, et/ou à des lésions des vaisseaux du corps ciliaire ayant pour conséquence une hémorragie.

## 1- Interrogatoire

Il permet de préciser les circonstances du traumatisme ; les agents contondants sont d'autant plus dangereux que leur volume est petit : ainsi un ballon est freiné par le relief orbitaire, alors qu'un bouchon de champagne peut directement atteindre le globe oculaire.

Le patient présente des douleurs oculaires, et une baisse d'acuité visuelle, d'importance variable. On vérifie toujours que le traumatisme est strictement oculaire, et qu'il n'y a pas de lésions associées (traumatisme crânien, traumatisme facial, etc...).

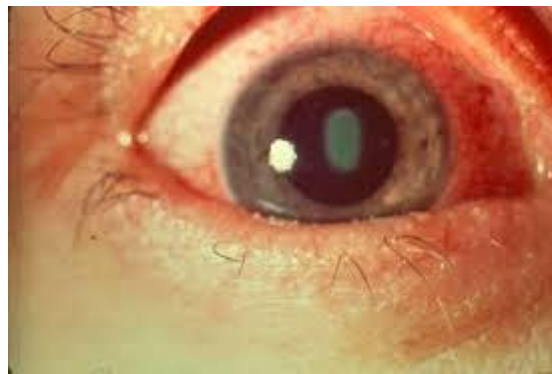
## 2 -Examen

Il permet de distinguer les contusions du segment antérieur, et les contusions du segment postérieur, qui peuvent être associées.

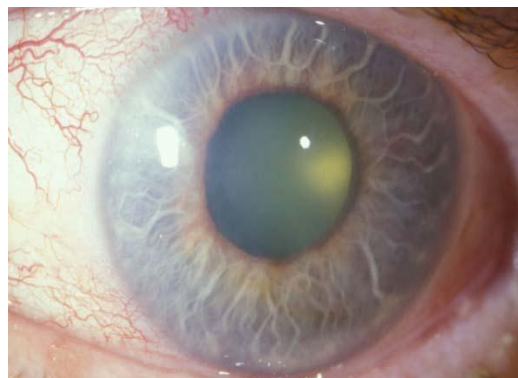### A. Contusions du segment antérieur :

#### a. cornée :

— une contusion légère entraîne une simple érosion superficielle (visible après instillation de fluorescéine),



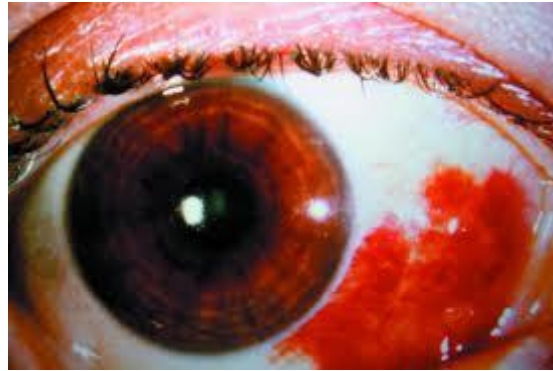— une contusion sévère peut provoquer un œdème cornéen avec baisse d'acuité visuelle.



#### b. conjonctive :

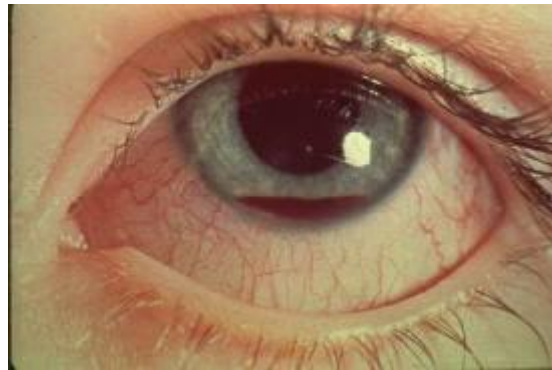\_ L'hémorragie sous conjonctivale est fréquemment présente lors d'une contusion oculaire. Cette hémorragie sous-conjonctivale correspond à la présence de sang entre la conjonctive et la sclère. Elle est de diagnostic aisé,

et se matérialise par un soulèvement conjonctival hémattique sectoriel ou circonférentiel.



*c. chambre antérieure :*

*\_hyphéma* ; est quasi constant dans les traumatismes du segment antérieur. Très rapidement il se collecte à la partie déclive du globe et se résorbe progressivement. Parfois l'hémorragie est importante, occupe la chambre antérieure, n'a pas tendance à se résorber ou se reproduit. Il existe alors en règle une hypertonie et très souvent le sang s'infiltré dans la cornée, réalisant l'infiltration hémattique de la cornée, complication grave qui gêne considérablement la vision. De même l'évolution peut se faire vers un saignement secondaire dont les conséquences sont péjoratives.



### **Origine de saignement :**

L'hyphéma post traumatique a deux origines principales : l'iris et/ou le corps ciliaire.

Sa physio pathogénie relève de 3 facteurs : l'extension des tissus limbiques par compression, le déplacement postérieur de l'ensemble iris-cristallin, et l'élévation brutale de la pression intraoculaire. Les lésions anatomiques sont diverses, parfois associées : au niveau du corps ciliaire (85 %) par rupture du grand cercle artériel de l'iris ou de ses branches (souvent

associée à une récession de l'angle irido cornéen), au niveau de l'iris (15 %) avec une iridodialyse fréquente, une rupture sphinctérienne ou stromale.

L'hyphéma vu au biomicroscope : on précisera

#### Ø Son aspect

- Liquide avec un niveau horizontal déclive, le sang est rouge sombre ;
- Caillot noir qui n'est pas mobile avec les mouvements de la tête;
- Mixte ;
- Organisé, d'aspect gris ou blanc contenant de la fibrine.

#### Ø Son degré

Selon les classifications, on distingue 5 grades. Son appréciation est un élément important dans la surveillance ultérieure.

0: microscopique, simple « Tyndall » hématique ; correspondant à des cellules sanguines ou rouges seulement, sans sédimentation.

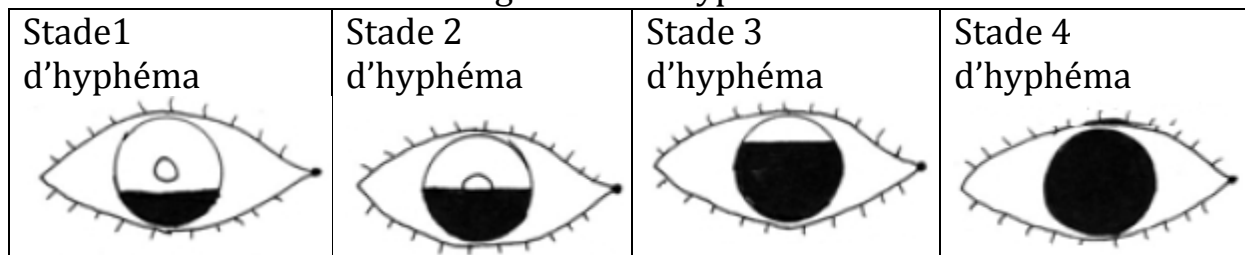
I : hyphéma de moins du tiers de la chambre antérieure ;

II : hyphéma d'un tiers à la moitié de la chambre antérieure ;

III : hyphéma de plus de la moitié de la chambre antérieure ;

IV : hyphéma total.

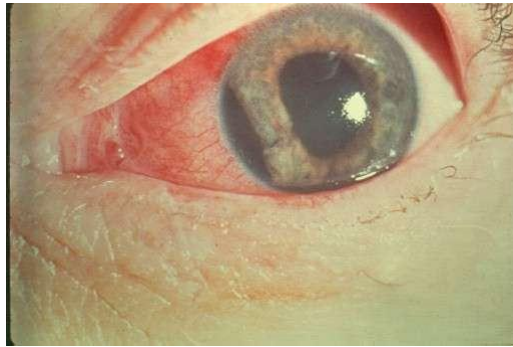
Les grades de l'hyphéma



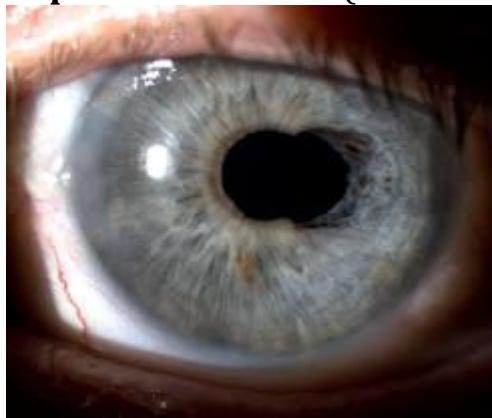
#### *d. iris :*

On peut observer les déchirures iriennes ; Elles ne seront souvent évidentes que plus tard, lorsque l'hyphéma sera résorbé. Elles en sont d'ailleurs en règle la cause. Elles peuvent apparaître comme des incisures sur le rebord pupillaire, ou simplement se manifester par une déformation de la pupille.

— une **iridodialyse** (désinsertion à la base de l'iris),



— une **rupture du sphincter de l'iris** (au bord de la pupille),

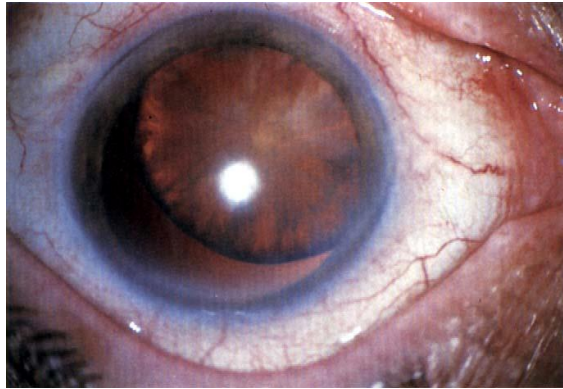


— ou une **mydriase post-traumatique** (avec diminution du réflexe photomoteur).

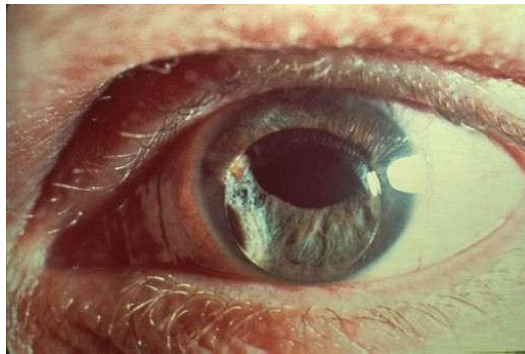**e. cristallin :**

Lors de l'impact traumatique, le brutal étirement équatorial du globe oculaire peut provoquer une rupture zonulaire. Lorsque cette rupture est incomplète le cristallin peut être mobile lors des mouvements du globe oculaire (phacodonésis) ou subluxé. L'iridodonésis est un tremblement de l'iris lors des mouvements du globe du fait d'une rupture des fibres zonulaires. L'examen en lampe à fente peut également retrouver une mèche de vitré en chambre antérieure, qui est un signe en faveur d'une subluxation du cristallin. Le phacodonésis et l'iridodonésis doivent être recherchés à la lampe à fente lors de mouvements du globe oculaire. Le cristallin subluxé s'opacifie habituellement plus ou moins rapidement.

— une subluxation (avec iridodonésis = tremblement de l'iris lors des mouvements du globe ± présence de vitré dans la chambre antérieure),



— une luxation postérieure du cristallin, dans la cavité vitrénne,



— Les cataractes contusives

Elles peuvent être la conséquence par contrecoup d'une contusion orbitaire. L'onde de choc traverse les structures oculaires et provoque une rupture des capsules antérieure et postérieure. A moyen terme il se produit une opacification plus ou moins marquée du cristallin qui peut se stabiliser ou évoluer progressivement vers l'aggravation. Elles sont le plus souvent corticales postérieures, classiquement en rosace et peuvent survenir dans les jours qui suivent la contusion ; elles sont alors parfois régressives. Parfois elles sont tardives, survenant dans les mois qui suivent le traumatisme, et elles s'aggravent progressivement.

### f. L'hypertonie :

Après une contusion oculaire, un hyphéma peut entraîner une hypertonie oculaire qui, en l'absence du traitement, peut se compliquer d'infiltration hématiche de la cornée (hématocornée). Les mécanismes d'hypertonie post traumatique sont :

- Hyphéma : plusieurs mécanismes peuvent intervenir pour élever la pression intraoculaire au cours d'un hyphéma post traumatique : l'oblitération des mailles du trabéculum par un caillot, des cellule inflammatoires ou des débris érythrocytaires ; blocage pupillaire par un caillot étendu entre la chambre antérieure et postérieure (en « bouton de col »).
- Recession de l'angle qui doit être systématiquement recherchée après contusion du globe. L'angle paraît anormalement large, parfois associé à une iridodialyse ;
- Luxation du cristallin en chambre antérieure ;
- Subluxation du cristallin avec issu de vitré dans l'aire pupillaire.

On doit penser donc à l'hypertonie oculaire devant l'intensité des douleurs, leur évolution par poussées, et l'importance de l'injection ciliaire. Elle peut retentir rapidement sur le champ visuel, d'où l'intérêt de la diagnostiquer et de la traiter.

## B. Contusions du segment postérieur :

Le pôle postérieur est particulièrement exposé aux lésions postcontusives, de par la direction antéropostérieure des forces qui animant l'agent traumatisant, et du fait de la présence des vaisseaux ciliaires postérieurs et du nerf optique.

### a. Maculopathies traumatiques :

#### 1. Œdème de Berlin :

Se retrouve au décours d'une contusion du globe oculaire dans 10% des cas, et se manifeste par une baisse de l'acuité visuelle importante, souvent inférieure à 1/10.

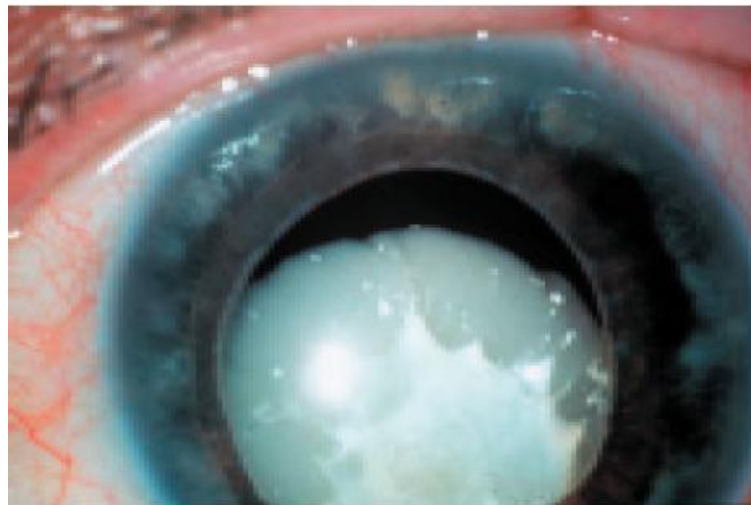
L'examen du fond d'œil montre un œdème blanc gris intéressant les couches externes de la rétine ; les vaisseaux rétiens sont bien vus, et les limites périphériques de la lésion sont floues. La macula apparaît très rouge au sein de la plage œdémateuse, pouvant faire évoquer une occlusion de l'artère centrale de la rétine.



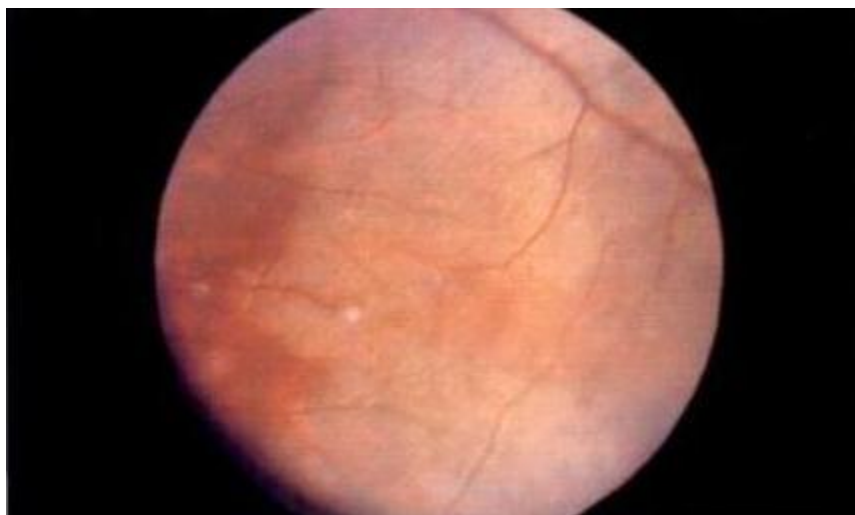
Le champ visuel montre un scotome central et un rétrécissement des isoptères périphériques. Si la vision des couleurs est encore possible, elle révèle une dyschromatopsie d'axe bleu jaune.

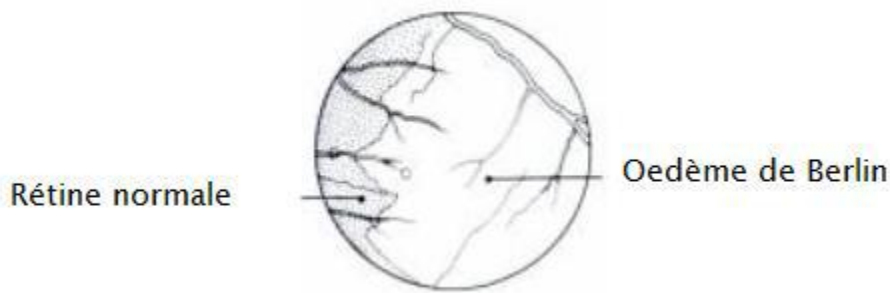
L'angiographie à la fluorescéine montre l'absence d'occlusion vasculaire, l'œdème rétinien bloque la fluorescence du fond choroïdien.

L'OCT dans le cadre de l'œdème de Berlin peut montrer un amincissement rétinien au dépend de la couche des photorécepteurs avec augmentation de sa réflectivité. Elle peut révéler la persistance des pathologies maculaires expliquant ainsi la faible récupération visuelle.



subluxation du cristallin opaque dans la chambre antérieure





Œdème de Berlin

## 2. Rupture choroïdienne :

Lors de la déformation du globe oculaire soumis à une contusion, l'élasticité de la rétine et la solidité de la sclère lui permettent de résister, mais la membrane de Bruch peu élastique cède. Sa rupture s'associe fréquemment à une lésion de l'épithélium pigmentaire sus-jacent et de la choriocapillaire sous-jacente. La survenue de ces lésions peut être favorisée par une fragilité constitutionnelle de cette membrane.

L'examen initial du fond d'oeil met rarement en évidence la rupture choroïdienne le plus fréquemment masquée par une hémorragie sousrétinienne.

Une fois l'hémorragie est résorbée, la rupture se présente comme une ligne jaunâtre, concentrique à la papille. Elle peut être unique ou multiple.

La rupture choroïdienne peut se compliquer d'une rupture rétinienne, sans rupture sclérale.

Le CV révèle des anomalies diverses : scotome central ou defects en secteurs.

La topographie des atteintes du CV est mal corrélée à l'aspect du FO.

L'angiographie à la fluorescéine est l'examen essentiel ; elle permet de détecter les ruptures de petite taille et de les situer par rapport à la fovéa.

Au stade précoce elle montre l'intégrité des vaisseaux choroïdiens et une hyperfluorescence choroïdienne en regard de la rupture, par effet fenêtre, mais aussi une diffusion du colorant qui peut pénétrer les couches externes de la rétine. Sur les angiographies effectuées dans les semaines suivantes, la ligne de rupture apparait hyperfluorescente aux temps précoces, à la phase tardive il existe une hyperfluorescence par diffusion du colorant à partir de la choriocapillaire adjacente.

### 3. Trou maculaire :

Il se manifeste par une baisse de l'acuité visuelle importante, variant avec la taille et la localisation des limites du trou.

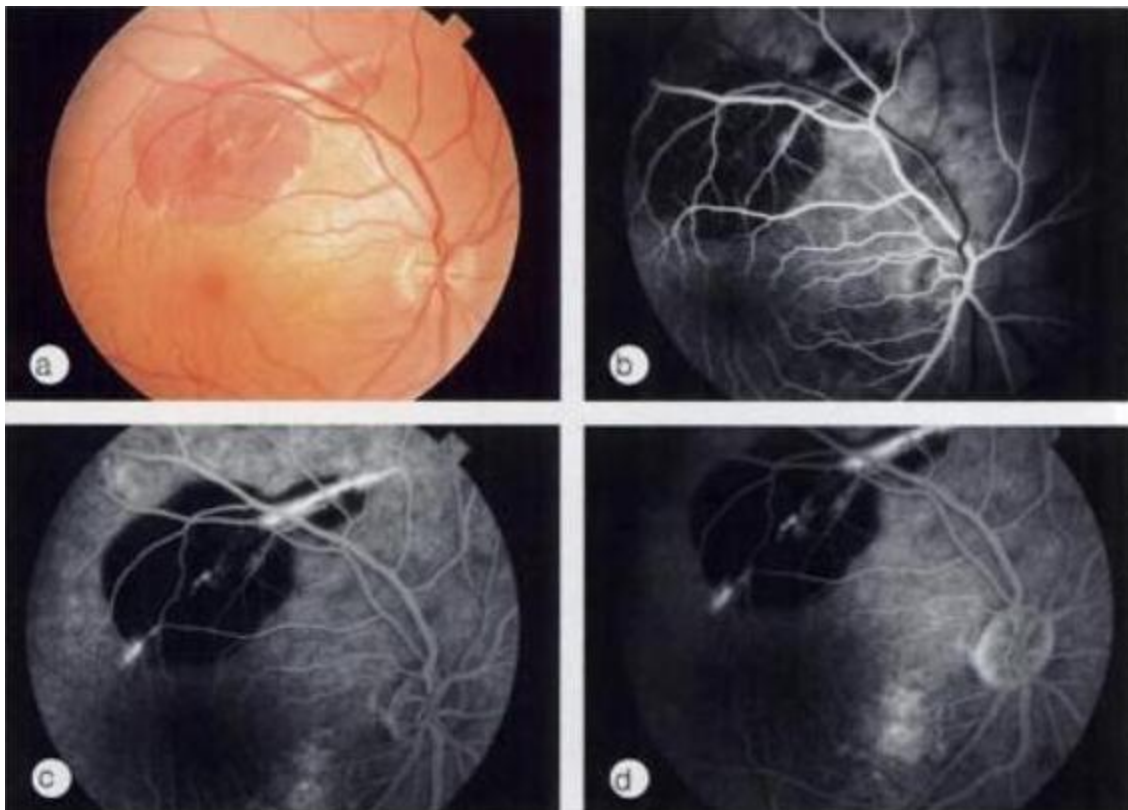
Un scotome central et des métamorphopsies peuvent être présents.

L'examen maculaire au fond d'œil révèle au niveau maculaire une zone orangée aux limites nettes. Les bords du trou peuvent être soulevés, donnant un aspect grisâtre à la rétine limitant le trou.

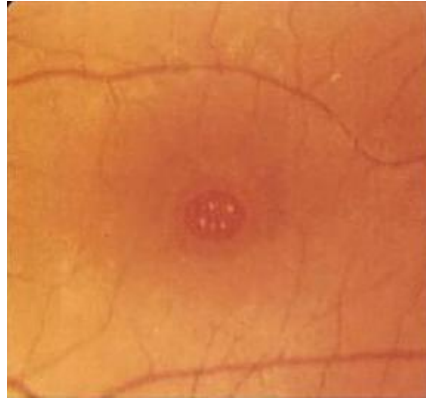En angiographie, les taches blanches masquent la fluorescence choroïdienne. Le trou est le siège d'une hyperfluorescence inhomogène finement granuleuse précoce.

La fluorescence est parallèle à la fluorescence choroïdienne, c'est-à-dire maximale aux temps artérioveineux, et décroissant par la suite.

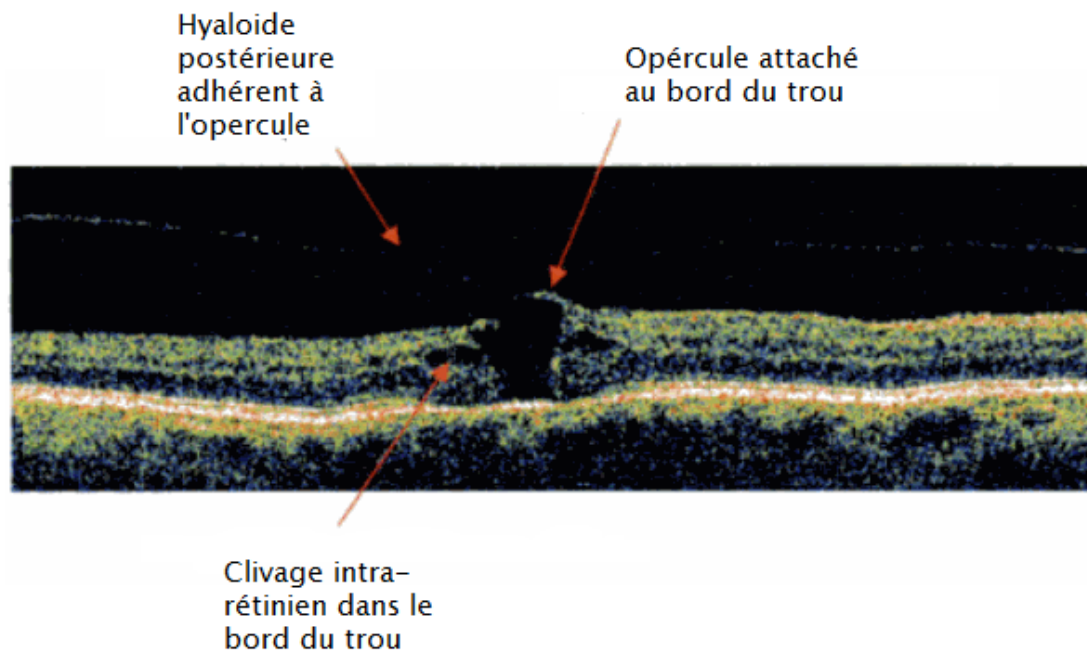
L'OCT montre, en cas de trou maculaire, un defect rétinien central et des bords maculaires épaissies, mais la hyaloïde postérieure non décollée n'est pas visible.



Rupture choroïdienne récente avec hémate sous rétinien



Trou maculaire en fond d'œil



Aspect OCT d'un trou maculaire

### b. Lésions vitréo-rétiniennes :

#### 1. Hémorragie du vitré:

Elle est fréquente au décours d'une contusion du globe oculaire. Son importance varie d'un simple « tyndall hématiche » du vitré à une hémorragie massive pouvant masquer un décollement de rétine. L'hémorragie peut avoir pour origine la diffusion postérieure d'un hyphéma secondaire à une lésion de l'iris ou du corps ciliaire, mais la source du saignement est le plus fréquemment postérieure.

Une hémorragie massive peut masquer le fond d'oeil rendant l'échographie B indispensable. La présence d'un décollement de rétine amène à intervenir.

En l'absence de lésions décelables une simple surveillance est effectuée par examens ultrasonographiques répétés.

### 2. Avulsion de la base du vitré :

L'avulsion de la base du vitré est pathognomonique d'une contusion du globe oculaire ; elle est secondaire aux modifications brutales de la forme de l'œil après l'impact, et peut être responsable d'une hémorragie par lésion d'un vaisseau rétinien périphérique, mais le plus souvent les symptômes sont minimes, le patient se plaignant de myodésopsis.

A l'examen on peut voir une bande pigmentée en relief en regard de l'insertion de la rétine ; elle correspond à l'épithélium de la pars plana arraché avec la base du vitré.

### 3. Dialyse rétinienne :

La dialyse rétinienne doit être recherchée par un examen soigneux de la périphérie rétinienne. En l'absence de décollement de rétine, la lésion est le plus souvent asymptomatique. L'examen du fond d'oeil montre un aspect dévié à l'ora avec parfois une impression de bifurcation. Le bord rétinien peut être souligné par une ligne pigmentée, ou apparaître en relief par rapport à la rétine non décollée.

### 4. Décollement de rétine :

Il s'agit le plus fréquemment d'un décollement plan. Le patient se plaint d'une baisse de l'acuité visuelle lorsque la macula est décollée, malheureusement la progression lente de décollement amène des signes fonctionnels tardifs.

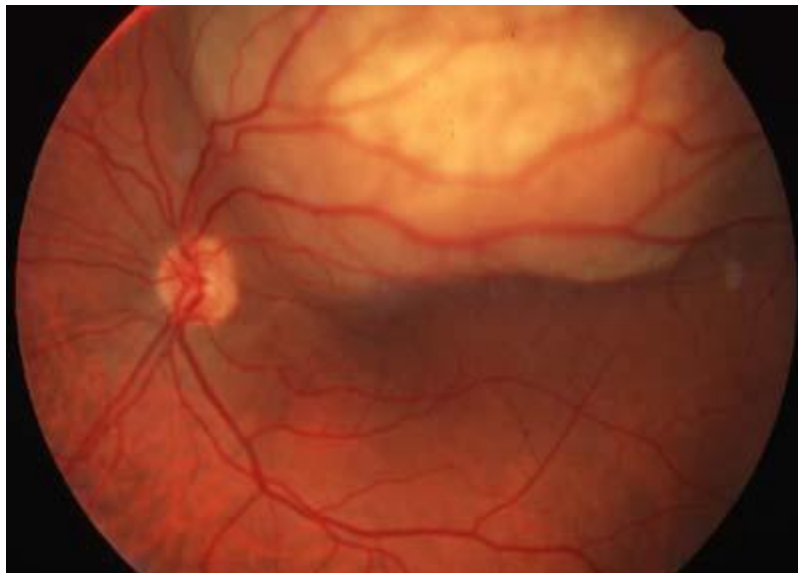
Une déchirure géante est une déchirure s'étendant sur plus de 90 degré à la périphérie rétinienne. Elle peut survenir après un choc violent du globe oculaire en dehors de tout autre facteur de risque, cependant les forts myopes restent particulièrement exposés .

Le traumatisme est alors un facteur déclenchant surajouté à une pathologie rétinovitréenne.

### 5. Déhiscences traumatiques :

D'autres déhiscences moins fréquentes que les dialyses à l'ora et moins spectaculaires que les déchirures géantes peuvent compliquer une contusion du globe oculaire. L'amincissement rétinien secondaire à la nécrose au site de l'impact peut entraîner l'apparition de trous. Ceux-ci

peuvent être à l'emporte pièce, de petite taille ou au contraire se présenter comme une vaste perte de substance à bords irréguliers. Ces déchirures surviennent en l'absence de traction du vitré et sont localisées en temporal inférieur qui est le quadrant oculaire le plus exposé.



Décollement de rétine en FO

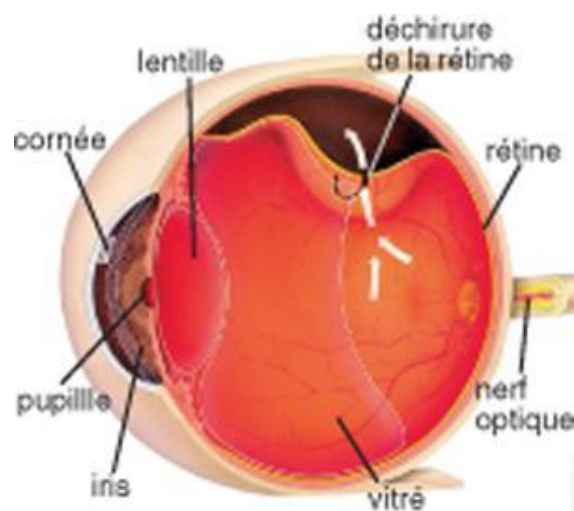
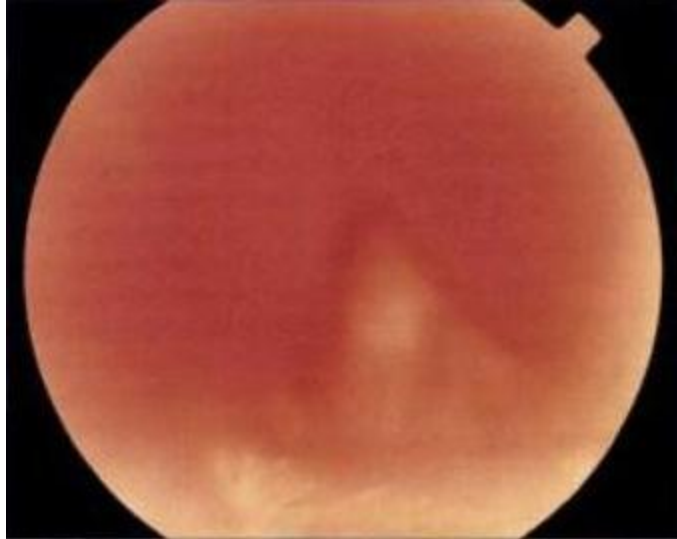

Schéma de décollement de rétine



Hémorragie du vitré

### c. Luxation postérieure du cristallin :

Lors de l'impact traumatique, le brutal étirement équatorial du globe oculaire peut provoquer une rupture zonulaire. Lorsque cette rupture est totale, le cristallin peut basculer dans le segment postérieur.

En dehors du trouble réfractif lié à l'aphakie, la luxation du cristallin peut être asymptomatique, mais des complications surviennent à moyen et long terme comme un glaucome chronique rebelle au traitement médical ou une inflammation torpide.

L'examen révèle la présence du cristallin posé le plus souvent sur la rétine inférieure.

Il existe fréquemment une atrophie rétinienne sous-jacente et des séquelles de traumatisme comme une récession de l'angle iridocornéen ou une dialyse à l'ora.

La technique la plus ancienne du traitement de la cataracte sénile, connue depuis l'antiquité et pratiquée encore jusqu'au XIXe siècle en Europe, consistait à luxer le cristallin dans le vitré grâce à un stylet introduit dans l'œil au niveau de la sclère. Cette technique d'abaissement du cristallin, appelée « dadsie » au Maroc, peu fiable, persiste encore dans certains pays causant des dommages irréversibles.

### 3. Les examens complémentaires pour un traumatisé :

#### I. La radiographie standard

##### 1-Principe

Réalisée au moyen de rayon X et d'une plaque photosensible, elle reste un examen peu coûteux et relativement facile à réaliser. On demandera les 3 incidences suivantes :

- Blondeau : car dégage bien les 2 orbites de l'os
- Orbite de profil (côté malade contre la plaque, pour limiter les magnifications) ;
- Radios centrées sur les orbites dans les 4 directions du regard (bas, droite et gauche).

##### 2-Résultats

Dans le cadre de la traumatologie oculaire leur importance a progressivement diminué, pourtant ils sont obligatoires (médico-légal) ; en cas de suspicion de plaie oculaire pour rechercher la présence d'un CEIO radio opaque et sa localisation.

#### II. L'échographie oculaire - L'UBM

##### 1-Principe

C'est un examen indolore et anodin, sans effets secondaires, utilisant les ultrasons. La formation de l'image est fondée sur l'analyse du signal réfléchi par les organes qui ont reçu un faisceau d'ultrasons.

##### 2-Technique

Elle nécessite la pose d'une sonde, donc pas en urgence sur un œil crevé car risque d'aggraver la plaie et de l'infecter, et donc on n'en aura recours qu'après sutures d'une plaie oculaire.

##### 3-Résultats

Cet examen peut se faire selon deux modes différents :

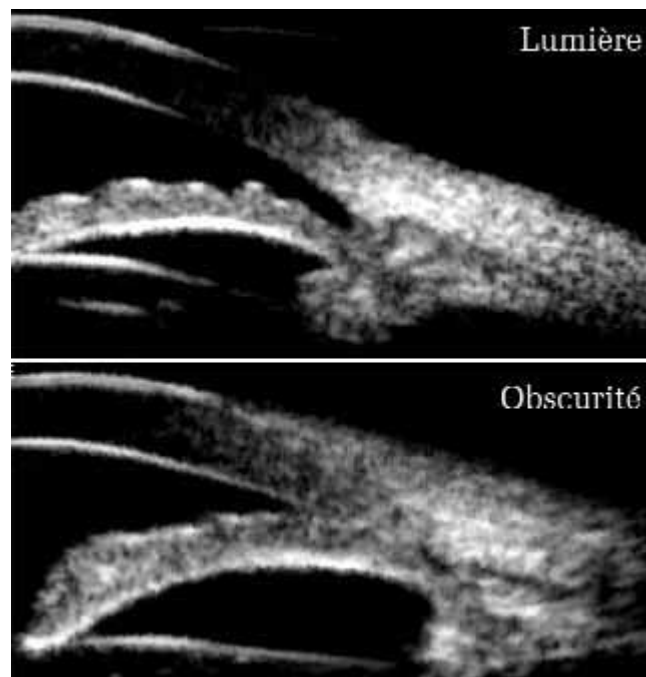- En mode A, dont le principal intérêt est d'apprécier la longueur du globe oculaire.
- En mode B (bidimensionnel), dont l'indication essentielle est de dépister un éventuel décollement de la rétine lors de trouble des milieux oculaires (cataracte ou hémorragie du vitré), ou encore pour localiser un corps étranger intraoculaire.

L'exploration échographique permet d'analyser la situation intra-oculaire dans les cas d'opacification des milieux. Le bilan du segment postérieur est possible avec détermination de l'état de la rétine et du vitré. Les décollements de rétine et les décollements choroïdiens sont bien échographiés par l'exploration ultrasonore.

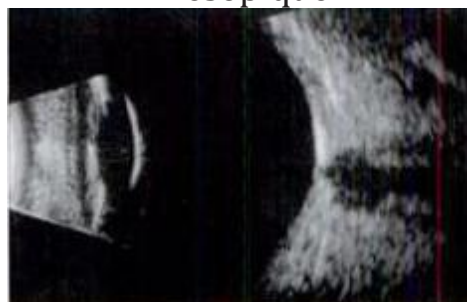

En cas de CEIO, l'échographie permet de réaliser le bilan anatomique des lésions causées par le traumatisme et de localiser et de dénombrer le ou les CE.

Le suivi au long court des globes traumatisés peut être fait par échographie. L'UBM : la bio microscopie ultrasonore ou échographie haute fréquence est réalisée à l'aide de sondes de haute fréquence de 50 MHz qui donnent une résolution de 50µm. Cette échographie est utile pour l'analyse du corps ciliaire, ainsi que les différentes structures du segment antérieur traumatique et notamment l'angle irido-cornéen. Elle permet aussi de comprendre le mécanisme d'une hypertonie ou d'une hypotonie intraoculaire aigue post traumatique, lorsque les conditions locales empêchent toute visibilité. L'UBM est également d'une grande aide pour le diagnostic et la localisation précise de certains CEIO antérieurs. Elle doit donc avoir toute sa place comme un outil diagnostique en traumatologie oculaire.



Images en UBM d'un angle étroit en ambiance photopique qui se resserre en mésopique



échographie oculaire en mode B (aspect normal)

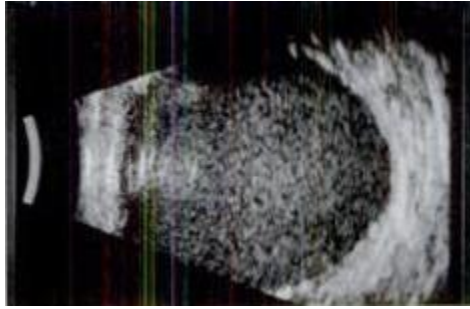


image échographique d'une hémorragie intravitréenne

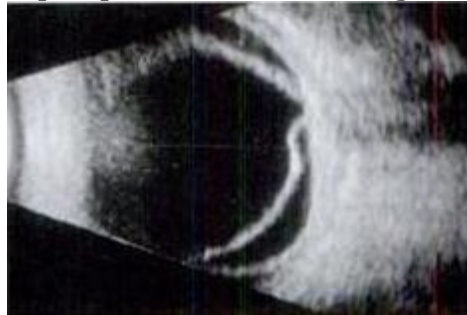


image échographique d'un décollement de rétine

### III. La tomographie en cohérence optique (OCT- Optical Coherence Tomography) :

#### 1-Principe

Examen permettant d'obtenir, à l'aide de faisceaux lumineux, sans radiations ni contact avec l'oeil, des images de coupe des différentes couches de la rétine d'une grande précision.

#### 2-Technique

Grâce à une mesure axiale, point par point, dans l'épaisseur du tissu traversé, de l'intensité des photons réfléchis, un profil de réflectométrie analogue à une échographie A est reconstitué, puis une coupe analogue à une échographie B est acquise, en déplaçant le faisceau et en répétant les mesures.

#### 3-Résultats

Il permet d'étudier les pathologies rétiniennes (atteintes de la macula, œdème, trous, décollement, néo vaisseaux) et du nerf optique (glaucome). L'O.C.T nous apporte la 2ème dimension de l'examen du fond d'œil, avec documentation objective facile à comprendre et comparer ; cet examen est utile pour le suivi des thérapeutiques et facilite l'approche diagnostique et chirurgicale de certaines affections rétiniennes.

L'OCT du segment antérieur permet d'obtenir une analyse satisfaisante du segment antérieur et notamment de l'angle irido-cornéen et ceci grâce à des réglages simples. Ainsi elle permet une analyse fine de la structure

cornéenne, et une évaluation précise des dimensions et localisations de ses lésions.

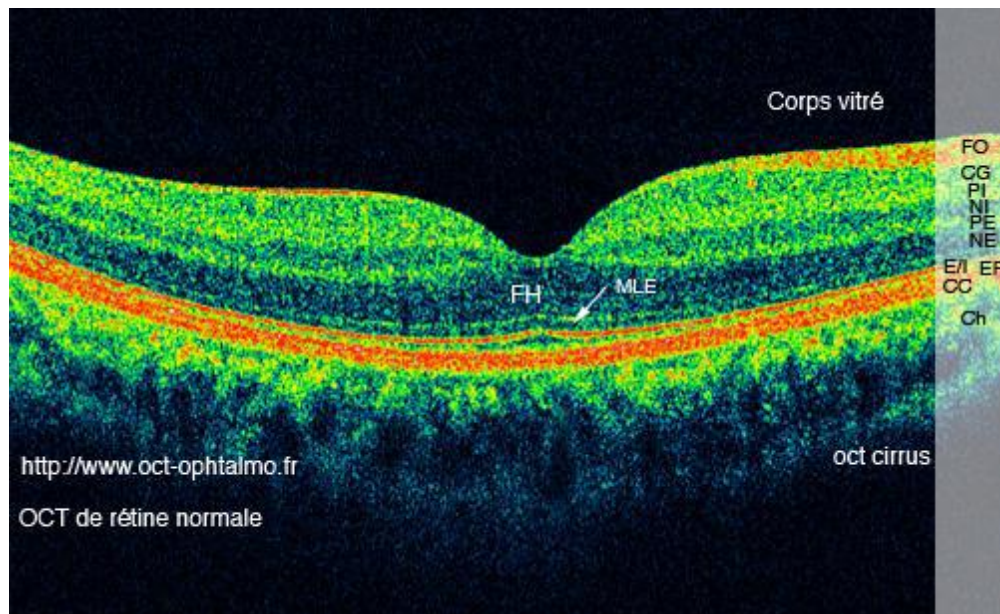


Image en OCT ; aspect normal de la rétine

FO : Couche des fibres optiques.

CG : Couche des cellules ganglionnaires.

PI : Couche Plexiforme Interne.

NI : Couche Nucléaire Interne.

PE : Couche Plexiforme Externe.

NE : Couche Nucléaire Externe.

E/I : Ligne de jonction des segments externes/segments internes des photorécepteurs.

EP : Epithélium Pigmentaire.

CC : Choriocapillaire.

Ch : Choroïde.

FH : Couche des fibres de Henlé.

MLE : Membrane Limitante Externe.

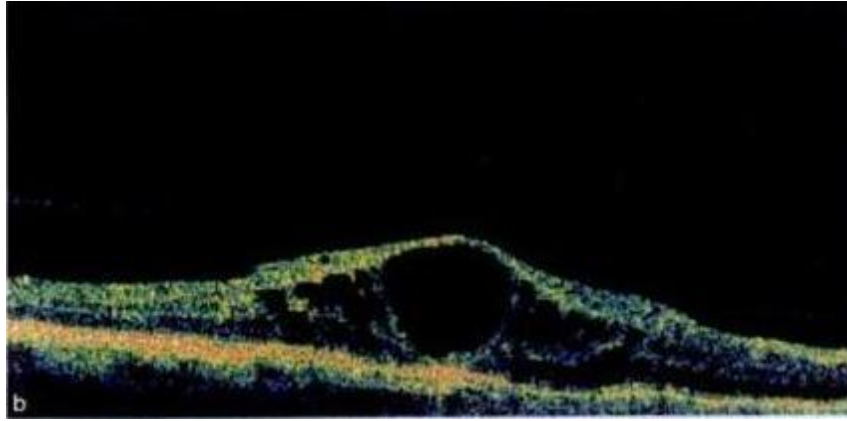
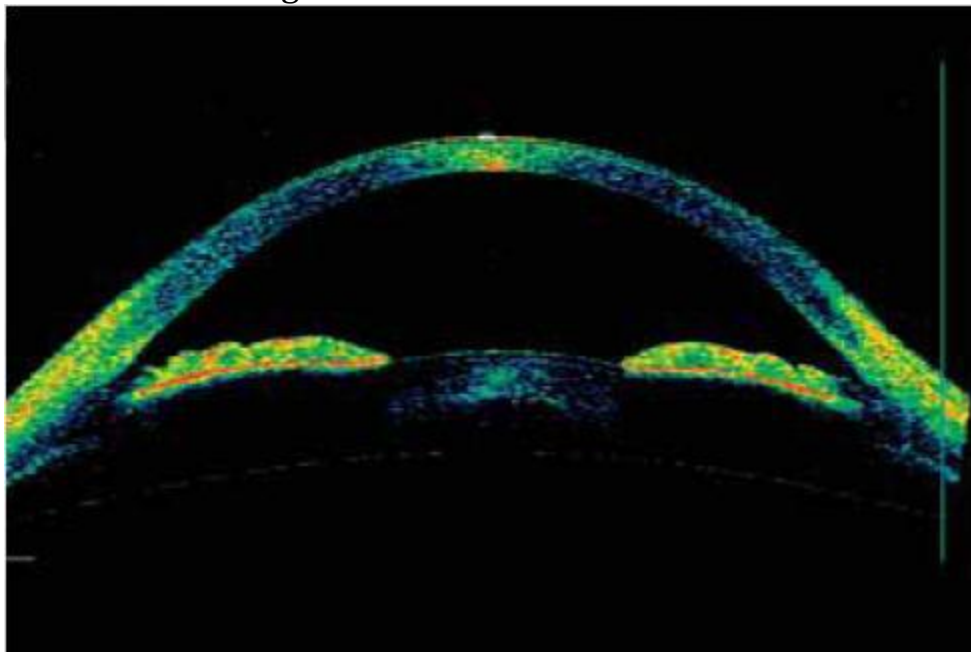


Image OCT d'un œdème maculaire



Aspect normal du segment antérieur en OCT

#### IV. La TDM :

##### 1- Principe

C'est une technique d'imagerie utilisant l'émission de rayons X (RX), ceux-ci vont traverser la région à étudier. En fonction de leur densité, les tissus vont retenir une portion variable de ces RX. Plus ils sont denses, et plus ils retiennent les RX. Ce qui reste du faisceau de RX initial va être recueilli par des récepteurs et mesuré (en unité Hounsfield, qui reflète la densité des tissus). Cette densité est reproduite point à point selon une échelle de gris allant du blanc au noir sur une console informatique (image numérique). On obtient alors une image en coupe de la zone à étudier en fonction de sa densité.

##### 2-Technique

La tomодensitométrie est réalisée à l'aide de coupes fines multiplans centrées

sur le nerf optique pratiquées dans le plan axial, sagittal et surtout coronal en étudiant l'ensemble de l'orbite vers le sinus maxillaire et l'endocrâne en fonction de la structure fracturée. Les coupes coronales sont pratiquées au mieux, directes après élimination d'une lésion intracérébrale et si le patient supporte la position, sinon obtenues par reconstruction à partir de coupes axiales sériées (acquisition spiralée).

Des coupes sagittales directes, centrées sur le muscle droit inférieur sont utiles pour les fractures du plancher afin de connaître les rapports muscle-fracture surtout dans les formes postérieures. Les reconstructions tridimensionnelles (3D) permettent d'analyser la divergence des parois orbitaires latérales, la longueur et le diamètre orbitaires et surtout la position du globe oculaire sur un plan horizontal.

Elles sont réservées le plus souvent au bilan de fractures complexes et aux stades de séquelles.

### 3-Résultats

Le scanner doit être demandé lors de suspicions de fractures de l'orbite soit en urgence (fracture de l'apex avec troubles de l'acuité visuelle, traumatisme crâniofacial grave avec lésions du toit) soit sans urgence immédiate dans les 5 à 8 jours suivant le traumatisme. Il confirme ainsi le diagnostic, analyse les dégâts osseux et les conséquences du traumatisme sur les parties molles intra et extra orbitaires. Il a également un rôle fonctionnel prédictif:

- Les défauts osseux touchant plus de 25% sont à haut risque d'enophtalmie.
- La prévalence d'une diplopie est d'autant plus élevée qu'un muscle oculomoteur est incarcerated entre les deux berges osseuses du foyer de fracture ; par contre, si le muscle est en rapport avec une seule berge, la diplopie est le plus souvent spontanément résolutive.

En cas de corps étranger intra oculaire (CEIO) métallique le scanner confirme le diagnostic et en précise la position .

## V. L'IRM :

### 1-Principe

Une IRM ou imagerie par résonance magnétique est un examen d'imagerie médicale. L'appareil d'IRM est un gros aimant. Il émet un champ magnétique

constant de 0.5 à 1.5 Tesla (selon les appareils). Le patient est allongé sur le lit d'examen placé dans le champ magnétique. Les protons de son corps, soumis au champ magnétique, s'alignent parallèlement à celui-ci comme des petites boussoles.

Lorsqu'on envoie des ondes radio- fréquence vers une zone donnée, ces protons vont changer de direction (démagnétisation), puis retournent à

leur position initiale en émettant un signal capté par des récepteurs. Ce signal dépend du tissu étudié.

## 2-Technique

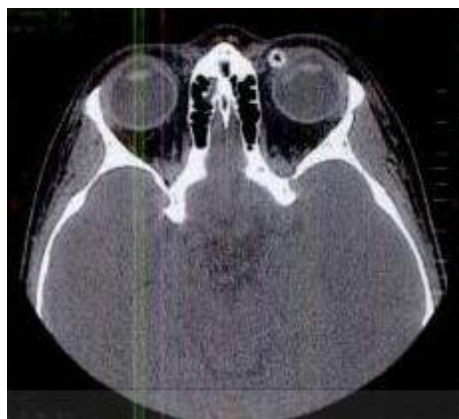En IRM et grâce aux différents réglages de la même machine, et particulièrement de la séquence d'acquisition (décourt temporel de l'application des radiofréquences), on peut isoler un facteur participant au contraste de l'image. On peut acquérir donc différents types d'images correspondant à différents types de signal local. Ainsi dans les images dites pondérées en T1 la graisse apparaît hyperintense (couleur claire) et l'eau hypointense. Dans les images dites pondérées en T2, l'eau apparaît hyperintense (couleur claire) et la graisse un peu plus sombre que l'eau.

## 3-Résultats

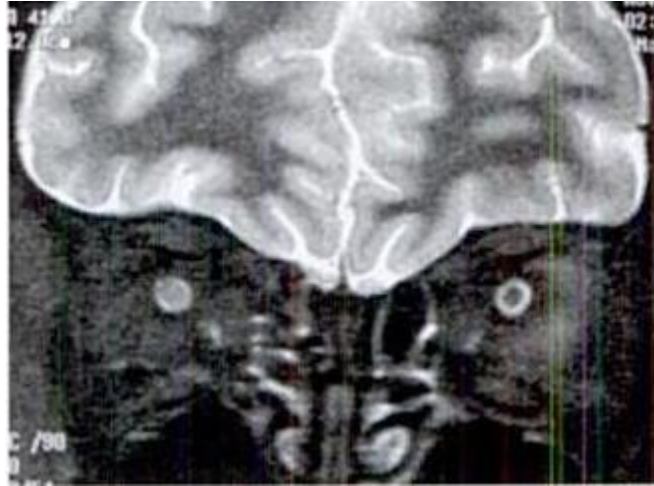
L'IRM joue un rôle de plus en plus important dans le bilan de la pathologie traumatique surtout pour visualiser les tissus mous. Les séquences pondérées en T1 visualisent les sites de fracture et celles pondérées en T2 permettent le bilan des lésions des tissus mous adjacents ou à distance des sites fracturaires.

Cet examen doit être réservé aux problèmes non résolus ou incomplètement résolus par le scanner, en particulier dans le bilan des échecs chirurgicaux, pour rechercher une éventuelle fibrose des tissus mous et dans les cas où les coupes sagittales sont indispensables. En postopératoire, l'IRM permet le bilan des complications : reconstruction inappropriée, tissu cicatriciel rétractile, infection.

L'IRM est contre indiquée en cas de suspicion de CEIO vu le risque du déplacement. Mais peut être utile en cas de corps étranger radiotransparent.



Coupe scannographique axiale montrant un CEIO (bille en plastique)



IRM orbitaire, coupe coronale, visualisant une névrite optique droite

## VI.L'angiographie rétinienne :

### 1-Principe

C'est une technique d'imagerie médicale utilisant un produit fluorescent : la fluorescéine ou le vert d'indocyanine, afin de visualiser la rétine, la horoïde, ainsi que leur vascularisation.

### 2- Technique

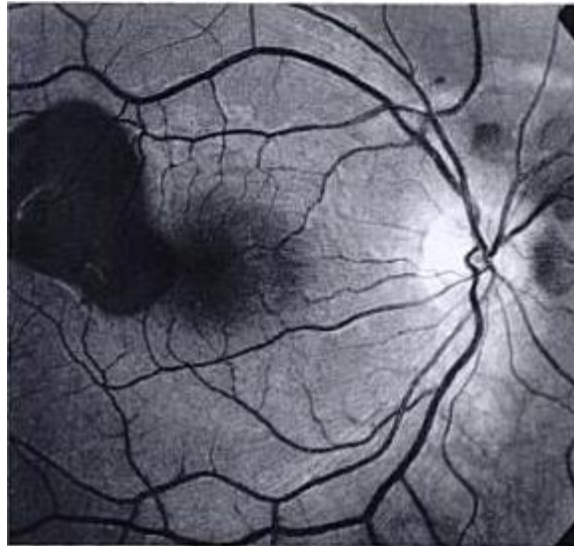
Elle se base sur des prises photographiques du fond d'oeil à intervalles réguliers avant et après injection intraveineuse de produit de contraste. Elle doit contenir des clichés sans injection de produit de contraste (anérythre), et des clichés aux temps précoces et tardifs résumant ainsi la cinétique circulatoire. Des clichés de l'ensemble de la périphérie seront également pris.

### 3- Résultats

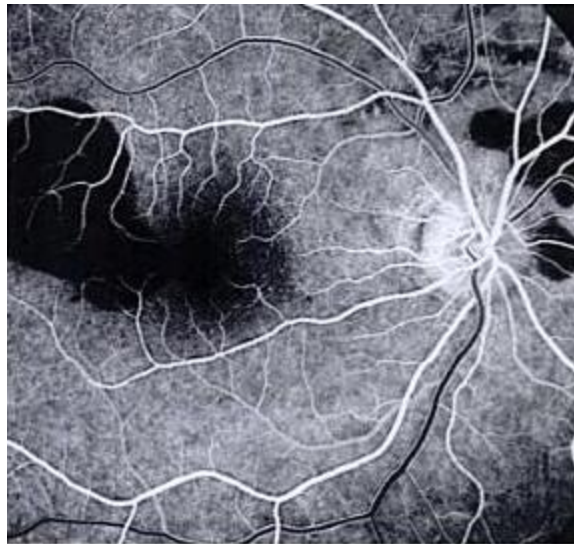Elle constitue un examen essentiel en cas d'atteinte rétinienne et permet de détecter et de situer les ruptures de petite taille. Au stade précoce, elle montre

l'intégrité des vaisseaux choroïdiens et une hyper fluorescence choroïdienne en regard de la rupture, par effet fenêtré, mais aussi une diffusion du colorant qui peut pénétrer les couches externes de la rétine. Sur les angiographies pratiquées dans les semaines qui suivent le traumatisme, la ligne de rupture apparaît hypo fluorescente aux temps précoces, tandis qu'à la phase tardive il existe une hyper fluorescence par diffusion du colorant à partir de la choriocapillaire adjacente.

Les trois figures suivantes illustrent une rupture de la membrane de Bruch lors d'un traumatisme oculaire

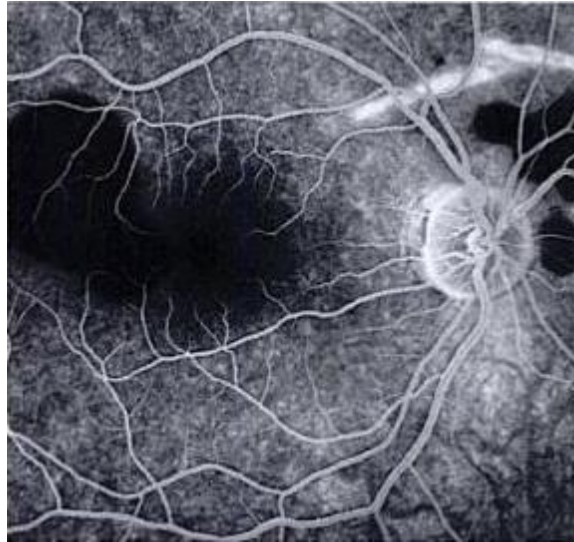


(cliché anérythre) Hémorragies sous-rétiniennes, lignes blanchâtres supéro-papillaires



(cliché à 15secondes) Les hémorragies réalisent un masquage de la fluorescence choroïdienne, les lignes de rupture demeurent sombres





(5mn) les lignes sont imprégnées au temps tardif par le colorant

## VII. Autres examens complémentaires :

### 1-Etude du champ visuel

#### 1-1 Principe

Le champ visuel, c'est l'espace visuel périphérique vu par l'oeil. Il s'étend normalement de 60° en haut, 70° en bas et 90° environ latéralement ce qui correspond à un objectif photographique "grand angle" de 180°. Lorsque le champ visuel est altéré, des zones du champ sont moins sensibles, voire aveugles.

#### 1-2 Technique

Relever le champ visuel, c'est déterminer les limites du champ de perception de chaque œil. Pour cela on utilise un appareil : coupole de Goldman ou plus récemment : champ visuel automatisé. Les patients regardent un point central fixe et doivent appuyer sur un bouton lorsqu'ils voient une lumière périphérique et fugace. On obtient un schéma qui montre l'étendu du champ visuel.

#### 1-3 Résultats

C'est un examen qui n'est jamais pratiqué lors de plaies oculaires, il peut être réalisé au décours d'une contusion oculaire afin d'évaluer un éventuel déficit. La topographie des atteintes du champ visuel est mal corrélée à l'aspect du fond d'œil, elle correspond plus aux aires d'altération de l'épithélium pigmentaire qu'aux sites des ruptures.

### 2-L'électrorétinogramme (ERG) :

#### 2-1 Principe

L'ERG est l'enregistrement d'un potentiel d'action produit par la rétine quand elle stimulée par une lumière d'intensité adéquate.

## 2-2 Technique

L'enregistrement est effectué entre une électrode fixée à une lentille de contact placée sur la cornée du malade, ou une électrode placée sur la paupière, et une électrode de référence placée sur le front du malade.

## 2-3 Résultat

L'électrorétinogramme analyse la réponse électrique de la rétine à une stimulation lumineuse. Elle permet de distinguer, au moyen de lumières d'intensités et de couleurs différentes, l'activité des cônes, sensibles aux fortes intensités et à la couleur (système photopique), de celle des bâtonnets, sensibles aux faibles intensités (système scotopique).

## 3-Les potentiels évoqués visuels :

### 3-1 Principe :

Les potentiels évoqués visuels ou PEV représentent les potentiels d'action naissant au niveau du cortex occipital à la suite d'une stimulation lumineuse de la rétine : ils explorent donc les voies optiques dans leur globalité, de la cellule ganglionnaire au cortex occipital.

### 3-2 Technique :

Les PEV sont obtenus à la suite d'une stimulation visuelle (habituellement l'image d'un damier noir-blanc qui s'inverse périodiquement) et sont enregistrés à l'aide d'électrodes posées sur le scalp au niveau de la région occipitale.

### 3-3 Résultats

Ce test est utilisé pour évaluer l'intégrité des voies visuelles à partir de l'oeil jusqu'aux aires correspondantes du cerveau.

## 4-Le test des couleurs :

### 4-1 Principe

La perception des couleurs est due à trois types de cônes différents qui ont chacun une sensibilité maximale pour trois longueurs d'onde différentes : le rouge (protan), le vert (deutan) et le bleu (tritan).

L'exploration clinique de la vision des couleurs s'effectue en éclairage solaire ou équivalent, le sujet portant sa correction optique.

On dispose de table pseudo-isochromatique qui représente des motifs dont la couleur et celle du fond sont choisies de telle manière que ces motifs soient parfaitement perçus par un sujet normal, et indiscernables pour un sujet atteint de dyschromatopsie. Les deux tests les plus fréquemment utilisés sont l'atlas d'Ischihara qui comprend 32 planches, et l'atlas de Hardy-Rand-Ritter qui est moins sensible que le précédent.

Les tests de Farnsworth sont également utilisés pour explorer la vision des

couleurs, on utilise des pastilles colorées qui ne diffèrent que par leur tonalité, la Farnsworth 15 Hue et le Farnsworth 100 Hue diffère seulement par le nombre de pastilles utilisées.

#### 4-2 Résultats

Une anomalie de l'axe de vision de couleur de l'axe bleu-jaune peut orienter vers un décollement rétinien, alors que l'anomalie de l'axe rouge-vert oriente plutôt vers des lésions maculaires et des voies optiques .

#### 5-Le bilan biologique :

Une numération de formule sanguine (NFS) est réalisée afin d'apprécier le retentissement du traumatisme sur le plan hématologique. Et de déceler une éventuelle anémie.

Un bilan d'hémostase sera réalisé en cas de traumatisme avec saignement et aussi dans le cadre d'un bilan préopératoire. Il comportera au minimum : le taux de plaquettes, le TP, le TCK et le temps de saignement.

Le bilan hépatique est aussi à demander en cas d'affection hémorragique.

La fonction rénale est demandée en cas d'utilisation d'acide aminocarpoïque.

# Traitement :

---

La gravité fonctionnelle relative d'une contusion oculaire est souvent plus importante que celle d'une plaie par un agent coupant. Les séquelles évolutives d'une contusion oculaire sont en effet multiples, avec au premier plan, le glaucome et les complications rétinienne.

## 1 L'hémorragie sous conjonctivale :

On observe très souvent une hémorragie sous conjonctivale après un traumatisme. Elle peut être prise en charge de manière classique, ceci dit une hémorragie sous conjonctivale isolée ne nécessite aucun traitement dans la plupart des cas.

Des substituts lacrymaux peuvent être indiqués en cas de sensation de corps étranger. On déconseille provisoirement la prise d'AINS.

Et le patient est prévenu de la possible diffusion du sang sur toute la circonférence du globe en cas d'atteinte initialement limitée en surface et du fait que la résorption s'effectue en deux semaines environ.

Toutefois, une hémorragie est parfois le seul signe d'une rupture du globe oculaire ; elle peut alors être associée à une faible pression intraoculaire (PIO) et une chambre antérieure anormalement profonde.

## 2 L'hyphéma :

Dans la plupart des cas, un hyphéma traité de manière classique se résorbe en 5 ou 6 jours. Une PIO élevée est une complication de l'hyphéma qui peut menacer la vue ; elle doit être traitée par de l'acétazolamide par voie orale (Diamox®).

L'évacuation d'un hyphéma par intervention chirurgicale est très rarement nécessaire et comporte des risques particuliers. Il ne faut donc y recourir que dans des cas très spécifiques, à savoir :

- chez un patient drépanocytaire homozygote ou hétérozygote et si le tonus oculaire moyen est supérieur à 24mm Hg sur les 24 premières heures ou s'il dépasse 30mm Hg de manière répétée ;
- chez les patients indemnes de drépanocytose, si le tonus oculaire est supérieur à 60mm Hg pendant 2 jours (afin de prévenir l'atrophie optique) ;
- lorsque le tonus oculaire est supérieur à 25mm Hg avec un hyphéma total da chambre antérieure pendant 5 jours (afin de prévenir l'hématocornée) ;
- devant une hématocornée microscopique débutante ;
- lorsque l'hyphéma ne se résorbe pas en deçà de 50% du volume de la

chambre antérieure au bout de 8 jours (afin de prévenir la formation de synéchies périphériques antérieures).

La chirurgie est proposée dans les cas avec un tonus oculaire élevé malgré un traitement médical maximal et dans les cas de non résorption d'un hyphéma total de chambre antérieure.

Le risque d'un nouvel épanchement de sang dans l'oeil augmente en cas de prise d'aspirine et peut diminuer avec l'utilisation locale de stéroïdes. Après l'apparition d'un hyphéma, il faut conseiller aux patients d'éviter les anti-inflammatoires non stéroïdiens pendant une semaine.

### 3 L'œdème de Berlin :

Pour l'œdème de Berlin, il n'existe pas de traitement dont l'efficacité est prouvée. Les vasodilatateurs et les corticoïdes ont été proposés pour lutter contre la constriction artériolaire et l'œdème mais ces traitements restent empiriques et n'ont pas de bases physiopathologiques.

### 4 Le trou maculaire :

Les trous maculaires post-contusifs peuvent se fermer spontanément, bien que cette éventualité soit rare. Dans les cas contraires, la vitrectomie avec ou sans injection d'adjuvant de la cicatrisation est efficace pour fermer le trou.

Les résultats visuels peuvent être bons s'il n'y a pas d'altération de l'épithélium pigmentaire et de la membrane de Bruch sous-jacente.

### 5 Le décollement de rétine :

Le traumatisme oculaire est la première cause de décollement de rétine de l'enfant et de l'adulte jeune. Il représente 10% des décollements de rétine et est rencontré dans 43% des traumatismes oculaires.

Son traitement repose sur les principes suivants : une **rétinopexie** par **cryoapplication** et une indentation des déhiscences. Un cerclage portant la base du vitrée peut être proposé en cas de déhiscences multiples. Une injection de gaz peut être associée, notamment en cas de décollement bulleux ou de déhiscence supérieure. Le taux de succès dépasse 80%.

Le laser endoculaire sera réalisé lorsque la rétine aura été parfaitement réappliquée par du perfluorocarbène liquide ou par le laser. Il sera effectué autour des déhiscences, tout autour des rétinectomies. Toute chirurgie endoculaire pour décollement de rétine nécessite après la réapplication opératoire de la rétine la mise en place d'un tamponnement interne prolongé : gaz de résorption lente ou huile de silicone .

## 6 La luxation postérieure du cristallin :

L'indication chirurgicale, dans la luxation postérieure du cristallin, dépend essentiellement de la tolérance de l'oeil et de la survenue de complications. L'association d'une vitrectomie à une phakoémulsification dans la cavité vitrénne semble simplifier le geste opératoire, mais les fragments de cristallin amenés par un instrument endo-oculaire à la sonde de phakoémulsification se désolidarisent de celle-ci à chaque fois que les ultrasons sont activés.

Il semble alors plus aisé de pratiquer une extraction intracapsulaire par voie antérieure du cristallin: une simple pression sur la berge sclérale après ouverture étant suffisante pour faire sortir le cristallin maintenu à la surface du perfluorocarbure liquide. Une implantation est possible, soit en chambre antérieure chez un patient âgé, soit par suture d'un implant dans le sulcus.

L'aspiration passive soigneuse de tout le perfluorocarbure est ensuite réalisée.

## Traitement des lésions associées

### 1 Traumatismes des paupières :

Les traumatismes des paupières exigent une prise en charge spécialisée lorsque la plaie intéresse :

- Le bord libre : les mécanismes sont très variés, avec une particulière gravité des plaies par morsures animales. L'affrontement parfait des deux berges lors de la suture est impératif ;
- Les voies lacrymales : leur atteinte est suspectée devant une plaie du tiers interne. Le risque de larmolement secondaire impose une reconstruction canaliculaire, particulièrement pour le canalicule inférieur. Cette intervention doit avoir lieu dans les 48 heures ;
- Le releveur de la paupière supérieure : Son atteinte est suspectée devant un ptosis associé à une plaie de la paupière supérieure.

Les autres plaies, si elles sont superficielles, sont suturées ou fermées par des **StériStrip®**.

Un corps étranger sera toujours soupçonné devant une plaie qui n'est pas strictement superficielle (radiographie ou mieux scanner). Dans tous les cas, une antibiothérapie préventive générale est souhaitable.

## 2 Traumatismes orbitaires :

Dans les fractures orbitaires l'indication opératoire n'est pas systématique mais limitée aux énoptalmies et surtout aux cas d'incarcération du droit inférieur dans le foyer de fracture avec limitation de l'élévation. Chez l'enfant, le caractère élastique du tissu osseux est responsable d'une compression musculaire rendant le traitement particulièrement urgent . Le traitement consiste en la réparation de la fracture par interposition d'une lame de silicone

# EVOLUTION-COMPLICATIONS

---

## I. Evolution favorable :

Parfois après le traitement, les milieux restent clairs, le fond d'œil est surveillé, de même le tonus oculaire. La surveillance est poursuivie plusieurs semaines. Et l'acuité visuelle finale dépend alors de l'état rétinien et en particulier maculaire.

## II. Complication :

- [La cataracte](#)

La cataracte traumatique constitue une affection fréquente qui touche généralement l'enfant et l'adulte jeune. Elle peut être secondaire à un traumatisme contusif ou perforant.

Son pronostic est surtout lié aux lésions associées en particulier celles du segment postérieur. Chez l'enfant, elle pose le problème d'amblyopie postopératoire.

- [Le décollement de rétine](#)

Il s'agit en fait d'un décollement rétino-rétinien : en effet, la séparation ne se fait pas entre la rétine et la choroïde mais elle se fait à l'intérieur de la rétine entre l'épithélium pigmentaire, qui est le feuillet externe de la rétine, et les couches nerveuses appelées feuillet interne de la rétine ou rétine visuelle.

- [Les glaucomes](#)

Le glaucome traumatique regroupe un ensemble hétérogène d'affections oculaires secondaires à un traumatisme, de mécanismes physiopathologiques variés qui aboutissent à une élévation anormale de la pression intra-oculaire (PIO) et à une neuropathie optique.

L'hypertonie oculaire post-contusive est associée de façon statistiquement significative à une mauvaise acuité visuelle ( $\leq 1/10$ ), à l'hyphéma, aux déplacements du cristallin et aux lésions de l'angle irido-cornéen. Les hypertonies post-contusives sont classées en trois formes cliniques : les hypertonies transitoires qui sont associées à la présence d'hyphéma, les hypertonies initiales et persistantes qui sont associées aux déplacements du cristallin mais aussi à l'hyphéma et aux lésions de l'angle, et les hypertonies tardives sont liées surtout aux lésions de l'angle.

Le glaucome post-traumatique secondaire aux lésions de l'angle iridocornéen est un glaucome secondaire à angle ouvert. Le diagnostic



clinique est le plus souvent posé à une phase tardive, plusieurs années après un traumatisme parfois oublié, en présence d'un glaucome chronique à angle ouvert unilatéral ou à forte prédominance unilatérale. Les lésions de l'AIC avec ou sans glaucome sont parfois les seules séquelles du raumatisme oculaire (une récession de l'AIC, une iridodialyse, une cyclodialyse ou une déchirure du trabéculum).

# Rédaction de certificat médico-légale

---

Dans de nombreux cas (accident de travail, rixe, accident scolaire), un certificat médico-légal descriptif doit être remis au patient à l'issue de la consultation.

Il doit rapporter toutes les données objectives en décrivant les lésions oculaires et en n'oubliant pas de noter l'état de l'œil Adelphe. Il doit être précis, complet, loyal en séparant les séquelles de lésions antérieures des lésions actuellement constatées et doit rapporter les dires du patient sans se les approprier.

Le médecin rédacteur en a toute la responsabilité. C'est un acte grave qui ne doit pas être pris à la légère car il est considéré comme une pièce importante dans un dossier d'expertise. Il doit exister un lien de causalité entre l'accident et les lésions constatées.

Si ce lien est discutable pour le médecin, ce dernier doit le mentionner sur le certificat. Il convient à cette occasion d'insister encore une fois auprès du patient sur la possibilité de séquelles à distance et sur la nécessité d'une surveillance spécialisée régulière en le mettant en garde sur le caractère longtemps asymptomatique de certaines lésions (augmentation de la pression intraoculaire par exemple).

L'éventualité de telles séquelles doit être mentionnée sur le certificat initial descriptif, mais le médecin doit se garder de les évaluer.

Barème indicatif d'invalidité dans l'altération de la fonction visuelle :

Il faut de tenir compte :

Des troubles de la vision centrale de loin ou de près (vision de précision) ;

Des troubles de la vision périphérique (vision de sécurité) ;

Des troubles de la vision binoculaire ;

Des troubles du sens chromatique et du sens lumineux ;

Et des nécessités de la profession exercée.

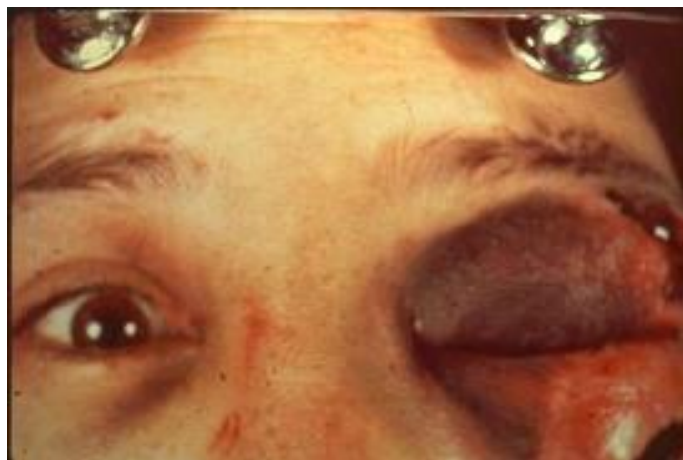# Les cas clinique à présenter dans les urgences ophtalmologiques

---

Le premier cas clinique : BM âgé de 29ans traumatisme oculaire contusif suite à une agression le 29/10/2013.

## Observation :

Le patient BM âgé de 29ans originaire et demeurant à Hennaya, Tlemcen. Admis en urgence au service d'ophtalmologie de CHU de Tlemcen le 30/10/2013 pour **traumatisme oculaire contusif de l'œil gauche** qui remonte de cette date.



## Histoire de la maladie :

Le patient BM âgé de 29ans, qui ne présente aucuns antécédents particuliers s'est présenté au niveau des urgences ophtalmologique pour une **baisse d'acuité visuelle et une plais de l'arcade sous ciliaire**, suite à un traumatisme contusif par une barre de Fer le 29/10/2013.

## L'EXAMEN OPHTALMOLOGIQUE :

L'examen clinique de l'œil gauche associe :

- Une AVB : 03/10
- Inspection : - Exophtalmie ;  
-Œdème + ecchymose palpébrale ( hématome orbitaire) ;  
-Plaie de l'arcade sous ciliaire ;
- Palpation :  
->Fracture du plancher de l'orbite (Signe de marche l'escalier à la palpation de l'orbite gauche) ;  
-> Un emphysème sous cutané ;
- Examen complémentaire :  
→ La lampe à fonte : la conjonctive tarsale est difficilement excitable et hyperhémique ;  
La conjonctive bulbaire est le siège d'une hémorragie sous conjonctivale + chémosis ;  
La cornée : sans particularité ;  
L'iris est en semi-mydriase aréflexique suite au rupture du sphincter ;  
Le cristallin : est en place et transparent ;  
→ Le tonus oculaire : est de 12mmHg ;  
→ Le fond d'œil : Vitré est dégénéré et liquéfié ;  
Hémorragie punctiforme maculaire ;  
Rupture de la membrane de Bruch ;  
→ Une radiographie des orbites de face : montre une fracture du plancher de l'orbite.  
→ Une Tomodensitométrie centré sur le nerf optique pratiqué dans le plan axial : montre un Hémosinus et une Exophtalmie ;
- L'examen de l'œil droite : AVB : 10/10 ;  
Le reste de l'examen est sans particularité ;

### Traitement :

- Suture de la plaie de l'arcade sous ciliaire ;
- L'hospitalisation du malade ;
- Instauration d'un traitement corticoïdes : 1 bolus de corticoïde ;  
Relais per os SOLUPRED 20mg 4 comprimés le matin pendant 1 semaine puis régression de 1 cp tous les 3 jours ;  
Un sérum antitétanique ;  
Un antibiotique par voie générale ;
- Une surveillance ;
- Avis spécialisé maxillo-faciale pour prise en charge de la fracture de plancher de l'orbite.
- Les examens à demander : angiographie à la fluorescéine et un OCT de la macula.

### Evolution :

Vu la non présentation du patient la surveillance de l'évolution de l'exophtalmie n'a pas pu être poursuivie.

### Conclusion :

Le patient BM âgé de 29ans sans ATCD particuliers, à présenter une exophtalmie suite à un traumatisme de type contusif de l'œil gauche, dont les examens de l'imagerie l'ont raccordé à la présence d'un hématome rétro orbitaire.

Le deuxième cas clinique : OAY âgé de 8ans traumatisme oculaire contusif suite à une chute le 24/10/2013.

### Motif de consultation :

Il s'agit du patient sus nommé âgé de 08ans admis aux urgences pour traumatisme oculaire contusive de l'œil gauche le 24/10/2013.

### Histoire de la maladie :

Le traumatisme à eux le 24/10/2013 ; le patient sans ATCD particuliers s'est présenté pour œil rouge douloureux et une baisse d'acuité visuelle après un traumatisme contusif dont l'examen ophtalmologique à objectiver :

- \* Une hémorragie intra-vitréenne ;
- \* Œdème de l'orbite ;
- \* Suspicion de décollement de rétine ;

D'où l'intérêt d'une **échographie de l'œil bidimensionnelle**.

### Examen ophtalmologique :

#### Œil Gauche :

- *Acuité visuelle* : Brute : loin 02/100
- *Inspection* :
  - L'orbite : Œdème orbitaire régulier et symétrique ;
  - Paupière: bonne statique et dynamique de la paupière ;
  - Voies lacrymales : perméable passive ;
  - Motricité oculo-palpébrale : bonne motricité oculaire palpébrale

- *Palpation* : la palpation de l'orbite ne révèle aucune fracture ;
- *L'examen à la biomicroscopie* :

- **Segment antérieur** :

- Conjonctive :
  - ✓ Tarsale : Rien à signalé ;
  - ✓ Bulbaire : Hyperhémie conjonctivale ;
- Cornée :
  - Cpk ;
  - Transparence normale ;
  - Epaisseur normale ;
  - TF (-) ;
  - Sensibilité (-) ;
- Chambre antérieure :
  - Optiquement vide ;
  - Profondeur normale ;
- Iris :
  - RPM (-) ;
  - Traumatisme irien : (-) ;
  - Pupille : ronde, centrale ;
- Cristallins : Après dilatation :
  - Transparent ;
  - Position en place ;

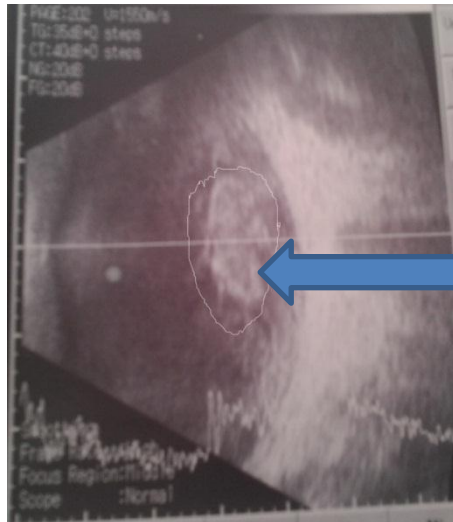-*Tonus oculaire* :

Patient incohérent ;

- **Segment postérieur** :

*Vitré* ;

- Antérieur : Hémorragie intra-vitréenne ;



Hémorragie intra  
vitréenne

#### Œil droit :

Acuité visuelle : 10/10

L'examen de l'œil n'a révélé aucune partialité ;

#### Traitement :

- L'hospitalisation du malade ;
- Position demi assise ;
- Surveillance de l'hémorragie intra vitréenne ;

#### Evolution :

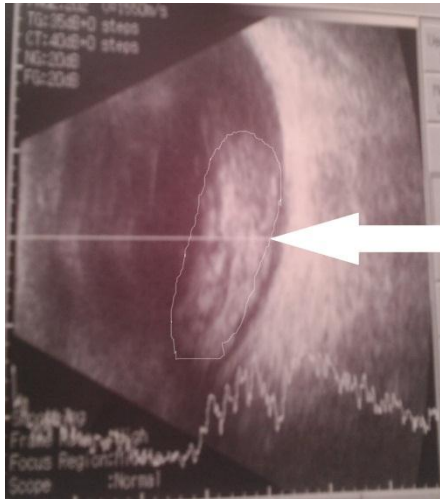L'examen du 11/11/2013 ;

Œil gauche : AVBL : perception lumineuse positive ;

Lompe à fonte : rien à signalé ;

Fond d'œil inexorable : hémorragie rétine-vitréenne massive.





L'HEMORRAGIE INTRA-VITREENNE  
MASSIVE DE L'ŒIL GAUCHE

Le malade est mis sortant le 11/11/2013 sous le traitement médical suivant :

- Position demi-assise.
- repos stricte.
- Boissons abondantes.
- Célestène (sirop) ;

### En conclusion :

Le patient OAY sans antécédents particuliers présente un traumatisme contusif violent avec une hémorragie rétino-vitréenne de l'œil gauche massive de très mauvais pronostic avec perte de la fonction visuelle qui nécessite un traitement chirurgical en urgence.

Le troisième cas clinique RW âgée de 20 ans dont le diagnostic est un Hyphéma stade 3 suite à un traumatisme oculaire contusif dont la cause une agression le 18/10/2013.

### Observation :

Il s'agit de la patiente RW âgée de 20ans qui s'est présentée le 18/10/2013 aux urgences d'ophtalmologie pour une baisse d'acuité visuelle de l'œil gauche suite à un traumatisme type contusif dus à une agression qui remonte du jour même.

### Examen ophtalmologique :

#### Œil droit :

- L'acuité visuelle brutale : 10/10 ;
- Le reste de l'examen sans particularité ;

#### Œil gauche :

- Acuité visuelle brutale : 04/10 ;
- Inspection : - une plaie supra- sourciliaire ;  
-Léger œdème de la paupière supérieure ;
- Palpation : sans aucune particularité ;
- Examen complémentaire :
  - Lampe à fente : érosion de la cornée ;  
Hyphéma stade 3 avec tyndall hématiche intense
  - Tonus oculaire : 12 mmHg ;
  - Fond d'œil sans dilatation : inexplicable gêné par l'hyphéma et le tyndall hématiche ;

### Traitement :

- Suture de la plaie supra\_sourciliaire au vicryl 6.0 par 2 point séparés ;
- L'hospitalisation de la patiente pour la surveillance ;
- Boisson abondante ;
- Position demi assise ;
- Corticoïdes par voie locale ;

### Evolution :

L'examen ophtalmologique de sortie le 20/10/2013 associe :

- Œil droit : sans particularité ;
- Œil gauche : Acuité visuelle brutale : 10/10
  - Régression de l'œdème palpébrale ;
  - Cicatrisation de l'érosion cornéenne ;
  - Régression de l'hyphéma : persistance d'une petite lame hémattique ;
  - Tonus oculaire : 11 mmHg ;
  - Fond d'œil : sans dilatation pôle postérieur sans particularité.

### Conclusion :

La malade sus nommée présente actuellement une bonne évolution de son hyphéma (régression, absence d'hypertonie, absence d'évolution vers un hématoconée) nécessitant des contrôles ultérieurs.

# L'étude Pratique :

---

## I. Matériels et méthodes :

C'est une étude rétrospective portant sur les traumatismes oculaires de façon générale, chez les patients de toutes les tranches d'âge, pris en charge au service d'ophtalmologie du CHU de TLEMCEM entre OCTOBRE 2013 et DECEMBRE 2013.

Sont exclus de cette étude : les patients ayant subi un traumatisme oculaire n'ayant pas nécessité une hospitalisation, ainsi que les dossiers incomplets ou non retrouvés.

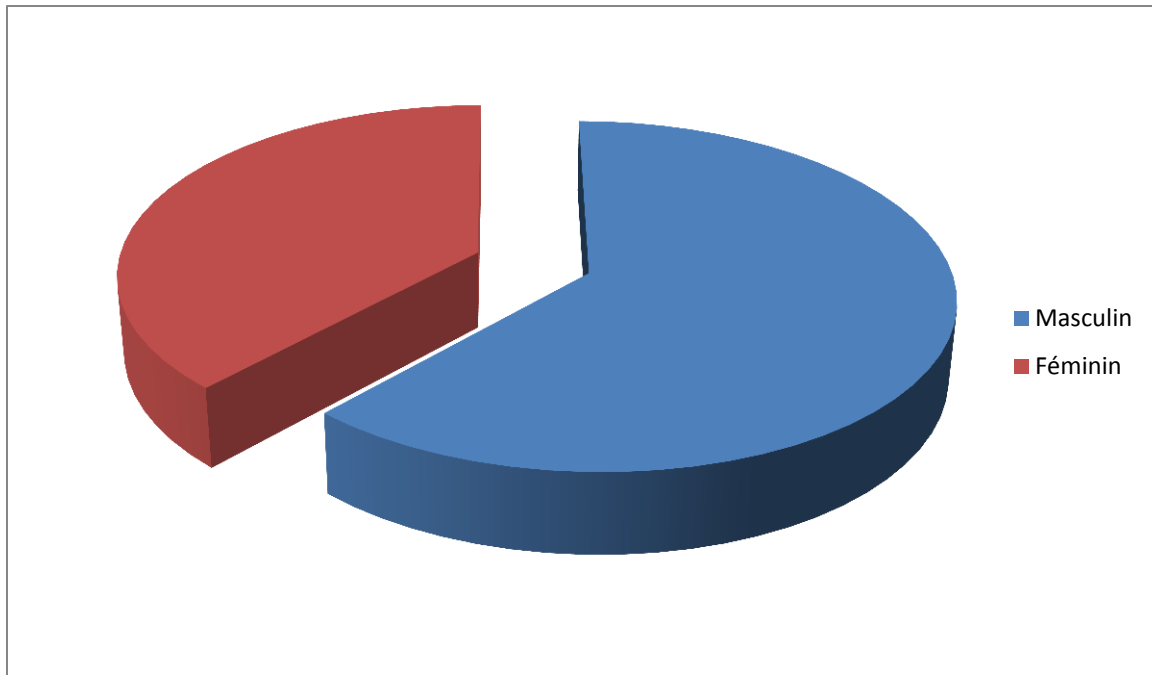
Une fiche d'exploitation a été élaborée pour être utilisée afin de faciliter le recueil des données ainsi que l'analyse épidémiologique, clinique, et pronostique des traumatismes oculaires des patients pris en charge au service d'ophtalmologie du CHU TLEMCEM.

Au total ce sont 105 patients répondant aux critères de sélection de cette étude qui ont fait l'objet de l'analyse statistique.

## II. Résultats :

### 1 Répartition selon le sexe :

C'est surtout le sexe masculin qui est le plus touché : 61.9% contre 38.09% pour le sexe féminin.



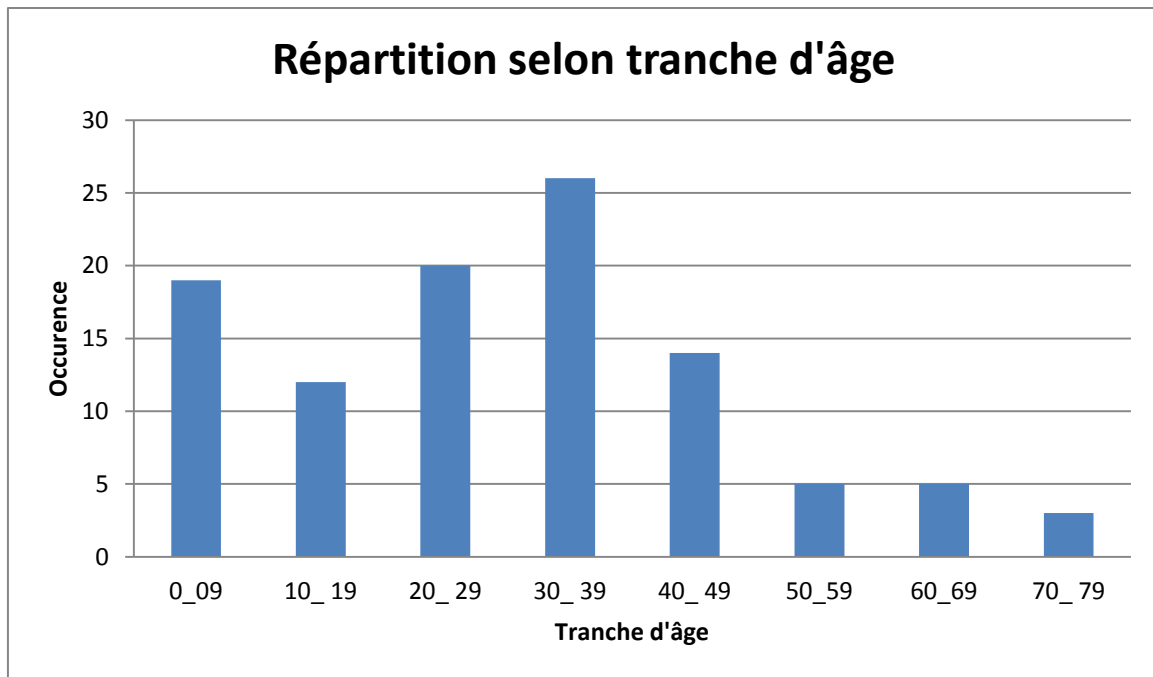
Répartition des malades selon le sexe

## 2 L'âge :

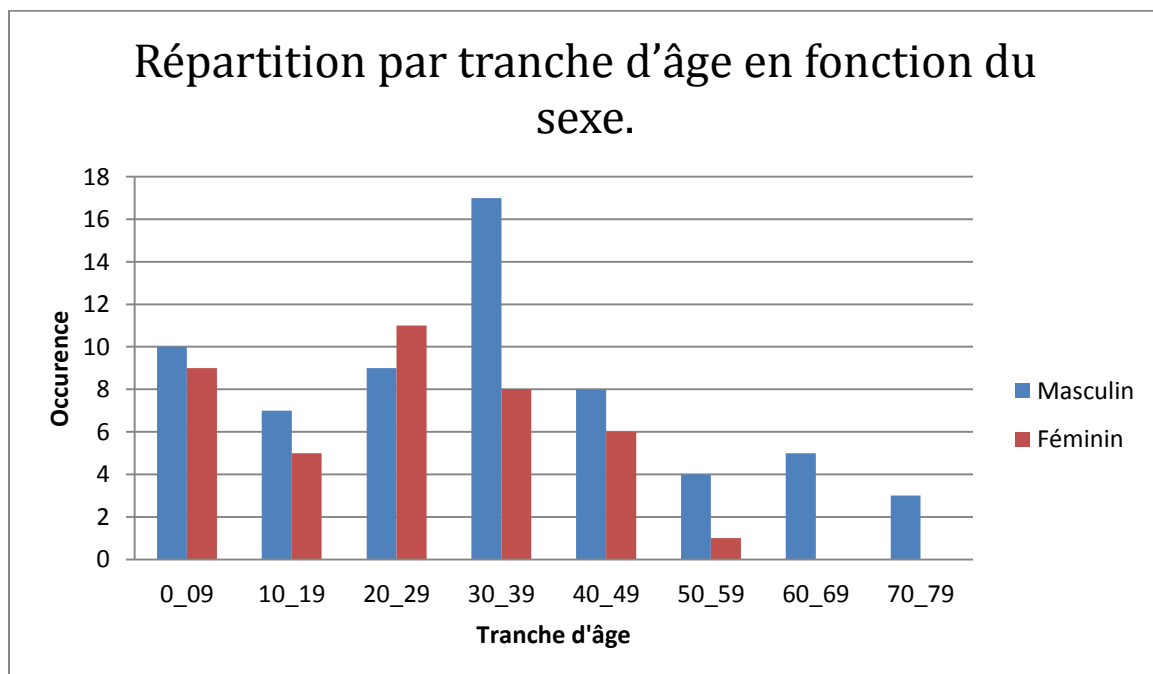
L'âge moyen de nos patients est de 24.5 ans avec des extrêmes allant de 3 à 72ans. La répartition selon l'âge est représentée dans la figure. La moyenne d'âge chez le sexe masculin est de 23 ans alors que chez le sexe féminin elle est de 26 ans.

Répartition des patients selon l'âge et le sexe :

Sexe	Nombre de cas	Age moyen
Féminin	65	26
Masculin	40	23
Total	105	24.5



La tranche d'âge la plus touchée est celle de 30 à 20 ans dans les deux sexes.

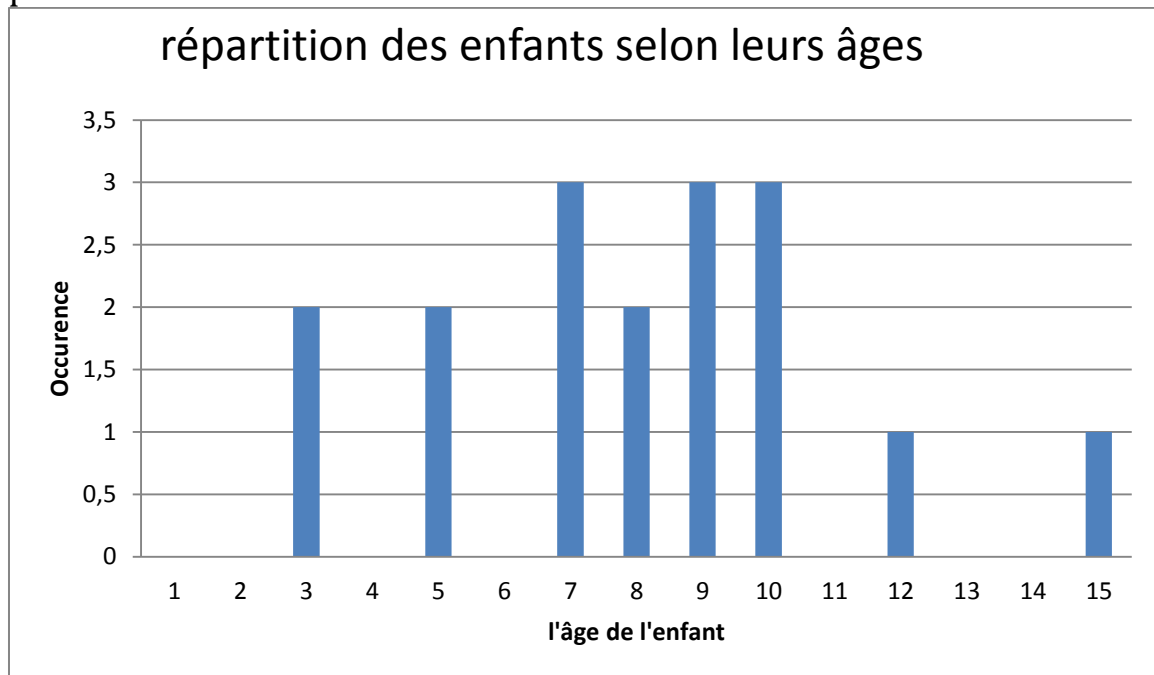


La répartition selon l'âge et le sexe montre que le nombre des patients de sexe masculin augmente pour atteindre son pic en 4ème décennie de vie et dégraisse

par la suite, alors que le pic pour le sexe féminin est atteint dans la 3<sup>ème</sup> décennie, puis dégraisse par la suite.

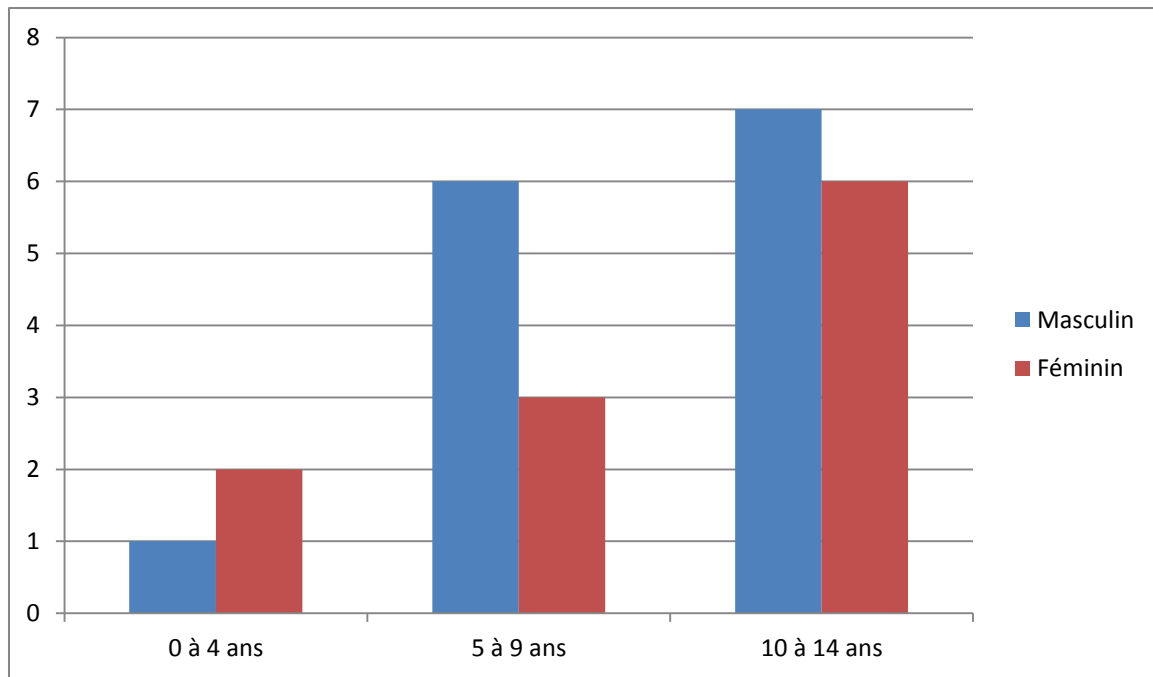
### 3 Les enfants :

Le nombre d'enfant dans notre série a été de 27 soit 25.71% de nombre total d'enfants victimes de traumatisme oculaire dans notre série, dont 11.42% de fille et 14.28% de garçons. Donc on remarque une nette prédominance masculine.



Cette répartition montre que le pic de fréquence de traumatismes oculaires est Entre 07ans et 10 ans.

Répartition par tranches d'âge en fonction du sexe :



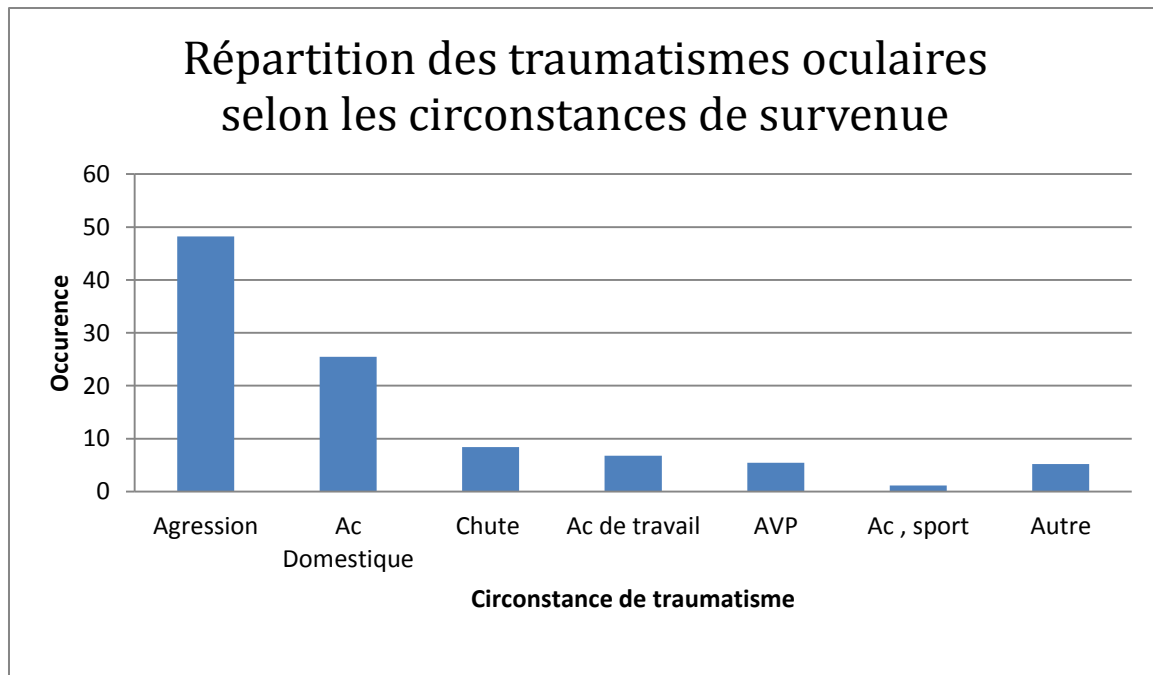
#### Répartition par tranche d'âge en fonction du sexe chez les enfants

La répartition de l'âge en fonction du sexe chez les enfants montre que la fréquence d'atteinte chez les garçons va en grandissant pour atteindre son pic dans la tranche d'âge de 11 à 15ans, alors on constate la même chose pour les filles .

#### 4-Les circonstances de survenue :

Dans notre série, on a constaté que 48.2% de traumatismes ont été dus à des agressions, et 25.5% à des accidents domestiques. Les chutes ont causés les traumatismes dans 8.39%, les accidents de travail dans 6.80%, les accidents de la voie publique dans 5.44% et les accidents de sport dans 1.13%.





#### Discussion :

Dans notre série, 61.9% des patients sont de sexe masculin. Elle pourrait s'expliquer par le fait que les hommes sont plus souvent engagés dans des activités à risque traumatique.

Les enfants représentent une portion importante dans notre série, 25.71%, soit 27 cas aussi à prédominance masculine.

Cette prévalence accrue chez les enfants est expliquée, par les différents auteurs, par la turbulence des garçons et leur tendance aux sports violents et aux jouets dangereux. Dans notre contexte, s'ajoute la tendance des garçons aux jeux dans la rue.

Aussi on constate que les agressions occupe la 1<sup>er</sup> cause des traumatismes oculaires,

Et les accidents domestiques sont la 2<sup>eme</sup> cause.

Les mesures de prévention des traumatismes oculaires dans les milieux de travail, exigées par les textes législatifs, ont permis de diminuer la fréquence et la gravité de ces accidents professionnels.

# MOYENS DE PREVENTION DES TRAUMATISMES OCULAIRES

---

Les traumatismes oculaires surviennent sans prévenir. Une personne peut jouir d'une vision parfaitement normale de ses deux yeux et, l'instant d'après, se retrouver aveugle ou tout au moins souffrir de douleur intense. Pour cette raison, nous devons faire preuve d'une vigilance constante et être conscients des situations pouvant entraîner un traumatisme. Les traumatismes oculaires peuvent être bénins ou graves. Toutes les précautions doivent être prises pour les éviter. Un traumatisme grave est pratiquement irréversible et il vaut toujours mieux prévenir que guérir. L'éducation sanitaire a pour rôle de sensibiliser la population, afin que chacun sache protéger ses yeux et ce qu'il faut faire en cas de traumatisme oculaire.

Les agents de santé oculaire doivent collaborer avec les enseignants, les professionnels des médias et les éducateurs sanitaires, afin de sensibiliser le grand public. Ils doivent également influencer les décideurs politiques et les dirigeants afin de minimiser les risques auxquels la population est exposée.

## I. Les mesures préventives spécifiques

### 1-Dans la maison

Dans notre contexte, comme les accidents domestiques constituent la cause la plus fréquente des traumatismes oculaires (21.99%), on doit sensibiliser la population du risque d'utilisation de certains objets dangereux (aiguilles, ciseaux, couteau...) et de certains produits chimiques. Ces agents traumatisants doivent être mis loin de la portée des enfants pour lesquels un intérêt spécial doit être porté, notamment par les fabricants de jouets qui doivent faire en sorte que leurs produits soient les plus sûrs possibles. Les parents et les enfants doivent éviter toute situation exposant les yeux à des objets pointus ou tranchants.

### 2-Les agressions

Les agressions constituent la deuxième cause des traumatismes dans notre contexte, c'est l'une des causes les plus difficiles à prévenir, car elle est liée aux problèmes de société non résolus tel que le chômage, les habitudes toxiques, etc.

### 3-Dans la rue

Dans notre série le traumatisme par pierre a été retrouvé dans 18.59% des cas et spécialement chez les enfants. On doit donc sensibiliser les enfants surtout du risque du jeu par toute sorte de projectile par des campagnes de sensibilisation et de prévention à travers les médias.

La vente de certains jouets est à proscrire comme les pétards, les feux d'artifice et les fléchettes car ils sont à l'origine de traumatismes oculaires graves.

Puisque c'est difficile d'interdire aux enfants de jouer avec ces jeux, il faut donc au moins les prévenir du danger et leur conseiller de lancer les pétards par exemples au ras du sol plutôt qu'en l'air.

#### 4-Les accidents de la route

L'apparition des pare-brises feuilletés et de la ceinture de sécurité a fait disparaître les grands délabrements de la face avec plaies horizontale passant par les deux yeux. Dans une étude Anglaise [128], les accidents de la circulation, qui représentaient 17.1% des plaies du globe, sont passés à un taux de 6%.

L'arrivée de l'air bag a diminué lui aussi le taux d'atteinte oculaire grave, mais depuis leur généralisation un nouveau type de traumatisme oculaire est décrit, secondaire au choc lors du déploiement de ce dernier. L'air bag est un sac en Nylon® dont le but est d'absorber les forces de décélération rapide et le choc. La stimulation des capteurs situés au niveau du pare-chocs avant entraîne la combustion d'une poudre d'hydroxyde d'azote qui se transforme en un gaz

expansif contenant de l'azote, du dioxyde de carbone, de l'hydroxyde de sodium et du bicarbonate de sodium. Les reliquats de ce gaz et des particules de poudre d'hydroxyde d'azote, très alcalins, sont éliminés dans le compartiment passager après déploiement de l'airbag et peuvent générer des brûlures oculaires graves en cas de contact avec l'oeil. Lors du déploiement de l'airbag, du talc entourant le sac en Nylon® est aussi relargué et peut léser la cornée.

La présence d'objets transposés entre le visage et l'airbag telles que les lunettes constitue un facteur de gravité de ces traumatismes, ainsi qu la faible distance entre l'airbag et le passager.

Pearlman et Al, ont retrouvé qu'il s'agissait, dans 11% des traumatismes par airbag, de ruptures du globe oculaire (toutes unilatérales). Et dans 33%, le traumatisme est bilatéral et, dans la plupart des cas, la lésion touche plus d'une structure oculaire.

#### 5-Sur les lieux du travail

Les accidents oculaires professionnels provoquent des lésions aux conséquences socioprofessionnelle, médico-légale, et économique souvent graves, non seulement pour les intéressés mais aussi pour les entreprises. La fréquence des accidents oculaires professionnels reste relativement élevée si l'on considère la facilité de protection des yeux.

En pratique, Les employeurs doivent s'assurer que leurs employés sont informés des situations à risque, et doivent leur fournir des lunettes et des

vêtements de protection dans des situations où le risque industriel est élevé.

La prévention primaire doit être donc renforcée. La multiplication des campagnes d'information de proximité au sein des entreprises et la révision de la loi sur le travail concernant les obligations des travailleurs sont quelques unes des recommandations que proposent Ngondi et al, pour améliorer la stratégie de lutte contre la persistance des accidents oculaires au travail.

#### 6-Les accidents de sport

Le traumatisme oculaire du au sport est une cause fréquente de perte de la fonction visuelle L'incidence des traumatismes oculaires liés au sport a augmenté ces dernières années avec la plus grande facilité d'accès aux activités. Pour les sports le port de masque a fait disparaître les accidents de hockey sur glace, de basket-ball et de squash. En ce qui concerne la boxe, le type de protection faciale et de gants pourrait être amélioré

# CONCLUSION

---

Au terme de cette étude, on constate que la prévalence des traumatismes oculaires est encore élevée. Ils constituent un problème sérieux de santé publique comme ils sont responsables d'un taux qui reste élevé de cécité. Les traumatismes oculaires sont surtout l'apanage de l'enfant et de l'adulte jeune. Les sujets de sexe masculin sont les principaux concernés. Lorsque le diagnostic est posé, la prise en charge doit être précoce afin d'éviter les complications.

Ces traumatismes oculaires sont responsables de dégâts anatomiques du globe oculaire importants avec retentissement sur la fonction visuelle à long terme.

Alors, quelles seraient les mesures préventives à prendre afin de faire face à ces traumatismes ?

Pour arriver à ce but, il faut d'abord :

- Lutter contre les agressions, qui demeurent la principale cause dans notre contexte, qui passe par la résolution des problèmes sociaux tels que les habitudes toxiques et le chômage;
- Agir au niveau de la famille, noyau de la société, afin que les parents et les enfants évitent toutes situations exposant les yeux à un traumatisme;
- Créer des espaces de jeux dédiés aux enfants avec des terrains pour les activités sportives. Ceci bien sûr avec la collaboration des collectivités locales.
- Faire des programmes de sensibilisation à travers les medias dessinés à informer la population sur les dangers et l'handicape que peuvent entraîner ces traumatismes.

## Référence :

---

- 📖📖 **Atlas de poche en couleurs Ophtalmologie**, Gerhard K. Lang, Edition Maloine 2002
- 📖📖 **Anatomy and Physiology for Nurses**, Roger Watson, Twelfth EDITION ELSEVIER 2005
- 📖📖 **Hanyane – Bien voir et mieux vivre au village**, Erika Sutter, Allen Foster et Victoria Francis, ICEH
- 📖📖 **Eye Diseases in Hot Climates**, John Sandford-Smith, Fourth EDITION ELSEVIER 2003
- 📖📖 **Vaughan & Asbury's GENERAL OPHTHALMOLOGY**, Paul riordan-Eva, John P. Whitcher, Seventeenth Edition Mc Graw Hill LANGE 2008
- 📖📖 <http://tecfa.unige.ch/tecfa/teaching/UVLibre/0001/bin39/anatomie/anatomie2.htm>
- #HAUTPA
- 📖📖 <http://psychologie-m-fouchey.psyblogs.net/?post/291-Anatomie-de-loeil>
- 📖📖 <http://www.clinique-sourdille.com/1-2-10-359/L-oeil-normal.htm>
- 📖📖 <http://perso.menara.ma/~lezmou/Anatomie.htm>
- 📖📖 <http://www.mesyeux-mavue.com/anatomie-de-loeil/>
- 📖📖 <http://www.snof.org/vue/couleurs1.html>
- 📖📖 <http://umvf.omsk-osma.ru/campus-ophtalmologie/poly/01400faq.htm>

- [1] CHAMI-KHAZERRAJI Y, NEGREL A-D, AZLEMAT M. Prévalences et causes de la cécité et de la baisse de vision au Royaume du Maroc. *Ophtalmologie*, 1994; 5:11- 18.
- [2] SARAUX H, LEMASSONS, OFFRET H, RENARD G. Anatomie et histologie de l'oeil, MASSON Paris, 1982;
- [3] RIGAL-VERNEIL D, PAUL-BUCLON C, SAMPOUX P. Physiologie de la cornée. *Encycl. Méd. Chir. (Paris, France), Ophtalmologie (21-020-C-10)*, 1990;
- [4] HULLO A. Anatomie de la sclérotique. *Encycl. Méd. Chir. (Elsevier, Paris), ophtalmologie (21-003-A-30)*, 2001;
- [5] DUCASSE A. Anatomie et physiologie de l'iris. *Encycl. Méd. Chir. (Elsevier, Paris), ophtalmologie (21-024-A-10)*, 2002;
- [6] POULIQUEN Y. Précis d'Ophtalmologie, Masson, Paris, 1984;
- [7] TORTORA G J, GRABOWSKI S R. Principes d'anatomie et de physiologie. Renouveau pédagogique Inc. Canada, 2001;
- [8] MOUILLON M, BRU M M. Anatomie de l'angle iridocornéen. *Encycl Méd Chir (Editions Scientifiques et Médicales Elsevier SAS, Paris), Ophtalmologie (21-003-C-10)*, 2000; 10 p.[9] SMITH M E, KINCAID M-C, WEST C E. Anatomie et réfraction. ELSEVIER, 2004;
- [10] WEATER P R, YOUNG B, HEATH W J. Histologie fonctionnelle. De Boeck et Larcier Belgium, 2004.
- [11] ROULEAU C. Cour d'histologie des organes des sens, 2ème cycle -PCEM2- MB4, Faculté de Médecine Montpellier-Nîmes, 2008.
- [12] BEHAR-COHEN F, KOWALCZUK L, KELLER N, SAVOLDELLI M, AZAN F, JEANNY J C. Anatomie de la rétine. *Encycl. Méd. Chir. (Elsevier, Paris), Ophtalmologie (21-003-C-40)*, 2009;
- [13] NETTER F H. Atlas d'anatomie humaine. Elsevier Masson Paris, 2007.
- [14] DUCASSE A, BONNET-GAUSSERAND F, MENANTEAU B, MARCUS C, THELLIEZ E. Imagerie de l'orbite. *Encycl. Méd. Chir. (Elsevier, Paris), Ophtalmologie (31-680-*

- C-10), 1995;
- [15] DUCASSE A. Vascularisation de l'orbite. *Encycl Méd Chir (Elsevier, Paris), Ophtalmologie (21-006-A-20)*, 1992.
- [16] KIKKAWA D-O, LEMKE B-N. Orbital and eyelid anatomy. *Ophthalmic plastic surgery, New York : Raven press, 1994*;
- [17] BAGGIO E, RUBAN J-M. Paupières et sourcils : Anatomie chirurgicale. *Encycl Méd Chir (Elsevier Paris), Ophtalmologie (21-004-A-10)*, 1999;
- [18] GUNTER J P, ANTROBUS S T. Anesthetic analysis of the eyebrows. *Plast Reconstr Surg, 1997 ; 99: p 1808-1816*.
- [19] ADENIS J P, MORAX S. Pathologie orbito-palpébrale. Rapport de la société française d'ophtalmologie, Paris, Masson, 1998;
- [20] SILBERNAGL S, DESPOPOULOS A. Atlas de poche de physiologie. Flammarion, 1992.
- [21] DUCASSE A, ROTH A, De GOTTRAU P. Anatomie des muscles oculomoteurs. *Encycl Méd Chir (Elsevier Paris), Ophtalmologie, (21-005-A-10)*, 1999;
- [22] BERGEN M P. A spatial reconstruction of the orbital vascular pattern in relation with the connective tissue system. *Acta Morphol Neerl Scand, 1982; 20:117-137*.
- [23] PEBRET F. Anatomie, physiologie : pharmacologie générale. Heures de France, 2003;
- [24] ADER J, CARRÉ F, DINH-XUAN A T, DUCLOS M, KUBIS N, MERCIER J, MION F, PRÉFAUT C, ROMAN S. Physiologie, Masson, Paris, 2003.
- [25] BOUDET C. Plaies et contusions du segment antérieur de l'oeil. Société française d'ophtalmologie, Masson, 1979.
- [26] CHAINE G. Ophtalmologie. Collection Inter-med Doin Paris, 2000;
- [27] ULLERN M, ROMAN S. Plaies et corps étrangers du segment postérieur. *Encycl Méd Chir (Elsevier Paris), Ophtalmologie (21-700-A-70)*, 1999;
- [28] KUHN F, MORRIS R, WITHERSPOON C D, HEIMMAN K, JEFFERS Y, TREISTER G. A standardized classification of ocular trauma. *Ophtalmology. 1996. 103(2)*.
- [29] KUHN F. Ocular traumatology. Springer-Verlag Berlin Heidelberg 2008 ;
- [30] ophtalmologie en urgence, Eric Tuil, Raphael de Nicola, forian Mann, Dan Miléa, Pierre-Olivier Barale. Elsevier 2009,
- [31] BURILLON C, CORNUT P L, MANIFICAT J. Traumatisme du segment antérieur de l'oeil. EMC (Elsevier Masson SAS, Paris) Ophtalmologie, (21-700-A-10), 2008.
- [32] KATZ R S, ABRAMS G. Orbital subperiosteal hematoma (epidural hematoma of the orbit). *J Clin Neuroophthalmol, 1981*;
- [33] PEYMAN G A, RAICHAND M, SCHULMAN J A. Computed tomography in choroidal detachment. *Ophtalmology, 1984*;
- DUCASSE A, DENIS P. Les bonnes pratiques du glaucome traumatique. *Journal français d'ophtalmologie, Elsevier Paris, 2000 ;*
- [35] PUECH M. Intérêt de l'échographie dans les traumatismes oculaires. *Journal français d'ophtalmologie, Elsevier Masson, Paris, 2007*;
- [36] MANIFICAT H J, CORNUT P L, DONATE D, DENIS P, BURILLON C. Intérêt de l'UBM en traumatologie oculaire. *Journal français d'ophtalmologie, Elsevier Masson, 2007*;
- [37] CABANIS E A, BOURGEOIS H, IBA-ZIZEN M T. L'imagerie en ophtalmologie, Masson Paris, 1996.
- [38] GILBARD S M, MAFEE M F, LAGOUROS P A, LANGER B G. Orbital blowout fracture : the pronostic significance of computed tomography. *Ophtalmology, 1985 ;*
- [39] CATALANO R A. Les urgences ophtalmologiques. Med-sciences, Flammarion, 1995.

- SALMON YVES COHEN, GABRIEL QUENTEL. Diagnostic angiographique des maladies rétinienues, atlas d'ophtalmologie 2<sup>ème</sup> édition 2004 ;
- [41] SALMON YVES COHEN, GABRIEL QUENTEL. Diagnostic angiographique des maladies rétinienues. Elsevier Paris ; 1997.
- [42] GAUDRIC A, HAOUCHINE B. OCT de la macula : Tomographie en cohérence optique, atlas d'ophtalmologie 2007 ;
- [43] KANSKI J-J, MILEWSKI S-A. Pathologie de la macula: approche pratique. Masson Paris 2004 ;
- [44] CHANG S, LINCOFF H, ZIMMERMAN N J, FUCHS W. Giant retinal tears. Surgical techniques and results using perfluorocarbon liquids. Arch Ophthalmol, 1989;
- [45] THOMPSON J T. Traumatic retinal tears and detachments. In : Shingleton B.J., Hersh PS., Kenyon KR. Eye trauma kist K. St Louis : CV Mosby, 1991;
- [46] SPALTON D, CHAINE G, ABITBOL O. Atlas d'ophtalmologie clinique . Elsevier Paris, 3<sup>ème</sup> édition 2005.
- [47] KOROBELNIK J F, NABET L, FRAU E, ELMALEH C, HANNA K, POULIQUEN Y. Utilisation des perfluorocarbones liquides dans le traitement chirurgical des luxations postérieures du cristallin. Journal français d'ophtalmologie. 1992;
- [48] BELGHITI ALAOUI N, OUARRACH N, ZENJOURI M, CHAKIB A, ZAGHLOUL K, AMRAOUI A. Abaissement traditionnel du cristallin. Empiric treatment of cataract by couching. J Fr Ophtalmol 2007
- [49] ROBERT A. CATALANO. Les urgences ophtalmologiques. Flammarion 1995 ;
- [50] KRESLOFF M S, CASTELLARIN A A, ZARBIN M A. Endophtalmitis. Surv Ophtalmol. 2001;
- [51] BAKLOUTI K, MHIRI N, EL MATRI L-M-F. Les cataractes traumatiques : aspects cliniques et thérapeutiques. Bull. Soc. belge d'Ophtalmologie, 2005 ;
- [52] WOLFF S M, ZIMMERMANN L G. Chronic secondary glaucoma associated with retro displacement of the iris root and deepening of the anterior chamber angle secondary to contusion. Am J Ophthalmol, 1962;
- [53] CHARFI BEN AMMAR O, CHAKER N, SOUKAH M, ASMI W, EL MATRI L. Glaucome post-traumatique. Journal français d'ophtalmologie, Masson, Paris. 2002;
- [54] BAKLOUTI K, MKHININI H, MHIRI N, MRABET A, BEN AHMED N, AYACHI M, EL MATRI L. Les hypertopies oculaires post contusives. Elsevier Masson. 2007.
- [55] KAUFMAN J H, TOLPIN D W. □Glaucoma after traumatic angle recession. A tenyear prospective study. Am J Ophthalmol, 1974;
- [56] HAMARD P. Les points-clés de la clinique: La gonioscopie. Journal français d'ophtalmologie, Masson, Paris, 2007; 30(5)
- [57] ADENIS J-P. Chirurgie palpébrale. Masson 2007 ;
- [58] OFFRET H, LABETOULLE M, FRAU E. Thérapeutiques médicamenteuses en ophtalmologie. Masson 2003 ;
- [59] PULIDO J S. Rétine, choroïde, vitré. Elsevier. 2005;
- [60] HUSCHMAN J P. Comparaison des différents systèmes de vitrectomie. Journal français d'ophtalmologie, Masson, Paris, 2005 ;
- [61] CAMPOCHIARO P A, GASKIN H C, VINOES S A. Retinal cryopexy stimulates traction retinal detachment formation in the presence of an ocular wound. Arch Ophthalmol, 1978;
- [62] JACCOMA E H, CONWAY B P, CAMPOCHIARO P A. Cryotherapy causes extensive breakdown of the blood-retinal barrier : a comparison with argon laser photocoagulation. Arch ophtalmol, 1985;



- [63] ROSNER M, BATROV E, TREISTER G, BELKIN M. Prophylactic scleral buckling in perforating ocular injuries involving the posterior segment. *ANN ophtalmol*, 1988;
- [64] JOHNSTON S. Perforating eye injuries : a 5-year survey. *Trans ophtalmol Soc UK*, 1971;
- [65] MARTIN D F, MEREDITH R A, TOPPING T M, STERNBERG P, KAPLAN H. Perforating (through-and-through) injuries of the globe : surgical results with vitrectomy. *Arch ophtalmol*. 1991;
- [66] RAMSAY R C, CANTRILL H L, KNOBLOCH W H. Vitrectomy for double penetrating ocular injuries. *Am J Ophtalmol*. 1985;
- [67] NARANG S, GUPTA V, GUPTA A, DOGRA M R, PANDAV S S, DAS S. Role of profilactic intravitreal antibiotics in open globe injuries. *Indian J Ophtalmol*. 2003;
- [68] Barreau E, MASSIN P, PAQUES M, SANTIAGO P, GAUDRIC A. Traitement chirurgical des trous maculaires post-traumatiques. *JFO. Paris* 1997 ;
- [thompson1995] THOMPSON J T, GLASER B M, SJAARDA R N, Murphy RP Progression of nuclear sclerosis and long-term visual results of vitrectomy with transforming growth factor beta-2 for macular holes. *Am J Ophtalmol*. 1995; 119 :
- [69] ATMACA L S, YILMAZ M. Changes in the fundus caused by blunt ocular trauma. *Ann Ophtalmol*, 1993;
- [70] COX M-S, SCHEPENS C-L, FREEMAN H-M. Retinal detachment due to ocular contusion. *Arch Ophtalmol*. 1966;
- [71] FRAU E. Traumatismes par contusion du globe oculaire. *Ophtalmologie (21-700-A-65)*, EMC Elsevier Paris, 1996;
- [72] CHAUVAUD D, AZAN F. Chirurgie du décollement de rétine. Masson 2004 ; 110p.
- [73] LAQUA H. Intravitreal phakoemulsification for luxated lenses. *Dev Ophtalmol*. 1989;
- [74] SPALDING S C, STERNBERG P. controversies in the management of posterior segment ocular trauma. *Retina*, 1990;
- [75] TAHRI H, BENATYA A D, CHEFCHAOUNI C M, EL BAKKALI M, BERRAHO A. Enucléation : enquête épidémiologique marocaine à propos de 183 cas. *Bull. Soc. belge ophtal*. 2004;
- [76] BOTEK A A, GOLDBERG S H. Management of eyelid dog bites. *J Craniomaxillofac Trauma* 1995;
- [77] SLONIM C B. Dog bite-induced canalicular lacerations: a review of 17 cases. *Ophthal Plast Reconstr Surg*. 1996;
- [78] EGBERT J E, MAY K, KERSTEN R C, KULWIN D R. Pediatric orbital floor fracture: direct extraocular muscle involvement. *Ophthalmology*. 2000; 107(10):1875-1879.
- [79] HATTON M P, WATKINS L M, RUBIN P A. Orbital fractures in children. *Ophthal Plast Reconstr Surg*. 2001;
- MWANZA J C, NGOY D K, KAYEMBE D L. Reconstruction of orbital floor blow-out fractures with silicone implant. *Bull Soc Belge Ophtalmol*. 2000;
- [81] DUREAU P, DE LAAGE DE MEUX P. Traumatologie oculaire chez l'enfant ; *Encycl Méd Chir (Elsevier SAS, Paris)*, *Ophtalmologie (21-700-A-15)*. 2003;
- [82] BAXTER R J, HODGKINS P R, CALDER I, MORRELL A J, VARDY S, ELKINGTON A R. Visual outcome of childhood anterior perforating eye injuries : prognostic indicators. *Eye*. 1994;
- [83] STERNBERG P. Prognosis and outcomes for penetrating ocular trauma. In : Shingleton BJ, Hersh PS, Kenyon KR eds. *Eye trauma*. St louis : CV Mosby. 1989;
- [84] LAM A, N'DIAY N-R. Traumatismes oculaires au Sénégal, bilan épidémiologique

et statistique de 1872 cas. Médecine d'Afrique Noire. 1992; 39(12) :

[85] FARR A K, HAIRSTON R J, HUMAYUN M U, MARSH M J, PIERAMICI D J, Maccumber M W et al. Open globe injuries in children : a retrospective analysis. J Pediatr Ophthalmol Strabismus. 2001; [86] HUTTON WL, FULLER D G. Factors influencing final visual results in severely injured eyes. Am J Ophthalmol. 1984; [87] DE JUAN E, STERNBERG P, MICHELS R G. Penetrating ocular injuries and visual results. Ophthalmology. 1983;

[88] KOROBELNIK J F, CETINEL B, FRAU E, CHAUVAUD D, Pouliquen Y. Lésions oculaires par pistolet à grenailles, étude épidémiologique de 160 patients. J Fr Ophthalmol. 1993; [89] STERNBERG P, DEJUAN E, MICHELS R G, AUER C. Multivariate analysis of prognostic factors in penetrating ocular injuries. Am J Ophthalmol. 1984;

[90] WILIAMS D F, MIELER W, ABRAMS G W, LEWIS H F. Results and pronostic factors in penetrating ocular injuries with retained intraocular foreign bodies. Ophthalmology. 1988;

[91] SARRAZIN L, AVERBUKH E. et al. Traumatic pediatric retinal detachment : a comparaison between open and closed globe injuries. Am J Ophthalmol. 2004;

[92] SOBACI G, AKIN T, ERDEM U, UYSAL Y, KARAGÜL S. Ocular trauma score in deadly weapon-related open globe injuries. Am J Ophthalmol, 2006;

[93] Site web : [www.ucanss.fr](http://www.ucanss.fr)

[94] JONQUERES J. Aspects médico-légaux et expertises en ophtalmologie. EMC, Ophthalmol ; 1989 ;

[95] GABOUNE L, BENFDIL N, SAYOUTI A, **KHOUMIRI R, BENHADDOU R, MOUTAOUAKIL A, GUELZIM H.** Les traumatismes oculaires : aspects cliniques et épidémiologiques au CHU de Marrakech. J. Fr. Ophthalmol. 2007; 30(Hors Série 2) :

[96] VALLE D, FERRON A, SCHOLTES F, BRUGNIART C, RIVIERE M, DIB F, SEGAL A, DUCASSE A. Traumatologie oculo-palpébrale : aspects épidémiologiques. Elsevier masson, 2007.

[97] KAYA G.G. NGOUONI G. et al. Traumatisme de l'oeil et de ses annexes : au centre Hospitalier et Universitaire de Brazzaville. Médecine d'Afrique Noire. 2008; 55(10)

[98] SECK S M, GBOTON G, et al. Aspects épidémiologiques et cliniques des traumatismes oculaires sévères en milieu hospitalier dakarois. Elsevier Masson, Hors série 2, 2007.

[99] KUHN F, MESTER V, BERTA A, MORRIS R. (1998) Epidemiology of serious ocular trama : The United states Eye Injury (USEIR) and the Hungarian Eye Injury (HEIR). Ophthalmology, 1995;

[100] MCCARTY C A, FU C L, TAYLOR H R. Epidemiology of Ocular Trauma in Australia Ophthalmology. 1999; 106 : 1847-1852.

[101] SEBILLEAU V. CORNUT P. L. et al. Analyse épidémiologique des traumatismes oculaires examinés aux urgences ophtalmologiques entre mars et avril 2007 : à propos de 1000 cas. Elsevier masson. 2008.

[102] SKIKER H, LAGHMARI M, BOUTIMZINE N, IBRAHIMY Y, BENHARBIT M, OUAZANI B, DAOUDI R. Les plaies du globe oculaire de l'enfant : étude rétrospective de 62 cas. Bull. Soc. Belge ophtalmol. 2007; 306 : 57-61.

[103] BEBY F, KODJIKIAN L, ROCHE O, DONATE D, KOUASSI N, BURILLON C, DENIS P. Traumatismes oculaires perforants de l'enfant : étude rétrospective de 57 cas. J Fr Ophthalmol. 2006; 29 : 20-23.

- [104] GBE K, FANNY A, COULIBALY F, BONI S, BERETE COULIBALY R, OUATTARA A, SOUMAHORO M. Aspects cliniques et prise en charge des plaies cornéo-sclérales chez l'enfant à propos de 100 cas. J. Fr. Ophtalmol. 2007; 2s222.
- [105] LAM A, SECK SM, AGBOTON G, SECK CM, GUEYE N N, ANDRIAMARO H, FAYE SARR M H. Traumatismes oculaires chez l'enfant de 0 à 15 ans au Sénégal. J. Fr. Ophtalmol. 2007; [106] LIMAIEM R, EL MAAZI A, MNASRI H, CHAABOUNI A, MERDASSI A, MGHAIETH F, EL MATRI L. Traumatismes oculaires pénétrants de l'enfant en Tunisie. Journal de pédiatrie. Elsevier Masson. 2009;
- [107] ZAOUALI S, ATTIA S, MOALEJ A, THABTI A, TRITAR Z, JELLITI B, BEN YAHIA S, KHAIRALLAH M. Les traumatismes oculaires chez l'enfant. J. Fr. Ophtalmol. 2007;
- [108] TAKVAM J-A, MIDELFART A. Survey of eyes injuries in Norwegian children. Acta ophthalmologica. 1993; 71 : [109] GRIN T-R, NELSON L-B, JEFFERS J-B. Eye injuries in childhood. Pediatrics. 1987; 80(1) :
- [110] NELSON L-B, WILSON T-W, JEFFERS J-B. Eye injuries in childhood : demography etiology and prévention. Pediatrics. 1989; 84(3) : [111] SAEED A, KHAN I, DUNNE O, STACK J, BEATTY S. Ocular injury requiring hospitalisation in the south East of Ireland : 2001-2007. Injury. 2010; 41(1):86-91.
- [112] DESAI P, MACEWEN C J, BAINES P, MINASSIAN D C. Epidemiology and implications of ocular trauma admitted to hospital in Scotland. J. Epidemiol. Community health : (1979). 1996; 50 : [113] EMOLE NGONDI C, CHASTONAY P, DOSSO A. Prévention des traumatismes oculaires professionnels. J. Fr. d'Ophtalmologie. 2010
- [114] AHNOUX-ZABSONREA A, KEITA C, SAFEDE K. Traumatismes oculaires graves de l'enfant au CHU d'abidjan en 1994. J Fr. Ophtalmol. 1997; 20(7)
- [115] MOUKOURI NYOLO E, MOLI MC-T. Traumatismes oculaires en milieu camerounais à Yaoundé. Med trop. 1991; 51(3) :
- [116] MACEWEN C-J. Eye injuries in children : The current picture. Br J Ophtalmol. 1999;
- [117] SIDI CHEIKH S, DUCOUSSO F, TRAORE L, MOMO G, SCHEMANN J F. Étude rétrospective des traumatismes oculaires perforants traités à l'IOTA - a propos de 180 cas (1998). Médecine d'Afrique Noire. 2000;
- [118] TRIGUI A, KHALDI N, GHORBEL I, FEKI J. Traumatismes à globe ouvert : aspects épidémiologiques, thérapeutiques et pronostiques. Journal Européen des Urgences. 2007; 20 : 77-81.
- [119] ILSAR M, CHIRAMBO M, BELKIN M. Eye injuries in Malawi. Br J Ophtalmol. 1982; 66 : [120] MERLE H, GERARD M, SCHRAGE N. Brûlures oculaires. Revue générale, Elsevier -Masson, 2007.
- [121] BRUGNIART C, SCHOLTES F, FERRON A, SEGAL A, VALLE D, CHAROKI D, SAMET TRAN I, DUCASSE A. Les corps étrangers intra-oculaires. JFO, Elsevier Masson, 2007.
- [122] GAROUT R, KARAOUAT F. les corps étrangers intra-oculaires : à propos de 176 cas. 113E Congrès de la SFO. J Fr Ophtalmol. 2007; 30(Hors Série 2) : 2s220.
- [123] ABERKANE J. BERTAL S. et al. Corps étrangers intra-oculaires : à propos de 54 cas. J Fr Ophtalmol. Elsevier Masson, 2007.
- [124] ZOUARI K, MGHAEITH F, BAKLOUTI K, CHAKER N, LAHDHIRI I, BEN YOUSSEF N, KCHAOU I, EL MATRI L. Traumatismes oculaires avec CEIO du segment postérieur. 113E Congrès de le SFO. J Fr Ophtalmol. 2007; 30(Hors série 2) : 2s276.

[125] TAZI MEZALEK L, RATNANI K, RAZZAK A, CHAKIB A, BELHADKI M, RACHID R, AMRAOUI A, ZAGHLOUL K. Corps étrangers intra-oculaires ; Etude épidémiologique, descriptive et thérapeutique : à propos de 92 cas. 113E Congrès de SFO. J Fr Ophtalmol. 2007; 2s276.

[126] TRAORE J, SCHEMANN J-F, BOUNDY A, MOMO G. Traumatismes oculaires à l'IOTA : à propos de 124 cas nécessitant une prise en charge chirurgicale. (Rev. Int. Trach. Pathol. Ocul. Trop. Subrtop. Santé publique). 2002; 77-8-9 :

[127] HOOI S-H, HOOI S-T. Utilisation of ophthalmic services by foreign nationals in Johor: a review of 452 patients. Med J Malaysia, 2003;

[932]alcon.fr

[128] COLE M D, CLEARKIN L, DABBS T, SMERDON D. The seat belt law and after. Br. J. Ophtalmol. 1987; 71 :

[129] PEARLMAN J A, AU EONG K G, KUHN F, PIERAMICI D J. Airbags and eye injuries : epidemiology, spectrum of injury, and analysis of risk factors. Surv. Of Ophtalmol, 2001;