

UNIVERSITE ABOU BAKR BELKAID

FACULTE DE MEDECINE

THEME :

LESION PAR EMPALEMENT

**PRESENTEE PAR : BENASID ZOLIKHA
FAIZA**

ENCADRE PAR : DR BENDIMERED

ANNEE UNIVERSITAIRE : 2012/2013

Plan

I-Introduction :

- a- Définitions
- b- Son Rôle
- c- Conséquences

II-Anatomie du périnée féminin

III-Anatomie du périnée masculin

IV-Mécanisme de traumatisme du périnée

V-Lésion par empalement

IV-Etudes pratiques

IIV-Conclusion

I. Introduction :

Le périnée a véritablement été pris au sérieux dans les années 40 sous l'impulsion d'un gynécologue californien, le Docteur **Arnold Kegel**. Celui-ci mettait en évidence les trois rôles majeurs du **périnée**, en évoquant les trois "S" : support, sphinctérien, sexuel.

a- Définitions du Périnée :

Périnée :

1/ Partie inférieure du petit bassin, entre l'anus et les parties génitales.

2/ Région de forme rhomboïde qui s'étend en longueur depuis la symphyse pubienne jusqu'à la pointe du coccyx et en largeur d'une tubérosité ischiatique à l'autre. Il se divise en un périnée antérieur ou urogénital, zone triangulaire ayant la symphyse pubienne comme sommet et la ligne bi-ischiatique comme base, et un périnée postérieur ou anal, triangle plus petit dont la base est la ligne bi-ischiatique et le sommet la pointe du coccyx.

b- Son Rôle :

Les différents rôles tenus par notre périnée en abordant ses fonctions principales :

*/Une fonction de **support** ; le périnée supporte les organes internes,

*/Une fonction **sphinctérienne** ; le périnée a une fonction de clôture et de vidange des voies urinaires et fécales,

*/Une fonction **sexuelle** ; le périnée maintient la fermeté des parois vaginales et contracte lors de l'orgasme. Le périnée joue un rôle important dans l'éjaculation et son contrôle.

c- Conséquences :

*/ Une mauvaise contractibilité musculaire : Béance.

*/ Une diminution des sensations de cette région ;

*/ Des fuites d'urine survenant le plus souvent à l'effort, appelé incontinence urinaire d'effort.

*/ Des pertes involontaires de gaz et / ou de selle.

*/ Des Douleurs ou une gêne au moment des rapports sexuels.

II-Anatomie du périnée féminin :

Le périnée ou plancher pelvien est l'ensemble des parties molles qui ferment l'excavation pelvienne dans sa partie basse. Il supporte le poids des viscères lorsque la femme est debout.

Les limites du périnée sont constituées par un cadre ostéo-fibreux, losangique avec :

- en avant le bord inférieur de la symphyse pubienne et les branches ischiopubiennes,
- en arrière le sommet du coccyx et les ligaments sacro-tubéraux.

La configuration du périnée est variable selon la position du sujet : une fente chez la femme debout, un losange à grand axe antéro-postérieur chez la femme en position gynécologique.

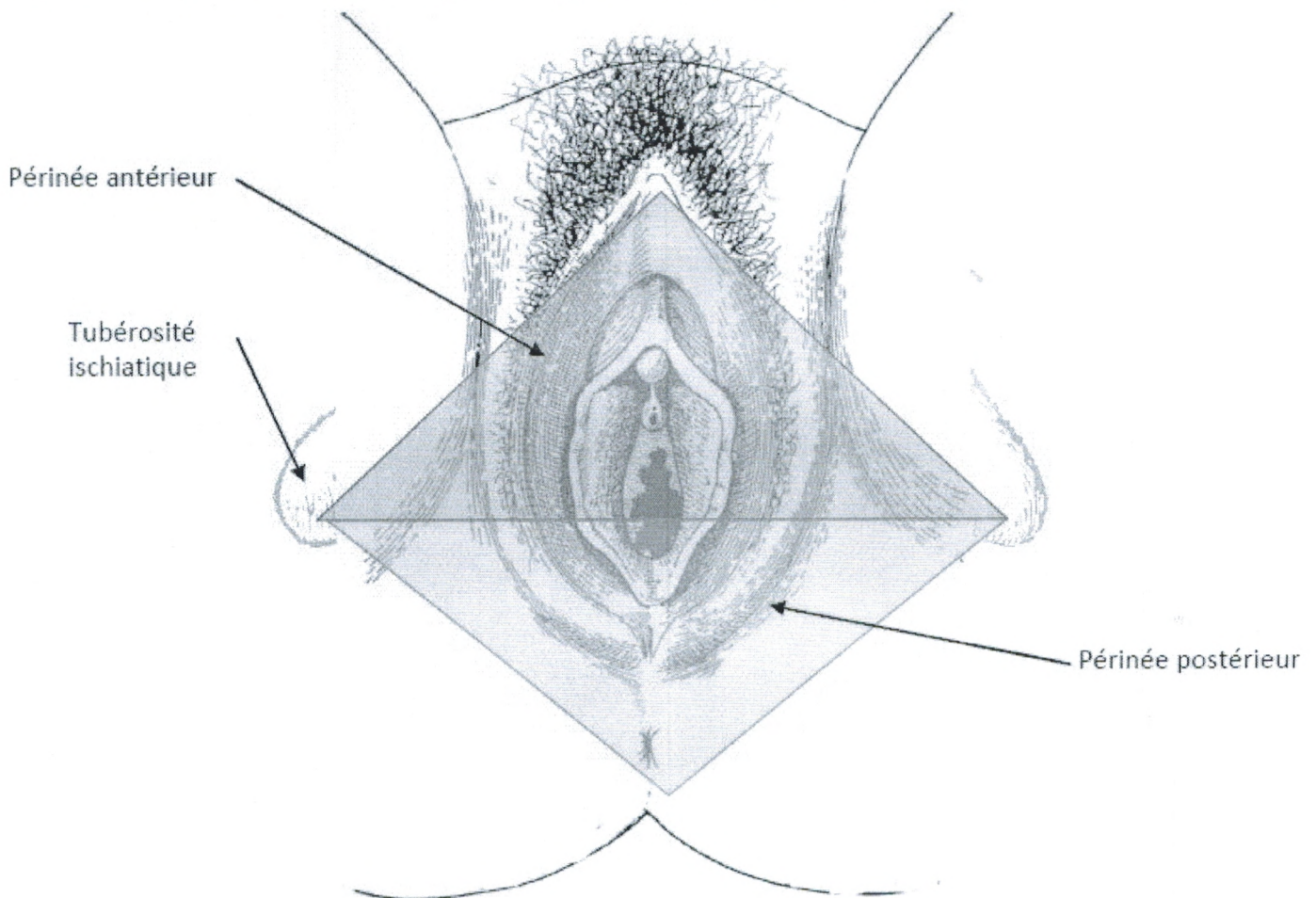
Les sommets de ce losange sont :

- en avant, la symphyse pubienne,
- en arrière, le coccyx,
- latéralement, les tubérosités ischiatiques.

La ligne transversale passant par les deux tubérosités ischiatiques sépare le périnée en deux triangles :

- Le périnée antérieur ou région uro-génitale,
- Le périnée postérieur ou région anale.

Figure 1 : Le périnée: Femme en position gynécologique (Source : UVMaF)



Ces deux régions ne sont pas dans le même plan, elles forment un angle dièdre ouvert vers le haut sur la femme debout.

Le périnée est constitué d'aponévroses et de muscles organisés en trois plans :

- Un plan superficiel,
- Un plan moyen,
- Un plan profond appelé diaphragme pelvien.

Nous avons choisi ici de traiter le diaphragme pelvien dans ce chapitre, bien qu'il n'appartienne pas au périnée mais qu'il en soit la limite supérieure. Par ailleurs le diaphragme pelvien joue un rôle important dans le mécanisme de rotation de la tête foetale lors de l'accouchement en présentation du sommet.

II PLAN CUTANÉ ET ORGANES GÉNITAUX EXTERNES

La vulve est une saillie ovoïde à grand axe sagittal située entre le mont du pubis en avant et l'anus en arrière. Cette saillie présente une fente médiane appelée fente vulvaire qui est bordée latéralement par deux replis cutanés : les grandes lèvres.

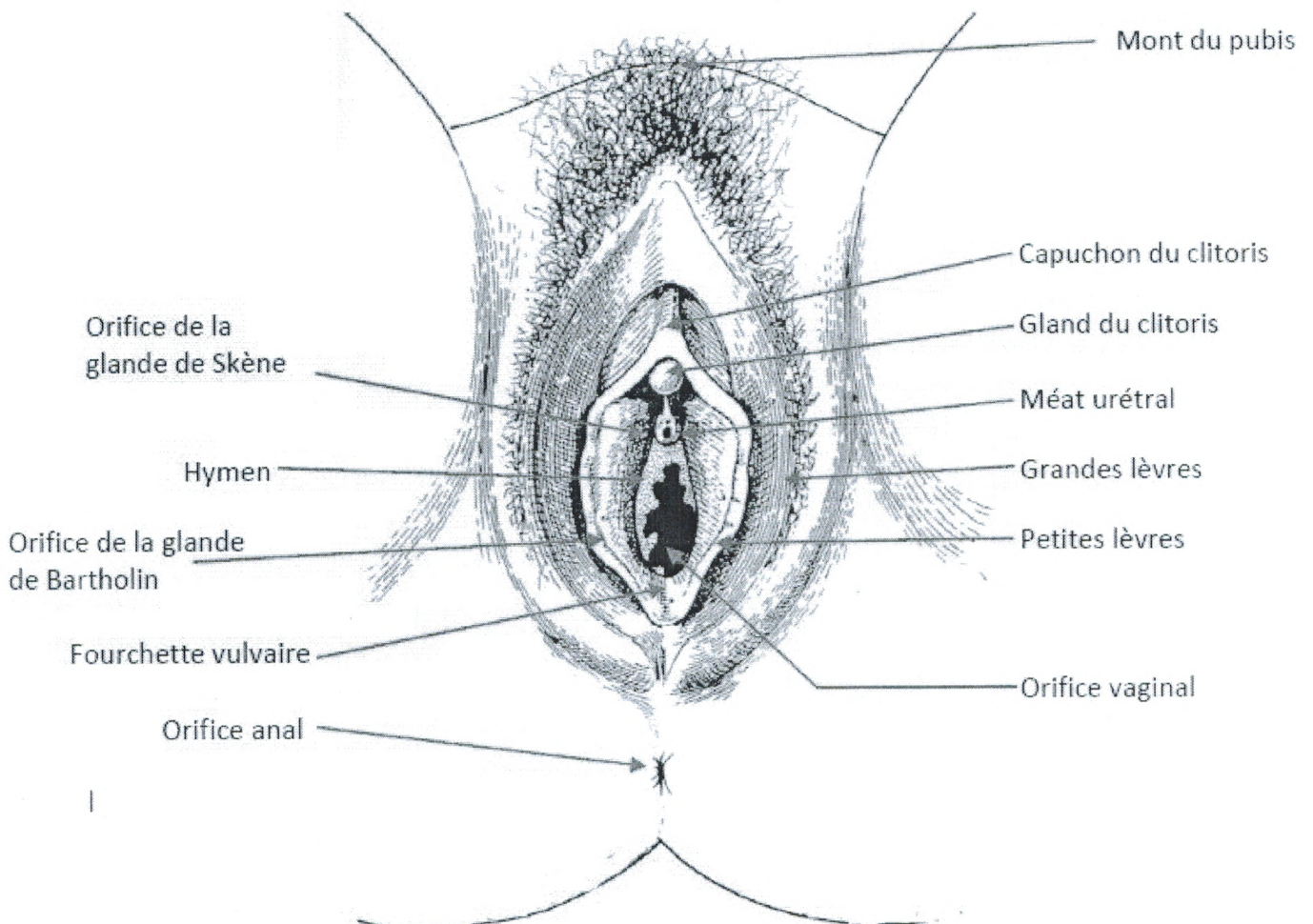
En dedans des grandes lèvres se trouvent deux autres replis minces de coloration plus rosée : les petites lèvres. Ces dernières se rejoignent en arrière au niveau de la fourchette vulvaire et en avant pour former le capuchon du clitoris.

Au niveau du périnée antérieur, entre les formations labiales s'ouvrent :

- l'urètre (ostium externe de l'urètre) en avant,
- les glandes de Skène de chaque côté de l'ostium,
- le vagin en arrière dont l'orifice inférieur est partiellement obturé par l'hymen chez la vierge,
- Les glandes de Bartholin (glandes vestibulaires majeures) au tiers moyen et inférieur du sillon entre l'hymen et les petites lèvres.

Au niveau du périnée postérieur, s'ouvre le canal anal.

Figure 2 : La vulve : VULVE EN POSITION GYNECOLOGIQUE



La peau du périnée antérieur est fine, pigmentée et recouverte de longs poils.

fessières, elle devient plus fine, moins mobile dans la région péri-anale : c'est la marge anale.

III PLAN SUPERFICIEL DU PÉRINÉE

Le **plan superficiel du périnée** comprend quatre muscles et l'aponévrose périnéale superficielle dans sa partie antérieure et le sphincter externe de l'anus dans la partie postérieure.

● Au niveau du périnée antérieur ou uro-génital, les muscles sont :

- le muscle ischio-caverneux,
- le muscle bulbo-spongieux,
- le muscle transverse superficiel,
- le muscle constricteur de la vulve.

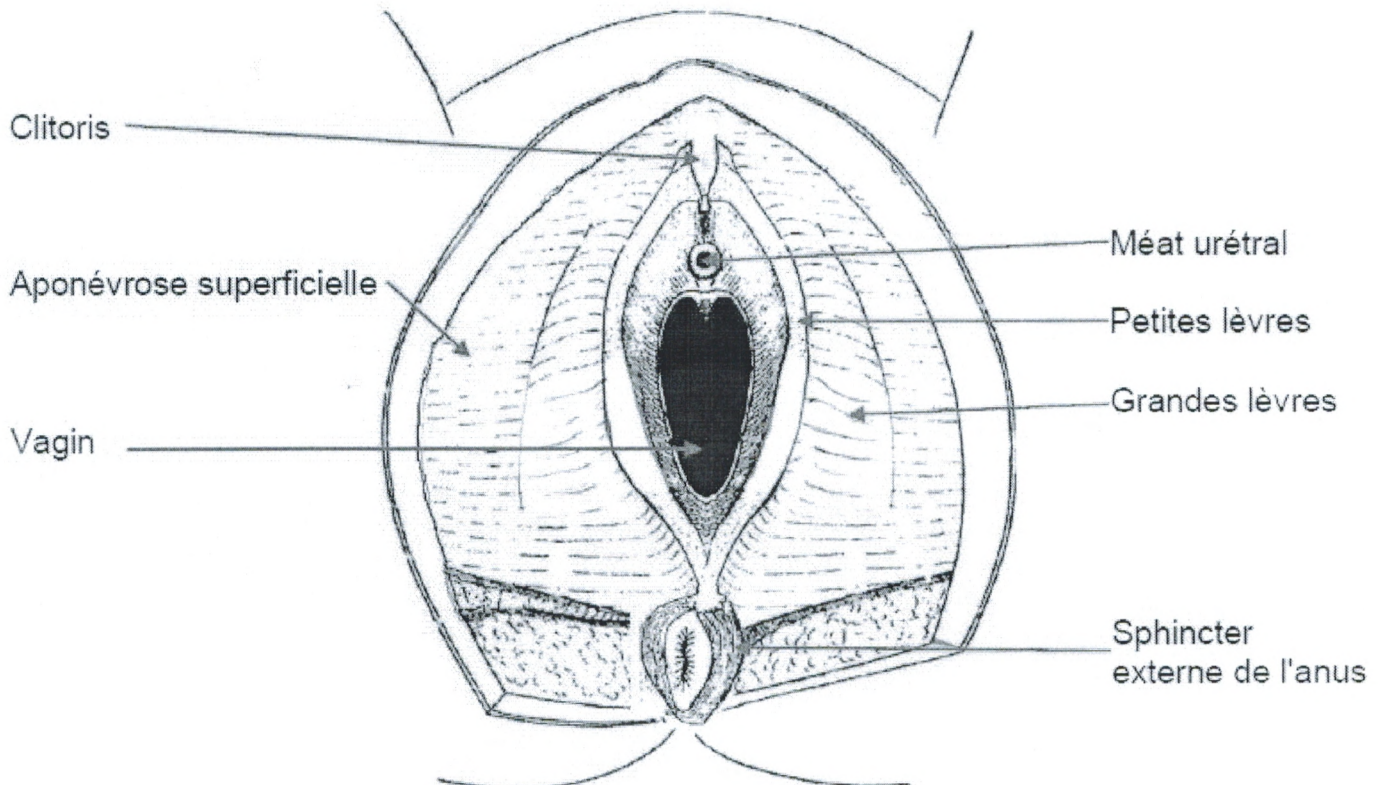
● Au niveau du périnée postérieur ou anal, on retrouve :

- Le sphincter externe de l'anus.

● Au niveau du plan superficiel du périnée se situe également **l'espace superficiel du périnée** qui correspond à la loge des corps érectiles. Cet espace est traversé par le vagin et l'urètre et contient les organes érectiles, des glandes et des pédicules vasculo-nerveux.

III.1 APONÉVROSE SUPERFICIELLE DU PÉRINÉE

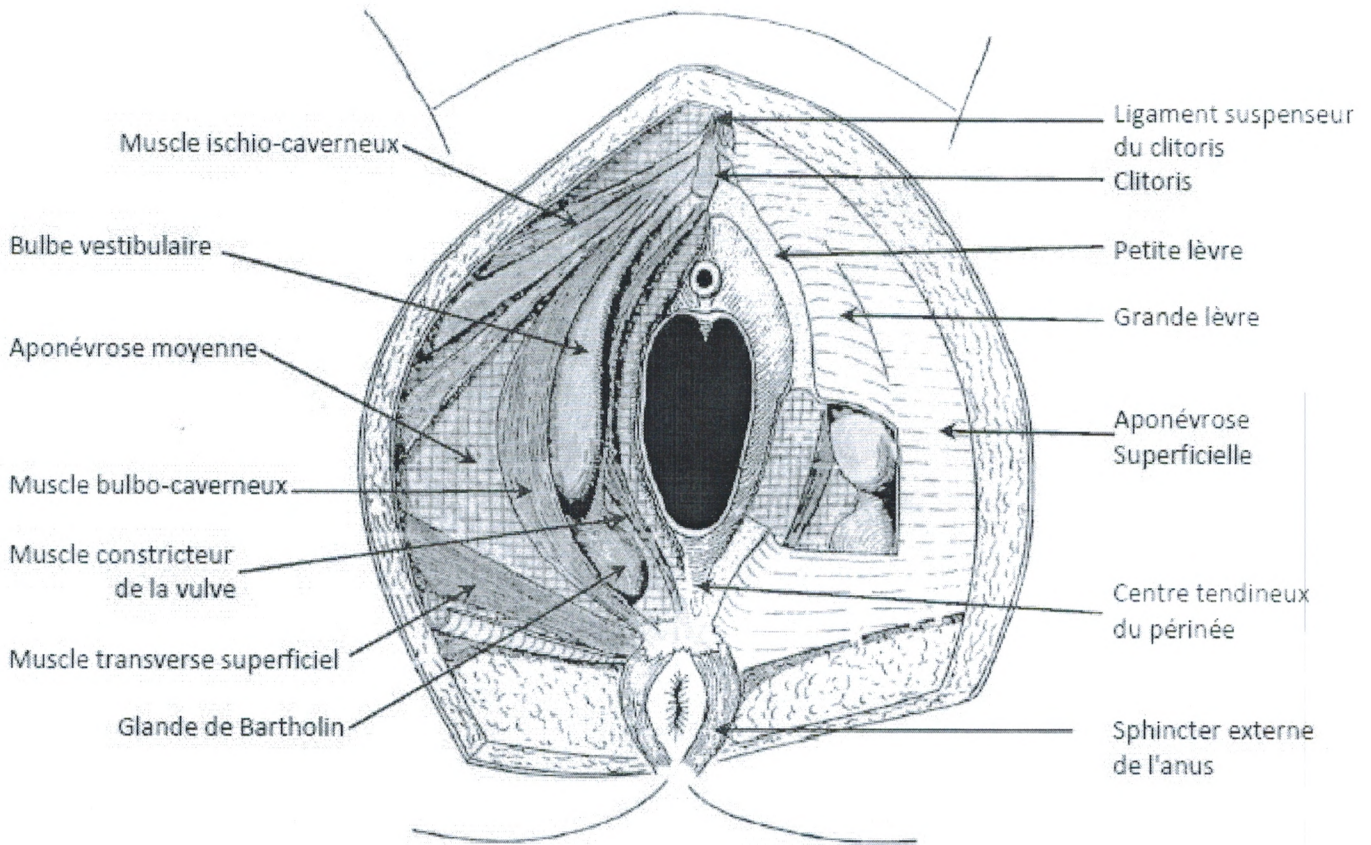
Figure 3 : Le périnée superficiel : Aponévrose superficielle (vue en position gynécologique)



L'aponévrose superficielle du périnée est sous-cutanée et recouvre le périnée antérieur urogénital.

- En avant, elle se prolonge avec le fascia superficiel abdominal.
- Latéralement, à l'extérieur elle se fixe sur le bord inférieur des branches ischiopubiennes et en dedans, elle se perd dans l'épaisseur des petites lèvres.
- Au centre, elle se perd dans le centre tendineux du périnée.
- En arrière, elle se prolonge sous la peau en regard des fosses ischio-rectales.

Figure 4 : Les muscles superficiels du périnée



III.2 LES ORGANES ÉRECTILES

Ils sont situés dans une loge limitée :

- en haut par l'aponévrose périnéale moyenne,
- en bas par l'aponévrose périnéale superficielle.

III.2.1 Bulbes vestibulaires

Organes érectiles pairs, situés de chaque côté du vagin, ils se réunissent en avant. Les deux branches, longues de 35 mm, ont la forme d'un « fer à cheval » qui s'ouvre en arrière. Les extrémités postérieures sont en contact avec les glandes vestibulaires majeures.

III.2.2 Corps caverneux (piliers du clitoris)

Ils sont au nombre de deux et s'attachent à la face interne des branches ischio-pubiennes. Fusiformes et long de 40-50 mm, ils se dirigent en avant, en haut et en dedans. Ils se réunissent en avant sur la ligne médiane pour former le corps du clitoris. Le clitoris est maintenu à la symphyse pubienne par le ligament suspenseur du clitoris. L'extrémité libre du clitoris s'appelle le gland du clitoris.

III.3 LES ÉLÉMENTS GLANDULAIRES

III.3.1 Les glandes de Skène

Les glandes de Skène sont situées de chaque côté de l'urètre, leurs canaux excréteurs débouchent de chaque côté de l'ostium de l'urètre.

III.3.2 Les glandes de Bartholin ou vestibulaires majeures

Il s'agit de glandes volumineuses allongées d'avant en arrière et aplaties transversalement. Elles sont situées entre la base des petites lèvres et la face interne de l'extrémité postérieure du bulbe qu'elles débordent en arrière. Leur canal excréteur s'ouvre sur la paroi vaginale dans la gouttière qui sépare l'hymen des petites lèvres.

III.4 LES MUSCLES

III.4.1 Muscle ischio-caverneux

C'est un muscle, pair et symétrique qui recouvre la face libre du corps caverneux. Il s'insère sur la branche ischio-pubienne ascendante, en avant de la tubérosité, au-dessus et au-dessous de la racine du corps caverneux. De là, les fibres superficielles forment deux faisceaux qui enveloppent le corps caverneux pour se terminer dans sa tunique albuginée. Ces deux faisceaux se regroupent et se portent en avant et en dedans, enveloppant ainsi les faces internes, inférieures et externes du corps caverneux. Les muscles ischio-caverneux sont innervés par un rameau périnéal du nerf pudendal.

III.4.2 Muscle bulbo-caverneux (muscle bulbo-spongieux)

C'est un muscle constant, pair, aplati et symétrique qui recouvre la face externe du bulbe vestibulaire et de la glande de Bartholin (glande vestibulaire majeure). La partie large et mince s'insère en arrière sur le centre tendineux du périnée appelé raphé ano-vulvaire. La partie avant plus étroite, divisée en deux faisceaux supérieur et inférieur, s'insère en avant au niveau du clitoris :

- le faisceau supérieur se fixe sur le ligament suspenseur du clitoris ;
- le faisceau profond s'insère sur la face dorsale du clitoris tandis que quelques fibres se prolongent avec celles du côté opposé et forment ainsi la sangle musculaire du clitoris ou muscle de Houston.

III.4.3 Muscle transverse superficiel

C'est un muscle pair mince et inconstant qui se confond souvent avec le muscle transverse profond. Il peut être plus développé en cas de déficience du muscle transverse profond. Il naît de la face interne de la branche ischio-pubienne, se porte transversalement pour se terminer sur le centre tendineux du périnée, parfois quelques fibres se confondent avec le sphincter de l'anus ou le muscle bulbo-caverneux.

III.4.4 Muscle constrictor de la vulve

C'est un muscle mince et inconstant qui se situe en dedans du muscle bulbo-caverneux et de la glande de Bartholin. Il naît en arrière du centre tendineux du périnée et se termine dans l'espace uréthro-vaginal. Il est peu individualisé car intimement lié à la musculature du vagin.

Il est constitué de deux arcs qui se réunissent en avant et en arrière, formant un manchon musculaire de 8-10 mm d'épaisseur sur une hauteur de 20 à 25 mm qui entoure le canal anal.

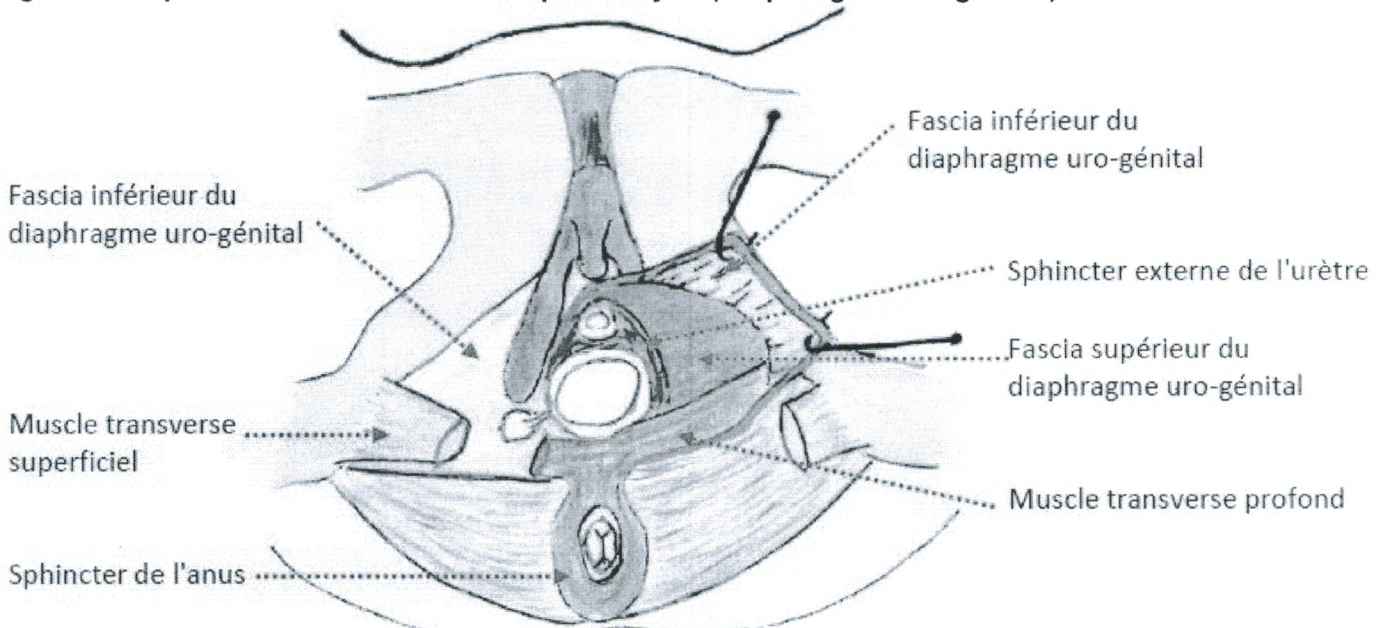
Le sphincter strié ou externe de l'anus est formé de trois sphincters :

- un sphincter externe profond indissociable des fibres du faisceau pubo-rectal du muscle élévateur de l'anus ;
- un sphincter externe moyen qui s'insère sur la pointe du coccyx par l'intermédiaire du ligament sacro-coccygien ;
- un sphincter externe superficiel sous-cutané situé au-dessous du précédent, il s'insère dans le noyau fibreux central du périnée. Il équivaut à un muscle peaucier.

IV PLAN MOYEN DU PÉRINÉE

Le plan moyen du périnée n'existe que dans la partie antérieure du périnée. Il est compris entre les feuillets ou fascias supérieur et inférieur de l'aponévrose moyenne. Cet espace moyen est constitué du muscle transverse profond et du sphincter externe de l'urètre qui forment le diaphragme uro-génital.

Figure 6 : le périnée antérieur féminin : plan moyen (Diaphragme uro-génital)



IV.1 APONÉVROSE MOYENNE

Ces deux fascias fusionnent en arrière des muscles transverse profonds.

Ils adhèrent sur :

- les branches ischio-pubiens ;
- Les parois de l'urètre et du vagin.

IV.2 LES MUSCLES

IV.2.1 Le muscle transverse profond

Il s'agit d'un muscle constant, pair, symétrique, aplati et de forme triangulaire. Il est recouvert par les fascias supérieur et inférieur du diaphragme pelvien.

Il s'insère dans sa partie externe étroite sur les branches ischio-pubiennes au dessus des muscles transverse et ischio-caverneux, et dans sa partie interne large dans le centre tendineux du périnée.

Quelques fibres se prolongent dans la paroi musculieuse du vagin.

IV.2.2 Le sphincter externe de l'urètre

Le sphincter externe de l'urètre est constitué d'un manchon musculaire de 20 à 25 mm de haut.

Seules les fibres profondes entourent totalement l'urètre car en partie basse, l'urètre adhère à la paroi vaginale.

Les fibres superficielles entourent totalement l'urètre et se prolongent dans les parois latérales du vagin et dans le centre tendineux du périnée.

IV.3 LES FOSSES ISCHIO-RECTALES

Les fosses ischio-rectales n'appartiennent pas au périnée antérieur mais elles en constituent le prolongement dans l'espace périnéal postérieur. Elles se situent en dessous des muscles élévateurs et du muscle coccygien.

De formes triangulaires larges en arrière et étroites vers l'avant, elles communiquent entre elles dans la partie postérieure et se prolongent en avant vers le périnée antérieur.

Les limites et les prolongements des fosses ischio-rectales sont :

● Limites :

○ Paroi externe :

■ Ischion

■ Fascia du muscle obturateur interne renforcé en bas par le ligament sacro-tubéral

○ Paroi interne :

■ Muscle élévateur de l'anus

■ Sphincter externe de l'anus

○ Paroi inférieure :

■ Peau

● Prolongements :

○ **En avant**, le prolongement est très étroit, il s'insinue entre le muscle obturateur interne et le muscle élévateur de l'anus au-dessus de l'étage moyen du périnée antérieur, pour finir derrière la surface angulaire du pubis.

○ **En arrière**, le prolongement s'insinue entre le muscle grand fessier en bas, le muscle coccygien en haut, les ligaments sacro-tubéral et sacro-épineux en arrière et le ligament ano-coccygien en dedans. Celui-ci n'est uni à la peau sur la ligne médiane que par des tractus fibreux assez faibles.

V PLAN PROFOND (OU DIAPHRAGME PELVIEN)

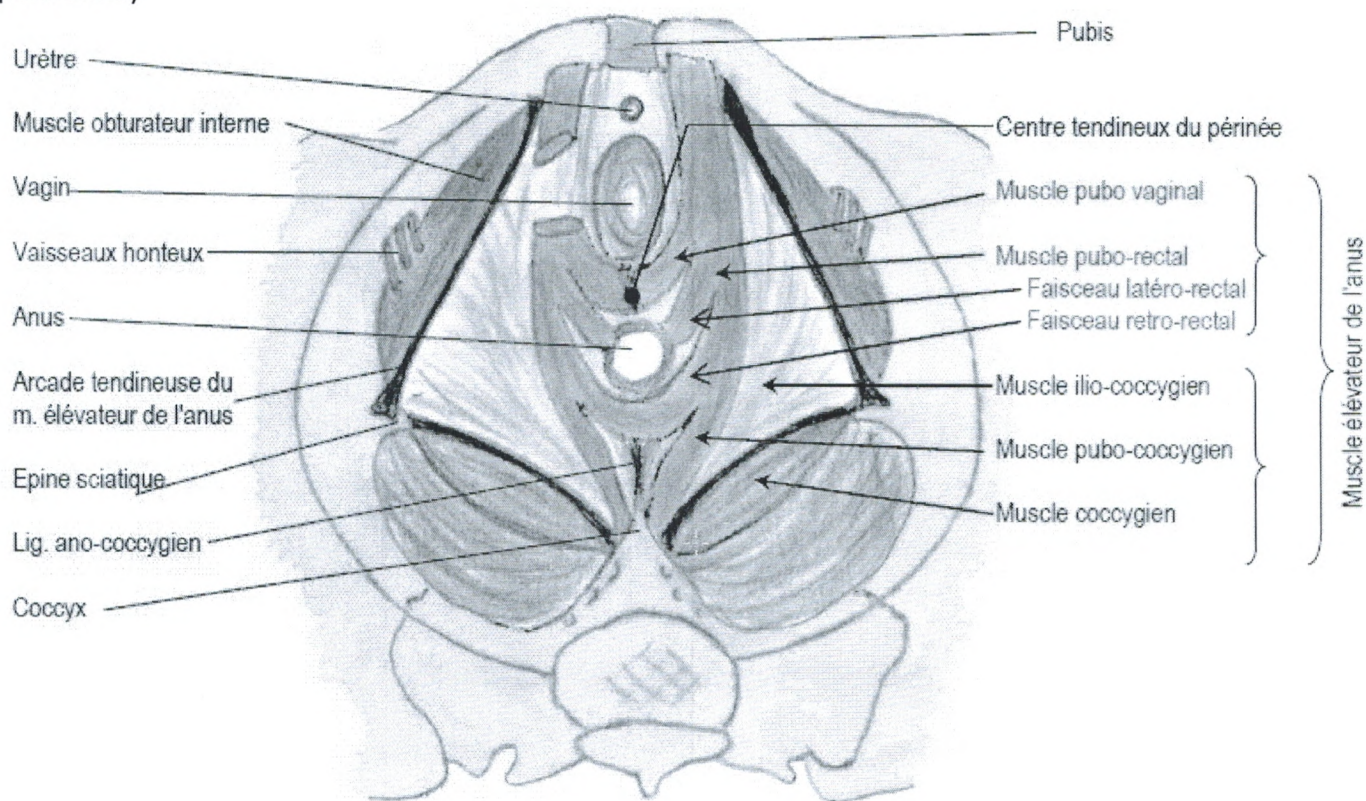
Le plan profond est formé de deux muscles pairs qui délimitent la partie basse de l'excavation pelvienne :

● Le muscle élévateur de l'anus qui est constitué de plusieurs faisceaux,

● Le muscle coccygien.

Ensemble ils constituent le diaphragme pelvien qui sépare la cavité pelvienne du périnée.

Figure 7 : le plan profond : Muscle élévateur de l'anus (vue endo pelvienne)



V.1 MUSCLE ÉLÉVATEUR DE L'ANUS

Le muscle élévateur de l'anus est un muscle pair et symétrique qui naît sur la symphyse pubienne et se termine sur l'épine sciatique et le coccyx. Il est constitué de quatre lames musculaires organisées en deux parties, l'une interne et l'autre externe.

La **partie interne**, épaisse et solide, uniquement d'origine pubienne, se termine dans la paroi du canal anal et la région recto-vaginale, sans prolongement avec la paroi vaginale. Elle est constituée des faisceaux pubo-vaginal et pubo-rectal qui ont un rôle important dans la statique pelvienne en soutenant le poids des viscères.

- © Université Médicale Virtuelle Francophone -

- Support de Cours (Version PDF) -

La **partie externe**, plus mince et plus large, s'étend d'une ligne allant du pubis à l'épine ischiatique jusqu'au coccyx. On distingue deux faisceaux : pubo-coccygien, ilio-coccygien complétés par le muscle coccygien. Ils ont une fonction sphinctérienne. La contraction du faisceau ilio-coccygien s'oppose à la défécation. Lors de l'accouchement, il constitue un obstacle qui doit se distendre pour être franchi par la tête foetale.

V.1.1 Muscle pubo-vaginal

Muscle épais et puissant presque vertical, il se dirige en bas et en arrière.

En avant il s'insère sur la face postérieure du pubis.

En arrière la majorité de ses fibres constitue le centre tendineux du périnée.

V.1.2 Muscle pubo-rectal

Il forme le faisceau le plus puissant du muscle élévateur de l'anus.

En avant, il s'insère sur la face postérieure du pubis.

Puis il croise le rectum et se termine en arrière en échangeant des fibres, avec le muscle

V.1.3 Muscle ilio-coccygien

C'est un muscle mince, statique, situé en arrière du précédent. Il s'insère :

- latéralement sur :
- le fascia du muscle obturateur interne en formant l'arcade tendineuse du muscle élévateur de l'anus,

- l'épine ischiatique,
 - en arrière sur les ligaments ano-coccygien et sur les bords latéraux du coccyx.
- Ses fibres s'orientent de dehors en dedans et en arrière. Dans la partie antérieure, les fibres prennent une direction de plus en plus oblique.

V.1.4 Muscle pubo-coccygien

Il est placé au-dessus des deux précédents. Il suit un trajet longitudinal du pubis au coccyx. Le faisceau pubo-coccygien s'insère en avant du précédent sur la portion antérieure de l'aponévrose obturatrice et à la face postérieure du pubis. Chacun dans leur plan, au niveau du raphé ano-coccygien, les muscles ilio- et pubococcygien échangent des fibres avec les muscles controlatéraux.

V.2 MUSCLE COCCYGIEN

Le muscle coccygien est une lame musculaire triangulaire placée en arrière du muscle élévateur de l'anus qui s'étend de l'épine ischiatique au bord latéral du sacrum et du coccyx. Il est étroitement accolé au ligament sacro-épineux. Il ferme la cavité pelvienne en arrière en complément de l'élévateur dans le plan duquel il est situé.

VI VASCULARISATION ET INNERVATION

Figure 8 : Vascularisation artérielle du périnée : artère pudendale

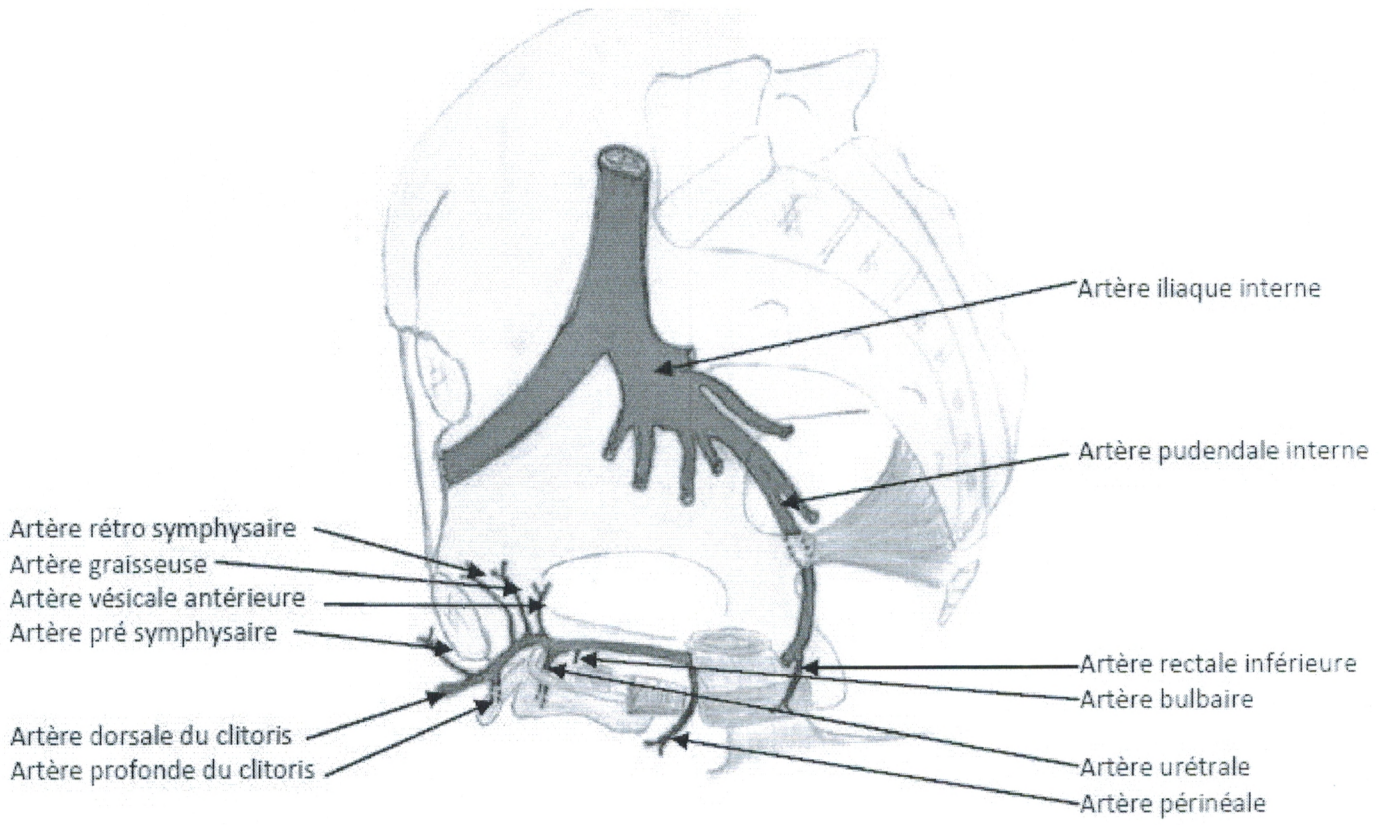


figure 9 : vascularisation - innervation du périnée féminin (vue inférieure)

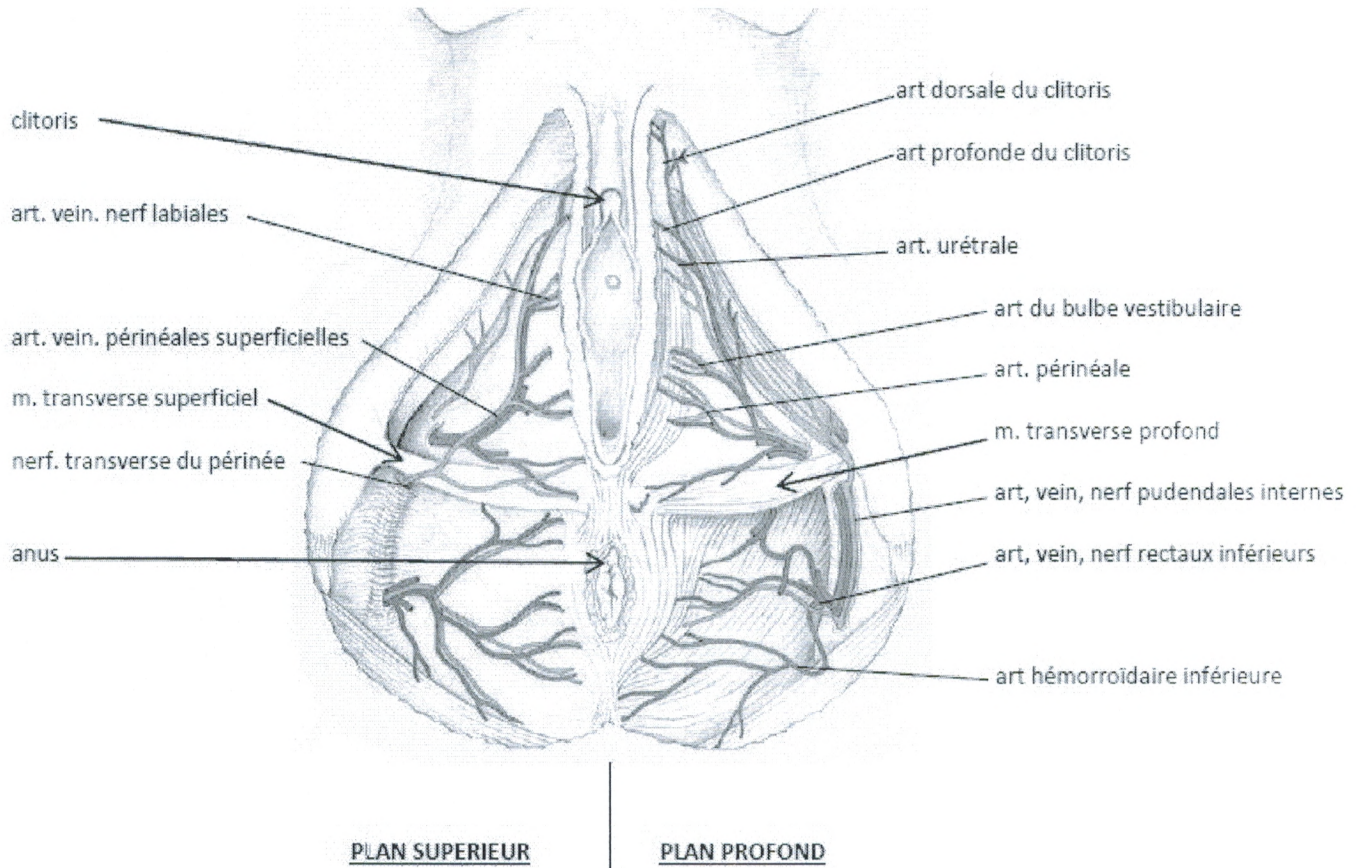


Figure 10 : Innervation du périnée (vue inférieure)

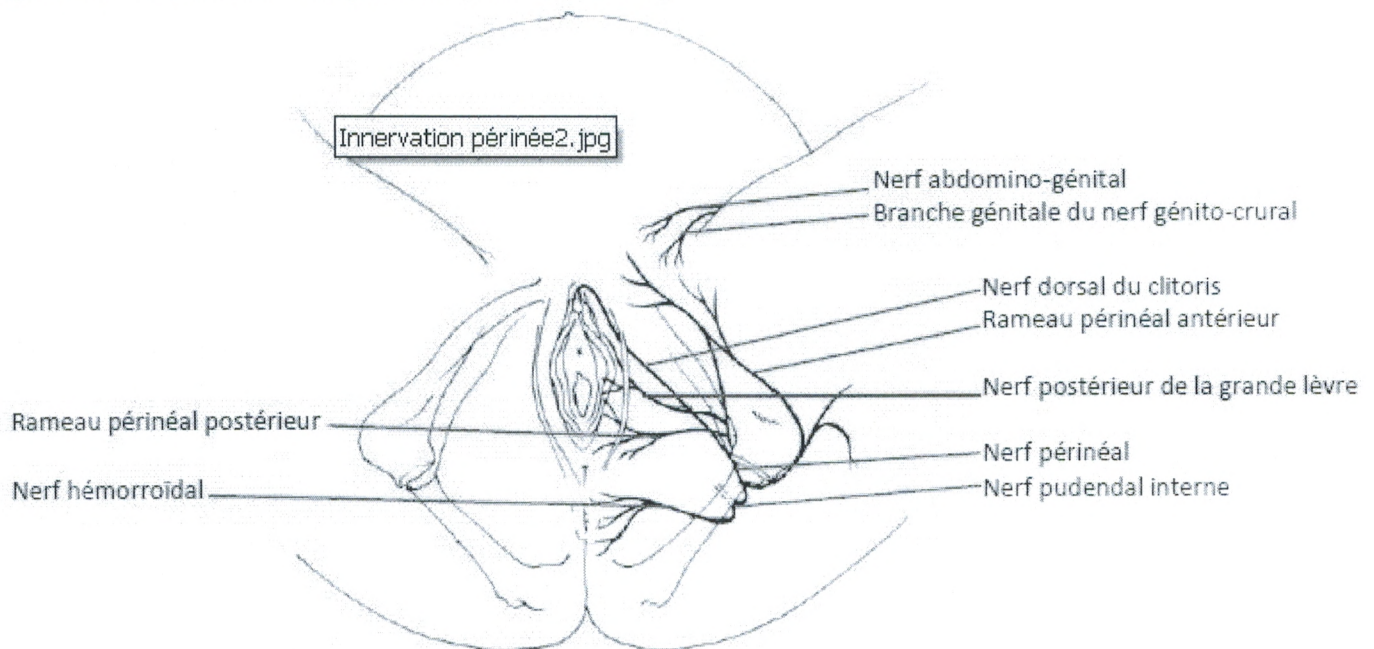
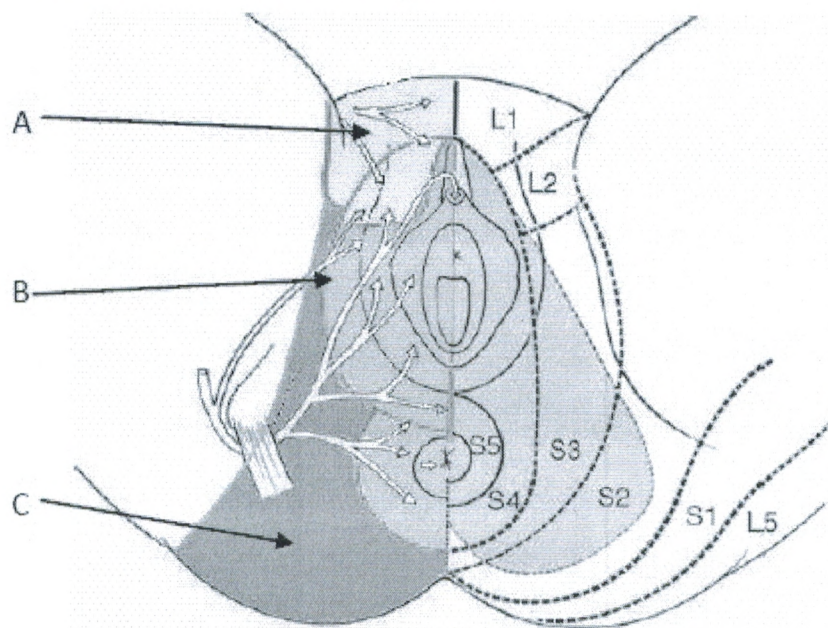


Figure 11 : Innervationsensitive du périnée



INNERVATION SENSITIVE DU PERINEE

A	Territoire des nerfs ilio-inguinal, ilio-hypogastrique et génito-fémoral
B	Territoire du nerf pudendal
C	Territoire des branches ischio-périnéales du nerf cutané postérieur de la cuisse

VI.1 VASCULARISATION

VI.1.1 Vascularisation artérielle

La vascularisation du périnée est assurée en grande partie par **l'artère pudendale**, branche antérieure de l'artère iliaque interne.

Elle pénètre dans la fosse ischio-rectale au niveau de la petite échancrure sciatique puis elle se dirige vers l'avant accompagnée du nerf et de la veine pudendale.

Ensuite elle chemine à la face supérieure de l'aponévrose périnéale moyenne au dessus du muscle transverse profond.

L'artère pudendale fournit plusieurs collatérales :

- l'artère rectale inférieure,
- l'artère périnéale supérieure,
- l'artère du bulbe vestibulaire,
- l'artère urétrale.

L'artère pudendale se termine par :

- l'artère profonde du clitoris,
- l'artère dorsale du clitoris, qui elle-même donne des rameaux :
 - vésical antérieur,
 - rétro-symphysaire,
 - pré-symphysaire,
 - cutanés.

VI.1.2 Vascularisation Veineuse :

La vascularisation veineuse se calque sur le schéma des artères. Elle trouve son origine dans le plexus veineux de Santorini situé un peu en-dessous de la symphyse pubienne.

La veine pudendale qui reçoit des collatérales cavernueuses, bulbaires et périnéales se jette dans la veine iliaque interne.

VI.1.3 Vascularisation lymphatique

Les troncs lymphatiques profonds du périnée antérieur suivent les veines et se jettent dans les ganglions iliaques internes. Ils s'anastomosent avec les lymphatiques de l'anus, du vagin et de l'utérus.

VI.2 INNERVATION

VI.2.1 Innervation du périnée

Le périnée comprend trois territoires d'innervation :

- territoire des nerf ilio-inguinal, ilio-hypogastrique et génito-fémoral,
- territoire du nerf pudendal,
- territoire des branches ischio-périnéales du nerf cutané postérieur de la cuisse et du nerf clunéal inférieur.

La principale innervation du périnée provient du **plexus pudendal** issu des 2ème, 3ème et 4ème vertèbres sacrées. Le plexus pudendal innerve les organes génitaux externes et le périnée.

Les **nerfs collatéraux du plexus pudendal** sont :

- le nerf élévateur de l'anus,
- le nerf du muscle coccygien,
- le nerf rectal inférieur,
- le nerf accessoire de Morestin qui innerve le sphincter externe de l'anus,
- un rameau perforant cutané pour les téguments de la partie inféro-interne de la fesse,
- des branches viscérales ou nerfs érecteurs d'Eckardt.

Le plexus pudendal se termine par le **nerf pudendal**, nerf moteur et sensitif qui se divise en deux branches au niveau de la fosse ischio-rectale.

Le **nerf dorsal du clitoris** se dirige en avant en suivant les vaisseaux pudendaux.

Il donne des rameaux vers :

- le bulbe vestibulaire,
- le corps caverneux,
- le gland clitoridien (muqueuse et capuchon),
- la partie supérieure des petites lèvres.

Le **nerf périnéal** naît en un point variable dans le creux ischio-rectal. Ce point est situé le plus souvent à 1 cm en arrière du bord postérieur du transverse profond du périnée.

Il se divise en deux rameaux, l'un superficiel, l'autre profond :

- le rameau superficiel innerve les grandes lèvres et les téguments de la partie inférointerne de la fesse ;
- le rameau profond innerve les muscles du périnée antérieur.

Il assure également l'innervation sensitive de la vulve, du vagin périnéal et de l'urètre.

VI.2.2 Innervation du muscle élévateur de l'anus

L'innervation du muscle élévateur de l'anus est assurée essentiellement par un rameau du troisième nerf sacré et de quelques fibres issues de S3 et S4.

Des rameaux du nerf pudendal innervent le faisceau pubo-vaginal du muscle élévateur de l'anus.

Le nerf sacré issu de S4 donne un rameau vers le muscle coccygien.

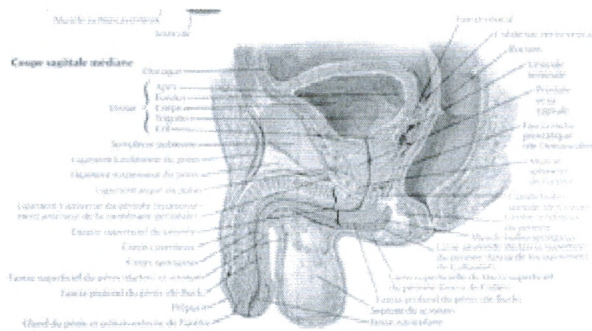
Celui issu de S5 pourrait donner accessoirement des branches vers la couche interne du muscle élévateur de l'anus.

III-Anatomie du périnée masculin :

1/ Constitution :

Debout, le périnée est caché par les cuisses. Il se prolonge en avant par le pubis et en arrière par le pli interfessier. En position périnéale, il est d'aspect losangique limité en avant par la symphyse pubienne, en arrière par le coccyx et latéralement par les tubérosités ischiatiques.

Il est ainsi divisé en deux triangles par la ligne bi-ischiatique, le périnée antérieur ou urogénital en avant et le périnée postérieur ou anal en arrière. Le centre est axé par le centre tendineux du périnée (fig 1).



Le périnée antérieur est traversé par l'urètre et comprend un plan cutané, un espace périnéal superficiel qui contient la racine du pénis et un espace profond qui contient le diaphragme uro-génital (muscles transverses profonds et muscle sphincter de l'urètre) et les glandes bulbo-urétrales.

Le périnée postérieur est traversé par la canal anal.

Le centre tendineux du périnée est une formation fibro-musculaire aux limites peu précises ou s'insèrent les muscles releveur de l'anus, transverses et bulbo-spongieux. Il répond en haut au septum recto-vésical (fig 2 et 3).

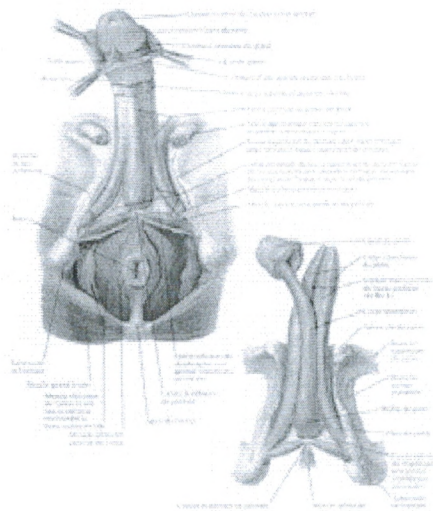


Figure 1 : Vue périnéale chez l'homme montrant les limites des régions périnéale antérieure et périnéale postérieure.

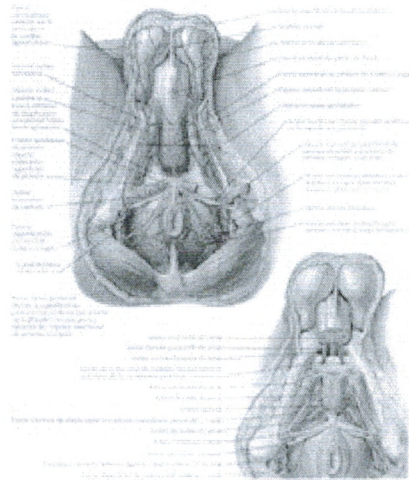
Figure 2 : Schéma en coupe sagittale des limites des espaces périnéaux superficiel et profond

Figure 3 : Schéma en coupe sagittale des contenus des espaces périnéaux

3 Espace superficiel du périnée :

Il est limité en bas par le fascia superficiel du périnée qui se prolonge en avant par le fascia spermatique externe (se poursuivant au scrotum et au pénis) et s'accolant au fascia inférieur du diaphragme uro-génital en arrière. Latéralement il s'insère sur les branches ischiopubiennes

(fig 4 et 5). Il contient :



3.1 Les muscles ichio-caverneux :

Ce sont des muscles pairs, en forme de demi-cornet qui accompagnent les corps caverneux.

Ils s'insèrent sur la face interne des branches ischio-pubiennes en recouvrant le corps caverneux se dirige vers l'avant et se termine sur l'albuginée du corps caverneux et se mêlant aux fibres des muscles bulbo-spongieux. Ils compriment ainsi le corps caverneux et exprime le sang vers le pénis pour contribuer à sa rigidité.

3.2 Les muscles bulbo-spongieux :

Ce sont des muscles pairs qui accompagnent le corps spongieux. Chacun naît sur le centre tendineux du périnée et s'unit à son homologue controlatéral pour envelopper le corps spongieux. Il se dirige vers l'avant et se termine sur l'albuginée du corps spongieux. Il donne une expansion qui croise les vaisseaux dorsaux du pénis (muscle compresseur de la veine dorsale du pénis) pour bloquer le retour veineux lors de l'érection. Il dirige le sang vers le corps du pénis pour contribuer à sa rigidité. Il assure l'expulsion de l'urine et du sperme contenus dans la partie spongieuse de l'urètre.

3.3 Les muscles transverses superficiels du périnée :

Ils sont minces et inconstants. Ils s'insèrent sur la face interne de la tubérosité ischiatique pour se terminer sur le centre tendineux du périnée.

4 Espace profond du périnée :

Il est limité en bas par le fascia inférieur du diaphragme uro-génital et en haut par le fascia supérieur du diaphragme uro-génital. Ces deux fascias s'insèrent latéralement sur les branches ischio-pubiennes, forment en avant le ligament antérieur du périnée et se réunissent en arrière du muscle transverse profond du périnée. Cet espace contient le diaphragme uro-génital (muscle sphincter de l'urètre et muscle transverse profond du périnée) et les glandes bulbo-urétrales.

4.1 Le muscle sphincter de l'urètre :

Il entoure l'urètre membranacé et l'apex de la prostate. Il comprend des fibres annulaires, internes et des fibres sagittales (tendues du ligament antérieur de périnée au centre tendineux) et des fibres transversales. Il assure ainsi l'occlusion de l'urètre, la continence vésicale et l'expulsion des dernières gouttes d'urine et de sperme.

4.2 Les muscles transverses profonds du périnée :

Ils sont tendus des face internes des tubérosités ischiatiques au centre tendineux du périnée.

4.3 Les glandes bulbo-urétrales :

Elles sont placées dans l'espace profond du périnée de chaque côté du bulbe spongieux. Leurs conduits excréteurs se dirigent en avant et traverse le fascia inférieur du diaphragme uro-génital vers l'urètre bulbaire. Ses sécrétions contribuent à la formation du plasma séminal.

Figure 4 : Vue périnéale des différents plans du périnée masculin

Figure 5 : Coupe frontale passant par l'urètre prostatique

5 Vascolarisation et innervation :

Les vaisseaux et nerfs sont parallèles et dépendent du paquet pudendal (ou honteux interne). Ce paquet vasculo-nerveux quitte le petit bassin en passant dans le canal infrapyramidal (entre le muscle piriforme du bassin et le ligament sacro-épineux) pour entrer dans le périnée antérieur en croisant le ligament sacro-tubéral contre la face interne de la tubérosité ischiatique. Il donne alors des branches périnéales pour le périnée sous-cutané et se poursuit pour le contenu de l'espace superficiel du périnée.

IV-Mécanisme de traumatisme du périnée

Les traumatismes pénétrants du pelvis sont relativement rares mais marqués par leur gravité liée au risque hémorragique, au risque infectieux et aux nombreuses associations lésionnelles qui peuvent être la source de très graves séquelles.

L'étiologie de ces traumatismes pénétrants comprend les plaies par arme blanche (dont on rapprochera les plaies par corne d'animal particulièrement fréquentes dans certaines régions de tradition taurine), les plaies par projectile, les empalements, le plus souvent accidentels, par des objets divers et certaines pratiques sexuelles criminelles ou aberrantes.

On peut en rapprocher les fracas du bassin avec une ouverture de dedans en dehors, qui ont un mécanisme différent, qui entraînent des lésions souvent très graves, mais dont les principes thérapeutiques sont à peu près identiques.

Nous définirons comme traumatismes pénétrants du pelvis une plaie qui a atteint le contenu du pelvis et pour laquelle la pénétration s'est faite, le plus souvent, par les régions périnéale, fessière ou inguinale. Cependant, il faut garder à l'esprit, en particulier pour les plaies par projectiles que l'orifice d'entrée d'une plaie pelvipérinéale peut être à distance (cuisse, région trochantérienne, abdomen ...)

Le premier risque de ces plaies est un **risque hémorragique** considérable lié à l'existence des vaisseaux iliaques et de leurs nombreuses branches artérielles et veineuses ; en particulier les branches des artères et des veines hypogastriques forment dans le pelvis, dans la région sous péritonéale, un lacis vasculaire dont la lésion, parfois accompagnée de lésions osseuses peut être responsable d'hémorragies extrêmement difficiles à contrôler.

Le deuxième risque majeur est le **risque infectieux**. En effet, ces plaies peuvent intéresser la filière ano-rectale ainsi que la filière urinaire. La contamination par la plaie et éventuellement par les matières fécales des espaces cellulaires très riches en tissus graisseux situés au niveau du bassin (espace pelvi-rectal supérieur, fosse ischio-rectale) entraîne un risque considérable d'infection pouvant se manifester sous la forme d'infection gravissime telle que cellulite pelvienne, gangrène pelvienne et, en cas d'ouverture de l'articulation, arthrite septique de la hanche. Ce risque infectieux est tel que l'on a tendance à dire que si pour les autres lésions des parties molles le délai classique de développement d'une infection majeure est de 6 heures, pour les lésions du pelvis il n'est que de 4 heures.

En pratique, devant un traumatisme pénétrant du pelvis, on peut retenir deux cas de figure

- le premier est celui d'un patient présentant une instabilité hémodynamique liée à une grande hémorragie, imposant de faire rapidement un geste d'hémostase et posant deux questions :

- "quel abord chirurgical faut-il faire ?"
- "quel geste d'hémostase peut on pratiquer ?"

- le deuxième est celui d'un patient avec une hémodynamique stable pour lequel, à l'inverse, il ne faut pas se précipiter vers un geste chirurgical, mais prendre le temps de faire un diagnostic lésionnel initial le plus complet possible. A partir de cela pourront se dessiner les indications thérapeutiques.

1) Blessé choqué, hémodynamique instable : il doit être adressé en urgence au bloc opératoire si les mesures de réanimation ne sont pas rapidement efficaces.

Quel abord chirurgical faut-il réaliser ?

Généralement il faut réaliser un abord en trois temps.

- Le premier temps est celui d'une **hémostase provisoire au niveau de la plaie**, au niveau des régions fessières ou périnéales. Sans trop mobiliser le blessé l'hémostase provisoire est faite par compression par des compresses ou des champs ou par la mise en place rapide de pinces. Il ne faut pas s'obstiner en essayant d'obtenir l'hémostase complète par cette voie

- Le deuxième temps est celui d'une **laparotomie médiane** qui reste le seul moyen de pouvoir obtenir une hémostase de ces plaies. Cette laparotomie médiane permettra d'une part le traitement d'éventuelles lésions intra-péritonéales associées, d'autre part de faire le bilan, et éventuellement le traitement des lésions d'origine sous péritonéale et pelvienne.

- Si cette hémostase a pu être obtenue, un troisième temps sera, après fermeture de la laparotomie, de revenir au traitement de la plaie et d'en réaliser alors un geste de **parage et de complément d'hémostase**, en particulier au niveau des lésions du périnée.

Quel geste peut-on pratiquer sur une hémorragie d'origine sous péritonéale ?

S'il existe un hématome sous péritonéal, contenu, sans ouverture du péritoine, il est préférable, comme devant un hématome sous péritonéal dans un traumatisme fermé, de s'abstenir d'ouvrir cet hématome. Dans ce cas, la réalisation d'une angiographie en urgence complétée éventuellement par une embolisation sera parfois la solution.

En revanche, si cet hématome est expansif ou s'il est ouvert par une brèche dans le péritoine, il sera nécessaire de rentrer dans la région pelvienne pour essayer de faire l'hémostase en sachant qu'il s'agit d'un des plus difficiles problèmes de la chirurgie d'urgence.

Les méthodes d'hémostase peuvent être :

- une réparation directe d'une artère ou d'une veine iliaque
- une ligature uni ou bilatérale des artères hypogastriques qu'il faut tenter mais qui est rarement couronnée de succès ;
- un " packing " du pelvis qui consiste à tasser des champs ou des compresses abdominales au fond du pelvis et à refermer la laparotomie en espérant obtenir l'hémostase et reprendre ultérieurement le blessé ; cette méthode, dite de " damage control " comme pour les lésions du foie, peut parfois permettre d'obtenir une hémostase précaire mais il faut en prendre la décision rapidement avant l'apparition de troubles de l'hémostase irréversibles.
- d'autres techniques ont pu être proposées, telle que la mise en place d'un ballonnet de 60 - 80 cc gonflé dans le pelvis et mis en traction.

Ces plaies hémorragiques du pelvis, heureusement très rares, restent d'un très mauvais pronostic.

2) Blessé avec une hémodynamique stable :

Il faut au contraire prendre le temps de faire un bilan lésionnel très complet. En effet, il est important chez ce type de blessé de ne pas méconnaître une lésion, en particulier du rectum, dont l'oubli pourrait être la cause de complications infectieuses gravissimes voire mortelles. Il faut essayer de ne pas méconnaître une pénétration abdominale, une plaie du rectum dans sa portion sous péritonéale, une plaie articulaire de la hanche lorsqu'il n'y a pas de lésion osseuse associée et une lésion urologique.

Ce bilan complet repose sur :

- un examen clinique initial
- des examens complémentaires essentiellement radiographiques
- une exploration au bloc opératoire

L'examen clinique initial de tout blessé de ces régions (mais aussi de tout traumatisé) doit comprendre :

- une inspection complète en n'omettant pas de retourner le blessé pour chercher une plaie postérieure, d'examiner avec soins les fesses et le périnée, de pratiquer les touchers rectal et vaginal
- une palpation de l'abdomen recherchant tout signe péritonéal ou un globe vésical
- dans ce type de plaie on s'abstiendra de tout sondage urinaire avant que le patient ne soit au bloc opératoire

Les examens complémentaires :

Les radiographies du **bassin et l'abdomen sans préparation** permettront de rechercher l'existence de lésion osseuse et de localiser un éventuel projectile.

Une **échographie** permet de préciser l'existence d'un épanchement intra-péritonéal.

Le scanner, est un examen fondamental qui lorsque l'on peut en disposer rapidement permet de faire un bilan lésionnel très complet (hématome sous péritonéal, fuite de produit de contraste, opacification rectale et vésicale, lésions osseuses, épanchement intrapéritonéal, ...).

En l'absence de scanner disponible d'autres radiographies peuvent être utilisées pour compléter ces investigations :

- une **urétrographie rétrograde** en cas de suspicion d'une lésion de l'urètre est faite en introduisant avec prudence une sonde urinaire, en gonflant le ballonnet au niveau du méat et en injectant du produit de contraste de manière à rechercher une lésions uréthrale. deux examens peuvent être utiles :
- un **lavement aux hydrosolubles** peut parfois mettre en évidence une fuite au niveau du rectum ; cependant un examen normal n'élimine pas formellement une lésion rectale ;
- si l'on soupçonne une pénétration de l'articulation de la hanche mais sans lésion osseuse évidente à la radiographie, on peut réaliser par ponction une **arthrographie** de la hanche pour éliminer une atteinte articulaire.

L'exploration au bloc opératoire :

Elle devra être systématique et sous anesthésie générale . Elle comprend :

- une **exploration de la plaie** qui doit être examinée et sondée ;
- une **exploration ano-rectale** également systématique par dilatation anale, anoscopie et recto-sigmoidoscopie. La présence de sang au niveau du rectum traduit l'existence d'une plaie rectale. L'absence de sang ne peut pas pour autant faire éliminer une plaie rectale.
- un **sondage urinaire** très prudent et très aseptique si une uréthrographie n'a pu être réalisé ; il permettra de suspecter une plaie de l'urèthre si la sonde bute et il ne faut pas le poursuivre ; il permettra de suspecter une plaie vésicale s'il ramène une hématurie

- enfin, le dernier temps de l'exploration sera une **laparotomie**. Elle sera d'indication très large chaque fois que l'on soupçonnera une pénétration abdominale. Chez un patient parfaitement stable, et avec une équipe chirurgicale entraînée, la coelioscopie exploratrice peut être intéressante car elle permet de s'assurer de l'absence de pénétration intrapéritonéale. En outre elle peut permettre la réalisation d'une colostomie de dérivation si l'indication en a été portée.

3) Principes thérapeutiques :

Les plaies des parties molles :

- un **parage** large en raison de la sensibilité à l'infection de ces tissus cellulaires ; bien entendu la plaie ne sera pas fermée.
- un **drainage** qui doit être très large et en n'hésitant pas à recourir aux contre incisions.
- la question à discuter est celle d'une **colostomie de dérivation**. Elle n'est pas systématique, mais devant une plaie importante, délabrée et à proximité de l'anus, il ne faut pas hésiter à la réaliser pour permettre une cicatrisation des plaies sans qu'elles soient constamment réinfectées par les matières fécales.

Les plaies anorectales:

- La grande majorité des auteurs s'accordent sur la nécessité d'une **colostomie de dérivation** et beaucoup, y compris en pratique civile, la préconisent devant une plaie de la fesse même sans certitude absolue de plaie rectale étant donnée la gravité extrême de leur méconnaissance. Cette colostomie est pratiquement toujours réalisée sur la boucle sigmoïdienne mais ses modalités restent discutées. Les simples colostomies latérales sur baguette ont l'avantage d'une rapidité de réalisation et d'une facilité de remise en continuité. Elles encourent le reproche ne pas dériver totalement les matières. Les colostomies terminales dérivent totalement mais sont de réalisation plus longue nécessitant une fermeture ou un abouchement à la peau du bout distal. Il nous semble qu'une dérivation totale des matières de manière certaine est un impératif absolu et la réalisation d'une colostomie latérale fonctionnellement terminalisée par application d'une pince automatique ou d'une suture sur le jambage distal nous semble le compromis le plus rapide et le plus efficace.
-
- le drainage large des espaces cellulaires et en particulier des fosses ischiorectales et de la région présacrée est indispensable. Le drainage de la plaie est complété par des contre-incisions de manière à parfaitement drainer les zones délabrées. La coccygectomie systématique proposée par Gordon Taylor est abandonnée par la plupart des auteurs. Beaucoup d'auteurs américains à la suite de la guerre du Vietnam prônent la réalisation systématique d'un drainage présacré par une incision horizontale en arrière de l'anus ouvrant le raphé anococcygien. En pratique civile certains contestent ce caractère systématique.
- le **lavage du segment distal** colorectal est un point également fondamental ; il faut le réaliser un per-opératoire lors de l'examen anorectal et le refaire après la réalisation de la colostomie ; mais il faut également le **répéter** lors des pansements dans les jours qui suivent la plaie de manière à assurer une vacuité totale du segment distal du rectum ; toute persistance de matières fécales à ce niveau risque de provoquer une infection gravissime.
-
- le quatrième temps est celui de la **réparation** des lésions ano-rectales ; il est en fait moins important. Le traitement des lésions rectales est fonction du type de lésions. Les lésions du rectum péritonéal seront traitées par simples sutures ou résection en cas de lésion importante réalisant une intervention de Hartmann. Les lésions du rectum sous-péritonéal sont souvent d'exposition difficile par voie abdominale. L'exposition par dissection jusqu'au plan des releveurs semble dangereuse car elle contraint à pénétrer dans l'hématome sous-péritonéal. Pour beaucoup d'auteurs cette réparation n'est pas obligatoire. Un simple rapprochement par voie endoanale ou une abstention si les lésions sont d'abord très difficiles donnera souvent une cicatrisation satisfaisante. Les pertes de substances importantes sont traitées par résection et intervention de Hartmann. Les problèmes les plus difficiles sont ceux des vastes délabrements anorectaux où il faut tenter d'être conservateur en rapprochant les extrémités sphinctériennes mais où le pronostic fonctionnel est lourdement compromis.

Les plaies de l'appareil urinaire : plaies de l'urètre et de la vessie :

- la présence d'un urologue dès les premiers temps du traitement est toujours souhaitable :

- Le traitement **des plaies vésicales** repose sur une cystostomie d'indication systématique, une réparation vésicale et un drainage des espaces pré et latérovésicaux. Les lésions du dôme sont traitées par suture simple. Le traitement des lésions du trigone se fait par voie endovésicale et peut s'avérer très complexe au sein d'un hématome important avec un risque de lésion des méats urétéraux. En cas de lésions de l'uretère terminal les techniques de réimplantation urétérales sur sonde ont été utilisées mais peuvent être difficiles pour des chirurgiens non spécialisés qui pourront choisir de réaliser une urétérostomie cutanée avant traitement secondaire en milieu spécialisé.
- **les lésions de l'urèthre** sont des lésions graves. L'abord direct pour réparation est affaire d'urologue, beaucoup plus délicate à réaliser et souvent impossible en urgence quand les plaies sont très délabrées et infectées. Les moyens thérapeutiques sont une cystostomie isolée, la mise en place d'une sonde d'alignement associée à une cystostomie de sécurité ou l'abord direct de l'urèthre. Il n'existe pas de consensus réel pour le traitement de ces plaies et l'indication d'un abord direct dépend du siège de la lésion, du délai et des compétences des chirurgiens
- le **drainage** reste indispensable : drainages prévésical et latérovésical.

4) Evolution :

Les lésions délabrantes du périnée sont des lésions qui vont nécessiter un traitement prolongé. Dans premier temps des pansements répétés, quotidiens voire biquotidiens, éventuellement sous anesthésie générale seront indispensables de manière à essayer de prévenir l'apparition d'une infection qui surviendra quand même dans près de 20 % des cas.

Lorsque les problèmes infectieux auront été réglés, le problème sera alors celui du traitement des séquelles qui peuvent être extrêmement nombreuses :

- séquelles digestives : traitement d'une éventuelle incontinence en cas de lésion sphinctérienne, remise en continuité de la colostomie
- séquelles urinaires : traitement de sténose urétrale éventuelle,
- séquelles génitales, séquelles neurologiques, séquelles articulaires.

IIV- Etude Pratique :

1^{er} Cas : Mr. BOUABBANE Djamel

Mr. B D, âgé de 45 ans, Marié, père de 04 enfants, originaire et demeurant à Béni Saf, Sans antécédent particulier

01/09/2012, a subi un traumatisme périnéale suite à une chute estimé à 2 M, réception faite sur un piqué de pilier de maçonnerie (Chute à califourchon) au niveau de la région péri anale.

L'examen clinique retrouve :

Une douleur abdominale aigu plus une péritonite (Contracture de la paroi abdominale).

Le patient est admis au bloc opératoire.

L'exploration retrouve :

Le pilier a traversé la face postérieure et antérieure de la vessie et se terminé au niveau de la région ileo-cécale

Le geste :

- Suture des orifices perfores
- Toilette péritonéal
- Suture des plans (plan /plan)
- Mise en place d'une sonde vésicale à demeure
- Colostomie
- Un petit orifice de 5 mm au niveau de l'ampoule rectale non suturé
- Schéma de réanimation(ATB-Anticoagulant-Antalgique-Anti sécrétoire)

L'évolution :

- Douleur+++
- Pas de rétention vésicale
- Pas d'hématurie
- Diurèse conservé 350 cc

04/09/2012

- Diurèse conserve
- Sonde rectale ne ramenant presque rien
- Le patient se plaint de toux et d'encombrement bronchique

06/09/2012

- Reprise du transit intestinal

10/09/2012

- Reprise alimentaire

11/09/2012

- Ablation de la sonde rectale
- Malade mis sortant avec rendez-vous pour contrôle

2^{ème} Cas : Mr. Xy

Admission

Etat général moyennement altéré, faciès toxique, TA : 10/06mmhg, plaie à 01 cm de la marge anale,,
Sd péritonéale aigu

TR :

Mise en évidence d'une plaie communicante avec la plaie péri anal

Examen para clinique

Echographie abdominaux pelvien

Vessie En Réplétion Contenant Des Structures Hypoechogene Avec Cone D'ombre 5air° T2moignant D4une Fistule Vésicaux Rectale

ue Mde admis au bloc opératoire

Incision médiane sous ombilicale

Exploration :

- Epanchement péritonéale de moyenne abondance inter intestinale arrivant jusqu'au cul de sac de douglas.
- 02 plaies vésicales du dôme et de la face latérale de la vessie.
- Présence d'une iléale sans effraction de la muqueuse.
- Intégrité colorectale.

Geste Pratique :

- Suture des plaies vésicales par des surjets (fil résorbable)
- Suture de la plaie iléale
- Toilette péritonéale par du sérum salé tiède
- Mise en place d'une colostomie latérale sur baguette (colon sigmoïde)
- Mise en place d'une lame débet en contact de la vessie
- Fermeture pariétale

3^{ème} Cas : Mer ALAM Tayeb

Le patient âgé de 54 ans, a subi une lésion par empalement chute à 2,50 m
Présente une plaie dans la région fessière à droite pénétrante oblique communicante avec le rectum

Une deuxième plaie dans la racine de cuisse pénétrante à 05 cm

Examen para clinique

Échographie ab domino pelvienne :

Un massif croissant gazeux digestif

TDM

Hématome rétro péritonéale avec effraction de tube digestif

Mde admis au bloc opératoire

Colostomie de protection

Suture de la plaies

Observations:

Le plus souvent les traumatismes périnéaux sont dus à une plaie par couteau ou à une plaie par balle, et plus rarement à un accident de travail (accident de chantier avec empalement notamment. La première donnée importante est que les lésions sont souvent associées. Ainsi, en cas de suspicion de plaie rectale, dans le cadre ou non d'un poly traumatisme plusieurs gestes doivent être systématiques :

- la recherche, et l'éventuel traitement, d'une lésion associée osseuse (notamment du bassin)
- la recherche, et l'éventuel traitement, d'une lésion associée uro-génitale (notamment de l'urètre et/ou de la vessie)
- un toucher rectal (avec ablation d'éventuel corps étranger)
- une rectoscopie (au mieux sous anesthésie générale) doit permettre de faire dès l'admission un bilan satisfaisant du rectum sous-péritonéal)
- enfin, lors du temps d'exploration sous anesthésie, un bilan périnéal complet est pratiquée à la recherche d'une lésion associée (et de portes d'entrée et de sortie en cas de plaie balistique par exemple).

Dans les rares cas les plus graves de polytraumatisés pelvi-périnéaux et/ou abdominaux avec hémorragie massive, le traitement d'une éventuelle plaie rectale passera après un geste hémostatique le plus souvent artériographique, puis en cas d'échec, chirurgical (ligature des artères iliaques internes ou de leurs branches). Le traitement chirurgical "classique" d'une plaie du rectum sous-péritonéal comprend:

- un lavage du rectum (considéré par certains comme un temps essentiel du traitement)
- une suture de la plaie rectale (doit être faite à chaque fois que possible)
- un drainage large de l'espace péri rectal (permettant des irrigations postopératoires), principalement en présacré
- une antibiothérapie péri opératoire (contre les anaérobis et les bacilles grams négatifs)
- et une colostomie d'amont.

En cas de plaie sphinctérienne associée, la plupart des auteurs recommandent une réparation immédiate (dont la technique est identique à celle des ruptures obstétricales), et qui dans les cas les plus favorables (sans délabrement périnéal majeur, sans souillure fécale importante) peut être réalisée sans colostomie de protection. En fait, le débat sur le traitement optimal des plaies rectales n'est pas clos et concerne essentiellement la nécessité ou non de réaliser une colostomie d'amont. Le traitement varie en fait en fonction de l'importance des lésions qui sont au mieux classer selon le score RISS (Rectal Injury Scaling System) dont la classification est la suivante:

- Grade 1: plaie partielle de la paroi rectale
- Grades 2 à 4: plaie de l'ensemble de la paroi rectale (sur un rectum restant bien vascularisé)
- Grade 5: existence d'une portion dévascularisée du rectum.

En fait, il semble aujourd'hui qu'en cas de plaie de Grade 1, la colostomie est non seulement inutile, mais augmente la morbidité postopératoire. Dans les autres cas, elle reste recommandée par la majorité des équipes.

En ce qui concerne le drainage pré sacré, bien qu'une étude randomisée est montré son inutilité dans les plaies rectales, elle est de plus en plus discutée car probablement inutile, mais encore le plus souvent utilisée, essentiellement en cas de grades 2 à 5.

En ce qui concerne l'attitude à adopter avec la colostomie d'amont, une autre approche est de proposer une colostomie systématique, puis un lavement aux hydrosoluble à J10, qui dans une étude montre une cicatrisation de la plaie rectale dans 75% des cas, et pour ces patients, une fermeture précoce de cette colostomie (dans un délai moyen de 12 jours) lors de la même hospitalisation .

Conclusion :

les traumatismes pénétrants du pelvis ou plaies périnéo-pelvi-fessières sont des lésions extrêmement graves imposant d'une part un bilan lésionnel initial le plus complet possible, d'autre part le respect de certains principes thérapeutiques :

- un parage et un drainage très large quel que soit le type de lésion,
- une colostomie de dérivation d'indication systématique devant toute plaie du rectum, et d'indication très large devant une plaie délabrée des parties molles,
- une cystostomie systématique en cas de plaie urinaire associée à des gestes de réparation plus ou moins importants.