

République Algérienne Démocratique et Populaire
Ministère de l'enseignement supérieur et de la recherche scientifique

Université Abou-Bakr Belkaid-Tlemcen
Faculté des sciences
Département d'Informatique



Mémoire pour l'obtention du diplôme de Magister en Informatique
Option : IAAD
(Intelligence Artificielle et Aide à la Décision)

Thème :

Etude et comparaison des méthodes de segmentation d'images cérébrales

Présenté par :

Mr : MEZIANE Abdelfettah

Devant le jury composé de:

Mr BESSAID Abdelhafid	Professeur à l'université de Tlemcen	Président
Mr MAHMOUDI Said	Maître de Conférences A à l'université de MONS - Belgique	Encadreur
Mr CHIKH Mohammed Amine	Maître de Conférences A à l'université de Tlemcen	Examineur
Mme DIDI Fedoua	Maître de Conférences A à l'université de Tlemcen	Examinatrice
Mr BENAMAR Abdelkrim	Maitre de Conférences B à université de Tlemcen	Invité

Soutenu en Juillet 2011

Année universitaire : 2010-2011

Résumé

La segmentation automatique des structures cérébrales est une étape fondamentale pour les analyses quantitatives des images, et cela dans de nombreuses pathologies cérébrales telles que la maladie d'Alzheimer, la détection des tumeurs cérébrales ou la sclérose en plaques. La grande variation de ces structures nécessite la mise en place de méthodes d'études spécifiques, souvent abordées par le biais de l'Imagerie par Résonance Magnétique (IRM). L'objectif de notre travail est de mettre en œuvre trois méthodes de segmentation automatique de ces structures. Il s'agit de : la méthode de croissance de régions, les modèles actifs de forme (ASM) et les modèles actifs d'apparence (AAM), afin d'évaluer leurs efficacité lors du processus d'aide au diagnostic, et aussi de comparer leurs performances.

Mots clés: Structures Cérébrales - Segmentation Automatique - Modèles Actifs de Forme - Modèles Actifs d'Apparence - Aide au Diagnostic.

Abstract

Automatic segmentation of brain structures is a fundamental step for quantitative analysis of images in many brain's pathologies such as Alzheimer's, the brain's tumors or multiple sclerosis. The large variation of structures requires the development of methods for specific studies, often discussed by means of Magnetic Resonance Imaging (MRI). The goal of our work is to implement three automatic segmentation techniques of brain's structures: the region growing method, active shape models (ASM) and active appearance models (AAM). Another goal of this work is to compare the performances of these segmentation approaches, and also to evaluate their use in a computer aided diagnosis tools and to compare their performances.

Keywords: Brain Structures - Active Shape Models - Active Appearance Models - Automatic Segmentation – Computer Aided Diagnosis.

ملخص

التقسيم الآلي لهياكل الدماغ هو خطوة أساسية للتحليل الكمي للصور لكثير من الأمراض المخية كمرض الزهايمر، أورام المخ و التصلب المتعدد ، الاختلاف الكبير لهذه الهياكل يلزم علينا وضع طرق متخصصة لدراساتها، غالبا عن طريق التصوير بواسطة الرنين المغناطيسي (IRM)، الهدف من عملنا هذا هو برمجة ثلاث طرق أوتوماتيكية تسمح بتجزئة هياكل المخ و المتمثلة في : طريقة نمو المناطق، تقنية نموذج الشكل المتغير (ASM) و تقنية نموذج المظهر المتغير (AAM) ، لتقييم فعالية كل طريقة خلال عملية مساعدة الطبيب في التشخيص، وأيضا لمقارنة أدائهم.

الكلمات الرئيسية : هياكل المخ، نموذج الشكل المتغير ،نموذج المظهر المتغير ، التجزئة الأوتوماتيكية، المساعدة على التشخيص

Remerciement

En premier lieu, je remercie « Allah » qui m'a procuré ce succès.

Je remercie Mon Directeur de thèse : Mr Mahmoudi Said Maître de conférence à l'Université de MONS (Belgique), pour ses aides, ses encouragements, et ses critiques constructifs qui m'ont beaucoup aidé à apprécier ce travail et à mieux éclairer mes perspectives, et particulièrement pour la confiance qu'il m'a fait.

Mes remerciements vont également à Monsieur BESSAID Abdelhafid, Professeur à l'université de Tlemcen pour l'honneur qu'il m'a fait pour présider le jury de ce mémoire.

Avec beaucoup de gratitude et de sincérité, je remercie vivement M^r CHIKH Mohamed Amine, Maître de Conférence à l'université de Tlemcen pour m'avoir fait l'honneur d'évaluer mon travail.

Je suis très honoré de la présence de Madame Didi Fedoua Maître de Conférence à l'université de Tlemcen, et je la remercie pour l'intérêt qu'elle a porté à mon travail et d'avoir accepté de juger ce mémoire.

Mes remerciements sont également destinés à Monsieur BENAMAR abdelkrim, Maître de conférence à l'université de Tlemcen, pour son soutien morale et administratif.

Je tien à remercier également ma famille et mes ami(e)s, ce travail n'aurait Certainement jamais vu le jour sans leurs aides, et leurs soutiens, je tiens vivement à les remercier.

Dédicaces

À mes chers parents Pour leurs soutiens moral et financier durant mes études, à toute ma famille proche soit-elle ou lointaine, et à tous mes fidèles amis, à tous ceux que j'aime, et à tous ceux qui me sont chers.

A. Meziane

Table des Matières

Introduction générale	8
1. Contexte générale	8
2. Problématique.....	8
3. Organisation du manuscrit	9

Chapitre 01 : Anatomie du cerveau, les pathologies cérébrales et l'IRM

1 .Introduction	11
2. L'anatomie du cerveau	12
2.1 .Quelques éléments d'anatomie cérébrale	12
2.1.1. Description	12
2.1.2. Observation du cerveau	13
2.2. Les régions à détecter par les méthodes de segmentation	14
2.3. Variabilité morphologique interindividuelle.....	18
3. les différentes modalités	18
3.1. Introduction	18
3.2. Les modalités d'observation du cerveau	19
3.2.1. Imagerie Anatomique :.....	20
3.2.2. Imagerie fonctionnelle	29
4. Les différentes Pathologies cérébrales.....	31
4.1.La maladie d'Azenheimer	31
4.2. Démarche diagnostique pour la sclérose en plaques	32
5. Les Tumeurs cérébrales.....	33
5.1. Définitions	33
5.1.1. Tumeur cérébrale	33
5.1.2. Tumeurs cérébrales bénignes et malignes :	34
5.1.3. Diagnostic radiologique d'une tumeur cérébrale :	34
5.2. Classifications des tumeurs cérébrales.....	34
5.2.1. Principaux tumeurs primitives (classification) :	34
5.2.2. Classification des tumeurs en fonction de leurs emplacements.....	39
5.2.3. Classification des tumeurs en fonction de leur apparence radiologique :.....	40
6. Conclusion	42

Chapitre 02 : État de l'art sur les techniques de segmentation

1.Introduction	43
2. Prétraitement d'images.....	44
2.1. Le Filtrage	44
2.1.1. Filtrage Gaussien	44
2.1.2. Moyennage.....	44
2.1.3. Filtre médian	45
3. Qu'est-ce que la segmentation ?	45
4. la Segmentions d'images cérébrales	46
4.1. Le But de la Segmentions d'images cérébrales.....	47
4.2. La segmentation automatique des IRM cérébrales	47
4.3 Difficultés liées à la segmentation des images cérébrales.....	48
5 .Les différentes approches de segmentation : Etat de l'art	48
5.1.Région	50
5.1.1.Classification par les Réseaux de neurones	50
5.1.2. Classification par K-Means(K-Moyens)	52
5.1.3. C-moyennes floues	54
5.1.4. Croissance de régions.....	55
5.1.5. Champs Aléatoires de Markov.....	56
5.2 Contour	57
5.2.1 Espace –échelle	58
5.2.2 Méthodes dérivatifs	59
5.3. Approches Structurelles	62
5.3.1 Opérateurs Morphologique.....	62
5.3.2 Ligne de Partage des Eaux.....	64
5.4. Forme	65
5.4.1 Contours Actifs	65
5.4.2 Modèle actif de forme.....	67
5.4.3.Modèle actif d'apparence (AAM)	69
5.5 Théorie des Graphes.....	72
5.5.1 Les Graph Cuts.....	72
6. Evaluation de la segmentation	76
7. Conclusion.....	77

Chapitre 03 : Contribution, Tests et résultats

1. Introduction	78
2. Notre Contribution	79
3. Base d'images.....	80
3.1. Interprétation par l'expert	80
4. Prétraitement.....	80
5. Segmentation	81
6. Croissance de régions (Growing-Region).....	81
6.1.1. Points de départ	82
6.1.2. Croissance (growing)	82
6.2. Analyse des résultats	85
7. Les modèles actifs de forme (ASM)	86
7.1. Construction du modèle de forme moyen.....	86
7.2 Recherche de l'objet dans une nouvelle image	89
7.3. Base d'Apprentissage	89
7.4. Cas n°1 : Sujets Pathologiques	90
7.5. Cas n°2 -Sujets Sains	97
7.6.Analyse des résultats.....	103
8. Modèles actifs d'apparence (AAM)	104
8.1 Construction du Modèle statistique de texture.....	105
8.2. L'Analyse Combinée (texture/forme)	106
8.3 Recherche de l'objet dans une nouvelle image	107
8.4. Cas n°1 : Sujets Pathologiques.....	108
8.5. Cas n°2 : Sujets Sains	114
8.6-Analyse des résultats :.....	119
9. Comparaison des trois méthodes et l'évaluation quantitative des performances	120
9.1. Discussions des résultats.....	122
9.2. Comparaison globale.....	124
9.3. Environnement de programmation	125
10. Conclusion	126
Conclusion générale et Perspectives	127
Bibliographie	129

Liste des Figures

Figure 1.1 -L'image (a) illustre l'encéphale, composée du cerveau, du cervelet et du tronc cérébral. L'image (b) montre une coupe d'un cerveau	13
Figure 1.2 - Les trois axes de coupe pour la visualisation du cerveau.	14
Figure 1.3- Structures anatomiques de la matière grise.....	15
Figure 1.4 - Coupes IRM du cerveau.....	16
Figure 1.5.1- Le système ventriculaire Figure 1.5.2- Les noyaux gris, coupe axiale	17
Figure 1.6 - Niveaux de gris des structures cérébrales en IRM, tiré de [4].	15
Figure 1.7 - Principe général d'un système informatisé d'imagerie.	19
Figure 1.8 - Un scanner X ou tomodynamomètre [7].	20
Figure 1.9 - Principe de fonctionnement du scanner [8].	21
Figure 1.10 - Images de coupe de la tête effectuée par scanner (CT) [8].	21
Figure 1.11 - Rayons gamma : Examen d'un patient par scintigraphie [9].	22
Figure 1.12 - Scintigraphie cérébrale [22].....	22
Figure 1.13 - Appareil d'IRM : placement de l'antenne tête réceptrice [11].	23
Figure 1.14 - Images de coupes obtenues par IRM [8].	24
Figure 1.15 - Retour à l'équilibre du vecteur aimantation.....	25
Figure 1.16 - L'angle de basculement.	27
Figure 1.17 - Différentes modalités d'images cérébrales IRM	28
Figure 1.18 - L'inhomogénéité RF.....	29
Figure 1.19 - Cerveau normale et cerveau atrophie.....	32
Figure 1.20 - Maladie d'Alzheimer dilatation ventriculaire [24].	32
Figure 1.21- coupe axiale montrent les différentes composantes d'une tumeur.....	33
Figure 1.22 - l'oligodendrogliome	35
Figure 1.23- GBM	36
Figure 1.24- L'astrocytome de bas grade [29].	37
Figure 1.25- La Gangliogliome.....	37
Figure 1.26- Ependymome..	38
Figure 1.27- Meningiome.	38
Figure 1.28- les Lymphome.	38
Figure 1.29- l'Adénome hypophysaire.....	39
Figure 1.30- Classification des tumeurs en fonction de leur emplacement.....	40
Figure 1.31- Tumeurs non-augmentés.	40
Figure 1.32- Tumeurs solide sans œdème.....	41
Figure 1.33- Une tumeur solide-augmentée avec l'œdème.	41
Figure 1.34- Tumeur à anneau renforcé.....	42
Figure 2. 1 - Classification des différentes méthodes de segmentation	49
Figure 2.2 - Structure d'un neurone artificiel.	51
Figure 2.3 -Le processus de l'algorithme K-means –tiré de [46].....	53
Figure 2.4 - Sensibilité de la croissance de région vis à vis d'un seuil –tiré de [35].	56
Figure 2.5 -Algorithme et résultats de la segmentation par Mean-Shift tiré de [71]	57

Figure 2.6 - Segmentation par SVM - tiré de [51]	57
Figure 2.7 – Quelques modèles de contours.	58
Figure 2.8 - Exemple d'espace-échelle gaussien -tirée de [33].....	58
Figure 2.9 - operateurs dérivatifs –tiré de (33).....	59
Figure 2.10 - l'application du masque de Sobel pour la détection de contours [79].....	61
Figure 2.11 - L'application du laplacien pour la détection de contours[79].....	61
Figure 2.12 -Segmentation par gradient morphologique-tiré de [89]	63
Figure 2.13 - gradient par dilatation gradient par érosion gradient morphologique.....	63
Figure 2.14 -Segmentation par les contours actifs	66
Figure 2.15 - Etiquetage (manuel) des formes par N points	67
Figure 2.16 - Exemple de Modèle Actif de Forme - tiré de [106].....	68
Figure 2.17 -la méthode AAM incluant à la fois la forme et la texture.	70
Figure 2.18 - Exemple de Modèle Actif d'apparence - tiré de [117]	71
Figure 2.19 - Segmentation par ondelettes - tiré de [122]	72
Figure 2.20- Graphe orienté –tiré de [33]	73
Figure 2.21 - Coupe d'un graphe.	73
Figure 2.22 Coupe minimale du graphe. Ici le poids de la coupe minimale est $w = 6$	73
Figure 2.23 Exemple de flot sur le graphe de la figure 2.22.	74
Figure 2.24 Flot maximal sur le graphe de la figure 2.22.....	74
Figure 2.25 Exemple de graphe sur une image en 2 dimensions de taille 3x3.	75
Figure 3. 1- Schéma des différentes étapes du système d'analyse d'images IRM.....	79
Figure 3. 2- Exemples d'Images de notre base.....	80
Figure 3. 3- Le filtre médiane Vs le filtre moyenneur.....	81
Figure 3. 4- Les points de départs (initialisation).....	82
Figure 3. 5- Résultats de segmentation. (a) Une coupe axiale de l'image originale. (b) Segmentation manuelle. (c) Segmentation par croissance de régions.....	84
Figure 3. 6-Annotation de la tumeur par 25 points caractéristiques($x_1, \dots, x_{25}, y_1, \dots, y_{25}$).....	86
Figure 3. 7- Les formes des tumeurs avant l'alignement.....	87
Figure 3. 8-Les formes des tumeurs alignées.....	87
Figure 3. 9- étapes nécessaires pour l'élaboration d'un modèle statistique de forme.....	88
Figure 3. 10- Exemples d'Images de la base d'apprentissage.....	89
Figure 3. 11- Annotations des tumeurs.....	90
Figure 3. 12- Alignements des formes.....	90
Figure 3. 13- La Forme moyen(Bleu) et la variation des Valeurs propres ACP (rouge).....	90
Figure 3. 14- étapes nécessaires pour la segmentation de la tumeur sur une coupe Axiale.....	91
Figure 3. 15- la segmentation de la tumeur sur une autre coupe Axiale.....	91
Figure 3. 16- la segmentation de la tumeur sur une coupe Coronale.....	92
Figure 3. 17-la segmentation de la tumeur sur une coupe Sagittale.....	92
Figure 3. 18-Annotations des ventricules.....	93
Figure 3. 19-Alignements des formes de ventricules.....	93
Figure 3. 20-la segmentation du ventricule droit sur une coupe Axiale.....	93
Figure 3. 21-la segmentation du ventricule gauche sur une coupe Axiale.....	94
Figure 3. 22- Annotations du contour externe de la MG par 60 points.....	94
Figure 3. 23-la segmentation de l'encéphale sur une coupe Axiale.....	95
Figure 3. 24-la détection du contour interne de la MG.....	96
Figure 3. 25-les surfaces de la MG et MB.....	96
Figure 3. 26 -Annotations du Ventricule latérale par 15 points.....	97

Figure 3. 27-la segmentation du ventricule latéral sur une coupe sagittale.	97
Figure 3. 28-la segmentation des ventricules sur une coupe Axiale.	98
Figure 3. 29-Annotations des noyaux caudés.	98
Figure 3. 30-la segmentation du NC droite sur une coupe Axiale.	99
Figure 3. 31-la segmentation du NC gauche sur une coupe Axiale.	99
Figure 3. 32- Annotations du Thalamus.	100
Figure 3. 33-la segmentation du Thalamus gauche sur une coupe Axiale.	100
Figure 3. 34-la segmentation du Thalamus droite sur une coupe Axiale.	100
Figure 3. 35-la segmentation de l'encéphale sur une coupe Axiale.	101
Figure 3. 36- la segmentation du contour interne de la MG sur une coupe Axiale avec un modèle de 50 pts.	102
Figure 3. 37- la segmentation du contour interne de la MG sur une coupe Axiale avec un modèle de 70 pts.	102
Figure 3. 38-la segmentation de la tumeur avec une mauvaise initialisation sur une coupe Axiale.	103
Figure 3. 39- étapes de Génération d'un modèle AAM.	105
Figure 3. 40- étapes nécessaires pour la segmentation de la tumeur sur une coupe Axiale.	108
Figure 3. 41-étapes nécessaires pour la segmentation de la tumeur sur une autre coupe Axiale.	109
Figure 3. 42- la segmentation de la tumeur sur une coupe coronale.	109
Figure 3. 43-la segmentation de la tumeur sur une coupe Sagittale en utilisant un modèle différent.	110
Figure 3. 44- la segmentation du ventricule droit sur une coupe Axiale.	110
Figure 3. 45- la segmentation du ventricule gauche sur une coupe Axiale.	111
Figure 3. 46- la segmentation de l'encéphale sur une coupe Axiale.	112
Figure 3. 47- la détection du contour interne de la MG.	113
Figure 3. 48- les surfaces de la MG et MB.	113
Figure 3. 49-la segmentation des ventricules sur une coupe Axiale.	114
Figure 3. 50- la segmentation du ventricule latéral sur une coupe sagittale.	114
Figure 3. 51- la segmentation du NC gauche sur une coupe Axiale.	115
Figure 3. 52- la segmentation du NC droite sur une coupe Axiale.	115
Figure 3. 54- la segmentation du Thalamus droite sur une coupe Axiale.	116
Figure 3. 53- la segmentation du Thalamus gauche sur une coupe Axiale.	116
Figure 3. 55- la segmentation de l'encéphale sur une coupe Axiale.	117
Figure 3. 56-la segmentation du contour interne de la MG avec un modèle de 50 pts.	118
Figure 3. 57-la segmentation du contour interne de la MG avec un modèle de 70 pts.	118
Figure 3. 58- la segmentation de la tumeur avec une mauvaise initialisation sur une coupe Axiale.	119
Figure 3. 59-Comparaisons des trois méthodes en termes des deux critères Se et Sp pour la segmentation des structures des sujets Sains.	121
Figure 3. 60-Comparaisons des trois méthodes en termes des deux critères Se et Sp pour la segmentation des structures des sujets Pathologiques.	122

Liste des Tableaux

Tableau 2. 1 - Principaux masques de calcul de gradient	60
Tableau 3. 1- les valeurs de Se et Sp des trois méthodes pour la segmentation des Structures cérébrales (%)	121
Tableau 3. 2- Comparaison de méthodes de segmentation	124

Introduction générale

1. Contexte générale

Depuis une quarantaine d'années, l'exploration du cerveau a connu une effervescence essentiellement due à l'apparition des nouvelles modalités d'imagerie médicale. Parmi les outils cliniques permettant l'observation de la zone cérébrale, on peut citer de façon non exhaustive le scanner à rayons X, l'imagerie par résonance magnétique (IRM), la tomographie, la scintigraphie, etc. Parmi l'ensemble de ces techniques, l'IRM est de plus en plus utilisée en routine clinique. Cette technique non invasive, qui exploite les propriétés magnétiques des structures, permet en effet une observation de qualité de l'anatomie cérébrale. L'image obtenue, de haute résolution, permet une localisation précise des différentes structures. De plus, la sensibilité de l'imagerie par résonance magnétique aux faibles modifications des tissus en fait un allié précieux et très performant dans le cadre du diagnostic des pathologies cérébrales.

Comme dans tout contexte de traitement d'images, la segmentation de structures d'intérêt est une étape clef et c'est à ce niveau que se situe cette mémoire. Nous avons choisi d'explorer la segmentation de ces structures en utilisant trois méthodes différentes afin de les comparer puis les évaluer.

2. Problématique

La segmentation des structures anatomiques cérébrales est un problème difficile et reste un sujet de recherche de forte actualité dans le domaine médical. La difficulté à segmenter une image cérébrale vient de la complexité structurelle des images IRM et du contraste souvent insuffisant pour extraire la structure d'intérêt, sans aucune connaissance à priori sur sa forme et sa localisation.

L'objectif de ce travail est la segmentation des structures cérébrales de sujets sains et pathologiques à partir des séquences d'images. Le but recherché est la mise en œuvre de trois techniques automatiques de segmentation de ces structures pour aider le médecin au diagnostic, ces techniques sont les suivantes :

La méthode de Croissance de régions, les modèles actifs de forme (ASM) et les modèles actifs d'apparence (AAM).

3. Organisation du manuscrit :

Ce mémoire se compose de trois chapitres :

Chapitre 1

Ce chapitre présente les notions essentielles liées à l'anatomie du cerveau et les principales régions cérébrales qui ont une importance dans l'examen et le diagnostic clinique, ainsi que les principes d'acquisition des images et les différentes modalités de leurs acquisitions ainsi que les technologies spécifiques qu'ils utilisent. Nous avons détaillé l'imagerie à Résonance Magnétique (IRM) qui est une technique d'imagerie médicale très utile pour l'observation du cerveau, car elle donne des informations très riches (telle que la résolution spatiale habituelle est de l'ordre du millimètre).

Ensuite, l'intérêt de la segmentation des structures cérébrales est défini. Enfin Nous avons présenté les principales pathologies cérébrales (Alzheimer, les Tumeurs cérébrales, etc.).

Chapitre 2

Ce chapitre présente les différentes méthodes de segmentation d'IRM cérébrales. Pour chaque technique, nous donnons les détails théoriques puis nous décrivons des applications qui y sont liées.

Chapitre 3

Dans ce chapitre, nous exposons notre contribution puis nous présenterons les démarches de la mise en œuvre de nos méthodes et nous discuterons par la suite les résultats obtenus puis nous présentons une comparaison entre les trois méthodes de segmentation proposés afin de les évaluer.

Conclusion générale :

En conclusion générale, nous dressons le bilan de notre travail et nous présentons les perspectives que nous souhaitons réaliser dans le futur.

CHAPITRE 01 :

Anatomie du cerveau, Les pathologies cérébrales et l'IRM

1 .Introduction

L'information apportée par l'imagerie médicale est d'un apport considérable en matière de diagnostic. Les méthodes automatiques de traitement et d'analyse d'images se sont récemment multipliées pour assister l'expert dans l'analyse qualitative et quantitative de ces images, et faciliter son interprétation.

La segmentation d'images permet d'apprécier les formes et de les interpréter de la manière la plus juste possible pour aboutir à une plus grande informativité de l'image sans altérer sa fidélité.

La segmentation automatique des structures du cerveau est devenue une étape fondamentale pour ces analyses quantitatives des images pour de nombreuses pathologies cérébrales, telles que la maladie d'Alzheimer, la détection des tumeurs cérébrales, la schizophrénie ou la sclérose en plaques. La délimitation manuelle de principales structures du cerveau par un expert est en effet trop longue et fastidieuse pour traiter un volume important de données d'où l'intérêt d'avoir des méthodes automatiques de segmentation.

Dans une première partie, nous décrivons brièvement l'anatomie cérébrale afin de rendre compte du contenu des images dont le but est de présenter les différentes régions cérébrales qui ont une importance dans la diagnostique des pathologies.

Puis les Différentes modalités d'observation du cerveau sont ensuite présentées en se basant sur l'imagerie par résonance magnétique (IRM) ou nous y décrivons dans un premier temps les principes physiques de la résonance magnétique nucléaire, puis la formation des images et les différents contrastes possibles. Enfin une description des différentes caractéristiques (nature du bruit et artefacts) des images IRM est présentée.

Il s'avère en effet très important, en particulier dans le domaine du traitement d'images médicales, de prendre conscience à la fois du sens physique des images lié aux techniques d'acquisition, et des considérations anatomiques liées à la structure étudiée afin de pouvoir mieux comprendre les attentes des médecins.

Et nous terminons par une partie qui décrit quelques pathologies cérébrales tels que : l'Alzheimer, la Sclérose en Plaques, etc.

2. L'anatomie du cerveau

2.1. Quelques éléments d'anatomie cérébrale

2.1.1. Description

Bien que représentant seulement 2% du poids total du corps humain (soit environ 1,4 kilogrammes), le cerveau gère directement ou indirectement 98 % de ses fonctions. Il est responsable des fonctions humaines les plus complexes comme la pensée, la résolution de problèmes, les émotions, la conscience et les comportements sociaux, et régit les fonctions essentielles du corps comme la respiration, le processus d'alimentation, le sommeil, les mouvements et les cinq sens.

En dépit de son extrême complexité, le cerveau n'est composé que de deux types de cellules : les neurones et les cellules gliales. Les neurones sont des cellules nerveuses capables de recevoir et de transmettre l'information. Ils sont constitués d'un corps cellulaire, de plusieurs prolongements afférents appelés dendrites et d'un prolongement efférent appelé axone. Chaque neurone peut posséder jusqu'à 10 000 connexions avec d'autres neurones, ce qui conduit à un nombre très élevé de réseaux interconnectés. Les cellules gliales sont quant à elles des cellules de soutien qui contribuent à assurer le bon fonctionnement des neurones, sans participer directement au transfert de l'information. Le cerveau contient plus de 100 000 milliards de neurones et encore davantage de cellules gliales [1].

Le cerveau est la partie la plus volumineuse du système nerveux central. Il est placé dans la boîte crânienne. Il comprend le cerveau, le cervelet et le tronc cérébral (Figure 1.1a).

-Le cerveau : occupe la majeure partie de l'encéphale, et est divisé en 2 hémisphères cérébraux : l'hémisphère droit et l'hémisphère gauche. La surface du cerveau présente de nombreux replis, avec un grand nombre de circonvolutions limitées par des sillons.

Certains sillons plus profonds, les scissures, permettent de diviser chaque hémisphère en 4 lobes : le *lobe frontal* (intervient dans la pensée, la conceptualisation, la planification, l'appréciation consciente des émotions), le *lobe pariétal* (intervient pour les gestes, l'orientation et la reconnaissance spatiales, le calcul), le *lobe occipital* (principalement le siège de la vision) et le *lobe temporal* (dédié à l'interprétation des sons, du langage et de la mémoire).

-**Le cervelet** : est situé en parallèle sur deux grandes voies nerveuses : celles qui amènent les messages sensoriels vers les zones du cortex qui en font l'analyse ; et celles qui partent du cortex et descendent vers les muscles pour les faire contracter.

Le cervelet est en partie impliqué dans la coordination des mouvements du corps.

- **Le tronc cérébral** : représente un carrefour majeur du système nerveux central entre le cerveau et le cervelet. Il est responsable en particulier de la régulation de la respiration et du rythme cardiaque. C'est également un centre de passage des voies motrices et sensitives, ainsi qu'un centre de contrôle de la douleur.

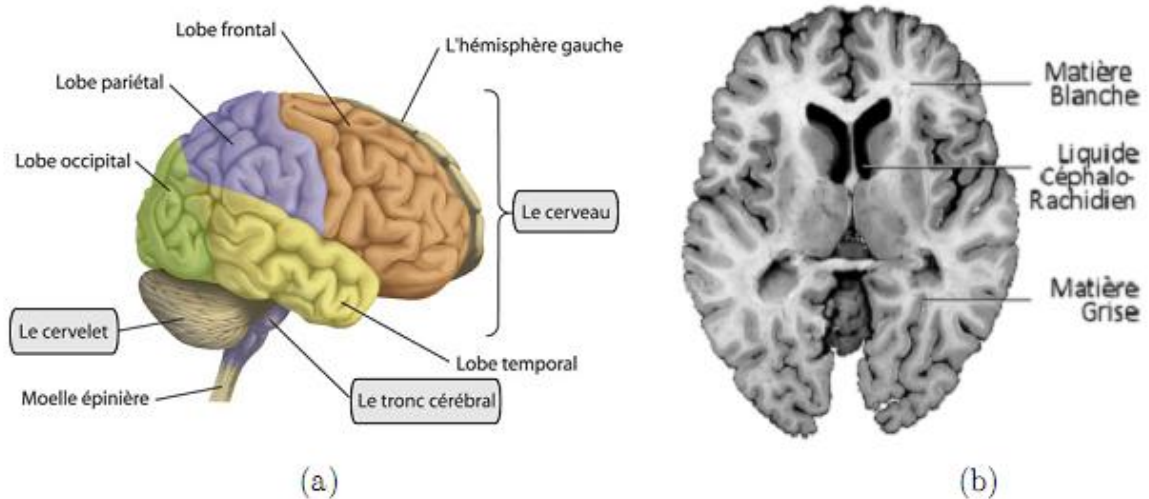


Figure 1.1 - L'image (a) illustre l'encéphale, composée du cerveau, du cervelet et du tronc cérébral. L'image (b) montre une coupe d'un cerveau mettant en évidence les trois matières principales de l'encéphale.

2.1.2. Observation du cerveau

L'observation des coupes axiale, frontale et sagittale sont des coupes du cerveau approximativement parallèles, respectivement, au plan qui comprend nez et oreilles, au plan du visage et au plan de symétrie de la tête [22]. Ces coupes sont orthogonales deux à deux (cf. Figure 1.2).

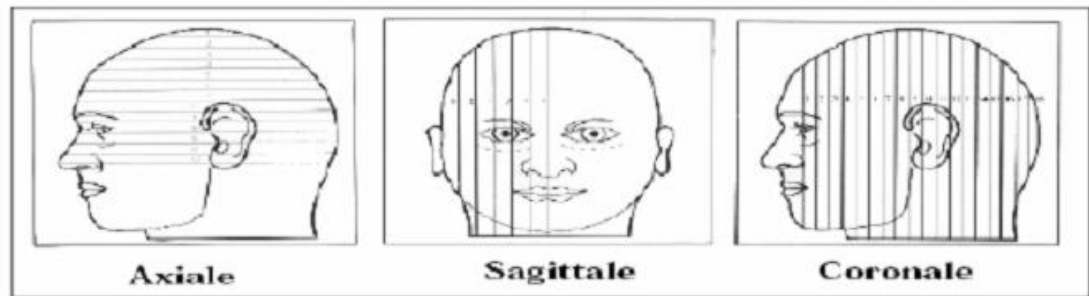

Figure 1.2- Les trois axes de coupe pour la visualisation du cerveau.

- **Coupes axiales**

Ces coupes correspondent quasiment à un plan horizontal. En imagerie par résonance magnétique, elles correspondent à un plan perpendiculaire à l'axe du champ magnétique principal.

- **Coupes sagittales**

Ces coupes sont prises dans des plans parallèles au plan inter hémisphérique. Il s'agit des vues latérales du cerveau.

- **Coupes coronales (frontale) :**

Se sont des coupes perpendiculaires aux coupes axiales et sagittales.

2.2. Les régions à détecter par les méthodes de segmentation

Le cerveau est composé de trois tissus principaux : le liquide céphalo-rachidien, la matière grise et la matière blanche [2,3].

➤ Le liquide céphalo-rachidien

Le liquide céphalo-rachidien (en anglais cérébro-spinal fluid) (LCR) se trouve dans les ventricules du cerveau et entre les méninges, baigne le cerveau et permet de le protéger. Ce fluide circule à travers une série de cavités communicantes appelées ventricules. En plus de contribuer à absorber les coups, le LCR diminue la pression à la base du cerveau en faisant "flotter" le tissu nerveux. Il est produit par les plexus choroïdes dans les ventricules les plus hauts puis il est absorbé dans le système veineux à la base du cerveau. Le LCR circule vers le bas en évacuant les déchets toxiques et en transportant des hormones entre des régions éloignées du cerveau.

➤ La matière grise

La matière grise (MG), correspond au corps cellulaire des neurones avec un dense réseau de dendrites. On la trouve par exemple dans les *noyaux gris* et dans le cortex.

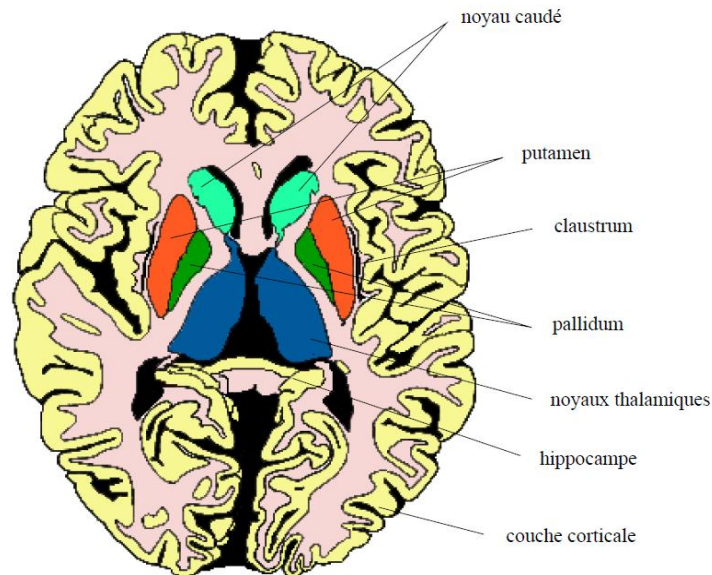


Figure 1.3- Structures anatomiques de la matière grise.

- **Le cortex** : Le cortex recouvre la totalité du cerveau. Sa surface est importante car il suit toutes les convolutions externes du cerveau, appelées sillons. Son épaisseur est d'environ 2 à 3 millimètres. Le cortex joue un rôle important dans la fusion des informations provenant des différentes zones du cerveau. Il nous permet ainsi de percevoir, d'interpréter et de réagir de façon adéquate à l'environnement dans lequel nous sommes.

- **Les noyaux de base** : Les noyaux centraux, qui sont avec le cortex les seules structures de substance grise du cerveau, sont également formés de corps cellulaires neuroniques mais avec une densité moins importante que dans le cortex. Ils sont composés des noyaux du télencéphale, ces noyaux sont appelés les noyaux de base, parmi eux, on distingue les noyaux caudés et les noyaux lenticulaires.

Les noyaux gris centraux sont composés du noyau caudé, du Putamen et du pallidum, (Figure 1.5.2):

- ✚ **Le noyau caudé** : En forme de virgule à grosse extrémité, il est presque complètement enroulé autour du thalamus. Il longe à peu près dans toute son étendue le ventricule latérale. On lui distingue trois parties : la tête, le corps et la queue.

- ✚ **Noyaux lenticulaires (amygdaliens)** : Le noyau amygdalien se situe en dehors du noyau caudé et thalamus. Sa forme est celle d'une lentille biconvexe, triangulaire sur les coupes axiales et coronales.

- ✚ **Le Putamen** : est lui aussi en forme de virgule et juste en dessous du noyau caudé

✚ **Le pallidum** : ou globuspallidus, faisant partie des noyaux gris centraux, est une zone du cerveau correspondant à la partie interne du noyau lenticulaire qui est située en dedans du putamen.

• **Les noyaux du diencéphale**: parmi ces noyaux :

✚ **Le Thalamus** : le thalamus est une masse grise qui flanque la cavité du troisième ventricule, aboutissent toutes les sensations avant qu'elles soient projetées vers la conscience. Le Thalamus est le noyau gris le plus volumineux, il est en position postérieure des cornes frontales.

✚ **L'hypothalamus** : l'hypothalamus est la paroi inférieure du troisième ventricule, se prolonge jusqu'à l'hypophyse. il régule et dirige les comportements fondamentaux nécessaires à la survie, à savoir l'alimentation, le sommeil, la reproduction, la régulation de la température et les émotions.

➤ **La matière blanche**

La matière blanche (MB) enfin, correspond aux gaines de myélines qui recouvrent les axones des neurones pour en accélérer la conduction. Ces axones myélinisés s'assemblent en faisceaux pour établir des connections avec d'autres groupes de neurones. Les différents composants du cerveau sont présentés dans la Figure 1.4 sur des coupes IRM équivalentes.

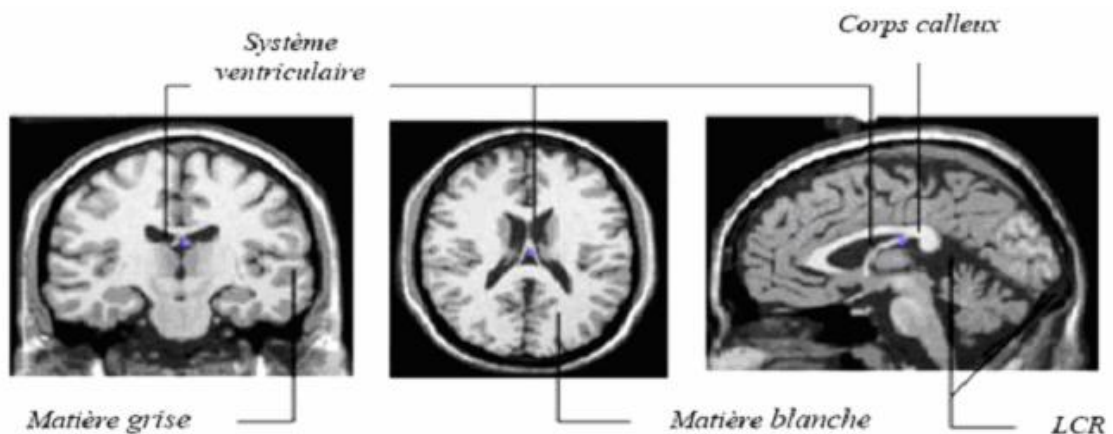


Figure 1.4- Coupes IRM du cerveau.

Parmi les autres régions importantes de l'encéphale, on compte notamment les ventricules.

✚ Le système ventriculaire

Le système ventriculaire comporte quatre cavités principales remplies de LCR qui communiquent entre elles et apparaissent très foncées sur les images IRM, (Figure 1.5.1):

- Les ventricules latéraux : Les ventricules latéraux forment un anneau ouvert, leur extrémité antéro-supérieure est appelée corne frontale.
- Le troisième ventricule : Il communique avec chaque ventricule latéral par un orifice, le trou de Monroe et avec le quatrième par l'aqueduc de sylvius.
- Le quatrième ventricule : Le quatrième ventricule a une forme de losange. Il se continue supérieurement par l'aqueduc de Sylvius pour se jeter dans le troisième ventricule.

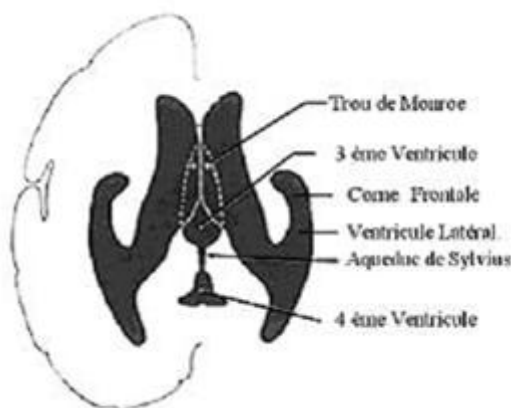


Figure 1.5.1 - Le système ventriculaire

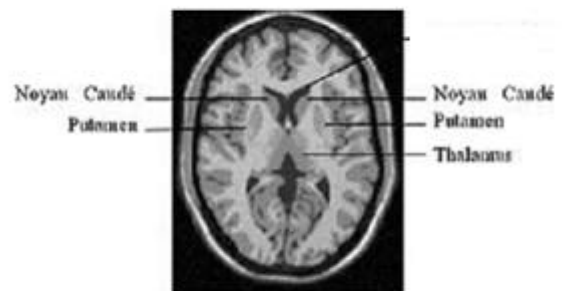


Figure 1.5.2- Les noyaux gris, coupe axiale

La segmentation des tissus cérébraux constitue un domaine de recherche particulièrement actif depuis plusieurs années. De nombreux problèmes restent néanmoins encore relativement ouverts. Parmi ceux-ci, la classification précise des tissus cérébraux à partir de données IRM. Les méthodes de classification des tissus ont un intérêt direct dans l'étude des maladies dégénératives (Parkinson, Alzheimer), ainsi que dans le suivi de tumeurs, la chirurgie et la radiothérapie.

Les régions cérébrales qui ont une importance dans l'examen et le diagnostic clinique sont montrées dans la Figure 1.6.

Les niveaux de gris qui composent l'histogramme sont alors modélisés comme un mélange de distributions gaussiennes de chaque tissu à identifier.

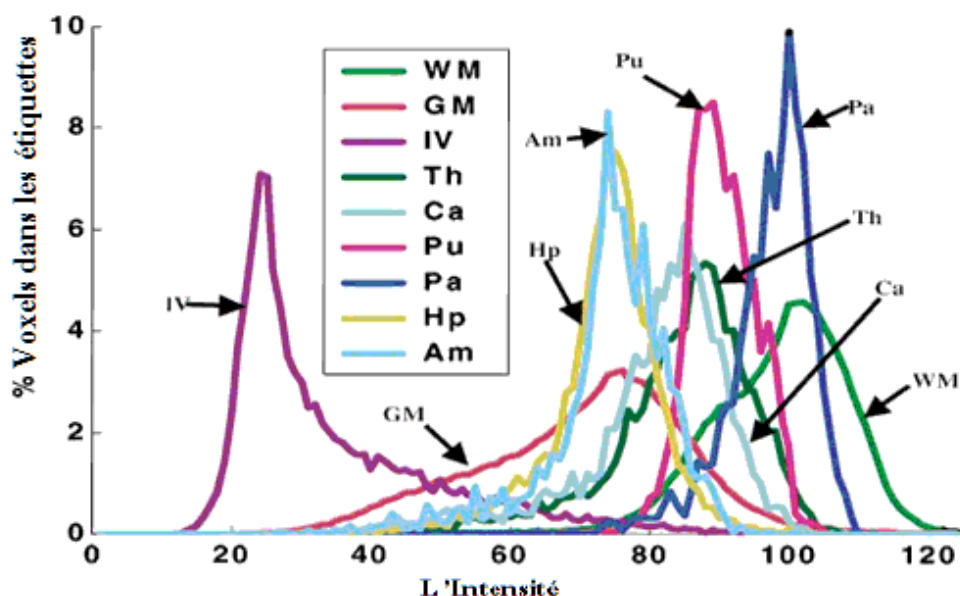


Figure 1.6- Niveaux de gris des structures cérébrales en IRM, tiré de [4].

(GM : Matière Grise du Cortex, WM : Matière Blanche, IV : Ventricule Latéral, Th : Thalamus, Ca : Noyaux Caudés, Pu : Putamen, Pa : Pallidum, Hp : Hypothalamus, Am : Amygdala).

2.3. Variabilité morphologique interindividuelle

Dans la section précédente, nous avons décrit l'anatomie du cerveau et les principales régions cérébrales ainsi que les différentes fonctions associées à chacune des structures. Ces différentes structures sont présentes chez tous les individus sains, mais diffèrent grandement d'un individu à l'autre par leur taille et leur forme. Ces différences au sein d'une population constituent la variabilité morphologique interindividuelle.

3. les différentes modalités

3.1. Introduction

"Voir à l'intérieur du corps sans lui nuire"... , ainsi Hippocrate, médecin grec de l'Antiquité formula un rêve, rêve qui depuis la fin du XIX^{ème} siècle est une réalité. [7]

Ce concept permet alors d'obtenir des images de l'intérieur du corps humain à partir de différents principes physiques (ultrasons, rayons X, rayons gamma, champ magnétique, ...). Elle permet donc aux médecins d'explorer le corps humain de plus en plus finement sans l'opérer et ainsi d'établir des diagnostics de plus en plus précis. D'autres applications sont possibles comme le suivi et l'optimisation des traitements ou encore l'aide à la chirurgie.

Les images médicales **fournissent** essentiellement des informations d'ordre anatomique (Ex : limites des organes, discrimination de tissus, etc....) et sont utilisées à des fins cliniques pour l'établissement de diagnostics ou pour le traitement de pathologies mais aussi dans le cadre de travaux de recherche scientifique.

La segmentation des images cérébrales est un processus essentiellement lié aux méthodes d'acquisition des images médicales, il est dès lors essentiel de connaître ces différentes méthodes et d'étudier la nature des informations obtenues par chacune d'elles (ultrasons, rayons X, rayon gamma, IRM, etc.).

La figure ci-dessous (Figure 1.7) nous montre le processus général d'acquisition d'images

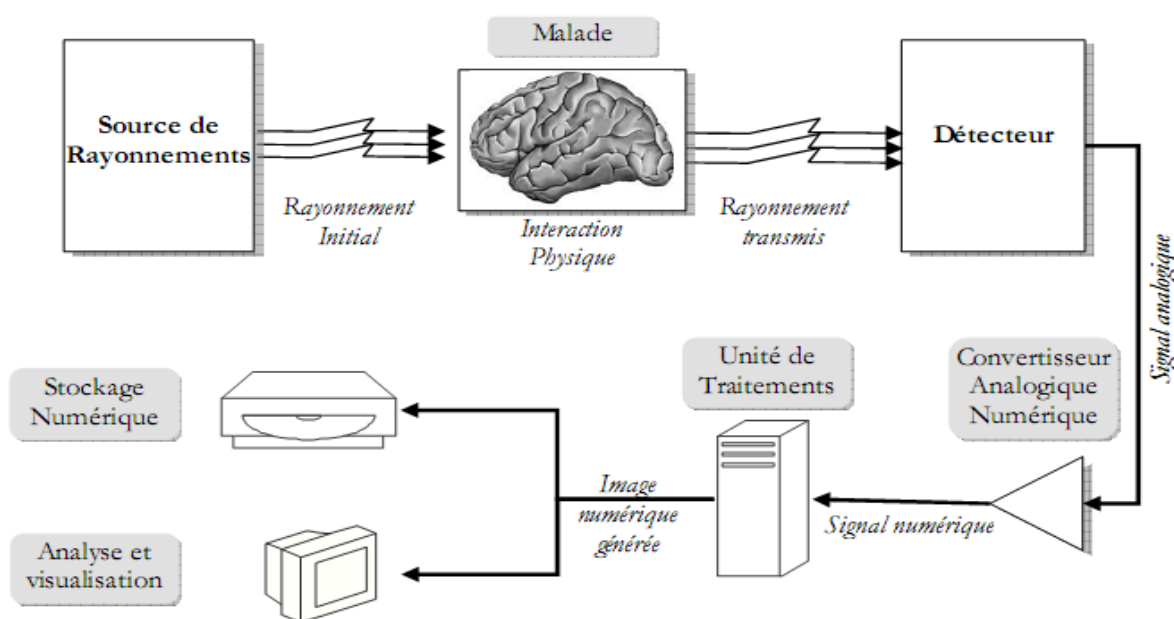


Figure 1.7 - Principe général d'un système informatisé d'imagerie.

3.2. Les modalités d'observation du cerveau

Nous présentons ci-dessous quelques procédés physiques couramment utilisés en imagerie médicale pour obtenir des images de coupes :

3.2.1. Imagerie Anatomique :

3.2.1.1 Les rayons X : Scanner ou computerizedtomography (scan-CT) :

Présentation :

Le scanner X, scanner à rayons X (Figure 1.8), scanographe ou tomodensitomètre est apparu à la fin des années soixante. Il utilise les rayons X pour fonctionner tout comme la radiographie dont il en est une évolution et le scanner se base sur la densité des organes et effectue une rotation hélicoïdale autour de la zone concernée (Figure 1.9).

L'idée initiale vient de deux médecins : le Dr Oldendorf et le Dr Ambrose. La mise au point du procédé est due à un Américain, biophysicien nucléaire, Allan Cormack et à un britannique, GodfreyNewbold Hounsfield, qui réalisèrent le premier prototype industriel en 1968, et commercialisé en 1975.

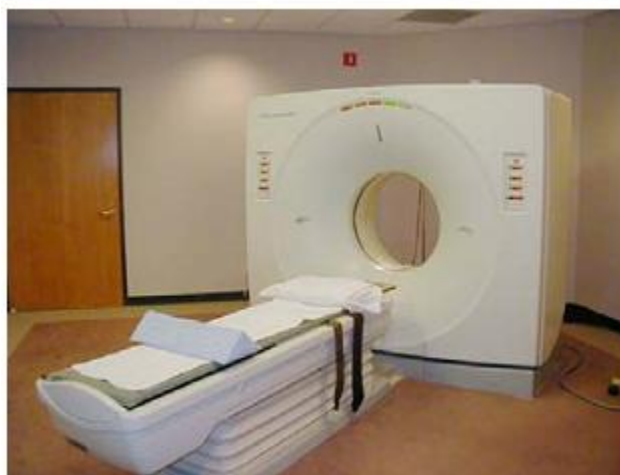

Figure 1.8- Un scanner X ou tomodensitomètre [7].

Fonctionnement :

Tout d'abord le patient est placé au centre d'un court anneau d'environ 70 cm de diamètre. Il est allongé sur une table qui se déplace dans le sens longitudinal à l'intérieur de l'anneau. Un tube émetteur de rayons X (Le tube Rx sur la figure ci-dessous «Figure 1.9 ») tourne autour du patient et génère un faisceau d'une épaisseur de 1 à 10 millimètres. En face du tube sont disposés des milliers de détecteurs qui vont mesurer l'intensité résiduelle du faisceau qui a traversé le corps.

Un détecteur électronique mesure l'intensité de départ du faisceau des rayons X émis par le tube à rayons X. Ensuite il balaye point par point la tranche du corps à examiner en effectuant une rotation complète degré par degré.

Une partie des rayons incidents (ceux qui entrent en contact avec le corps) sont absorbés par les tissus traversés. Le rayonnement émergent (celui qui ressort du corps) est capté par un détecteur électronique. Le détecteur tourne en même temps que le tube, de façon synchrone. Au cours de la rotation, rayons X incidents et rayons X émergents captés sont comparés et convertis en signaux électriques [8].

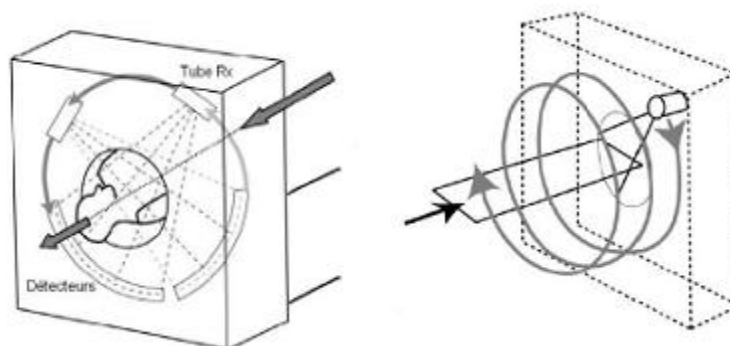


Figure 1.9 - Principe de fonctionnement du scanner [8].

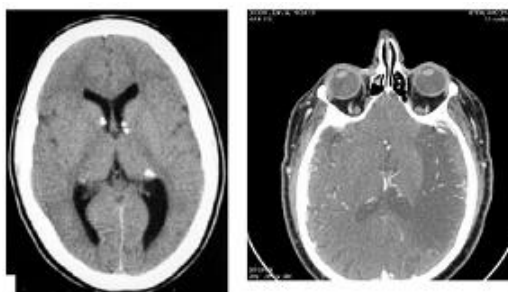

Figure 1.10- Images de coupe de la tête effectuée par scanner (CT) [8].

Atouts et inconvénients :

Le scanner est un appareil très utilisé dans le milieu médical. Il sert surtout pour diagnostiquer des tumeurs, lésions et fractures. Sa résolution temporelle est de l'ordre de quelques secondes ou millisecondes suivant la partie du corps à étudier et sa résolution spatiale est excellente puisqu'elle permet des coupes du corps humain de l'ordre du millimètre. Toutefois cette technique est purement anatomique et ne donne pas de renseignements sur les fonctions cérébrales. Mais l'inconvénient majeur du scanner X est la grande dose de rayons X reçu par le patient; il faut tout de même savoir que les cellules nerveuses sont peu sensibles aux radiations.

3. 2.1.2. Les rayons Gamma (Scintigraphie)

Présentation :

C'est un moyen qui permet de voir l'image d'un organe (Figure 1.11). Elle est utile pour voir le fonctionnement de cet organe, ou l'analyse d'un foyer réceptif anormal.

La scintigraphie est née en 1951, elle permet la réalisation de plusieurs types d'images dont des clichés tomographiques (Figure 1.12)

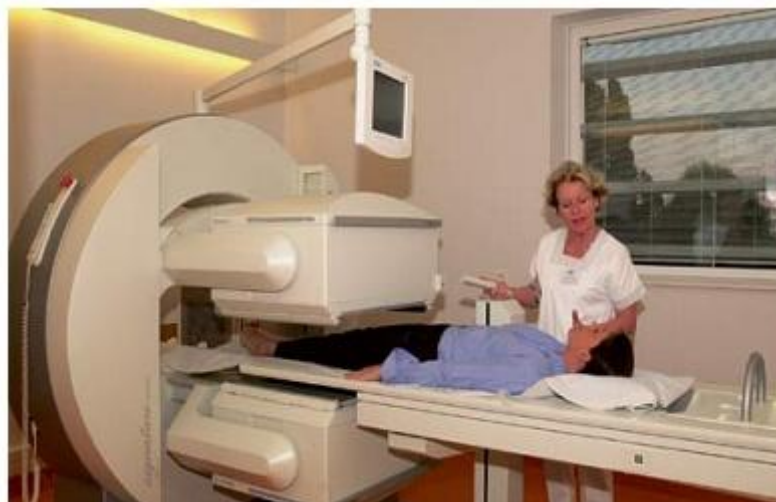

Figure 1.11- Rayons gamma : Examen d'un patient par scintigraphie [9].

Fonctionnement :

Cet examen consiste à injecter au malade un produit radioactif (émetteur de rayons gamma) qui varie selon l'organe examiné. Le produit va se fixer de façon passagère sur certains tissus ou organes. Une fois fixé, on mesure la radioactivité sur l'organe ou les tissus grâce à un appareil appelé gamma-caméra (ensembles des caméras captent le rayonnement gamma).

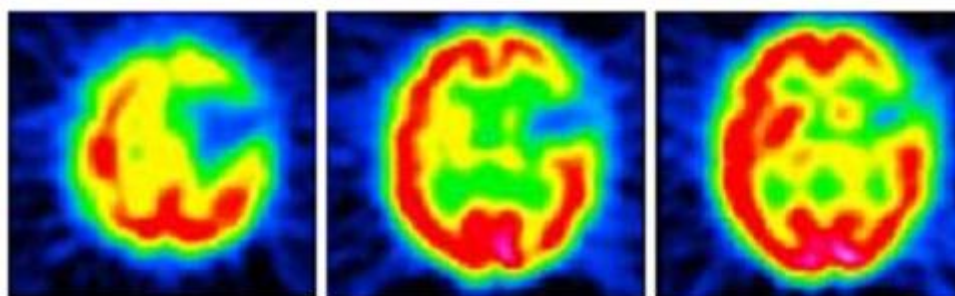


Figure 1.12- Scintigraphie cérébrale [22].

Atouts et inconvénients :

Cet examen est utile pour les analyses métaboliques comme le système digestif ou le cerveau ou des structures inaccessibles en détail pour les rayons X et qui bloquent les ultrasons. Cependant la résolution actuelle des clichés laisse à désirer mais les progrès effectués sur les gamma-caméras permettent d'espérer une amélioration de la qualité des images.

3. 2.1.3. IRM (Imagerie par Résonance Magnétique) [10]

Présentation :

L'imagerie par résonance magnétique (I.R.M.) (Figure 1.13) dérive d'une application de la technique d'analyse chimique par résonance magnétique nucléaire (R.M.N.). L'I.R.M., inventée en partie par Lauterbur et Damadian, et est une technique d'imagerie médicale utilisée pour faire un diagnostic qui se fonde sur les principes de la résonance magnétique nucléaire.

L'IRM est la méthode de diagnostic la plus puissante et la plus sensible disponible actuellement. Cet outil permet d'obtenir des images de tissus à l'intérieur du corps humain plus précises que celles obtenues par un scanner ou par ultrasons [19].

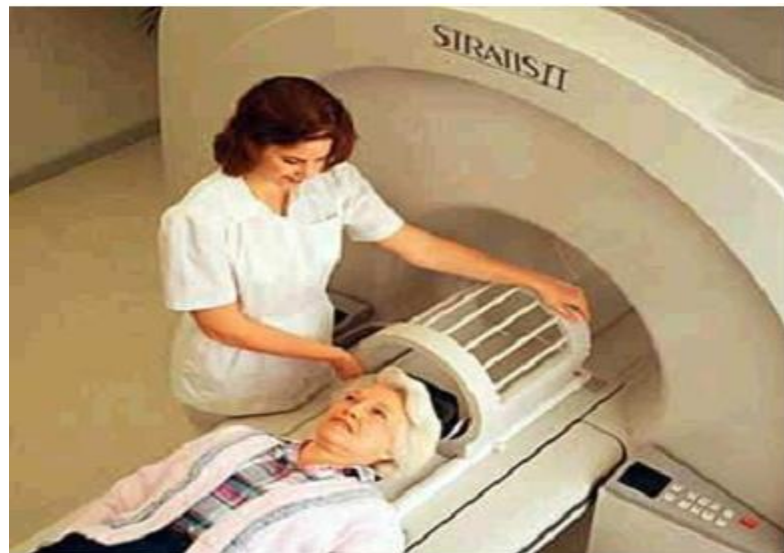

Figure 1.13- Appareil d'IRM : placement de l'antenne tête réceptrice [11].

Fonctionnement :

Le patient est allongé sur un lit d'examen mobile qui doit ensuite être rentré dans le tunnel de l'aimant. L'IRM soumet le corps à un champ magnétique très puissant qui va orienter les atomes d'hydrogène dans la même direction. Pour réaliser une image IRM, une antenne émet une onde de radio fréquence courte modifiant l'orientation des protons de l'hydrogène. A l'arrêt de l'émission, ces protons reviennent à leur position initiale. Ils restituent alors de l'énergie enregistrable sous forme de signal, capté par une antenne réceptrice. C'est en analysant les signaux de résonance fournis par ces mouvements qu'on peut obtenir des images de coupes successives des organes. Pour plus de détails voir (3.2.1.4.Description plus complète est présentée d'IRM).

Atouts et inconvénients :

L'IRM a une capacité à réaliser des coupes dans tous les plans de l'espace et permet une ébauche de caractérisation tissulaire (eau, graisse, sang, os, etc.). Cette technique n'utilise pas les rayons X mais les propriétés magnétiques du corps humain. L'IRM permet d'obtenir des coupes dans tous les plans de l'espace avec une différenciation importante tissulaire et des différents milieux (Figure 1.14). D'autre part, Cette technique permet de représenter avec une grande précision anatomique l'intérieur du corps dans toutes les directions et même en volume, sans la moindre conséquence pour le patient. Grâce aux contrastes, on décèle les plus petites tumeurs, les plus petits angiomes ou accidents vasculaires etc. L'un des avantages de l'IRM est l'absence d'injection de traceur extérieur. Par ailleurs, les rayonnements sont totalement inoffensifs.

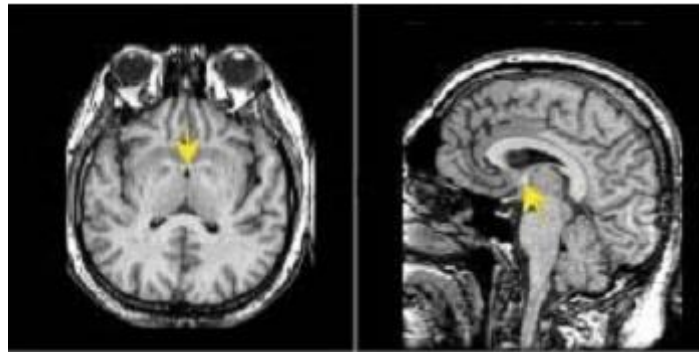


Figure 1.14- Images de coupes obtenues par IRM [8].

3. 2.1.4. Description plus complète d'IRM:**3. 2.1.4.1 Le Phénomène Physique De La RMN [12]**

- **Précession**

Placé dans un champ magnétique statique $B_0 = B_0 \cdot u_z$, le moment magnétique d'un proton va tourner très rapidement autour de l'axe u_z en décrivant un cône de révolution. La fréquence avec laquelle se produit cette rotation, dite mouvement de précession, est donnée par la relation de Larmor :

$$f_0 = \gamma \frac{B_0}{2\pi}$$

Où γ est le rapport gyromagnétique du proton.

Ainsi, sous l'influence de B_0 , les protons produisent un moment magnétique macroscopique (ou aimantation) d'équilibre M_0 orienté dans la direction de B_0 .

- **Résonance**

La résonance est un transfert d'énergie entre deux systèmes oscillant à la même fréquence. Pour faire basculer un proton d'un état d'énergie E_1 à un état E_2 , il faut lui apporter une quantité d'énergie ΔE , reliée à la fréquence de résonance f_0 par la relation :

$$\Delta E = h\nu_0 = \frac{\gamma B_0}{2\pi}$$

Lors d'une expérience RMN, l'échantillon est soumis à une onde radiofréquence (RF) créée par un champ magnétique B_1 , non colinéaire à B_0 , et tournant à la fréquence f_0 . Les protons, qui étaient alignés selon B_0 , reçoivent alors un apport d'énergie sous la forme d'une onde de pulsation égale à leur fréquence propre. Ils résonnent donc et le vecteur aimantation macroscopique est basculé de sa position d'équilibre M_0 vers une position M tant que B_1 dure.

- **Relaxation et temps de relaxation**

A l'arrêt de l'onde B_1 , un signal dit de précession libre est enregistré. Il accompagne le retour à la position d'équilibre (en spirale) du vecteur M . En particulier, le retour à l'équilibre des projections de l'aimantation sur le vecteur u_z (aimantation longitudinale $M_L = (M \cdot u_z) \cdot u_z$) et sur le plan normal à ce vecteur (aimantation transversale $M_T = M - M_L$) est mesuré. Seule M_T participe au signal en générant un signal dans l'antenne réceptrice (Figure 1.15).

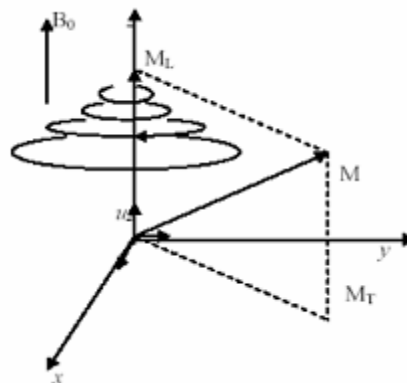


Figure 1.15 -Retour à l'équilibre du vecteur aimantation

Ces retours à l'équilibre suivent des cinétiques exponentielles indépendantes, qui dérivent des équations de Bloch :

$$M_L(t) = M_0 - (M_0 - M_L(0))e^{-t/T1} \quad \text{et} \quad M_T(t) = M_T(0)e^{-t/T2}$$

où $T1$ et $T2$ sont respectivement les temps de relaxation longitudinale et transversale, dépendant des propriétés physico-chimiques des tissus.

3. 2.1.4.2 Paramètres de séquence

Les paramètres de séquence sont les paramètres que le manipulateur fixe sur la console pour définir la séquence IRM. Ils permettent de contrôler l'influence des différents paramètres tissulaires $T1$, $T2$ et densité de proton dans le signal "pondération" et de moduler ainsi le contraste dans l'image.

- **Temps d'écho**

Le signal de précession libre ne peut être enregistré directement après l'excitation (déphasage parasite induit par les gradients). C'est pourquoi il est acquis sous la forme d'un écho de spin ou de gradient. Par définition, le délai entre le milieu de l'impulsion d'excitation et le sommet de l'écho est appelé temps d'écho, il est noté TE . Dans la méthode d'écho de spin, les hétérogénéités de B_0 et les différences d'aimantation des tissus sont compensées, alors qu'elles ne le sont pas en écho de gradient. La courbe de décroissance est donc différente pour ces deux techniques.

- **Temps de répétition**

L'image est constituée à partir de la répétition de la même séquence avec un gradient de phase G_p d'amplitude différente. Le temps qui sépare deux répétitions est appelé temps de répétition et est noté TR . Le TR , comme le TE , est un facteur de contraste. S'il est suffisamment long, l'aimantation repousse tout le signal qui ne dépend pas de la vitesse d'aimantation (donc de $T1$), mais essentiellement de la densité protonique. S'il est court, le système atteint après quelques répétitions un régime stationnaire et l'aimantation tend vers une valeur d'équilibre dépendant de la vitesse d'aimantation des tissus, et donc de leur $T1$. L'image révèle ainsi les différences de $T1$ entre les tissus.

- **Angle de basculement**

Si B_1 est orthogonal à B_0 , ce qui est généralement le cas, le phénomène de résonance magnétique bascule l'aimantation M selon un axe perpendiculaire au champ principal B_0 . Si M est basculé à 90° (excitation par une impulsion $\pi/2$), toute l'aimantation est dans le plan transversal et M_L est nulle. En cas de basculement d'un angle inférieur à 90° , seule une partie de l'aimantation est convertie en signal (M_T) et il persiste une aimantation M_L pouvant être utilisée pour une autre excitation. L'angle de basculement correspond donc à une énergie délivrée par le champ B_1 . Le signal S sera d'autant plus faible que cet angle sera petit. En régime stationnaire, l'angle de bascule α intervient dans le contraste de l'image et gouverne la réserve en aimantation. Pour des angles petits ($\alpha < 20^\circ$), la densité protonique est prépondérante. Plus α est grand, plus T_1 gouverne le contraste.

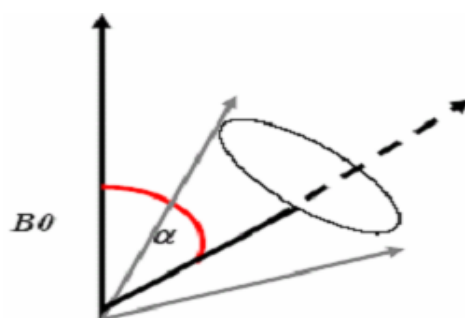


Figure 1.16- L'angle de basculement.

3. 2.1.4.3 .Séquences IRM

En modifiant les valeurs des différents paramètres de séquence, une grande diversité de volumes variant par le contraste peut être acquis [13]. Le choix de l'ensemble des paramètres est alors fonction de l'étude clinique à réaliser. On peut obtenir des images pondérées en $T1$, en $T2$, en densité de protons, etc.

A. Image pondérée en densité de protons (ρ)

Pour un TR long (de l'ordre de 2s) et un TE court (de l'ordre de 20ms), la différence de densité protonique entre la substance grise et la substance blanche s'accroît. On obtient une séquence pondérée en densité de protons ρ , qui reflète la localisation et la concentration des noyaux d'hydrogène des différentes structures. Les tissus sont ordonnés par niveaux de gris croissants en matière blanche (MB), matière grise (MG) et liquide céphalo-rachidien(LCR)

B. Image pondérée en $T2$

Pour des TR longs (de l'ordre de 2s) et des TE longs (environ 90ms), la décroissance du signal domine la différence de densité protonique entre tissus, et le signal est suffisant pour réaliser une image dite pondérée en $T2$, où les tissus sont ordonnés par niveaux de gris croissants en MB, MG, LCR.

C. Image pondérée en $T1$

Pour des TR courts (de l'ordre de 600ms), le contraste entre les tissus dépend essentiellement de leur vitesse d'aimantation, donc de $T1$. Pour des TE courts (environ 20ms), les différences de décroissance du signal entre les tissus n'ont pas le temps de s'exprimer, rendant le contraste indépendant de $T2$. Ainsi, on obtient une image pondérée en $T1$, où les tissus sont ordonnés par niveaux de gris croissants en LCR, MG, MB(Figure 1.17).

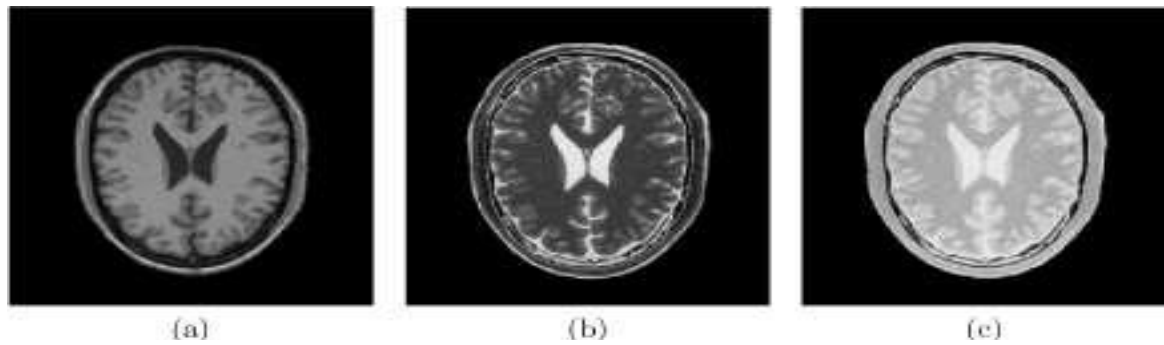


Figure 1.17- Différentes modalités d'images cérébrales IRM .

(images issues de <http://www.bic.mni.mcgill.ca/brainweb>) [3,5] : (a) pondération T1; (b) pondération T2; (c) pondération en densité de protons.

3. 2.1.4.4 Défauts des images IRM (artefacts) [14]

Outre les trois paramètres principaux qui entrent en jeu dans la formation d'une image de résonance magnétique, un certain nombre d'autres facteurs viennent affecter la qualité des images. Les erreurs (artefacts) d'acquisition en IRM sont de natures différentes de celles observées dans d'autres domaines du traitement d'images.

On distingue essentiellement quatre effets: le bruit, le mouvement, les variations de champ et les effets de volume partiel [15].

A. Bruit

Le bruit a des origines multiples, liées en partie au bruit de l'appareillage. Dans les images par résonance magnétique, l'objectif est d'augmenter le contraste entre les tissus tout en conservant une bonne résolution et un rapport signal/bruit élevé, ces caractéristiques sont cependant contradictoires et il est nécessaire de trouver un bon compromis entre résolution et bruit. Ainsi, on peut doubler la taille des pixels pour multiplier le rapport signal/bruit d'un facteur p , mais la résolution est divisée par deux. Le choix d'acquisition est donc un facteur déterminant.

B. Mouvement

Le mouvement peut provenir de plusieurs sources. Il peut être lié au métabolisme comme la circulation sanguine ou la respiration (déplacement chimique). Il peut également être lié au mouvement du patient pendant l'acquisition. Dans tous les cas, le mouvement diminue la qualité de l'image et pose des problèmes d'interprétation. Les mouvements de la tête, sont responsables d'artefacts dans les IRM cérébrales.

C. Variations du champ magnétique (inhomogénéité RF)

Les variations de champ ont pour conséquence une variation des intensités d'un même tissu dans une direction quelconque de l'image. Ce phénomène est dû au fait que le champ magnétique n'est pas parfaitement homogène spatialement et temporellement pendant une acquisition. Il existe de plus des non-linéarités de gradient de champ magnétique.

Des approches ont été proposées pour corriger les inhomogénéités du champ magnétique dans le cadre de prétraitements [16]. Les distorsions de champ sont également analysées en détail et corrigées dans [17].

D. Effets de volume partiel

Les effets de volume partiel sont directement liés au processus de numérisation du signal. Ainsi, si un pixel intersecte plusieurs objets, son niveau de gris sera une combinaison des niveaux de gris issus de chacun des objets traversés.

La prise en compte des effets de volumes partiels est nécessaire dans le cadre d'approches de segmentation dont l'objectif est d'effectuer des mesures sur les différents tissus. Cet artefact n'est pas très gênant pour le clinicien sauf dans des cas extrêmes, où le contraste entre différents tissus disparaît par exemple (Figure 1.18).




Figure 1.18 - L'inhomogénéité RF.

(a) Image affectée par une inhomogénéité RF, (b) : L'artefact RF isolé, (c) : Image sans artefact.

3.2.2. Imagerie fonctionnelle

L'imagerie fonctionnelle permet d'étudier l'activité cérébrale, et donc de mettre en évidence des mécanismes du fonctionnement cérébral. Si elle a ouvert des perspectives totalement nouvelles en recherche fondamentale sur le fonctionnement du cerveau, elle a aussi révolutionné le diagnostic et les interventions cliniques. Les informations fonctionnelles sont en effet indispensables en l'absence d'anomalie anatomique, ou pour statuer sur l'état pathologique d'une anomalie anatomique. Elle facilite aussi le planning opératoire en

neurochirurgie, pour localiser des zones à préserver lors d'opérations et maintenir chez le patient telle ou telle fonction.

L'électro-encéphalogramme (EEG, H. Berger, 1929) est la plus ancienne technique d'exploration de l'activité cérébrale. Des électrodes à la surface du crâne enregistrent les signaux électriques transmis par le cerveau (d'un ordre de quelques microvolts). Ceux-ci reflètent la transmission de l'information entre les neurones, au niveau des synapses. L'EEG permet une bonne résolution temporelle (de l'ordre de la milliseconde) et une résolution spatiale moyenne (de l'ordre de quelques millimètres).

La magnétoencéphalographie (MEG, Cohen, 1970's) mesure les champs magnétiques (d'un ordre de grandeur de 10–13 Tesla) induits par l'activité électrique des neurones du cerveau. Les champs magnétiques induits étant très faibles, il est nécessaire que l'activité électrique de plusieurs milliers de neurones soit synchrone pour qu'un signal soit mesuré. Les résolutions spatiales et temporelles sont proches de celles de l'EEG.

La tomographie à émission de positons (TEP, 1970's) est une modalité d'imagerie nucléaire invasive qui requiert l'injection d'une substance faiblement radioactive (un traceur) qui émet des positons (électrons positifs). Le traceur radioactif peut être choisi pour se fixer sur une molécule d'eau (pour l'observation du débit sanguin), sur une molécule proche du glucose (pour la mesure de consommation de glucose dans le cerveau), etc. Une caméra mesure alors le rayonnement émis par le traceur, permettant de reconstruire une image en 3D. La résolution spatiale est limitée (de l'ordre de 2 à 5mm), pour des temps d'acquisitions de 10 à 30min. La vie des traceurs radioactifs étant courte, un imageur TEP nécessite la proximité d'un Cyclotron, rendant l'installation extrêmement lourde et coûteuse.

La tomographie d'émission mono photonique (TEMP, ou SPECT, 1977) est aussi une modalité d'imagerie nucléaire mais utilise des isotopes radioactifs qui émettent des photons gamma, détectés par des gamma-caméras. Les imageurs TEMP ne nécessitent pas de Cyclotron à proximité, et utilisent des caméras beaucoup plus simples techniquement et moins coûteuses que celles utilisées en TEP.

IRM fonctionnelle (1990's) est une technique non invasive de mesure indirecte de l'activation cérébrale. Son principe repose sur l'effet BOLD (Blood Oxygenation Level Dependent). L'activité des neurones dans une zone entraîne une consommation d'oxygène

localement, ayant pour conséquence une augmentation locale du débit sanguin apportant l'oxygène (réponse hémodynamique). L'augmentation du débit étant plus importante que la consommation d'oxygène, on observe une augmentation relative d'oxyhémoglobine par rapport à la déoxyhémoglobine dans les zones activées. Cette différence de concentration entre deux molécules aux propriétés différentes (oxyhémoglobine : diamagnétique ; désoxyhémoglobine : paramagnétique) peut être détectée en IRM via une faible variation transitoire du signal, permettant la reconstruction de cartes d'activations 3D. La résolution spatiale obtenue est de l'ordre de 3 à 4mm³, avec une résolution temporelle d'environ 1s [21].

4. Les différentes Pathologies cérébrales

Dans le domaine médical, la segmentation est une étape indispensable dans de nombreuses chaînes de traitement de plusieurs domaines fondamentaux de la recherche clinique. Nous citerons quelques exemples :

- ◆ la mesure du volume des hippocampes dans le domaine de l'épilepsie temporale ou la maladie d'Alzheimer ;
- ◆ la mesure du volume des ventricules afin d'évaluer l'atrophie cérébrale dans le domaine de la maladie d'Alzheimer ;
- ◆ la mesure du volume des noyaux gris dans la maladie de Parkinson ;
- ◆ La mesure de l'atrophie du corps calleux et la détection automatique des lésions dans le cas de la Sclérose en Plaques.

L'importance des études est attestée par le fait que ces maladies regroupent la grande majorité des affections neurologiques.

4.1. La maladie d'Alzheimer

Le meilleur exemple des pathologies cérébrales est donné par la plus fréquente des maladies neurodégénératives¹ : la maladie d'Alzheimer. Au cours de cette pathologie, on observe une perte diffuse des neurones de l'encéphale. Cette dégénérescence bien que diffuse touche préférentiellement 2 zones : le cortex cérébral et l'hippocampe. Cette perte neuronale est responsable d'une atrophie cérébrale c'est-à-dire une diminution du volume de tissu cérébral (Figure 1.19).

¹Les maladies neurodégénératives : sont un ensemble de pathologies qui se caractérisent par une dégénérescence neuronale chronique et progressive qui concerne plus ou moins spécifiquement une ou plusieurs sous populations neuronales.

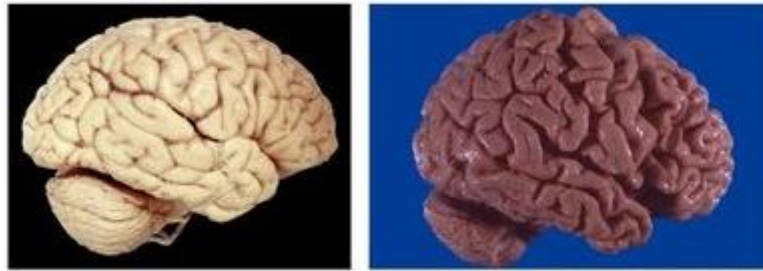

Figure 1.19 - Cerveau normale cerveau atrophie

(Maladie d'Alzheimer)[24].

Ce vide tissulaire est comblé par une augmentation parallèle du volume liquidien occupé par le liquide céphalorachidien. On observe ainsi augmentation de la taille des ventricules cérébraux et des sillons corticaux (Figure 1.20).

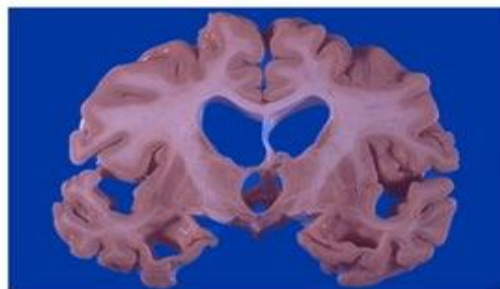


Figure 1.20- Maladie d'Alzheimer dilatation ventriculaire [24].

4.2. Démarche diagnostique pour la sclérose en plaques

Ces plaques se situent essentiellement dans la substance blanche et sont réparties de manière très irrégulière d'un cas à l'autre. Certaines plaques sous-corticales peuvent cependant atteindre la substance grise; d'autres touchent directement la matière grise, comme le cortex ou le tronc cérébral.

Les symptômes cliniques de la SEP sont très divers et dépendent de la zone du névraxe touchée. En outre ils sont non spécifiques et peuvent être compatibles avec d'autres pathologies neurologiques.

Le diagnostic est complexe, Cependant on trouve des symptômes cliniques et des paramètres issus des images IRM. Les symptômes dépendent des régions de la substance blanche atteintes. Les critères de diagnostic peuvent être affinés par l'analyse du LCR, recueilli par ponction lombaire, afin d'étudier la présence de marqueurs de l'activité du système immunitaire (bandes oligoclonales et lymphocytes).

5. Les Tumeurs cérébrales

5.1. Définitions

5.1.1. Tumeur cérébrale

Une tumeur au cerveau est une masse intracrânienne due à une croissance incontrôlée des cellules on la trouve généralement dans les neurones, les tissus lymphatiques, les cellules gliales etc. [28]. Les Tumeurs cérébrales peuvent être primitives ou des métastases :

a. Tumeurs primitives :

Les tumeurs primitives du cerveau sont les tumeurs provenant du cerveau et sont nommées pour les types de cellules dont ils sont issus. Ils peuvent être bénignes comme ils peuvent être malignes.

Chaque tumeur cérébrale primitive, peut avoir en plus de la partie solide de la tumeur autres pièces connexes telles que l'œdème et la nécrose (Figure 1.21).

Par définition, un œdème cérébral est une augmentation de volume du cerveau résultant de l'augmentation de sodium et de l'eau et les résultats des perturbations locales de la barrière hémato-encéphalique. L'œdème apparaît autour de la tumeur principalement dans les régions de la substance blanche [27].

Une tumeur qui contient l'œdème est visible en IRM, soit (plus sombre que le tissu cérébral) ou plus rarement (même intensité que le tissu cérébral) en séquence d'images pondérée en T1, ou (plus lumineux que le tissu cérébral) séquence d'images pondérée en T2 .

La nécrose est composée de cellules mortes dans le milieu de la tumeur et sont vus en séquences d'IRM pondérées en T1.

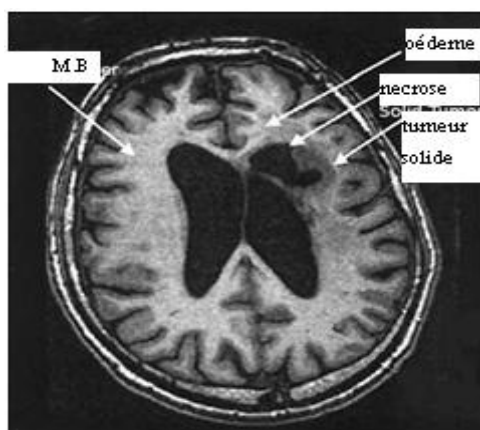


Figure 1.21-coupe axiale montrent les différentes composantes d'une tumeur.

b. Les Métastases :

Les tumeurs secondaires ou métastases prennent leur origine à partir de cellules tumorales qui s'étaient propagé au cerveau à partir d'un autre emplacement dans le corps tels que les seins, les reins ou le mélanome de la peau.

5.1.2. Tumeurs cérébrales bénignes et malignes :

Bénignité et malignité sont des notions relatives pour les tumeurs intracrâniennes primitives. En effet :

- Une tumeur bénigne signifie qu'il ne se propage pas ailleurs ou n'envahisse pas les tissus environnants.
- Une tumeur maligne ne donne qu'exceptionnellement des métastases systémiques ; le décès résulte presque toujours de l'évolution locale de la tumeur (infiltration et effet de masse).

5.1.3. Diagnostic radiologique d'une tumeur cérébrale :

La réalisation d'une **IRM cérébrale** nous permettrons de :

- *localiser le processus expansif* (sus-tentorial, sous-tentorial) ;
- *préciser ses caractéristiques* (est-il homogène ou hétérogène ? existe-t-il une prise de contraste ? un effet de masse sur les structures de voisinage ? un œdème périlésionnel ? des calcifications ? des plages kystiques ? des plages d'allure nécrotiques avec une prise de contraste irrégulière, « en anneau » ?) ;
- *apporter des arguments pour le diagnostic* ;
- *diagnostiquer certaines complications* (hémorragie, hydrocéphalie, engagement, méningite tumorale).

5.2. Classifications des tumeurs cérébrales

Dans cette partie nous allons voir quelques tumeurs cérébrales classées par l'OMS (Organisation Mondiale de la Santé). Nous allons ensuite classer les tumeurs en fonction de leur emplacement et nous terminons par une classification basée sur les caractéristiques radiologiques de la tumeur qui s'avère intéressante pour leur segmentation.

5.2.1. Principaux tumeurs primitives (classification) :

Nous passons aux propriétés et caractéristiques des tumeurs les plus courantes classées par l'OMS.

5.2.1.1. Les Gliomes :

Une tumeur qui se développe à partir de cellules gliales est appelé un gliome. Environ la moitié de toutes les tumeurs cérébrales primitives vient des cellules gliales. Les gliomes ont tendance à croître dans les hémisphères cérébraux, mais peuvent également se produire dans les nerfs optiques, la moelle épinière et le cervelet.

a/L'Oligodendrogliome :

Il s'agit d'une tumeur bénigne évoluant lentement. Les oligodendrogliomes représentent de 2% à 5% des tumeurs cérébrales primitives et 4% à 15% des gliomes. Ils sont généralement situés dans le lobe frontal, temporal ou les lobes pariétaux. Une dégénérescence kystique est courante, mais l'hémorragie et l'œdème sont rares. L'IRM est souvent moins caractéristique que le scanner. Ces tumeurs peuvent apparaître comme un "œuf sur un plat" (Figure 1.22).

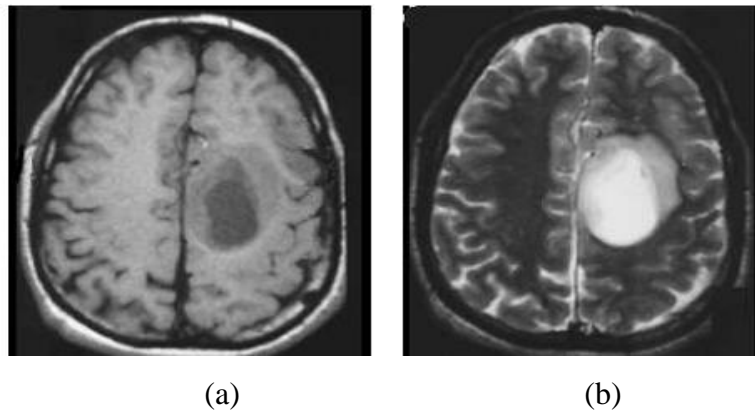


Figure 1.22- l'oligodendrogliome

a) coupe axiale pondéré en T1. b) le même coupe pondéré en T2 qui montre le kyste au centre.

b/ Les Astrocytome :

Les Astrocytomes sont inclus dans la catégorie des tumeurs primitives malignes et elles ont une forme des étoiles. Ces lésions infiltrantes sont parfois difficiles à voir au scanner. En IRM son aspect est beaucoup plus net. Ce dernier est le seule moyen qui permet de bien définir les limites de cette lésion tumorale.

On divise les tumeurs Astrocytomes en deux grands groupes d'évolutivité différente : les Astrocytomes de bas grade et les Astrocytomes de haut grade

✚ *Les astrocytomes de Haut grade (les Astrocytomes anaplasiques et les GBMs):*

Les GBMs (**glioblastome multiforme**) sont environ 4 fois plus fréquentes que les astrocytomes anaplasiques et représentent environ 25% des tumeurs cérébrales primitives de l'adulte. Le GBM est la plus maligne des tumeurs gliales (Figure 1.24).

Ces tumeurs se développent plus rapidement et tentent de s'infiltrer vers d'autres cellules saines. La différence entre les astrocytomes anaplasiques et les GBMs est dans l'aspect de la nécrose dans la GBM. Ces derniers sont situés principalement dans les hémisphères cérébraux comme elles peuvent affecter le tronc cérébral chez les enfants et la moelle épinière [25].

Ces 2 tumeurs ont tendance à infiltrer le long de la substance blanche.

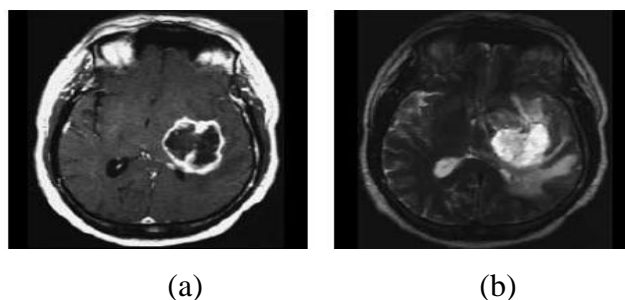


Figure 1.23- GBM

a) coupe axiale Contrasté en T1 après injection. b) coupe axiale pondéré en T2 du même tumeur entouré par l'œdème [28].

Les astrocytomes de haut grade se présentent au scanner et à l'IRM comme des lésions mal limitées, hétérogènes, se rehaussant après injection de Gadolinium.

✚ *2. Les astrocytomes de faible grade :*

Les tumeurs de ce type ont une croissance relativement lente, mais qui peut se propager aux tissus voisins. L'emplacement de ces tumeurs est l'hémisphère cérébral (souvent dans le lobe frontal ou la matière blanche), le cervelet ou le tronc cérébral. Les tumeurs connues de ce type sont les astrocytome pilocytique et astrocytome avec diffusion. Le CT-Scan et l'IRM peuvent aider au diagnostic d'astrocytome de bas grade malgré que l'IRM soit considérée comme le bon choix (Figure 1.24).

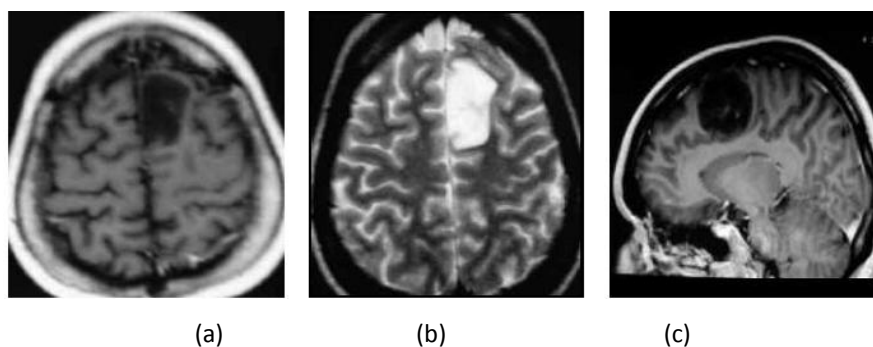


Figure 1.24- L'astrocytome de bas grade. a) Coupe axiale pondéré en T1. b) Coupe axiale pondéré en T2. c) Coupe sagittale Contrasté en T1 après injection de Gadolinium [29].

c/la Gangliogliome :

Les Gangliogliomes sont des tumeurs à croissance lente qui touchent les enfants et les jeunes adultes. Ces tumeurs peuvent affecter les lobes temporaux et les hémisphères cérébelleux. Dans ce type de tumeurs aucun œdème est vu (Figure 1.25), mais en général elles sont accompagnées d'un kyste. Ces tumeurs apparaissent plus sombres que la M.G et plus brillante que le LCR.

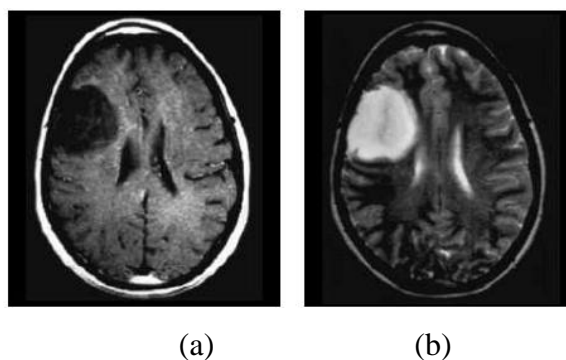


Figure 1.25- La Gangliogliome.

a) Coupe axiale Contrasté en T1montrent une tumeur frontale b) La même coupe pondérée en T2 [28].

d/l'Ependymome :

Cette tumeur est développée à partir des parois du 4^{ème} ventricule et envahissant les structures avoisinantes : tronc cérébral et cervelet. Ceci explique sa mauvaise limitation sur le scanner ou sur l'IRM (Figure 1.26).

L'IRM est fondamentale pour mieux préciser la localisation épendymaire et l'extension précise de la lésion ainsi que sa nature charnue ou kystique.

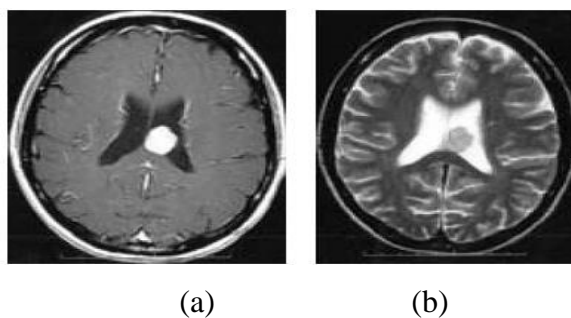


Figure 1.26- Ependymome. a) Coupe axiale contrasté en T1. b) La même coupe pondérée en T2 [30].

5.2.1.2. Les Méningiomes :

Les méningiomes sont les tumeurs bénignes les plus fréquentes, Elles sont souvent accompagnées par l'œdème [25]. Elles touchent principalement la matière grise (Figure 1.27).

L'IRM permet de préciser les limites de cette tumeur.

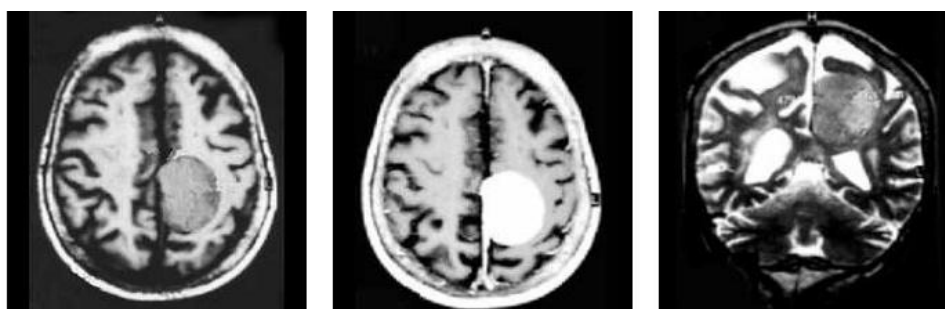

Figure 1.27- Méningiome. a) Coupe axiale pondérée en T1. b) La même coupe Contrastée en T1. c) Coupe coronale pondérée en T1 [29].

5.2.1.3. Les Lymphomes cérébraux primitifs :

Les lymphomes sont des lésions d'aspect très variable, souvent isodenses, prenant le contraste de manière régulière et intense ou parfois irrégulière (voir Figure 1.28).

Les lymphomes se développent généralement dans la matière sous-corticale, sous-épendymaire blanc et les parois ventriculaires

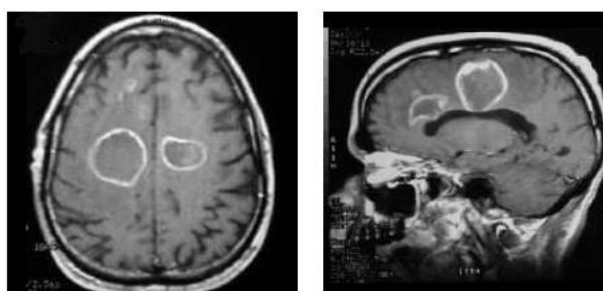


Figure 1.28- les Lymphome.

a) coupe axiale Contrasté en T1. b) coupe sagittale pour le même patient. [29].

5.2.1.4. Les Adénomes hypophysaires :

Ces tumeurs sont fréquentes. Elles représentent 10% des tumeurs cérébrales primitives de l'adulte, mais sont probablement largement sous-diagnostiquées.

Le diagnostic repose sur une IRM comportant des coupes millimétriques dans les différents plans de l'espace (Figure 1.29) .

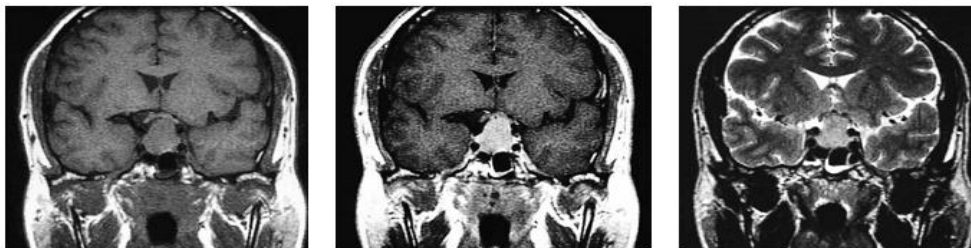


Figure 1.29- l'Adénome hypophysaire. a) coupe coronale pondère en T1 .b) le même coupe Contrasté en T1 après injection .c) coupe coronale pondère en T2 [29].

5.2.1.5. Les Craniopharyngiomes

Les Craniopharyngiomes se développent dans l'hypothalamus. On le trouve habituellement chez les enfants et les jeunes adultes.

5.2.2. Classification des tumeurs en fonction de leurs emplacements

Schématiquement, il est possible de différencier les tumeurs en fonction de leur localisation (Figure 1.30):

- ✚ Les *tumeurs sous-tentorielles* sont les plus fréquentes (environ 50% des cas), elles touchent le cervelet (hémisphères et vermis cérébelleux), mais sont également susceptibles d'atteindre le quatrième ventricule ou le tronc cérébral.
 - ✚ Les *tumeurs sus-tentorielles* représentent environ 40 % de l'ensemble des tumeurs cérébrales. Elles peuvent toucher surtout les hémisphères cérébraux et les ventricules latéraux.
 - ✚ Les autres tumeurs ne représentent, suivant les localisations, que 5 à 15 % des tumeurs cérébrales. Elles constituent un groupe très hétérogène de proliférations parmi lesquelles certaines prennent naissance à partir du tissu cérébral proprement dit, et d'autres à partir d'éléments n'appartenant pas au tissu nerveux (tumeurs germinales par ex.).
- ✓ Voici une classification des tumeurs cité dans la partie (5.3.1) en fonctions de leurs emplacements :

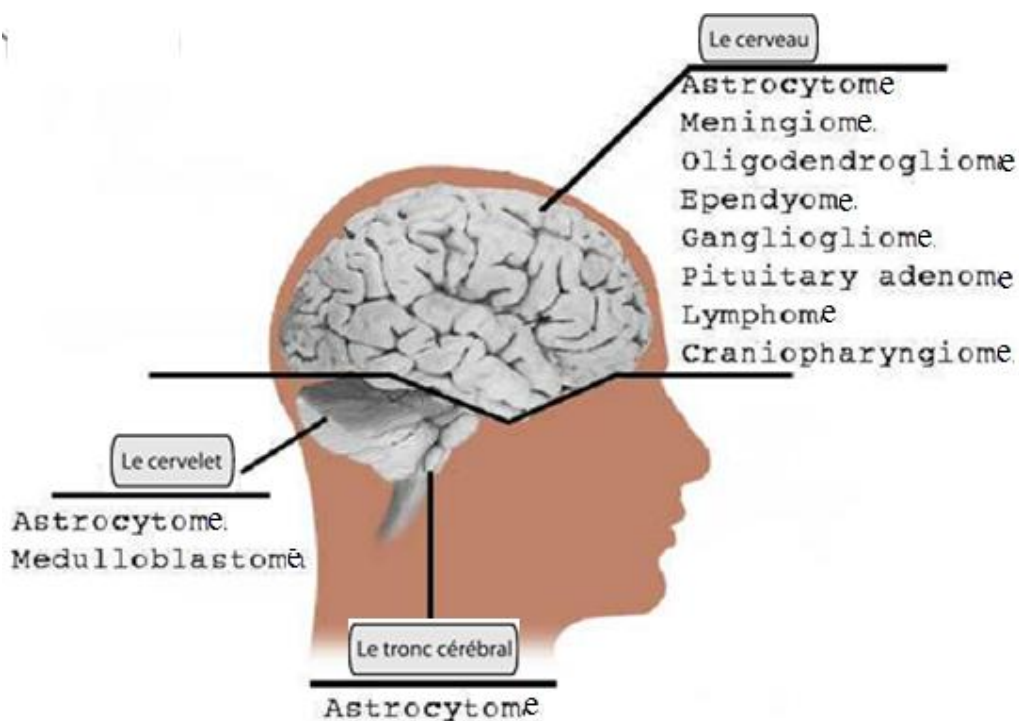


Figure 1.30- Classification des tumeurs en fonction de leur emplacement

5.2.3. Classification des tumeurs en fonction de leur apparence radiologique :

Sur la base radiologique des tumeurs nous pouvons les classer en 4 classes: non augmenté, solide amélioré sans œdème, solide renforcée avec l'œdème et les tumeurs en anneau renforcé.

5.2.3.1 les Tumeurs non-augmentés :

Les tumeurs de ce type apparaissent sombre que la M.G dans un meilleur contraste des images pondérées en T1 et en T2 (Figure 1.31). Ils sont généralement sans œdème ou peu d'œdème. Les astrocytomes de bas grade, les gangliogliomes et les oligodendrogliomes sont les plus connus dans cette catégorie.

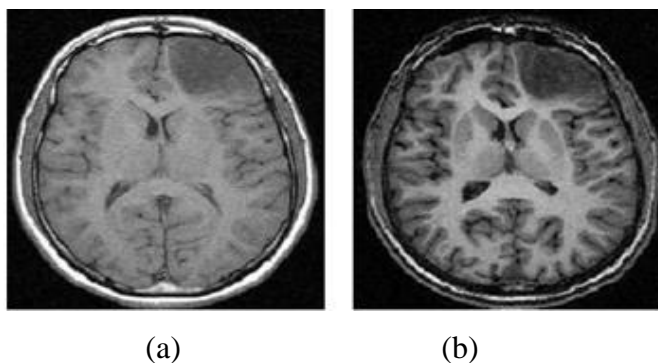


Figure 1.31- Tumeurs non-augmentés. a) Coupe axiale pondère en T1 .b) La même coupe Contrastée en T1 après injection de Gadolinium.

5.2.3.2 les Tumeurs solide sans œdème

Ces tumeurs sont sans œdème et apparaissent en IRM pondérées en T1 ou T2 (Figure 1.32). Les Méningiomes, les épendymomes, les lymphomes et les adénomes pituitaires sont dans cette catégorie.

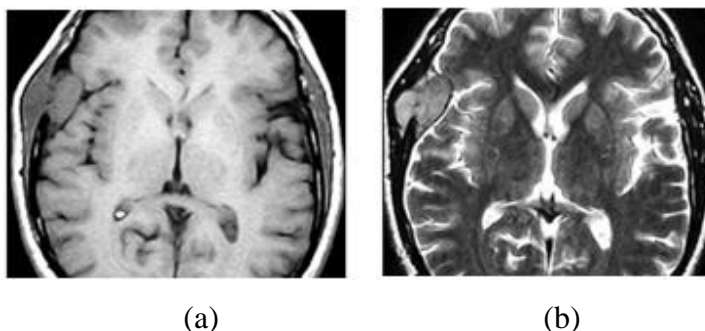


Figure 1.32- Tumeurs solide sans œdème. a) coupe axiale pondéré en T1

b) coupe axiale pondéré en T2

5.2.3.3 les Tumeurs solide renforcée avec œdème

Ces tumeurs ont deux sections, la section solide et un œdème, (Figure 1.33). Quelques types de les oligodendrogliomes et les meningiomes sont inclus dans cette catégorie.

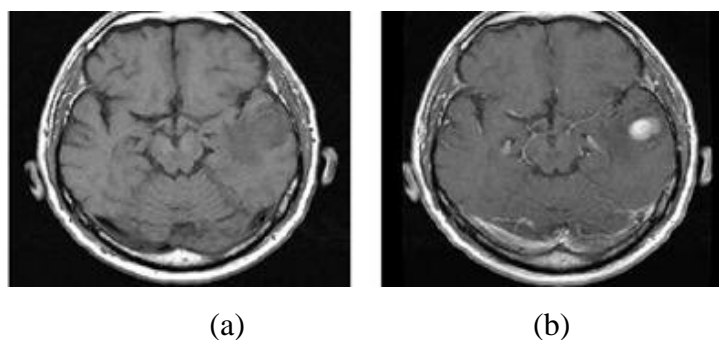


Figure 1.33- Une tumeur solide-augmentée avec l'œdème. a) coupe axiale pondéré en T1

b) le même coupe contrasté.

5.2.3.4 Les tumeurs à anneau renforcé

Ces tumeurs ont trois sections : La section centrale qui est la nécrose, la section solide autour de la nécrose et la troisième section qui représente l'œdème qui entoure la section solide (Figure 1.34). Parmi les tumeurs qui appartiennent à cette catégorie on cite les GBMs.

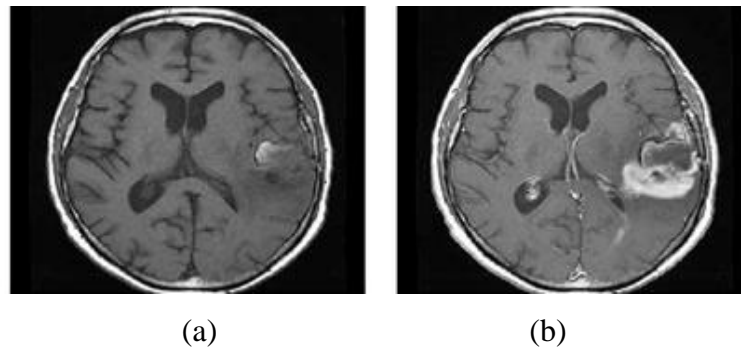


Figure 1.34- Tumeur à anneau renforcé.

a) Coupe axiale pondère en T1 .b) La même coupe Contrastée en T1 après injection de Gadolinium.

6. Conclusion

Nous avons présenté dans ce chapitre les notions essentielles liées à l'anatomie du cerveau et les principales régions cérébrales qui ont une importance dans l'examen et le diagnostic clinique. Nous avons présenté également les principes d'acquisition des images médicales et les différentes modalités d'acquisitions avec leurs technologies spécifiques.

Le traitement et la segmentation des images médicales issues de ces différentes modalités apporte une aide consistante en termes de diagnostic précoce et de caractérisation des tissus cérébraux.

Nous avons remarqué que l'imagerie à Résonance Magnétique est une technique d'imagerie médicale très utile pour l'observation du cerveau. Car c'est la méthode d'imagerie qui, dans la plupart des cas, donne les informations les plus riches (la résolution spatiale habituelle est de l'ordre du millimètre).

La segmentation des structures cérébrales permet non seulement de mieux caractériser leur rôle mais aussi d'isoler des marqueurs de certaines pathologies pour aider le médecin dans son diagnostic.

Nous avons vu que Les principales tumeurs cérébrales sont les gliomes, les méningiomes, les adénomes hypophysaires et les métastases cérébrales.

CHAPITRE 02 :

État de l'art

des techniques de segmentation

1. Introduction

Dans ce chapitre, nous allons nous efforcer de dessiner un état de l'art de la segmentation d'image. Cette revue des différentes techniques et approches n'a pas pour but d'être exhaustive mais de montrer la grande diversité qui existe au sein de ce vaste domaine.

Dans un premier temps, nous définissons la segmentation ?, la segmentation automatique et leur apport par rapport aux segmentation manuelle, puis, dans un second temps, nous présenterons les difficultés de la segmentation d'images médicale à cause de leurs nature qui perturbent la segmentation des IRM et dans un dernier temps, nous nous intéresserons aux différentes méthodes que nous avons classées en cinq grands thèmes que sont les approches basées sur la forme, celles reposant sur un paradigme de régions, celles d'approches Structurelles ,celles opérant sur les contours et celles faisant appel à la théorie des graphes.

C'est dans les approches basées sur la forme ou sur les régions que nous trouverons ce qui va nous intéresser dans la suite du manuscrit, à savoir la méthode de croissance de région, la méthode ASM et la méthode AAM.

2. Prétraitement d'images

L'acquisition permet d'obtenir des images bidimensionnelles. La qualité de ces coupes dépend grandement du matériel utilisé (scanner, IRM...etc.). Ensuite le prétraitement d'images est nécessaire, car elle permet d'améliorer la qualité des coupes, et d'éliminer le bruit qui provient des conditions d'acquisition sans toucher, si c'est possible, à l'information utile, puis les images doivent être alignées et réordonnées, pour qu'elles obéissent au même repère.

2.1. Le Filtrage

Le lissage local (ou filtrage) consiste à améliorer les images que l'on veut segmenter. Les principaux défauts des images acquises sont la présence de biais et de bruit d'acquisition. Dans une image, le biais correspond à une irrégularité de l'intensité lumineuse, indépendante du contenu de l'image, provenant d'un défaut dans l'éclairage ou l'excitation de la préparation observée. Des opérations de filtrage peuvent réduire leur influence.

2.1.1. Filtrage Gaussien

Le filtre gaussien est un opérateur de lissage utilisé pour estomper les « petits détails » et le bruit [124]. Ce filtre a une logique analogue au filtre moyenne. La Distribution Gaussienne en 1D:

$$G(x) = \frac{1}{\sqrt{2\pi}\sigma} e^{-\frac{(x-\mu)^2}{2\sigma^2}}$$

avec μ : moyenne et σ : écart-type

L'intérêt de ce filtre est que le filtrage peut être réalisé en deux passages en traitant d'abord ligne par ligne avec un filtre à une dimension puis on traite l'image obtenue colonne par colonne avec le même filtre 1D. Ceci est rendu possible du fait du caractère symétrique et circulaire de ce filtre. Bien entendu le calcul est largement accéléré.

2.1.2. Moyennage

Le filtre moyenneur est un filtre linéaire qui consiste simplement à remplacer la valeur du pixel courant par la moyenne des pixels de la fenêtre. La formule du filtre est :

$$y = \frac{1}{N} \cdot \sum_i x(i)$$

Par exemple :

Dans le cas du moyennage sur un voisinage 3x3 $\rightarrow h= 1/9$
$$\begin{pmatrix} 1 & 1 & 1 \\ 1 & 1 & 1 \\ 1 & 1 & 1 \end{pmatrix}$$

- Le moyennage est un filtre passe-bas.
- Il Rend l'image floue, en particulier les contours.
- Il élimine les dégradations locales de faibles dimensions. Valide lorsque les objets présents dans l'image sont de dimensions supérieures aux dégradations.

Cette méthode permet de « lisser » les images, c'est à dire de diminuer les différences de niveaux de gris entre pixels voisins. Cette méthode très simple est censée supprimer le bruit.

Suivant la « violence » du lissage que l'on veut réaliser on choisira une taille de filtre plus ou moins grande (3x3, 5x5,..) mais on doit comprendre que les contours de l'image de départ deviendront alors plus « flous ».

2.1.3. Filtre médian

Les filtres de moyennage ont tendance à rendre l'image floue et donc à perdre de l'information sur les contours caractérisés par des fortes variations d'intensité. Pour diminuer cet effet, on ne moyenne plus sur le voisinage mais on prend la valeur médiane sur ce voisinage. C'est le filtre médian (filtre non linéaire).

Exemple pour un voisinage 3x3 :
$$I = \begin{pmatrix} 2 & 14 & 14 \\ 2 & \mathbf{14} & 55 \\ 2 & 2 & 14 \end{pmatrix}$$

La valeur médiane est ici **14**.

- C'est un Filtre non-linéaire.
- Élimine le bruit impulsionnel (ou sel et poivre).
- Préserve l'information de contour et peut être appliqué itérativement.
- Élimine les contours très fins. Un voisinage adapté permet de limiter cet effet.

3. Qu'est-ce que la segmentation ?

Classiquement, on peut définir la segmentation comme étant une partition de l'image I en un nombre N de sous-ensembles R_i appelés régions, homogènes dans le sens d'un ou plusieurs critères, comme le niveau de gris, tels que :

- La segmentation doit être complète (c'est-à-dire, chaque pixel doit être affecté à une classe).
- Les pixels appartenant à la même région doivent être connectés.
- Les régions doivent être disjointes.

En termes mathématiques :

$$\left\{ \begin{array}{l} \cup_{i=1}^n R_i = I \\ R_i \neq \Phi \quad \forall i = 1 \dots n \\ R_i \cap R_j = \Phi \quad \forall i, j \text{ avec } i \neq j \end{array} \right.$$

Où R_i est l'ensemble des régions formant l'image I .

Dans un contexte médical, les régions R_i correspondent aux différentes structures anatomiques constituant les différentes régions d'intérêt. La détermination automatique du nombre de régions N est une vraie problématique [39]. Souvent, la valeur N est supposée être connue comme étant une information à priori sur les structures anatomiques en investigation.

Il est difficile de définir d'une manière absolue, une bonne méthode de segmentation. Le choix d'une technique est lié à :

- La nature de l'image (éclairage, contours, texture, etc.)
- Aux opérations en aval de la segmentation (compression, reconnaissance des formes, mesures, etc.)
- Aux primitives à extraire (droites, régions, textures, etc.)
- Aux contraintes d'exploitation (temps réel, espace mémoire, etc.)

4. la Segmentations d'images cérébrales

Dans cette partie nous introduisons le but de la segmentation d'images cérébrales et l'apport qui porte la segmentation automatique dans le domaine médical ainsi que les difficultés trouvés dans les images cérébrales.

4.1. Le But de la Segmentions d'images cérébrales

Segmenter, ou délimiter les structures cérébrales est une étape fondamentale pour l'analyse d'images cérébrales. Elle permet de faire une séparation des différents tissus cérébraux (matière grise, matière blanche, liquide céphalorachidien, etc..) ainsi que d'éventuelles pathologies cérébrales. Une bonne segmentation permet d'aider le médecin à prendre une décision finale, avant son geste chirurgical. Par exemple : Les principales applications de la segmentation sont la morphométrie, la cartographie fonctionnelle et la visualisation : la morphométrie est la mesure quantitative des positions, formes et tailles de structures cérébrales, elle nécessite la segmentation préalable de ces structures, elle peut permettre d'identifier, comprendre et suivre la progression des pathologies comme l'Alzheimer ou la schizophrénie. La segmentation de la structure bidimensionnelle est alors nécessaire pour localiser les signaux, pour les cartographier et pour visualiser les structures anatomiques (par exemple en chirurgie assistée par ordinateur).

De nombreuses études des tissus du cerveau dans les images d'IRM ont été effectuées et rapportées dans la littérature, telles que des techniques basées sur les réseaux neuronaux, la logique floue, des méthodes statistiques, coupe de graph [33] et bien d'autres, nous présenterons les principales méthodes de segmentation utilisée dans la suite du chapitre.

4.2. La segmentation automatique des IRM cérébrales

La segmentation manuelle des images IRM est extrêmement couteuse en temps humain (des chercheurs dans une étude sur la schizophrénie ont segmenté 50 images par an et par chercheur travaillant à temps plein [38]) en plus l'intervention humaine reste une source potentielle d'erreurs : au cours de longues séances d'interaction, l'opérateur humain change son comportement, la fatigue le fera commettre des erreurs et le résultat manque de fiabilité et de robustesse.

En comparaison avec la segmentation manuelle qui est par essence une approche de contour, la segmentation semi-automatique, peut être une approche contour ou région. Sur le plan informatique, l'approche région est souvent plus facile que l'approche contour. En effet, il peut être difficile de fermer le contour et donc de quantifier la surface segmentée. Il peut être impossible de déterminer précisément la position du contour car la limite de l'objet n'est jamais nette surtout dans le cas des lésions de sclérose en plaques.

Alors que la segmentation *entièrement automatique* est l'objectif extrême. Elle a de nombreux avantages, en plus d'être indépendante de l'opérateur elle est rapide et reproductible.

Comme dans le cas de la segmentation semi-automatique, les approches contours où région peuvent être envisagées pour la segmentation entièrement automatique.

Donc l'automatisation de la segmentation est nécessaire pour deux raisons :

- Le temps du tracé manuel par un expert sur un tissu spécifique est long,
- L'expertise humaine peut produire des erreurs difficilement contrôlables et reproductibles.

4.3 Difficultés liées à la segmentation des images cérébrales

La segmentation des IRM cérébrales présente des particularités par rapport aux d'autres domaines d'applications de la segmentation comme la segmentation des cartes routières, ou la segmentation des visages, ceci est dû principalement aux raisons suivantes :

- L'objet à segmenter (l'anatomie du cerveau).
- Le processus d'acquisition IRM qui génère des artefacts (défauts) vu dans le chapitre précédent.

5 .Les différentes approches de segmentation : Etat de l'art

La segmentation est un domaine vaste de l'imagerie numérique. Ces dernières années, pas mal de thèses l'ont été concernées. Il est tout de même difficile de choisir une méthode parmi les nombreuses qui existent déjà et cela est dû au fait que chaque méthode est fortement liée à un domaine d'application.

Dans ce qui suit nous allons présenter cinq approches qui sont [33] :

- La segmentation utilisant les contours comme critère de décision,
- Celles basées sur les régions,
- Celles basées sur la forme,
- Celles préférant une approche structurelle,
- Et enfin celles faisant appel à la théorie des graphes.

Nous allons donc introduire dans cette section les techniques de segmentation les plus connues en les organisant selon l'approche qu'elle appartienne.

La figure (2.1) montre les ramifications des cinq approches citées plus haut.

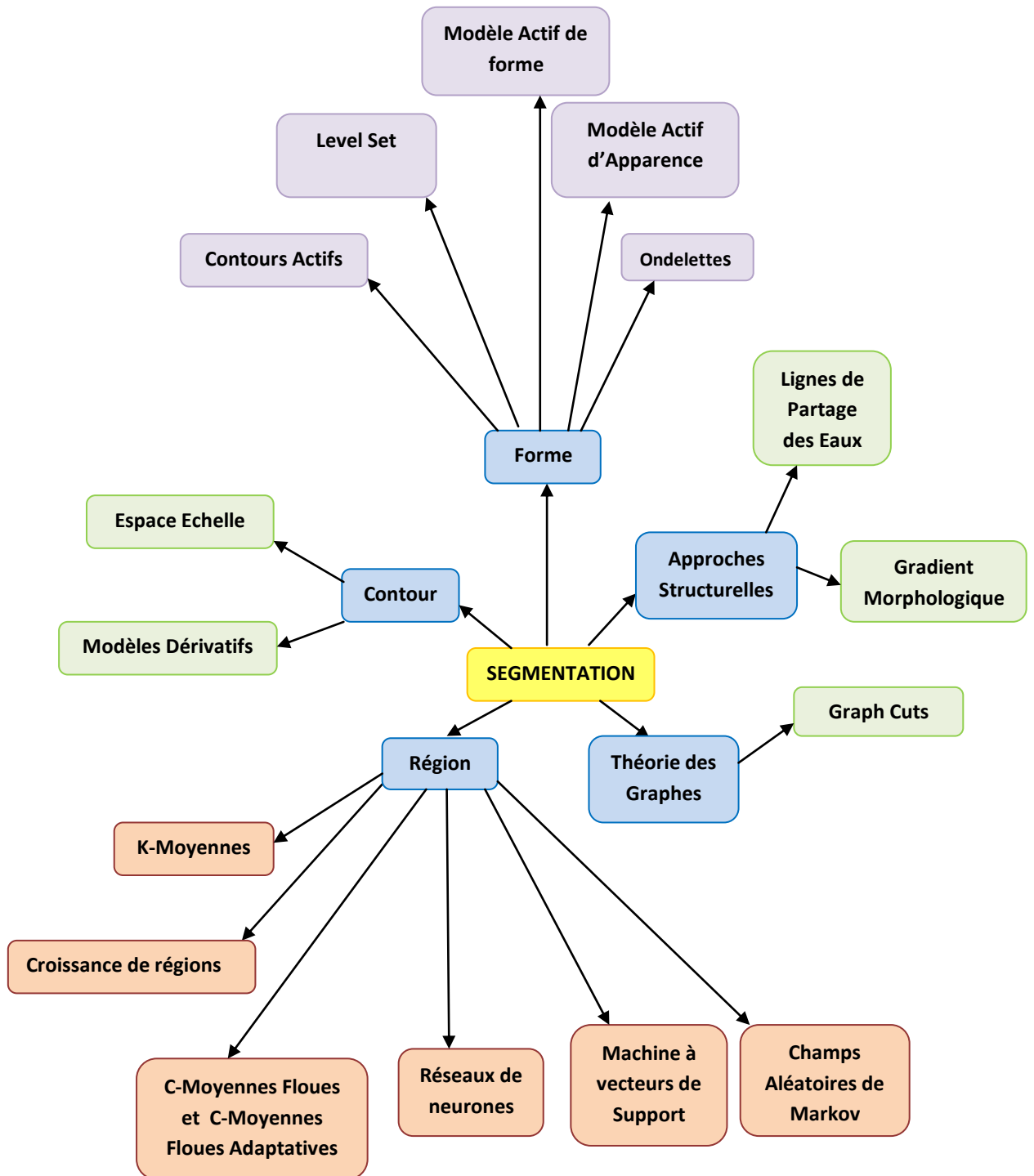


Figure 2. 1- Classification des différentes méthodes de segmentation

5.1.Région

L'approche région de la segmentation utilise des techniques d'identification et de localisation d'ensembles connexes de pixels. Ces méthodes ont pour but de partitionner l'image en plusieurs classes.

Par la suite, nous nous intéressons plus particulièrement aux méthodes à base de réseaux de neurones, K-means, C-means, puis aux méthodes par croissance de régions et bien d'autres.

5.1.1. Classification par les Réseaux de neurones

Un réseau de neurone est une succession de couche de neurones dont chacune prend ses entrées à partir des sorties des couches précédentes. Chaque couche i est composée de N_i neurones.

Les entrées de chaque neurone sont pondérées par des poids dits synaptiques de sorte que les contributions des neurones des couches précédentes sont chacune multipliées par ces poids synaptique et additionnées pour donner une valeur globale qui sera affectée à un neurone donné.

La fonction de sortie dit fonction d'activation qui introduit une non-linéarité à chaque étape. Ceci montre l'importance du choix judicieux d'une bonne fonction de sortie : un réseau de neurones dont les sorties seraient linéaires, n'aurait aucun intérêt [33]. Il est possible de donner au réseau de neurones des boucles en liant les sorties d'une couche avec les entrées de couches précédentes. Cela donnerait au réseau de neurones d'autres propriétés intéressantes mais augmentera sa complexité.

La figure 2.2 montre la structure d'un neurone artificiel. Le calcul de la sortie est obtenu à travers la sommation pondérée des entrées et puis l'application d'une fonction d'activation.

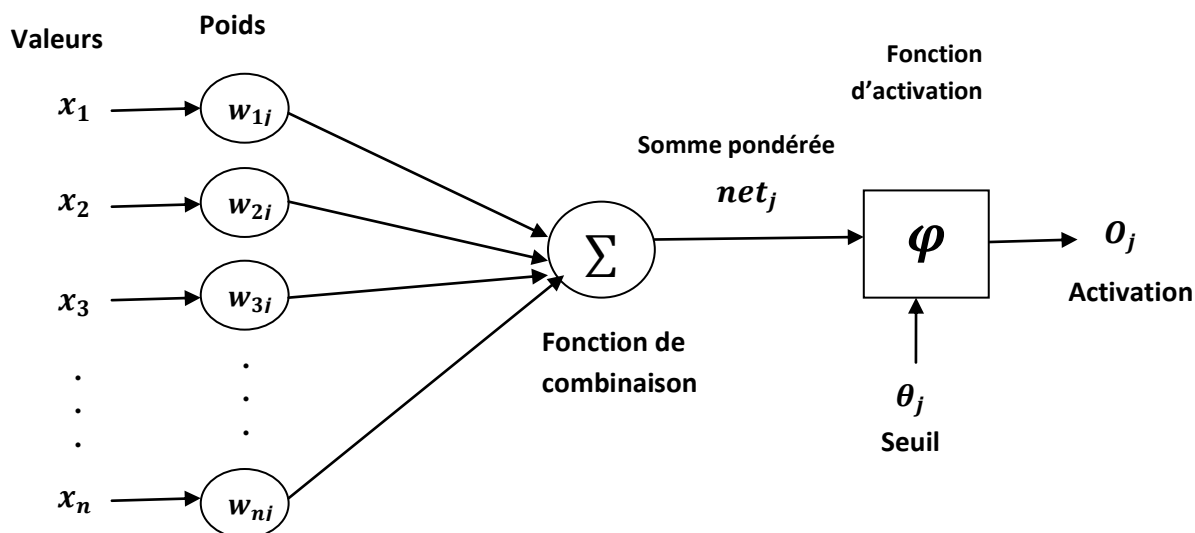


Figure 2.2 – Structure d'un neurone artificiel.

Les réseaux de neurones sont utilisés comme classificateurs en segmentation d'images médicales.

L'apprentissage du réseau de neurones consiste à ajuster convenablement les valeurs des poids des synapses. Dans le domaine de l'imagerie médicale, cet apprentissage est basé sur une base d'images médicales dont le résultat de la segmentation est connu à l'avance (apprentissage supervisé).

Le réseau de neurone accepte en entrée un vecteur de caractéristique tiré à partir des IRMs et donne en sortie la classe attribuée à chaque image. Il est possible de passer plus d'information en entrée par exemple le volume de l'image, afin de donner plus de robustesse à la classification.

Dans la littérature Sammouda et coll. [40] ont choisi d'utiliser les réseaux de neurones de Hopeld (réseaux à deux couches) pour la segmentation des pathologies du cerveau (tumeurs et **sclérose en plaques - SEP** -).

Blonda [42,43] est le premier qui a introduit la théorie des ensembles flous dans les réseaux de neurones pour la segmentation des tissus cérébraux et des lésions de SEP. Un réseau de neurones à deux couches appelé Learning Vector Quantization (LVQ) a été proposé par Alirezaie et coll [44], ils ont prouvé la supériorité du LVQ par rapport aux habituels réseaux de quatre couches à rétropropagation, grâce notamment à son insensibilité aux variations de niveaux de gris entre les différentes coupes des IRM. Après Une

automatisation de la segmentation des sillons corticaux a été faite par Rivière et coll. [45] par l'utilisation d'une association de perceptrons multi-couche(PMC).

En 2003 une autre combinaison des réseaux de neurones cette fois ci avec la morphologie mathématique a été faite par Hult et coll. [37] pour la segmentation multimodale de l'hippocampe.

Dernièrement Yeh et coll. [47] ont créé une nouvelle méthode basée sur l'algorithmique génétique(AG), la logique floue (LF) et les LVQ pour la segmentation des IRM cérébrales.

Parmi les inconvénients des RNNs (réseaux de neurones) on cite L'intervention manuelle lors de l'étape d'apprentissage et le manque d'interopérabilité des résultats de segmentation obtenue (boite noire) pour corriger ce dernier les réseaux de neurones sont généralement combinée avec d'autres techniques telles que la logique floue, les AGs etc., pour donner plus d'efficacité et de transparence.

5.1.2. Classification par K-Means(K-Moyens)

L'algorithme des k-means est utilisé pour classer les objets à partir de leurs propriétés en k parties (ou clusters) en supposant que les attributs forment un espace vectoriel. L'objectif est de minimiser la variance intra-cluster V :

$$V = \sum_{i=1}^k \sum_{x_j \in S_i} |x_j - \mu_i|^2$$

Où S_i , $i = 1, 2, \dots, k$ sont les k clusters et μ_i est le point moyen des points $x_j \in S_i$

L'algorithme de K-means se résume dans les étapes suivantes :

1. Partitionnement des données en k sous ensembles (non vides)
2. Calcul des centres des groupes de la partition courante
3. Les données sont affectées au groupe dont leur centre est plus proche
4. Retour à l'étape 2
5. Arrêt lorsque les groupes sont constants.




Figure 2.3 - Le processus de l'algorithme K-means –tiré de [46].

Dans la littérature Lachman et coll. [47] ont proposé d'utiliser les statistiques de concurrence dans l'algorithme des k-means pour segmenter les tissus cérébraux. Une version adaptative de cet algorithme a été utilisée par Yan et coll. [49] pour segmenter le cerveau avec des résultats plus au moins satisfaisants.

En 2002 Bustillo [50] a appliqué les k-means sur une séquence coronale pondérée en T2 pour calculer la variation de volume des noyaux caudés chez des patients atteints de schizophrénie.

Cet algorithme est parmi les algorithmes de segmentations les plus populaires parce qu'il est extrêmement rapide en pratique. En terme de performance, cet algorithme ne garantit pas un optimum global. La qualité de la solution dépend grandement des ensembles initiaux et peut, en pratique, être bien en deçà de l'optimum global. Comme l'algorithme est très rapide, une méthode courante est de le lancer plusieurs fois et de retourner la meilleure partition [33] en plus l'intervention d'un expert est généralement nécessaire pour fixer le nombre K de classes.

L'algorithme de K-means peut aussi tombé avoir le problème de la sur-segmentation, cela veut dire qu'on se retrouve avec un nombre important de classes. Nous pouvons remédier à ce problème par la méthode de fusion de régions. Il est aussi fréquent d'avoir des classes hétérogènes (non homogènes). Des méthodes existent pour corriger ce problème. On parle alors de régularisation de l'image.

5.1.3. C-moyennes floues

Dunn [52] a introduit l'algorithme c-moyennes floues (fuzzy c-means ou FCM) qui, est un algorithme qui repose sur le même principe que le K-Means mais qui à recours à la logique des ensembles flous. Bezdek s'y est intéressé [53] et a développé cet algorithme. Dans le cas des c-moyennes floues, la fonctionnelle L à minimiser est :

$$L = J_w(x, v; y) = \sum_{j=1}^n \sum_{i=1}^k (x_{ij})^w \|y_j - v_i\|_A^2$$

Où n est le nombre de points à traiter, k le nombre de classes désirées, $w \in [1; +\infty[$ est le poids de fuzzyfication, $v = (v_1; .. v_k)$ est le vecteur des centres de classes, $\|\cdot\|_A$ est un produit scalaire où A est une matrice définie positive et $x = [x_{ij}] \in \mathbb{R}^{k \times n}$.

L'algorithme suivant montre les étapes de FCM :

1. initialiser les centres.
2. fixer le coefficient flou.
3. calcul la partition floue initiale (La matrice d'appartenance)
4. répéter :
 - Calcul des nouveaux centres
 - Calcul de la nouvelle partition floue

Tant que le critère d'arrêt n'est pas vérifié.

En [56] Bensaid et al. proposent un algorithme semi-automatique permettant d'introduire la notion d'ensemble d'appartenance. L'apprentissage peut être de taille variable et son influence sur la classification est plus ou moins importante.

Les algorithmes FCM souffrent du manque de prise en compte d'informations contextuelles et fournissent des classifications moins efficaces en présence de bruit. Pour corriger ce défaut, une segmentation floue Markovienne est proposée dans [58] et appliquée dans [57] à la segmentation des principaux tissus et d'éventuelles tumeurs sur des volumes pondérés en T1.

Certains auteurs ont combinés l'algorithme FCM avec des systèmes à base de règles, cette coopération a permis l'intégration de connaissances *a priori* sur les entités recherchées comme Dans [59], l'algorithme FCM et un système à base de règles coopèrent pour la détection de

glioblastomes multiformes, sur des images multi-échocs, les résultats ont montré une bonne adéquation avec la vérité terrain.

Dans [34], Zouaoui a appliqué une architecture de coopération entre le FCM et le PCM (C-means possibilistes) pour la segmentation d'images IRM cérébrales.

Alors que Dernièrement Yang et coll. [61] ont proposé des FCM plus robustes (moins sensible au bruit) pour la segmentation d'IRM cérébrales.

Cependant, le grand avantage de ces méthodes par rapport aux classifications pures est de graduer l'appartenance des points aux différentes classes.

5.1.4. Croissance de régions

Les algorithmes de croissance de régions sont fondés sur l'agrégation progressive des pixels à partir d'un point initial appelé « germe », selon un ou plusieurs critères. Les points voisins du germe sont successivement examinés ; s'ils vérifient les critères d'agrégation, ils sont inclus à la région et deviennent à leur tour un germe ; dans le cas contraire, ils sont rejetés.

Dans le cas de la segmentation d'images cérébrales, Les méthodes fondées sur la croissance de régions permettent aussi bien la segmentation de structures saines [60] que la segmentation de structures pathologiques [63].

Warfield et al. Présentent une méthode d'identification des tumeurs de la matière blanche. Cette méthode suppose la segmentation préalable du cortex, de la matière grise et de la matière blanche. En particulier, le cortex est segmenté par croissance de régions, guidée par des connaissances anatomiques a priori sur la forme de la structure, ainsi que par des contraintes d'intensité et de gradient [55]. Dans [62], Thiran et al. proposent une méthode de croissance de régions pour la segmentation du cerveau sur des images IRM 3D. L'algorithme contient une procédure de sélection automatique des germes. La croissance des régions est guidée, non pas par une information de type gradient, mais par les niveaux radiométriques de l'image. La segmentation obtenue permet la labellisation automatique de sulci² et gyri.

Le ventricule latéral et le troisième ventricule sont segmentés par croissance de régions et la morphologie mathématique dans [60] par Schnack, et Hulshoff.

Dernièrement et Dans [63], la croissance de régions est directement utilisée pour la segmentation des lésions cérébrales. Le critère de croissance est basé sur une mesure de contraste. Le taux de classification a été d'environ 90%.

² Sillon des lobes cervicaux

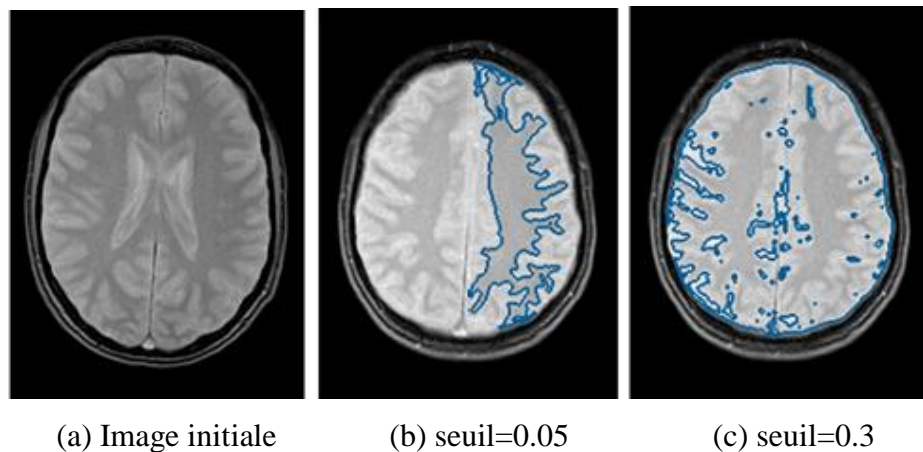


Figure 2.4 – Sensibilité de la croissance de région vis à vis d'un seuil –tiré de [35].

La segmentation par croissance de régions est simple à mettre en œuvre. L'avantage principal de cette technique se réside dans la prise en compte des informations contextuelles par le mécanisme de croissance. Alors que la disposition des germes initiaux représente un inconvénient. En effet, celle-ci nécessite quasi-systématiquement l'intervention d'un opérateur, en particulier lorsqu'il s'agit de détecter des tumeurs, qui, par définition, n'ont pas de localisation a priori dans le cerveau, et sur lesquelles nous ne disposons d'aucune connaissance anatomique [55].

5.1.5. Champs Aléatoires de Markov

La nature des images médicales, notamment l'aspect de texture aléatoire de celle-ci nous pousse à supposer qu'elles sont une réalisation d'un processus stochastique gouverné par des paramètres qui se calculent à partir de l'image en question [66]. C'est la règle des méthodes à base des champs aléatoires de Markov (MRF : « Markov Random Fields » en anglais), cet outil s'avère très efficace pour la segmentation d'image du fait qu'il permet d'exprimer l'interaction spatiale présentée par les pixels (voxels) (un pixel a une forte probabilité d'appartenir à la même classe de ces voisins). Dans la littérature Les premières techniques [67,68] ont utilisé le MRF sur des IRM de cerveaux avec des résultats prometteurs.

En 1997 Salzenstein [58] a introduit la théorie des ensembles flous dans les champs aléatoires de Markov et cette idée a été reprise avec quelque modification dans [70] pour améliorer la segmentation d'IRM cérébrales.

Le formalisme des champs de Markov permet aisément d'exprimer des contraintes de voisinage entre les pixels et ainsi d'améliorer la classification obtenue. Cette technique a aussi comme rôle d'utiliser les résultats d'autres algorithmes de segmentations tel que Le K-means

pour corriger certaines imperfections essentiellement liées au bruit engendré par le matériel d'acquisition et à la nature texturée des organes échantillonnés. C'est pour cela qu'on parle de régularisation Markovienne.

Les effets de volumes partiels des IRM sont problématiques pour les champs aléatoires de Markov puisqu'ils peuvent mener à une mauvaise classification des voxels.

Il existe d'autres méthodes qui font partie de l'approche région tel que la segmentation par seuillages qui visent à discriminer les pixels en fonction de leurs niveaux de gris [41], La méthode Mean Shift (Figure 2.5)[71], machines à vecteurs de support (SVM)[73] et l'algorithme ensemble de niveau (level sets) (Figure 2.6)[72].

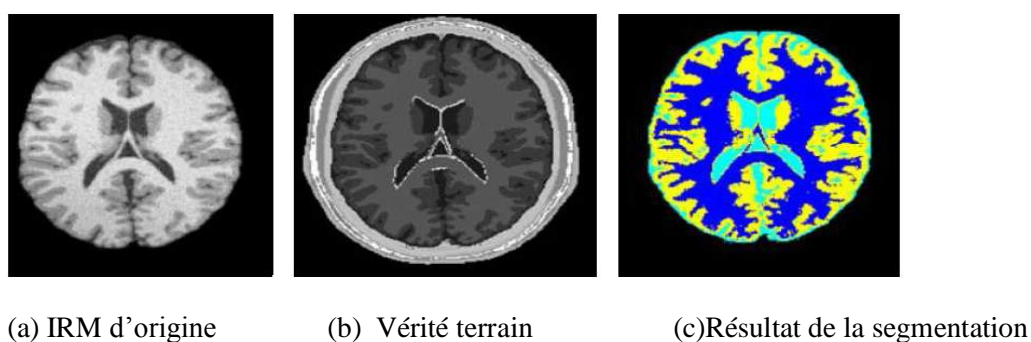


Figure 2.5 : Algorithme et résultats de la segmentation par Mean-Shift tiré de [71]

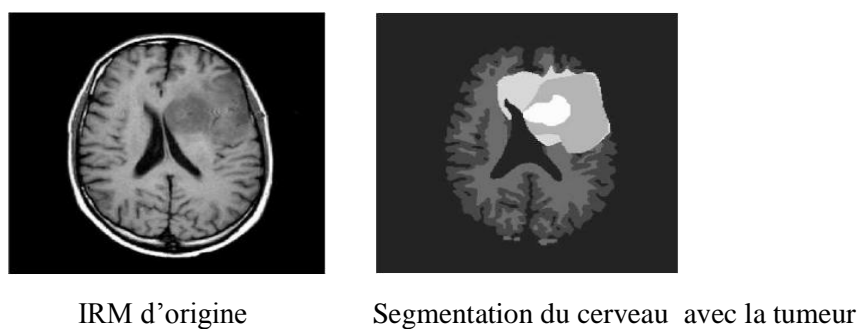


Figure 2.6 : Segmentation par SVM - tiré de [51].

5.2 Contour

Contrairement aux approches régions, qui cherchent à former des zones homogènes, les approches contours (ou frontières), il s'agit de reconnaître les zones de transition et de localiser au mieux la frontière entre les régions. Parmi les principales techniques qui appartiennent à cette approche. On distingue les modèles dérivatifs et les modèles d'espace-échelle. C'est ces deux modèles que nous allons voir dans la suite.

- On distingue trois types de contours simples :
- Marche d'escalier : le contour est net (contour idéal).
 - Rampe : le contour est plus flou.
 - Toit : il s'agit d'une ligne sur un fond uniforme.

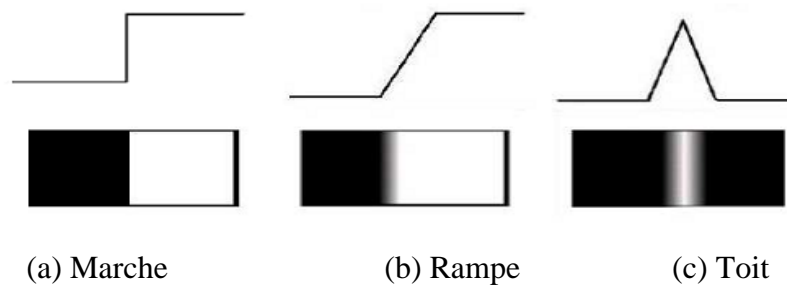


Figure 2.7 – Quelques modèles de contours.

5.2.1 Espace –échelle

L'espace-échelle (scale-space) est une théorie formelle pour la manipulation des structures d'images à des échelles différentes de telle sorte que les structures soient successivement supprimées avec un paramètre « t » d'échelle qui est associé à chaque niveau dans la représentation de l'espace d'échelle.

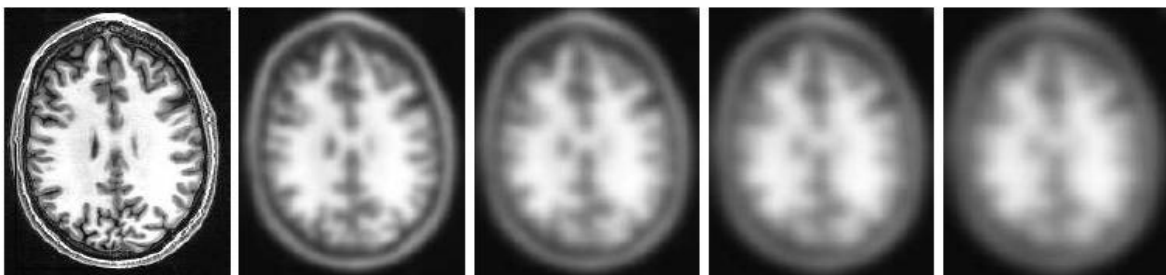


Figure 2.8- Exemple d'espace-échelle gaussien -tirée de [33]

La représentation en espace-échelle d'une image $f(x, y)$ est une famille de signaux dérivés $L(x, y, t)$ qui est défini la convolution de $f(x, y)$ avec le noyau gaussien $g(x, y, t)$

$$\text{tel que } g(x, y, t) = \frac{1}{2\pi t} e^{-(x^2+y^2)/2t}$$

$$L(x, y, t) = g(x, y, t) * f(x, y)$$

$t = \sigma^2$ est la variance de la gaussienne et avec une condition initiale $L(x, y, 0) = f(x, y)$.

Dans [74] Lindeberg a essayé de lier les minimums locaux et les points selles à travers les échelles. Il a proposé une représentation de l'image intitulée « scale-space primal sketch » qui explicite les relations entre structures à différentes échelles.

Lachmann [75] a appliqué des techniques différentes du scale-space sur l'imagerie médicale en 3 dimensions. Henkel [76] à leur tour a revue les différentes techniques de segmentation scale-space.

Enfin et dans [78] Germond a utilisé L'espace-échelle pour la segmentation du cerveau (matière blanche et matière grise).

La méthode espace-échelle a montré sa efficacité pour la segmentation des structures anatomiques particulières. Elle a l'avantage, par rapport aux méthodes dérivatives (voir le paragraphe suivant) de fournir des contours ou surfaces fermés. Mais l'inconvénient majeur de cette modèle est la génération des faux contours.

L'opérateur DOG (Difference of Gaussian) est aussi utiliser pour augmenter la visibilité des contours ou autres détails présents sur l'image en niveau de gris(NG) traitée par la différence de deux filtres gaussiens [77].

5.2.2 Méthodes dérivatifs

Les méthodes dérivatives permettent de trouver les contours dans une image d'une manière simple. On peut détecter le point de contour par la détermination du maximum de la norme du gradient ou bien en étudiant le passage par zéro du Laplacien comme la montre la figure suivante :

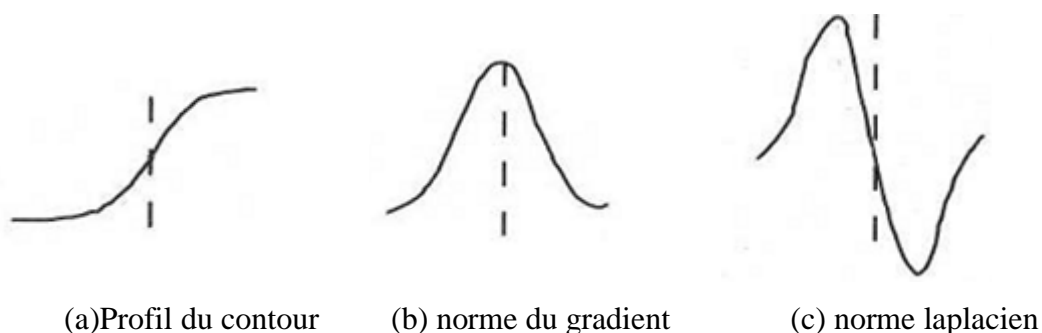


Figure 2.9- operateurs dérivatifs –tiré de (33)

- Dans ce qui suit nous essayons de détailler un peu les choses commençant par le gradient d'une image :

5.2.2.1. Le gradient d'une image:

Les contours vont correspondre à des maximums locaux de la dérivée première, marquant les fortes variations d'intensité dans l'image.

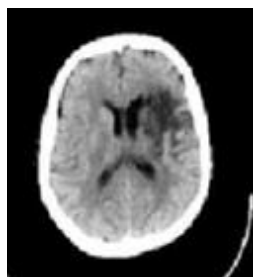
supposons que $f(x,y)$ est une fonction continue qui représente l'intensité de chaque point de l'image I, le gradient de I en un point est le vecteur $\nabla f(x,y)$ défini comme suit:

$$\nabla f(x,y) = \begin{pmatrix} \frac{\partial f(x,y)}{\partial x} \\ \frac{\partial f(x,y)}{\partial y} \end{pmatrix}$$

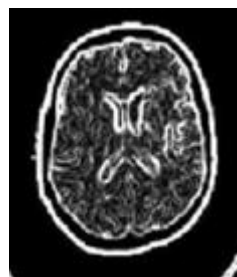Mais généralement on effectue le produit de convolution de I avec un opérateur de dérivation fournissant deux masques M_x et M_y correspondant aux directions verticale et horizontale. Pour calculer le gradient à chaque point de I, le tableau suivant, Tableau 2.1, montre les principaux masques utilisés.

Nom	M_x	M_y
Roberts	$\begin{pmatrix} 0 & 0 & 0 \\ 0 & 1 & 0 \\ 0 & 0 & -1 \end{pmatrix}$	$\begin{pmatrix} 0 & 0 & 0 \\ 0 & 0 & 1 \\ 0 & -1 & 0 \end{pmatrix}$
Perwitt	$1/3 \begin{pmatrix} -1 & 0 & 1 \\ -1 & 0 & 1 \\ -1 & 0 & 1 \end{pmatrix}$	$1/3 \begin{pmatrix} -1 & -1 & -1 \\ 0 & 0 & 0 \\ 1 & 1 & 1 \end{pmatrix}$
Sobel	$1/4 \begin{pmatrix} -1 & 0 & 1 \\ -2 & 0 & 2 \\ -1 & 0 & 1 \end{pmatrix}$	$1/4 \begin{pmatrix} -1 & -2 & -1 \\ 0 & 0 & 0 \\ 1 & 2 & 1 \end{pmatrix}$
Kirsch	$1/15 \begin{pmatrix} -3 & -3 & 5 \\ -3 & 0 & 5 \\ -3 & -3 & 5 \end{pmatrix}$	$1/15 \begin{pmatrix} -3 & -3 & -3 \\ -3 & 0 & -3 \\ 5 & 5 & 5 \end{pmatrix}$

Tableau 2. 1 - Principaux masques de calcul de gradient.



une image IRM du cerveau



l'image après la segmentation

Figure 2.10 - l'application du masque de Sobel pour la détection de contours [79].

5.2.2.2. Le Laplacien d'une image :

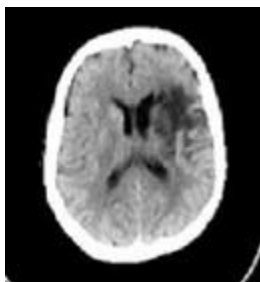
Ici la détection du contour se fait à partir des passages par zéro de la dérivé seconde de l'image. Le laplacien de I en un point est défini comme suit:

$$\Delta f[i, j] = \left(\frac{\partial^2 f}{\partial x^2} [i, j] + \frac{\partial^2 f}{\partial y^2} [i, j] \right)$$

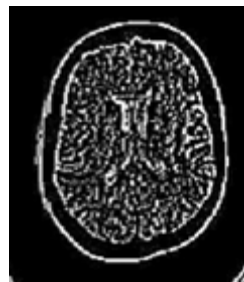La même chose comme la norme du gradient, généralement Pour le calcul du laplacien en chaque point de l'image, on effectue, le produit de convolution de l'image avec le masque suivant par exemple :

$$\begin{pmatrix} 0 & 1 & 0 \\ 1 & -4 & 1 \\ 0 & 1 & 0 \end{pmatrix}$$

Nous remarquons que l'opérateur Laplacien est symétrique quelque soit l'orientation choisie, il n'est donc pas directionnel.



(a)



(b)

Figure 2.11 - L'application du laplacien pour la détection de contours(b) sur l'image de gauche (a)[79]

Dans la littérature Canny [81, 82] représente l'un des piliers des techniques d'optimisation, il démontre qu'on ne peut pas obtenir à la fois une bonne détection et une bonne localisation du contour. Pour cela, Canny a ajouté un critère en plus pour définir un détecteur optimal : la non-multiplicité des maximums locaux. Il développe un filtre à réponse impulsionnelle finie.

Dans [83] Monga et coll. ont utilisé le paradigme des dérivées partielles dans le cadre de la segmentation d'images biomédicales, notamment appliqué aux IRM. Ils ont adapté les filtres de Deriche à des images en 3 dimensions via une implémentation récursive.

Les méthodes dérivatives, employées pour la segmentation des IRM cérébrales, sont relativement peu nombreuses malgré qu'ils soient rapides précises et ne nécessitant pas d'apport d'information *a priori* parce que elles ne permettent pas, en pratique, d'obtenir des contours fermés. Elles sont en effet très sensibles au bruit, les images bruitées doivent être lissées au préalable par le filtre de gauss par exemple. En pratique le lissage et la dérivation sont réunie dans un seul filtre [36]. Cette combinaison minimise la probabilité de détecter des faux contours. Enfin, ces méthodes fournissent fréquemment de la sous- ou de la sur-segmentation.

5.3. Approches Structurelles

Dans cette approche nous allons présenter que deux approches les plus célèbres dans la segmentation d'images qui sont : les opérateurs morphologique et la méthode de Ligne de Partage des Eaux.

5.3.1 Opérateurs Morphologique

La morphologie mathématique est une branche des mathématiques fondée sur l'étude des ensembles permettant d'analyser les structures géométriques. Ses bases théoriques ont été établies par Matheron [84] et Serra [85].

La différence symétrique entre l'image dilatée et érodée par le même élément structurant de taille unitaire donne le gradient morphologique qui est un opérateur de détection de contour et qui peut se résumer par l'équation :

$$\text{grad}_B(X) = \delta_B(X) - \varepsilon_B(X)$$

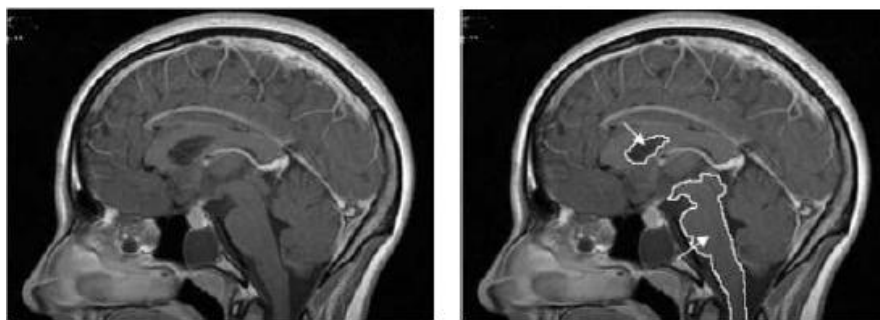


Figure 2.12 - Segmentation par gradient morphologique-tiré de [89]

Les outils de base de la morphologie mathématique (érosion, dilatation, fermeture, ouverture, les éléments structurants, etc.) se retrouvent fréquemment dans des méthodes de segmentation de l'enveloppe cérébrale [86, 88].

La détection de contour par gradient morphologique est utilisée conjointement avec une ligne de partage des eaux pour la détection de tumeur sur des mammographies par Vachier et coll dans [90]. Comme elle a été proposée pour une segmentation de tumeur cérébrale basée sur le gradient morphologique et une étape de croissance et fusion de régions par Hsiao et coll [89].

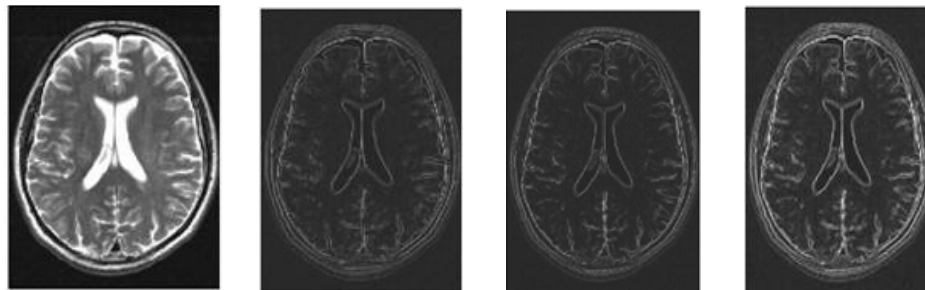


Figure 2.13- Image originale gradient par dilatation gradient par érosion gradient morphologique

Stokking [91] a développé une technique de segmentation automatique du cerveau en se basant sur le gradient morphologique, Bocioaca et coll. [92] ont créé un logiciel d'extraction semi-automatique du cerveau en IRM basé sur plusieurs opérateurs morphologiques.

Enfin Park et coll. [93] ont présenté une méthode automatique de segmentation de cerveaux basée sur l'utilisation de divers opérateurs morphologiques.

L'inconvénient majeur de cette technique c'est qu'elle est très sensible à de faibles variations de contour.

5.3.2 Ligne de Partage des Eaux

La ligne de partage des eaux (LPE) représente l'approche morphologique de la segmentation d'une image en en niveau de gris (NG).

L'algorithme LPE, proposé par Digabel et Lan tuéjoul [94], utilise la description des images en termes géographiques. Une image peut en effet être perçue comme un relief si l'on associe le niveau de gris de chaque point à une altitude. Il est alors possible de définir la ligne de partage des eaux comme étant la crête formant la limite entre deux bassins versants. Pour l'obtenir, il faut imaginer l'immersion d'un relief dans de l'eau, en indiquant que l'eau ne peut pénétrer dans les vallées que par ses minima. La LPE est représentée par les points où deux lacs disjoints se rejoignent au cours de l'immersion.

Une des difficultés à la mise en œuvre de cette analogie intuitive est qu'elle laisse beaucoup de liberté quant à sa formalisation. Il existe deux classes principales d'implémentation : l'une est basée sur un algorithme récursif d'immersion et une autre basée sur l'utilisation de fonctions de distances géodésiques. Leur définition algorithmique ainsi que leur analyse critique est donnée dans l'article de Roerdink et Meijster [33].

Dans la littérature Bueno et coll. [97] ont proposé une segmentation en trois dimensions basée sur la ligne de partage des eaux pour les structures internes du cerveau puis Deux techniques très similaires qui utilisent la LPE pour la segmentation de la partie solide des tumeurs cérébrales ont été crée par Mancas et coll. [96]; néanmoins, cette méthode ne prend pas en compte l'œdème et la nécrose .

Enfin Rettmann [95] a automatisé la segmentation des sillons corticaux en utilisant l'algorithme LPE, il a aussi corrigée le problème de la sur-segmentation en proposant un algorithme de post-traitement qui permet de fusionnée les régions similaires (la sélection des ragions similaire est faite manuellement).

La sur-segmentation représente l'inconvénient majeur de LPE, Nous pouvons remédier à ce problème soit par :

- Un filtrage morphologique du gradient.
- On associe la méthode LPE à une méthode de fusion de régions.

5.4. Forme

Les approches basées sur la forme tendent à rechercher des régions qui dérivent d'une forme donnée. Nous avons choisi de présenter trois types de techniques qui en sont représentatives bien que d'autres puissent s'y ajouter.

Nous Commencerons par présenter le modèle des contours actifs(Snakes) puis nous présentons le modèle ASM et nous terminons par décrire le modèle AAM. On fera ressortir les avantages et les limites ainsi que les différentes contributions introduites pour chaque modèle.

5.4.1 Contours Actifs

Les contours actifs à forme libre appelés « snake » proposés par Kass en 1987 dans leur article: “Snakes: Active Contour Models” [98], Le snake est modélisé par une courbe paramétrée C tel que:

$$C = \{v(s) = (x(s), y(s); s \in [a, b])\} \text{ } S \text{ est l'abscisse curviligne}$$

Le contour initial v_0 est initialisé par l'utilisateur près des frontières de l'objet à détecter. La courbe est ensuite déplacée et déformée au cours d'un processus itératif cherchant à minimiser une fonction d'énergie E :

$$E(v(s)) = \underbrace{\int_{\Omega} \alpha v'(s)^2 ds + \int_{\Omega} \beta v''(s)^2 ds}_{E_{\text{int}}} - \underbrace{\lambda \int_{\Omega} |\nabla I(v(s))|^2 ds}_{E_{\text{ext}}}$$

Équation1: Energie d'un contour actif (Ω représente la région).

E_{int} : L'énergie interne dépend uniquement de la forme du snake .Elle regroupe des notions comme la courbure du contour ou la régularité d'espacement des points.

Elle est constituée de $v'(s)$ et $v''(s)$ les dérivées premières et secondaires du contour, Avec les constantes réelles α et β sont respectivement les coefficients d'élasticité et de rigidité de la courbe.

E_{ext} : L'énergie externe est définie par l'utilisateur selon les spécificités du problème et associe le contour aux données de l'image (come l'intensité), Elle est constituée de $\nabla I(v(s))$

un gradient de luminance de l'image, Avec la constante réelle λ permettant de pondérer l'influence extérieure.

Il est nécessaire que le contour possède toujours suffisamment de points, C'est la raison pour laquelle il faut rajouter ou de supprimer des points à chaque itération si des contraintes ne sont pas suffisamment respectées. Par exemple, on pourra rajouter un point au snake si ses voisins sont trop éloignés. A l'inverse, on pourra supprimer un point s'il est trop près de ses voisins.

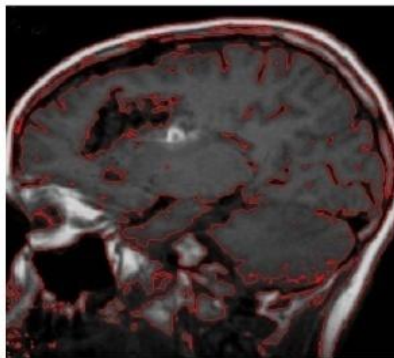


Figure 2.14- Segmentation par les contours actifs

Après avoir vu les principales caractéristiques des Snakes nous allons décrire quelques articles, thèses utilisant les contours actifs pour la segmentation d'images cérébrales.

En [99,100] Xu et Prince ont développé un nouveau type de snake qui permet une initialisation éloignée de l'objet et arrive à segmenter de façon plus correcte. Ce nouveau snake est basé sur un nouveau type de champ de force externe, appelé gradient vector flow ou GVF. Ce champ est calculé comme la diffusion spatiale du gradient d'une carte d'arête. Combiné aux forces usuelles, ce GVF améliore grandement la qualité de la segmentation, notamment pour les images de cœur et de cerveau où les frontières sont très complexes.

Une combinaison de seuillage et de morphologie mathématique conjointement aux snakes a été utilisée par Atkins en [101] pour la segmentation d'IRM cérébrales. Le principal défaut de cette technique est qu'elle n'est pas assez robuste pour capturer toutes les circonvolutions du cerveau. De la même manière, Kim et coll. [102] proposent d'utiliser un schéma classique de snake avec un seuillage de l'histogramme et des opérations de morphologie mathématique pour l'extraction de cerveau dans les IRM. Cette méthode est très simple et efficace puisqu'elle parvient à segmenter correctement le cerveau.

Dans le but de la segmentation des tumeurs cérébrales, Jiang et coll dans [103] décident d'utiliser la norme du gradient comme force externe.

Dans [55] Sophie et Capelle ont développé un modèle de contour actif pour la segmentation 2D, ce modèle est basé sur les contours actifs. Enfin et dans [104] Willmann a développée une méthode intéressante basée sur les contours actifs aidant à la détection de changements des sillons corticaux causées par les tumeurs en IRM cérébrale, il est même vérifier que le déplacement des sillons est proportionnel à la déformation des tumeurs.

Malgré que Les contours actifs sont très pertinents pour isoler des formes convexes régulières, Elles présentent cependant plusieurs défauts :

- La convergence dépend de l'initialisation (manuelle) et du bruit de l'image.
- Le snake converge vers un minimum local.
- Le choix des constantes est délicat.
- La géométrie de l'objet à détecter n'est pas prise en compte.

5.4.2 Modèle actif de forme

Les modèles actifs de forme (ou ASM - Active Shapes Method) ont été initialement proposées par Cootes et Taylor [105] pour localiser des objets déformables dans des images médicales. Rapidement, elles ont été étendues à de nombreux domaines. Elles sont des modèles statistiques de la forme d'un objet qui se déforment itérativement pour s'adapter à un exemplaire de cet objet dans une nouvelle image. Pour cela, une base représentative est étiquetée manuellement. Sur chaque image, N points (quelques dizaines) sont positionnés sur les contours. Ainsi, le contour de l'image i est représenté par le vecteur suivant :

$$x_i = (x_{i1}, y_{i1}, x_{i2}, y_{i2}, \dots, x_{iN}, y_{iN})^T$$

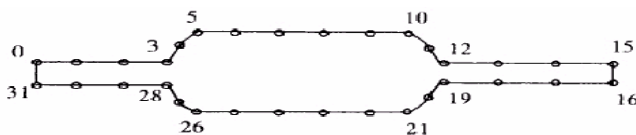


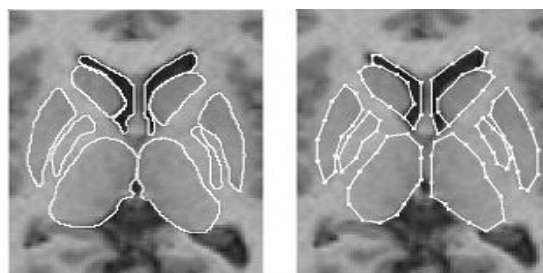
Figure 2.15 - Etiquetage (manuel) des formes par N points.

Puis, un algorithme itératif est utilisé pour traduire, tourner et mettre à l'échelle les ensembles de points x_i de manière à les aligner. Cet alignement permet de supprimer les variations dues à la pose et de ne garder que celles reflétant des changements de forme.

Une analyse en composantes principales (Principal Components Analysis - ACP) sur l'ensemble d'entraînement aligné donne ensuite la position moyenne des points (c'est-à-dire la forme d'une structure cérébrale moyenne) ainsi que les axes de déformation représentant au mieux les écarts à la moyenne, toute forme peut être approchée par une somme pondérée des modes principaux de l'ACP.

L'ACP permet d'obtenir une forte réduction du nombre de dimensions du problème.

Une fois que l'entraînement a été effectué, le contour de région (structure cérébrale ou une tumeur) est localisé par un algorithme itératif [107], la méthode ASM se trouve en détail dans le chapitre suivant (section 7):



(a) Segmentation Manuelle (b) Segmentation par ASM

Figure 2.16- Exemple de Modèle Actif de Forme - tiré de [106].

La segmentation d'images cérébrales par les ASM a été envisagée par de nombreux auteurs, Duta et coll. [106] ont utilisé ce modèle ASM avec une base de connaissance pour segmenter les images de volumes IRM de cerveaux et dans le but de créer un ASM adaptatif Shen et coll [108] ont ajoutées des informations locales géométriques et statistiques à ce modèle :

L'information géométrique est sous forme d'un vecteur attaché à chaque point d'un modèle déformable pour différencier les points des frontières des structures anatomiques et l'information statistique reflète la variabilité de forme. Le modèle a été appliqué sur des images de volumes IRM des vieux personnes avec des résultats jugé satisfaisants lorsqu'il est utilisé pour segmenter la matière blanche, la matière grise, les ventricules et les noyaux caudés. Alors que Rousson et coll. ont intéressés à la relation existant entre les ASM et les ensembles de niveau (Level Sets) [109,110].

Corouge et al. Ont utilisé les ASM pour la modélisation des sillons corticaux [111] et leur mise en correspondance. Counce et Taylor [113] ont proposé l'introduction d'informations structurelles et configurationnelles dans les modèles actifs de forme pour extraire les sillons corticaux en 3D.

En 2003 Davatzikos et coll[108] proposent d'utiliser les propriétés des transformées en ondelettes pour réaliser une segmentation par ASM .

Zhao et coll. [114] à leurs tour ont créé un ASM partitionné pour les structures cérébrales sous-corticales .Ils considèrent les facettes du maillage plutôt que le maillage en lui-même, donnant ainsi une plus grande élasticité au modèle.

Le succès de la méthode ASM est dépendant de la qualité de la base d'images sur laquelle on effectue l'apprentissage. Elle doit être correctement normalisée afin d'assurer la convergence de l'algorithme. De plus, l'analyse est très sensible aux conditions d'éclairage et aux variations de pose du visage. Enfin, La qualité de la segmentation étant très dépendante de l'initialisation, celle-ci doit se faire à une distance relativement faible de la cible [115]. Pour améliorer son idée, Cootes a proposé d'inclure une information d'intensité de niveau de gris [33]. Ce sont les Modèles Actifs d'Apparence (AAM) que nous présentons ci-après.

5.4.3.Modèle actif d'apparence (AAM)

La modélisation de l'apparence, Extension directe de l'ASM. Introduite également par Cootes [116], cette technique connue sous le nom de modèles d'apparence active (Active Appearance Models - AAM) est en fait une généralisation de la ASM. Elle permet de construire un modèle statistique de l'objet à segmenter incluant à la fois la forme et les niveaux de gris (la texture) (Figure 2.17).

La technique des AAM nécessite le même type d'apprentissage que les ASM. Un certain nombre de points caractéristiques sont placés manuellement sur des images d'entraînement. La forme moyenne \bar{x} ainsi que ses principaux modes de variation sont ensuite calculés par ACP. Pour constituer le modèle de texture \bar{t} , la base d'images d'entraînement sont préalablement déformés par un algorithme de triangulation de manière à mettre en coïncidence les points du modèle de forme avec ceux de la forme moyenne. Puis, les niveaux de gris des pixels situés à l'intérieur du contour sont échantillonnés. Une analyse en composantes principales permet ensuite de calculer les modes principaux de variation de la luminance [115].

Enfin, le modèle d'apparence est obtenu en concaténant les paramètres de forme et de texture de chaque image.

- Tout forme x peut approcher par $x = \bar{x} + P_1 b_1$
- Tout texture x peut approcher par $t = \bar{t} + P_2 b_2$

La convergence du modèle d'apparence se fait par un algorithme itératif. Les paramètres sont progressivement ajustés de manière à minimiser la distance entre l'image de départ et l'image synthétisée par combinaison linéaire. Sur la Figure 2.18, on peut bien remarquer que, lors de la convergence, la forme et la luminance sont modifiées en même temps. La technique des AAM présente quelques points forts par rapport aux Snakes et ASM, Premièrement, elle ne nécessite pas le réglage de paramètres par un expert. Ensuite, elle est applicable à n'importe quelle classe d'objet (visage, cœur, tumeurs...) puisqu'elle repose sur un apprentissage statistique effectué sur des exemples d'objet de la classe. Enfin, elle permet d'effectuer des approximations par synthèse quasiment photo-réalistes (figure 2.18). La méthode AAM se trouve en détaille dans le chapitre suivant (section 8):

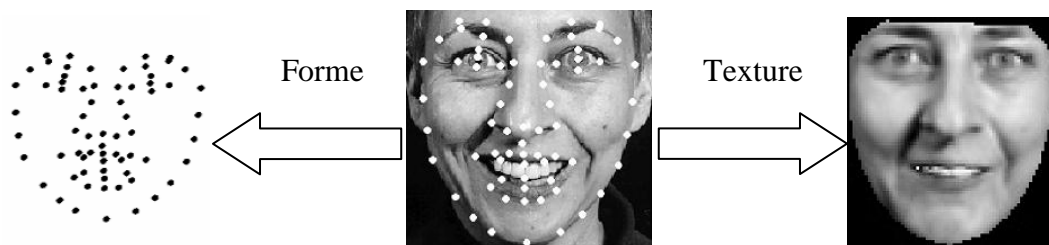

Figure 2.17- la méthode AAM incluant à la fois la forme et la texture.

L'apprentissage statistique est la grande puissance des AAM, mais c'est aussi l'origine de nombreux inconvénients. Pour une simple question matérielle, il est souvent difficile de constituer les modèles d'entraînement (nombre important des points pour étiqueté un nombre important d'images). Bien sûr, il est possible de réduire le nombre d'images d'entraînement ou le nombre de points du modèle ; mais, dans ce cas, l'analyse statistique devient peu représentative et les modes de déformations extraits ne permettent de couvrir qu'une faible variabilité de formes. Ensuite, le nombre de modes considérés doit permettre de représenter au moins 95% de la variance observée lors de l'apprentissage. Or, le fait d'inclure la texture dans le modèle statistique augmente cette variance de manière très significative et oblige à utiliser beaucoup plus de modes que pour les ASM.

L'inconvénient le plus gênant des AAM est probablement le fait qu'elles synthétisent des apparences nouvelles par combinaison linéaire d'apparences connues. Ainsi, tout changement structurel non représenté dans la base d'entraînement ne pourra être reproduit. Par exemple, les AAM ne pourront pas créer un visage dont l'un des yeux est fermé si aucune image de la base ne contient une telle configuration. Si le système doit pouvoir gérer les clins d'œil, il faut obligatoirement que l'entraînement inclut un nombre suffisant de clins d'œil. Cela rend le travail d'étiquetage lourd, d'autant plus que chaque configuration doit être suffisamment représentée [115].

La segmentation d'images médicale en générale par les AAM très «en vogue» ces dernières années, a été envisagée par Duchesne et coll. [118] qui utilisent un modèle de distribution de déformation (en anglais Warp Distribution Model ou WDM) au lieu du classique modèle de distribution de points et introduisent ainsi les champs vectoriels de déformations dans les AAM. En 2004 L'AAM a été utilisé comme une étape de recalage en vue de la segmentation d'IRM cérébrales [119] par Klemencic et coll. Enfin Une comparaison entre la segmentation par ASM et la segmentation par AAM sur des images cérébrales a été faite par Cootes et al dans [32] et les résultats montrent les avantages qui fournissent l'AAM par rapport au l'ASM.

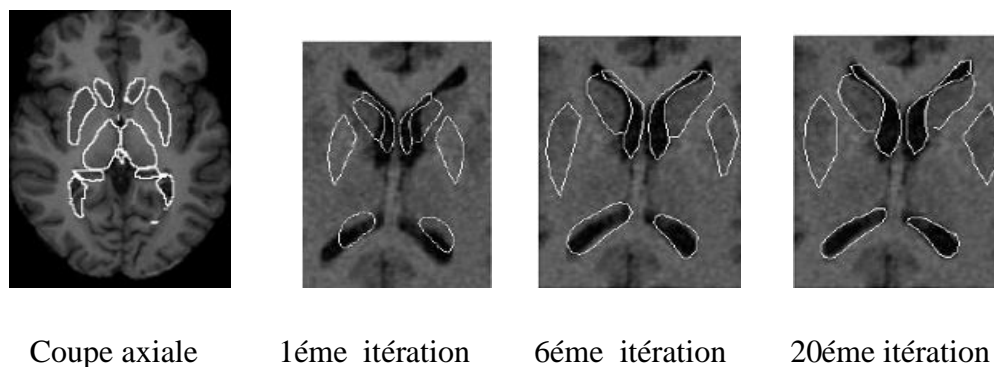



Figure 2.18- Exemple de Modèle Actif d'apparence - tiré de [117].

Pour terminer Nous devons au moins citer une autre méthode classée dans l'approche Forme c'est la méthode des Ondelettes. L'analyse par ondelettes peut être considérée comme une alternative à la Transformée de Fourier et pour résumer : Une ondelette est un signal oscillant dont la moyenne est nulle et dont l'énergie tend vers zéro à l'infini. Pour plus de détails, voir les travaux de Mallat [121,122].

La décomposition en ondelettes a été utilisée par Wu et coll. dans [120] pour le recalage de volumes IRM multimodaux de cerveaux, alors que Hou et Koh [121] appliquent la méthode des c-moyennes floues avec un filtrage par ondelettes et comparent cette méthode avec d'autres segmentations à la fois sur des données simulées et données réelles.



(a) IRM d'origine

(b) Segmentation en 3 classes

Figure 2.19- Segmentation par ondelettes - tiré de [122].

5.5 Théorie des Graphes

Dans les approches utilisant la théorie des graphes, l'idée de base est de créer un graphe à partir de l'image selon des procédés assez simples et de travailler sur ces graphes. Parmi les méthodes basées sur cette théorie Nous verrons la méthode des coupes de graphe (Graph Cuts en anglais).

5.5.1 Les Graph Cuts

Les Graph Cuts(coupes de graph) sont des méthodes d'optimisation combinatoire basées sur la théorie des graphes, ils ont été introduits dans le domaine de vision par ordinateur en 1989. Ces méthodes sont utilisées beaucoup dans la segmentation d'images. L'efficacité des Graph Cuts vient du fait qu'ils permettent sous certaines conditions de trouver des minima globaux de fonctions [123]. La segmentation par Graph Cuts est une méthode agissant par minimisation d'énergie (comme les Snakes). Mais ce problème de minimisation d'énergie peut se ramené à un problème de coupe minimale dans un graphe.

Nous commençons par définir quelques notions sur les graphes afin d'utiliser les Graph Cuts pour la segmentation :

Soit $G = (V, E)$ un graphe orienté, où V est l'ensemble des sommets du graphe, et E l'ensemble des arrêtes. On définit aussi la fonction poids $w(e) > 0$ (appelé aussi capacité). Nous rajoutons aussi deux sommets s et t , qui représentent respectivement la source et le puits.

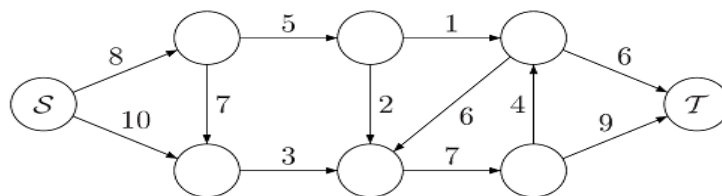
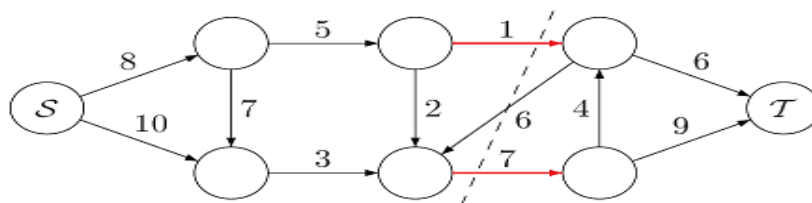


Figure 2.20- Graphe orienté –tiré de [33].

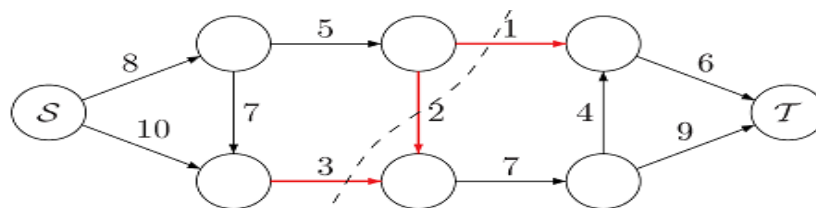
1. Définition d'un Graph Cuts : Il existe deux définitions [31] :

1- On appelle coupe dans un graphe une partition (V_1, V_2) de l'ensemble des sommets V (tel que $V_1 \cap V_2 = \emptyset$ et $V_1 \cup V_2 = V$), telle que $s \in V_1$ et $t \in V_2$.

2- On appelle un coupe de graph un sous-ensemble F de E telle que $G' = (V, E - F)$ ne contient pas de chemin de s vers t .

Figure 2.21- Coupe d'un graphe. La ligne pointillée sépare le graphe en deux ensembles disjoints. Les arêtes en rouge forment le sous-ensemble F de la définition 2.

2. **Poids minimale** : Si nous prenons la deuxième définition d'une coupe, son poids serait alors égal à la somme des poids des arrêtes appartenant à F . On appelle coupe minimale pour un graphe G , une coupe de poids minimal. [31], on peut trouver Plusieurs coupes minimales pour un même graphe.

Figure 2.22- Coupe minimale du graphe. Ici le poids de la coupe minimale est $w = 6$.

3. Reformulation en terme flot maximal :

Le problème de calcul d'une coupe minimale peut être ramener à un problème de calcul du flot maximum, On définit le flot comme une fonction $f: E \rightarrow \mathbb{R}$, vérifiant les propriétés suivantes :

- $\forall e \in E : f(e) \leq w(e)$. (3.3)
- $\forall v \in V - \{s, t\} : \text{la somme des flots entrants est égale à la somme des flots sortants.}$
- La valeur du flot égale la somme des flots sortants de S (et la somme des flots entrantes en T)

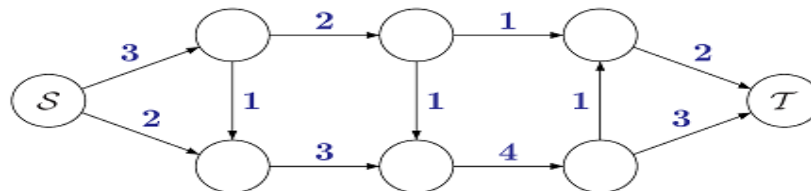


Figure 2.23- Exemple de flot sur le graphe de la figure 2.22.

Il existe plusieurs algorithmes pour trouver le flot maximum, le plus connu est l'algorithme de Ford-Fulkerson[33] dont leur principe est « :Tant qu'il existe un chemin augmentant dans le graphe, on ajoute un flot le long de ce chemin ».

Une fois que nous avons résolu le problème du flot maximum, il est facile de déduire une coupe minimale ; il suffit de prendre l'ensemble des arêtes saturées ($f(e)=w(e)$) et d'en retirer les arêtes inutiles [31].

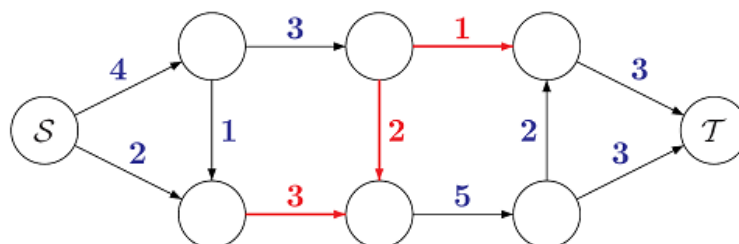


Figure 2.24- Flot maximal sur le graphe de la figure 2.22. Les arêtes saturées sont en rouge.

4. Les Graph Cuts et la segmentation :

L'idée de base de la segmentation par Les Graph Cuts est la suivante :

- on plaque sur l'image un graphe $G=(V,E)$ dont les sommets sont défini par, d'une part, deux nœuds particuliers nommés « source » et « puits » qui représentent respectivement la classe « objet » et la classe « fond » et d'autre part par les autres nœuds correspondant aux pixels de l'image, et dont les arêtes relient les pixels voisins. Les capacités des arêtes peuvent être basées sur différentes métriques comme le gradient local d'intensité, les passages par zéro du laplacien.
- on place manuellement (méthode semi-automatique) un certain nombre de sources à l'intérieur de l'objet à segmenter (Les graines de l'objet O), et un certain nombre de puits à l'extérieur (Les graines de fond B) (Figure 2.25 a).
- le contour de segmentation est calculé en trouvant la coupe minimale de ce graphe en utilisant un algorithme de calcul du flot maximal.

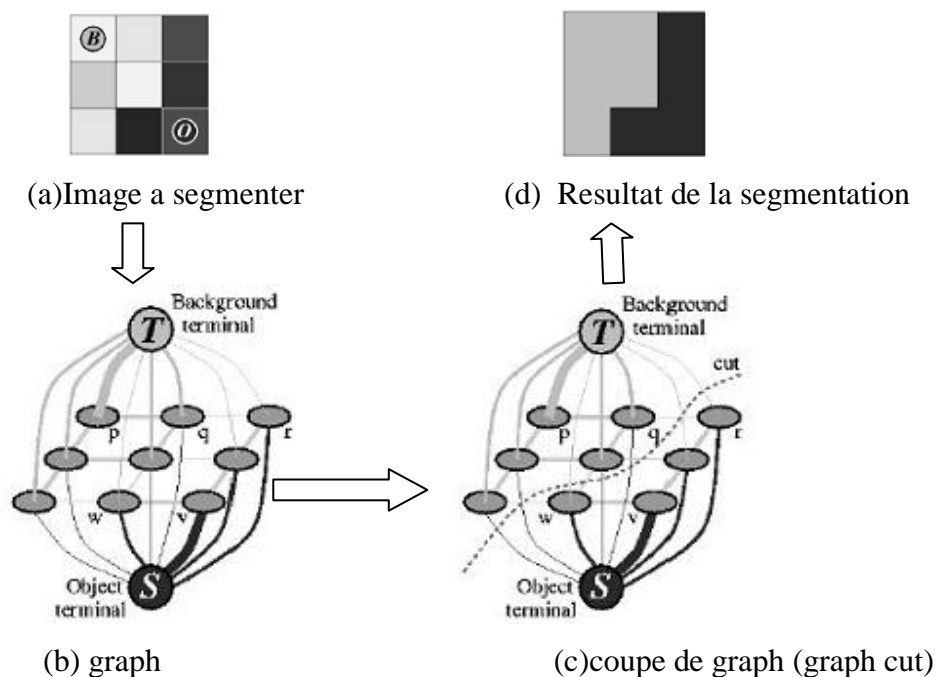


Figure 2.25- Exemple de graphe sur une image en 2 dimensions de taille 3x3.

Nous Terminons par présenter quelques travaux dont les Graph Cuts sont appliqués à La segmentation d'images cérébrales, Xu et coll. [6] proposent une approche de contours actifs par coupes de graphe. Son côté intérieur est contraint comme source, et son côté extérieur comme puits. En appliquant itérativement jusqu'à convergence l'algorithme de calcul de coupe minimale, on s'assure de l'obtention d'un minimum global.

Boykov et Funka ont montré, dans [69], l'optimalité de la solution apportée par les coupes de graphe ainsi que l'apport des graphes orientés par rapport aux graphes non-orientés. En [65] Weldeselassie et Hamarneh ont introduit une mesure de similarité (entre les pixels/voxels) robuste pour valuer les arêtes du graphe et appliqué leur méthode aux images IRM 2D et 3D réels.

Enfin et en 2010 LECOEUR [33] a proposé une méthode permet d'intégrer le gradient spectral avec l'algorithme de coupe de graphe pour la segmentation de diverses combinaisons de séquences IRM cérébrales, cette méthode utilise trois modalités IRM en les fusionnant. L'information de frontière, donnée par le gradient spectral avec une information de région, donnée par des graines sélectionnées par l'utilisateur, par un algorithme de coupe de graphe.

6. Evaluation de la segmentation

Parmi les travaux réalisés dans le domaine de la segmentation d'images, rares sont les personnes qu'ont évalué leurs algorithmes. Pour évaluer une segmentation, il existe des bases d'images synthétiques dont la segmentation est connue. Parmi ces bases d'images, nous pouvons citer la base d'images Brainweb [5].

Les principaux critères de segmentation sont :

- Sensibilité (SE) : elle correspond à la proportion de vrais positifs par rapport à l'ensemble des structures qui devraient être segmentées :

$$SE = \frac{TP}{TP + FN}$$

La sensibilité tend vers 1 s'il y a peu de faux négatifs. Cet indicateur permet d'évaluer dans quelle mesure l'intégralité d'une structure recherchée est segmentée.

- Spécificité (SP) : elle correspond à la proportion de vrais négatifs par rapport à l'ensemble des structures qui ne devraient pas être segmentées

$$SP = \frac{TN}{TN + FP}$$

La spécificité tend vers 1 s'il y a peu de faux positifs. Cet indicateur permet d'évaluer dans quelle mesure l'intégralité du complémentaire d'une structure recherchée n'est pas segmentée.

Il y'a un autre critère s'appelle coefficient de Dice ou encore appelé Kappa Index permet de mesurer la ressemblance entre 2 régions .Notons r une région issue du résultat de segmentation et r^* la même région dans la vraie segmentation :

$$KI = \frac{2 \cdot TP}{2 \cdot TP + FN + FP}$$

Notations employées :

TP (true positive) : nombre de pixels présents dans r^* et présents dans r

FP (False positive) : nombre de pixels présents dans r^* et absents dans r

FN (False Negative) : nombre de pixels absents dans r^* et présents dans r

Le coefficient de Dice est entre 0 et 1.lorsqu'il est égal à 1, la segmentation est parfaite [64].

7. Conclusion

Dans cet état de l'art, nous avons présenté un certain nombre de méthodes dédiées à la classification et à la segmentation des structures cérébrales saines ou pathologiques classées selon leurs approches. La revue qui est faite ici n'est pas exhaustive mais nous avons essayé de mettre en évidence la diversité des techniques abordées par les différents auteurs.

Cependant chacune d'entre elles à ses qualités et ses défauts, et c'est sur cette base que doit se faire le choix de l'emploi de l'une ou l'autre de ces techniques.

La diversité des techniques est représentative de la complexité du problème de segmentation d'images IRM cérébrales, Ces difficultés sont liées, d'une part, aux objets traités et, d'autre part, au particularisme des images IRM.

Nous avons présenté pour chaque technique ses qualités et ses défauts.

Dans le prochain chapitre, nous allons discuter les résultats obtenus en appliquant trois techniques sur des images de type IRM du cerveau humain dont la première est la méthodes de croissance de régions ,la deuxième est la méthode ASM et la troisième est la méthode AAM dans le but de réaliser une segmentation des différentes structures cérébrales sur des sujets sains et pathologiques .

CHAPITRE 03 : Contribution, Tests et résultats

1. Introduction

La segmentation de structures cérébrales de sujets sains ou pathologiques est l'un des principaux objectifs de la neuro-imagerie. La nature et la grande variation de ces structures cérébrales nécessite la mise en œuvre de techniques de segmentations spécifiques.

Ce dernier chapitre est consacré à l'application de trois méthodes parmi les méthodes proposées dans le chapitre précédent : « Croissance de régions, ASM et AAM » et à leurs évaluations selon différents critères proposés. Les méthodes proposées ont été appliquées sur des images IRM réelles. Nous avons validé nos résultats en les comparant quantitativement aux segmentations manuelles effectuées par un expert.

2. Notre Contribution

Notre objectif dans ce mémoire est de segmenter des images IRM de différentes coupes (axiale, sagittale, coronale) par la détection des différentes structures. Le schéma de la figure suivante, figure 3.1, illustre la mise en œuvre de notre approche, avec ses différentes étapes :

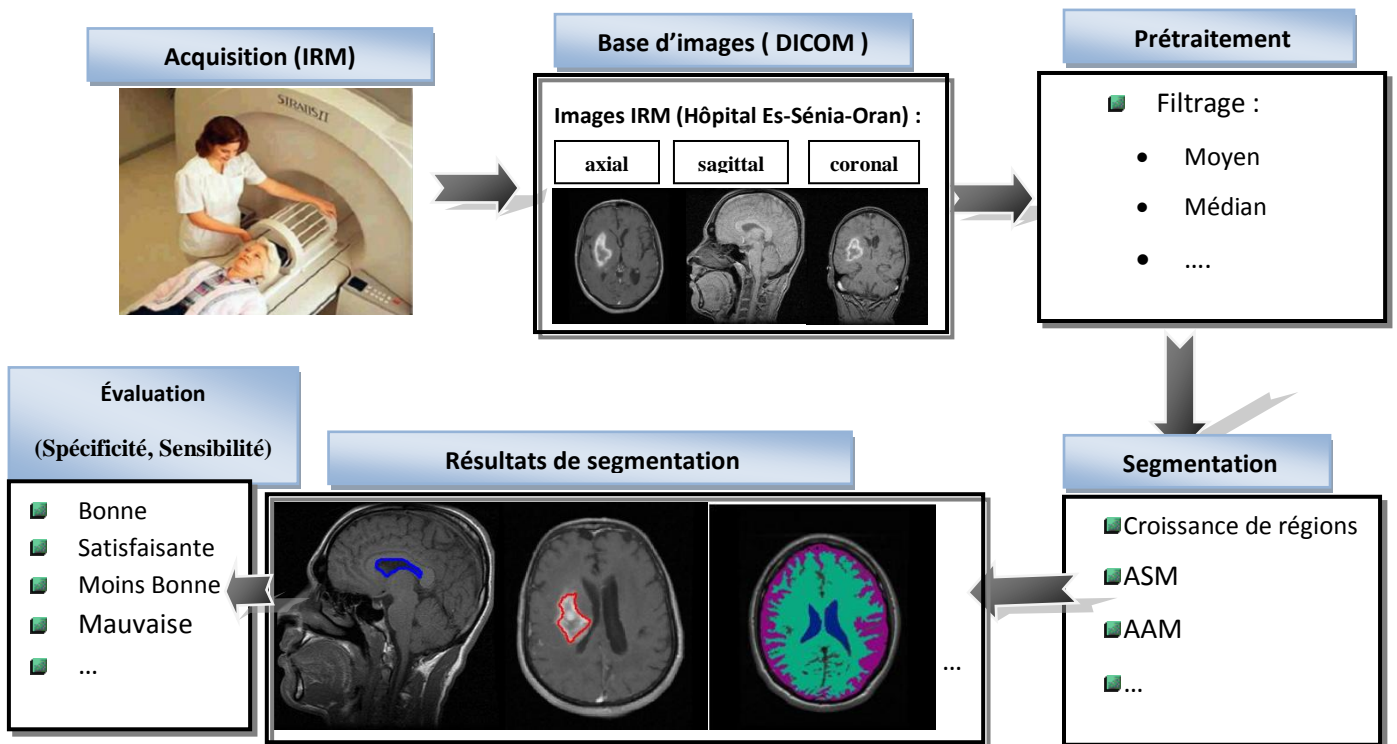


Figure 3. 1- Schéma des différentes étapes du système d'analyse d'images IRM.

L'analyse d'images cérébrales nécessite une étape essentielle qui est la segmentation des structures cérébrales, cette étape permet de séparer les différentes structures cérébrales et de détecter d'éventuelles pathologies, à savoir les tumeurs cérébrales. Une bonne segmentation permet d'aider le médecin à prendre une décision finale, avant son geste chirurgical.

Les principales applications de la segmentation sont la morphométrie, la cartographie fonctionnelle et la visualisation surfacique ou volumique. La morphométrie est la mesure quantitative des positions, formes et tailles de structures cérébrales. Elle nécessite la segmentation préalable de ces structures, et peut permettre d'identifier, comprendre et de suivre la progression des pathologies comme l'Alzheimer ou les différentes tumeurs.

3. Base d'images

La base d'images sur laquelle nous avons travaillé est réelle. Elle est acquise dans l'hôpital d'*Es-Senia d'Oran* (avec l'accord du propriétaire et dans le but des *recherches scientifiques*).

Il s'agit d'images IRM de différentes coupes de sujets sains et pathologiques pondérées en T1, T2 de taille (512 × 512), Les images sont en format DICOM (Digital Imaging and Communications in Medicine).

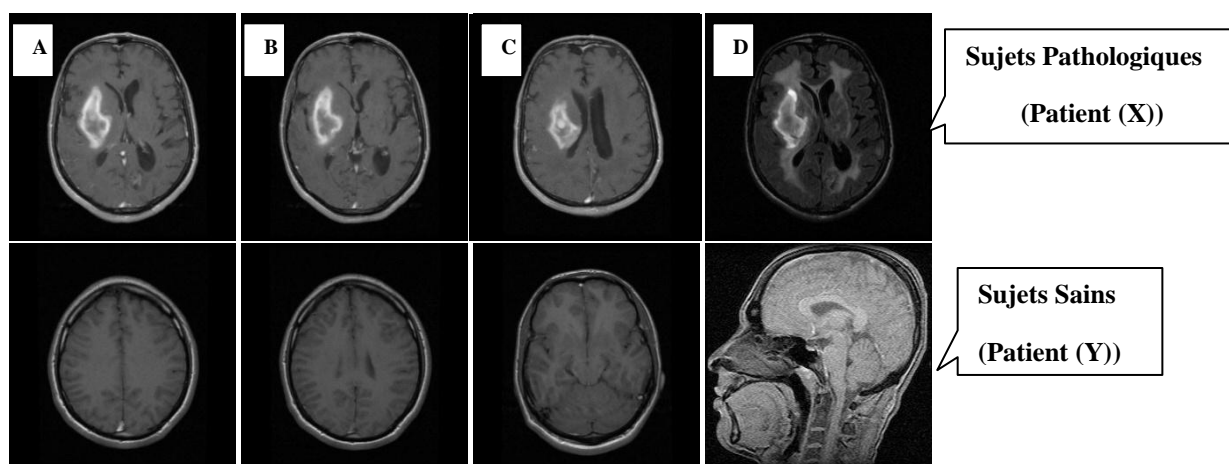


Figure 3. 2- Exemples d'Images de notre base.

La maladie du patient (X) a été interpréter par un expert (Neurologue) comme suit, section 3.1 :

3.1. Interprétation par l'expert:

IRM cérébrale. Les quatre images (A,B,C,D) correspondent aux différents niveaux de coupes axiales sur deux séquences:

- Une séquence pondérée en T1
- Une séquence Contrastée en T1 après injection de Gadolinium

"On retrouve une image (corps) de contour irrégulier développée dans le lobe frontale, hétérogène en T1. Après injection, un important rehaussement du contraste de l'image permettant de distinguer l'œdème, Effet de masse sur le ventricule latéral droit (très claire sur l'image C) :toutes ces caractéristiques sont très évocatrices d'une tumeur cérébrale entourée par œdème d'allure maligne", « *Dr. BARKA Zahira.* »

4. Prétraitement

La segmentation nécessite une étape de prétraitement pour atténuer les bruits provenant de différentes sources et améliorer les images, et par conséquence facilite la tâche de segmentation.

Cette étape ne doit pas altérer l'information utile contenue dans l'image et donc par conséquent améliorer la qualité de la segmentation. Pour pallier à ces dégradations nous avons opté pour l'utilisation d'un filtre médian (3x3) (figure 3.2 (b)). Car ce dernier permet d'éliminer les bruits impulsions et préserve les discontinuités, contrairement aux filtres linéaires qui rendent l'image floue (figure 3.2 (c)) et induisent une perte de l'information sur les contours.

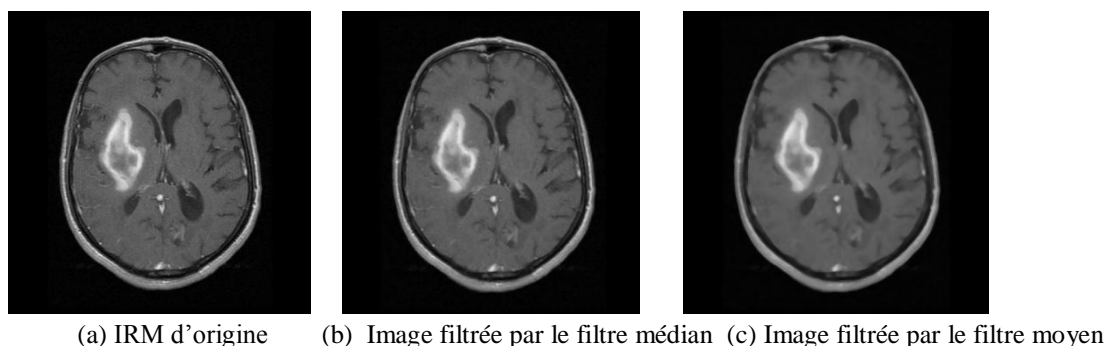


Figure 3. 3- Le filtre médiane Vs le filtre moyenneur.

Il est clair dans cette figure que le filtre moyen a effacé quelque contours de l'image par rapport au filtre médian. Donc c'est l'image (b) qu'on va utiliser pour la phase de la segmentation

5. Segmentation

Après avoir filtré les images de notre base, l'étape suivante est l'implémentation des trois techniques de segmentation citée précédemment pour détecter les différentes structures cérébrales sur des sujets sains et pathologiques. Par la suite nous allons détailler les résultats obtenus de l'application de ces techniques sur la base d'image en commençant par la méthode de croissance de régions :

6. Croissance de régions (Growing-Region)

Les algorithmes de croissance de régions sont fondés sur l'agrégation progressive des pixels à partir d'un point initial appelé « germe », selon un critère d'homogénéité. Notre algorithme de croissance de régions pour la segmentation des images en *niveaux de gris* comporte deux étapes:

1. Sélectionner les germes manuellement (11 marqueurs au maximum=nombre des structures).
2. Faire grossir les régions par agrégation des pixels voisins.

6.1.1. Points de départ :

Le choix des points de départ (germes) est manuelle (on peut initialiser les points de départs automatiquement mais on risque de ne pas satisfaire la segmentation voulue). En effet, l'étape de croissance va utiliser une mesure de similarité pour choisir les pixels à agglomérer. Si le point de départ est situé dans une zone non homogène, la mesure de similarité va produire de fortes variations et la croissance va s'arrêter très tôt. Par conséquent, il convient de choisir les points de départs dans des zones les plus homogènes possibles.

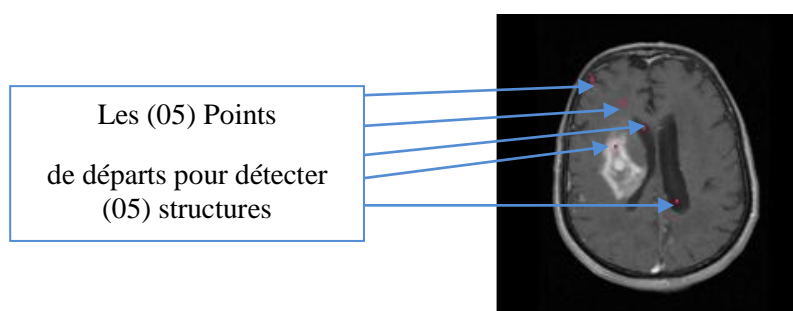


Figure 3. 4- Les points de départs (initialisation).

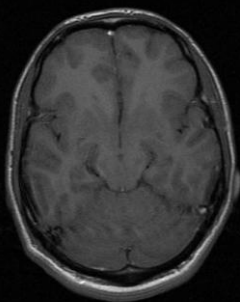
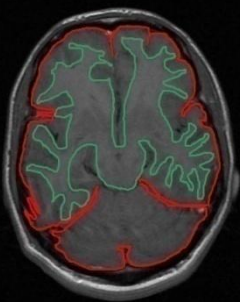
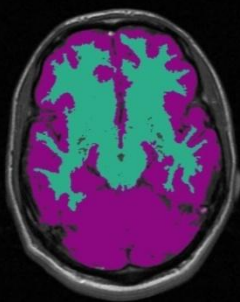
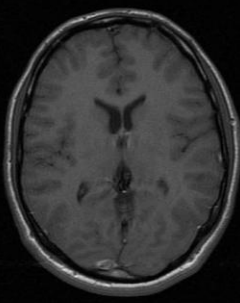
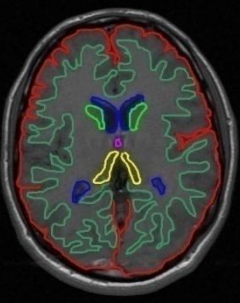
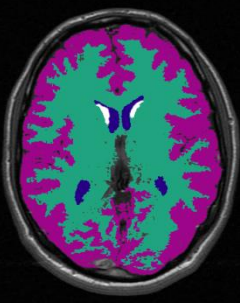
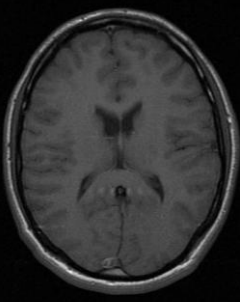
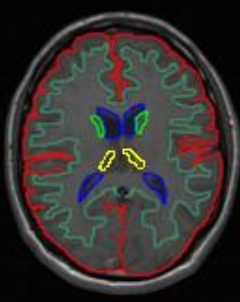
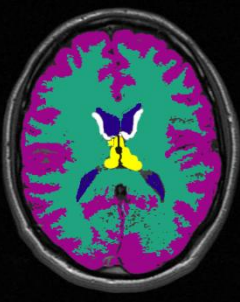
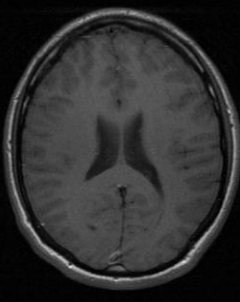
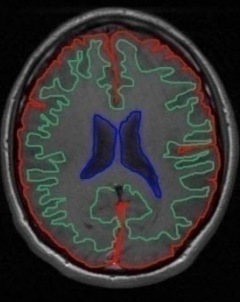

6.1.2. Croissance (growing)

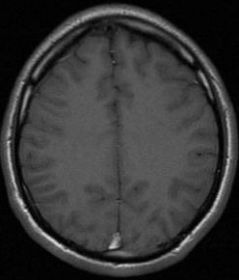
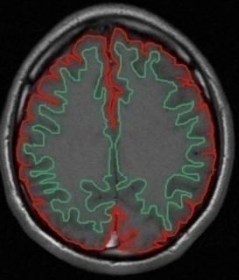
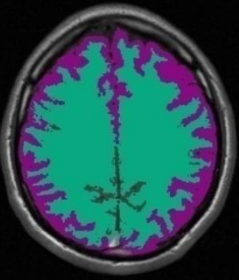
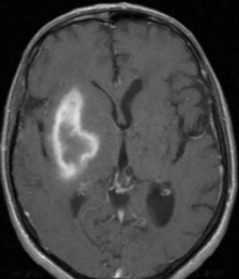
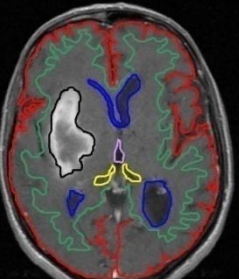
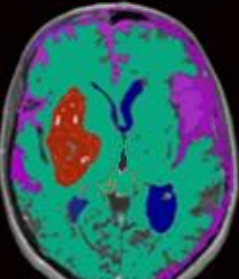
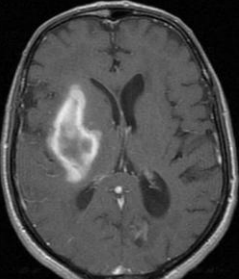
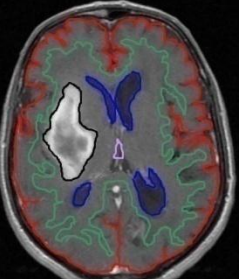
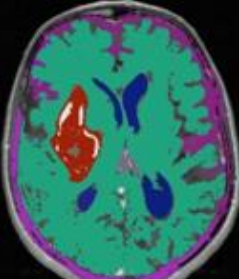
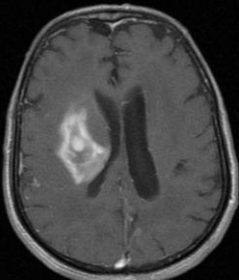
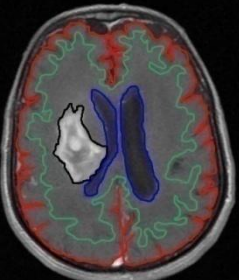

Cette étape a pour objectif de faire grossir une région en agglomérant des pixels voisins. Les pixels sont choisis afin de maintenir l'homogénéité de la région. Pour cela, nous devons définir un indicateur d'homogénéité. Les pixels voisins sont ajoutés à la région si l'indicateur d'homogénéité reste vrai, sinon la croissance va s'arrêter. Pour trouver les résultats de segmentation acceptables (tumeurs ou structures), nous avons choisi le seuil d'une manière expérimentale. Ce dernier change d'une image à une autre, les différents seuils choisis pour chaque coupe sont montrés dans la Figure 3.5.

Les segmentations par croissance de régions sont simples à mettre en œuvre. Néanmoins, leur inconvénient majeur est lié à la disposition des germes initiaux et le choix de la valeur du seuil à appliquer sur l'image. En effet, l'initialisation des germes nécessite quasi-systématiquement l'intervention d'un opérateur, en particulier lorsqu'il s'agit de détecter des tumeurs, qui, par définition, n'ont pas de localisation a priori dans le cerveau.

Notre méthode de croissance de régions a été appliquée sur des jeux de données cliniques d'IRM (sains : A, pathologiques : B) pour segmenter la MG, MB, les ventricules, les noyaux caudés, les thalamus ainsi que des éventuels tumeurs.

Nous illustrons les résultats de notre segmentation d'images sur la Figure 3.5. L'évaluation des résultats de segmentation a été réalisée par des comparaisons avec les segmentations manuelles (par expert).

N° Coupe	seuil	Image à segmenter	Segmentation expert	Image segmentée
A08	21			
A11	18			
A12	18			
A13	18			







N° Coupe	seuil	Image à segmenter	Segmentation expert	Image segmentée
A15	21			
B11	22			
B12	22			
B14	20			

(a)

(b)

(c)

Figure 3.5- Résultats de segmentation. (a) Une coupe axiale de l'image originale. (b) Segmentation manuelle. (c) Segmentation par croissance de régions

Légende	
	Les Ventricules
	Tumeur
	Matière Blanche
	Thalamus
	Matière Grise
	Noyaux Caudés

6.2. Analyse des résultats

La méthode par croissance de régions est rapide et simple à mettre en œuvre, mais elle a quelques inconvénients, dans ce qui suit nous discutons les résultats obtenus sur des IRMs sains puis sur des IRMs pathologiques:

■ Cas n°1 : Sujets Sains:

En analysant les résultats obtenus, nous constatons que la segmentation des ventricules est satisfaisante, car les régions obtenues épousent assez bien la forme des ventricules. La même chose peut dire pour la MG et la MB malgré qu'il reste toujours des petites régions non détectées c.à.d non colorée ou des petits débordements pour ces derniers. Cependant, une grande difficulté de cette méthode pour la segmentation du thalamus et des noyaux caudés parce que le NG de ces deux structures s'approche beaucoup de la NG de la MB (dépend du seuil).

■ Cas n°1 : Sujets Pathologiques:

Maintenant nous discutons les résultats de notre application pour la détection des tumeurs et des structures cérébrales (MG, MB, ventricules) sur des IRMs d'un patient infecté.

Nous remarquons que la segmentation des ventricules est satisfaisante (malgré l'existence des petits trous) et on voit bien l'effet de la tumeur sur le front du ventricule latérale droite.

La segmentation de la tumeur est plus ou moins satisfaisante car la forme générale est détectée mais il reste autre détail à cause de l'hétérogénéité de la tumeur. Enfin la segmentation des deux matières blanche et grise est très difficile parce qu'ils leurs limites sont imprécises à cause de l'effet de l'œdème sur la MB et par conséquent les deux matières ne sont pas bien limitées.

Après avoir constaté les résultats de segmentation d'images de notre base par la méthode de croissance de régions, nous passons à une autre méthode de segmentation qui appartient à une autre famille des méthodes de segmentation basée sur la forme de l'objet à segmenter. Cette méthode s'appelle les modèles actifs de formes :

7. Les modèles actifs de forme (ASM)

Les modèles actifs de forme (Active Shape Models), originellement proposés par Cootes et al. [105] sont des techniques de modélisation semblables aux contours actifs, mais qui présentent l'avantage de ne faire varier le modèle que dans des formes issues d'un ensemble d'apprentissage (ajout d'une forme de connaissance à priori). Nous allons décrire dans ce qui suit comment sont construits et utilisés ces modèles pour la représentation et la détection d'objets présents dans des images.

7.1. Construction du modèle de forme moyen

Pour obtenir notre modèle de forme moyen, on doit tout d'abord annoter toutes les images de l'ensemble d'apprentissage, aligner les formes obtenues, et enfin, résumer les variations des dispositions spatiales des points caractéristiques dans une forme compacte. Dans ce qui suit, ces étapes sont décrites en détail.

A. Annotation des images de l'ensemble d'apprentissage :

Nous prenons notre base d'apprentissage. On représente chaque forme avec un ensemble de points caractéristiques ou "Landmark points" cliqués suivant un ordre précis. L'ensemble des points doit être adéquat. Chaque forme sera représentée par un nombre prédéfini de points, dépendant de la complexité de l'objet. Ainsi, chaque forme peut être représentée par un vecteur de $2N$ composantes contenant les coordonnées des points caractéristiques :

$X_i = (x_1, x_2, \dots, x_N, y_1, y_2, \dots, y_N)$ où (x_i, y_i) est le i^{ieme} point caractéristique.

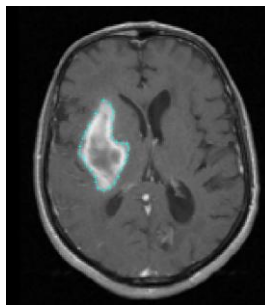


Figure 3. 6-Annotation de la tumeur par 25 points caractéristiques $(x_1, \dots, x_{25}, y_1, \dots, y_{25})$.

B. Alignement des formes :

Pour étudier les variations des positions de chaque point caractéristique, toutes les formes (c'est-à-dire les vecteurs qui leurs sont associés) doivent être alignées.



Figure 3. 7- Les formes des tumeurs avant l'alignement.

L'alignement est accompli par la modification des paramètres de pose (facteur d'échelle, rotation et translation) des formes pour exprimer ces formes dans le même repère de référence.

➤ *Alignement de deux formes :*

Etant donné deux vecteurs X_i et X_j , l'alignement de la forme représentée par le vecteur X_j sur la forme représentée par X_i consiste à trouver les paramètres de translation (t_x ; t_y), de rotation θ , et le facteur d'échelle s , tel que la forme \hat{X}_j , obtenue par rotation, mise à l'échelle, et translation de la forme X_j , soit la plus proche du vecteur X_i .

➤ *Alignement de toutes les formes :*

Dans ce qui suit nous décrivons l'algorithme permettant l'alignement de toutes les formes de l'ensemble d'apprentissage :

- Choix d'une référence (forme) arbitraire
- Alignement sur la référence : chaque forme subit une rotation, mise à l'échelle, et translation
- Répète :
 - Calcul de la forme moyenne
 - Réaligner chaque forme sur la forme moyenne
- Jusqu'à convergence



Figure 3. 8-Les formes des tumeurs alignées.

C. Construction du modèle statistique moyen (ACP) :

Les formes alignées sont représentées par des vecteurs de $2N$ composantes :

$$X_i = (x_1, x_2, \dots, x_N, y_1, y_2, \dots, y_N)$$

L'application de l'analyse en composantes principales aux vecteurs X_i permet de représenter les variations de ces vecteurs d'une manière concise, en fonction du vecteur moyen et les principales directions de variation. On note le vecteur moyen par :

$$\bar{X} = \frac{1}{N} \sum_{i=1}^N X_i$$

On peut reproduire une forme géométrique X_i en fonction de la forme moyenne \bar{X} et d'un certain nombre de vecteurs propres par l'équation :

$$X_i = \bar{X} + P \cdot b_i$$

Où P est la matrice des vecteurs propres constituant les directions principales de variation des vecteurs X_i de la matrice de covariance G .

Les valeurs b_i peuvent varier classiquement entre $-3\sqrt{\lambda_i}$ et $+3\sqrt{\lambda_i}$ (λ_i étant les valeurs propres de G) :

$$b_i = P^T (X_i - \bar{X})$$

Les variations des b_i permettent de faire évoluer une forme de la moyenne vers des formes plus extrêmes.

Les étapes nécessaires à l'élaboration du modèle moyen sont résumées dans la Figure 3.6 :

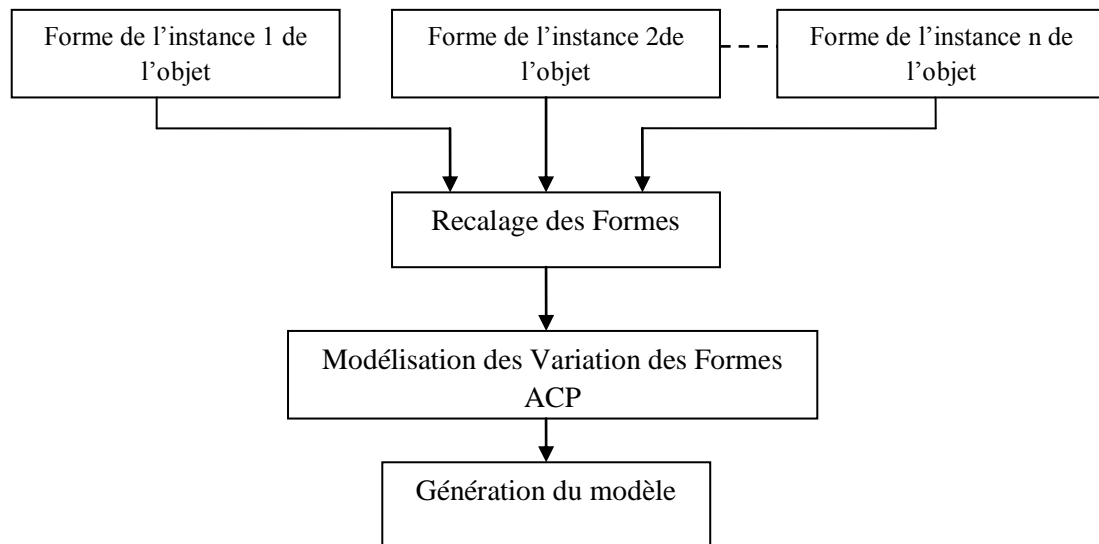


Figure 3. 9- étapes nécessaires pour l'élaboration d'un modèle statistique de forme.

7.2 Recherche de l'objet dans une nouvelle image :

Pour interpréter une nouvelle image, on doit déterminer les paramètres de pose et de forme qui ajustent au mieux le modèle à l'image. Notre algorithme de l'ASM se présente comme suit :

- 1 - Lors de la phase d'initialisation, le modèle moyen est positionné approximativement le plus près possible de la zone à détecter;
- 2 - Une recherche perpendiculaire au modèle permet de rapprocher les points des contours de l'image en les positionnant sur un maximum de gradient ;
- 3 - Mise à jour des paramètres de formes et de pose $:s, \theta, t_x, t_y$, et le vecteur de pondération b qui permet d'approximer au mieux la distribution de points obtenue à l'étape 2. Pour cela, il suffit de résoudre $:bi = P^T (Xi - \bar{X})$
- 4 - Retourner à l'étape 2 jusqu'à la convergence

Après que nous avons expliqué notre algorithme d'ASM nous passons à l'étape d'apprentissage afin de tester ses performances sur des sujets sains et pathologique :

7.3. Base d'Apprentissage :

La base d'images utilisée dans cette étude est constituée de 40 coupes différentes (Saines et pathologiques). Afin de construire un modèle de forme pour chaque structure cérébrale, Ces images ont été annotées manuellement en 25 points de contrôle décrivant la forme pour la tumeur, 30 points pour les ventricules latérales, 16 points pour les noyaux caudés, 60 points pour la MG et 70 points pour la MB. La figure 3.10 montre des exemples de notre base d'apprentissage.

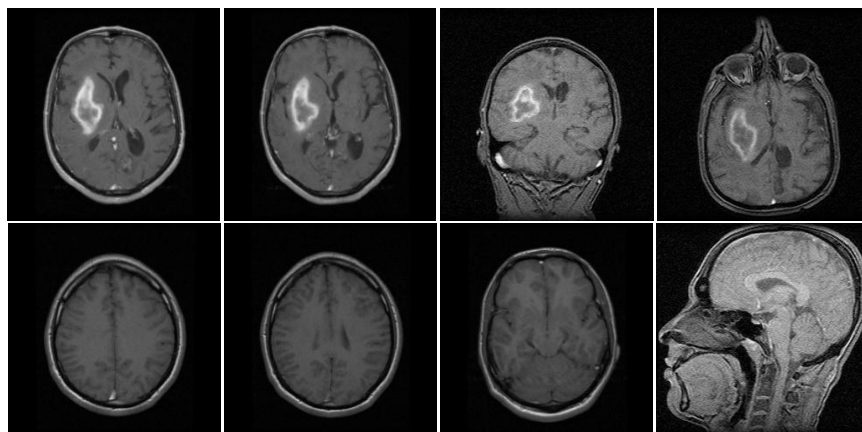


Figure 3. 10- Exemples d'Images de la base d'apprentissage.

7.4. Cas n°1 : Sujets Pathologiques :

1-Segmentation de la tumeur :

Comme déjà indiqué précédemment, nous commençons par l'annotation des tumeurs existantes dans différentes images de la base d'apprentissage.

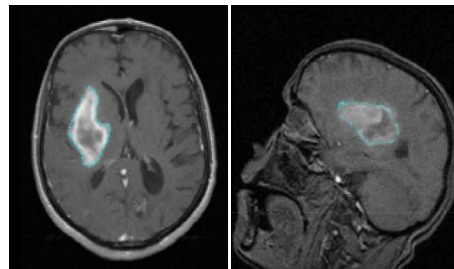


Figure 3. 11- Annotations des tumeurs.

Après l'annotation nous passons à l'alignement des formes afin d'appliquer une ACP sur les formes alignées.

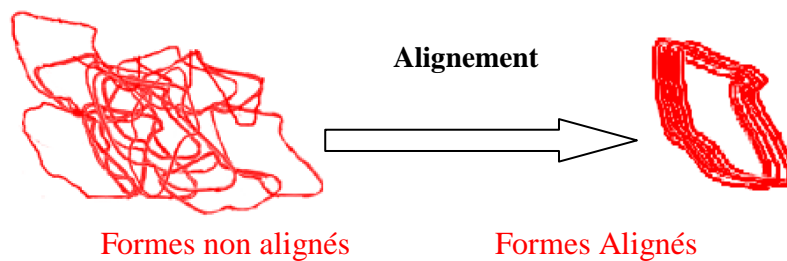


Figure 3. 12- Alignements des formes.

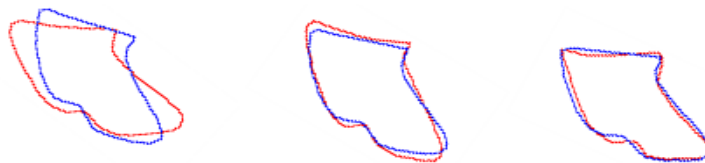


Figure 3. 13- La Forme moyen(Bleu) et la variation des Valeurs propres ACP (rouge).

Les étapes que nous avons adoptées pour réaliser la segmentation de la tumeur sur plusieurs coupes sont comme suit :

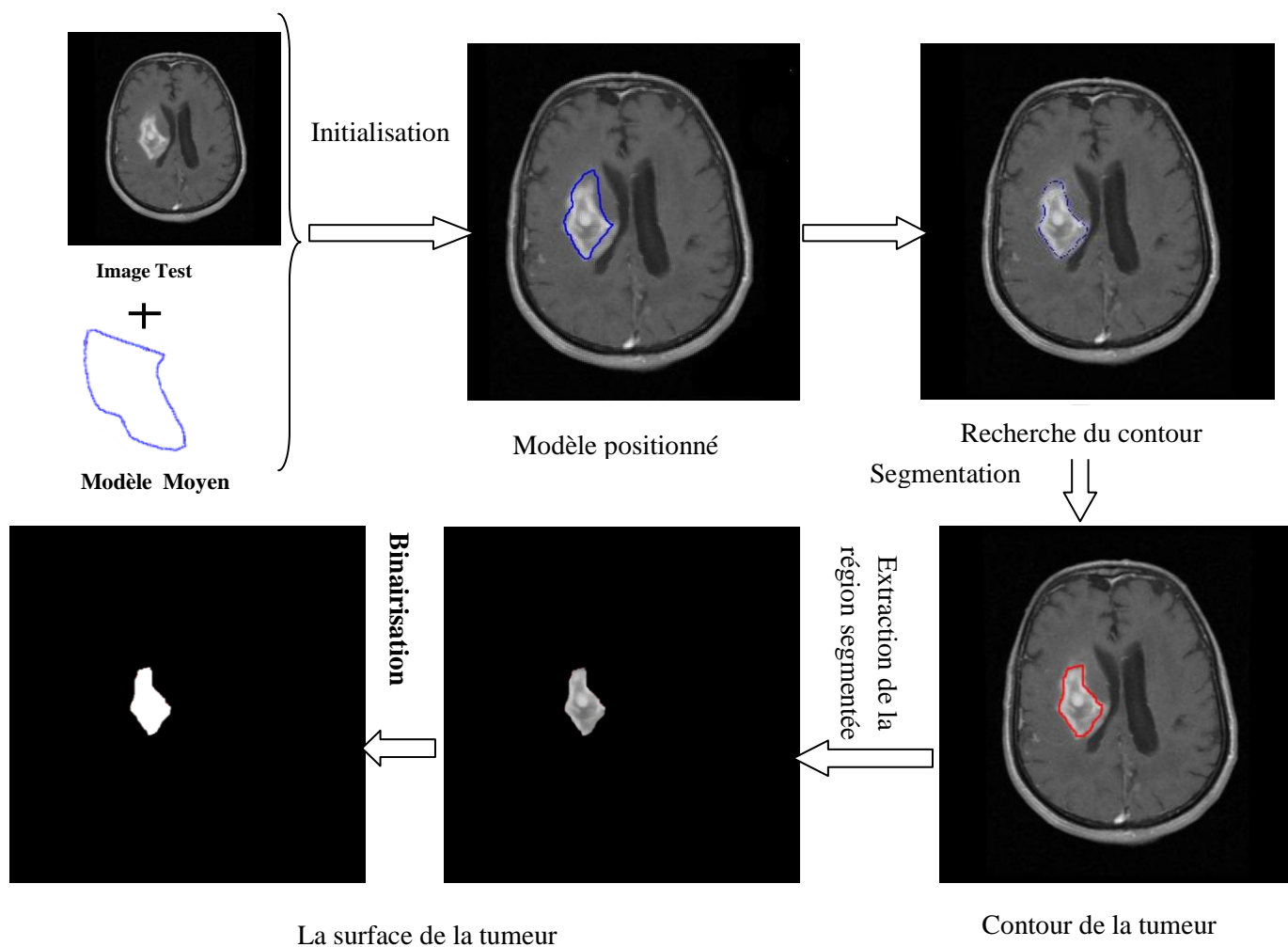


Figure 3. 14- étapes nécessaires pour la segmentation de la tumeur sur une coupe Axiale.

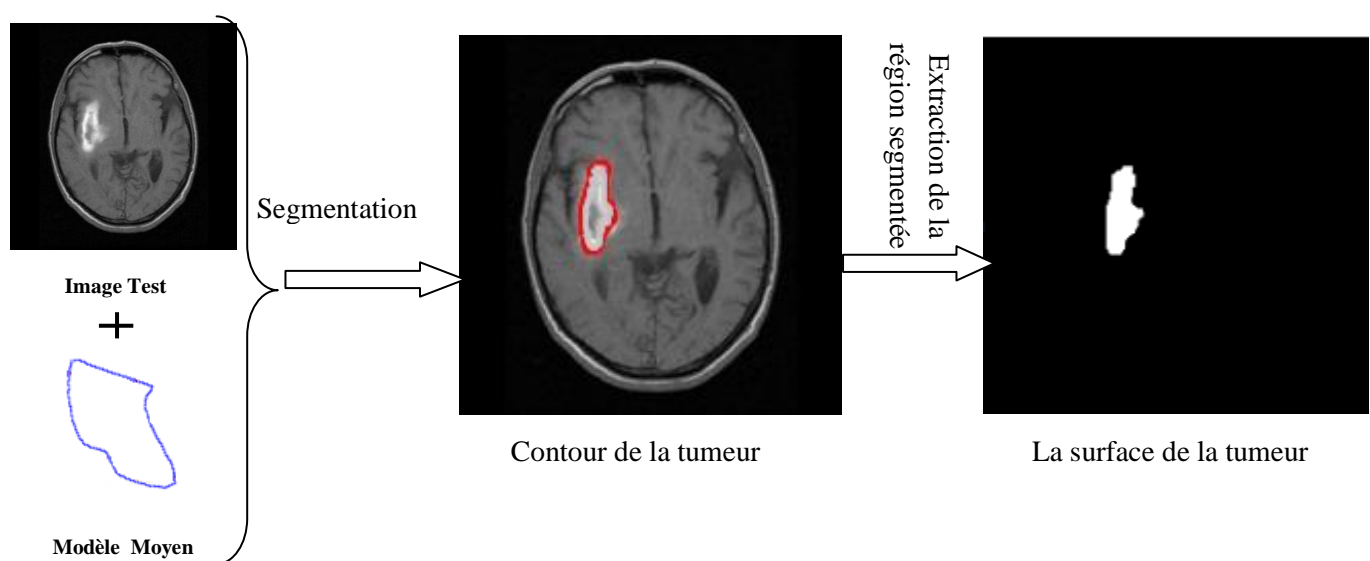


Figure 3. 15- la segmentation de la tumeur sur une autre coupe Axiale.

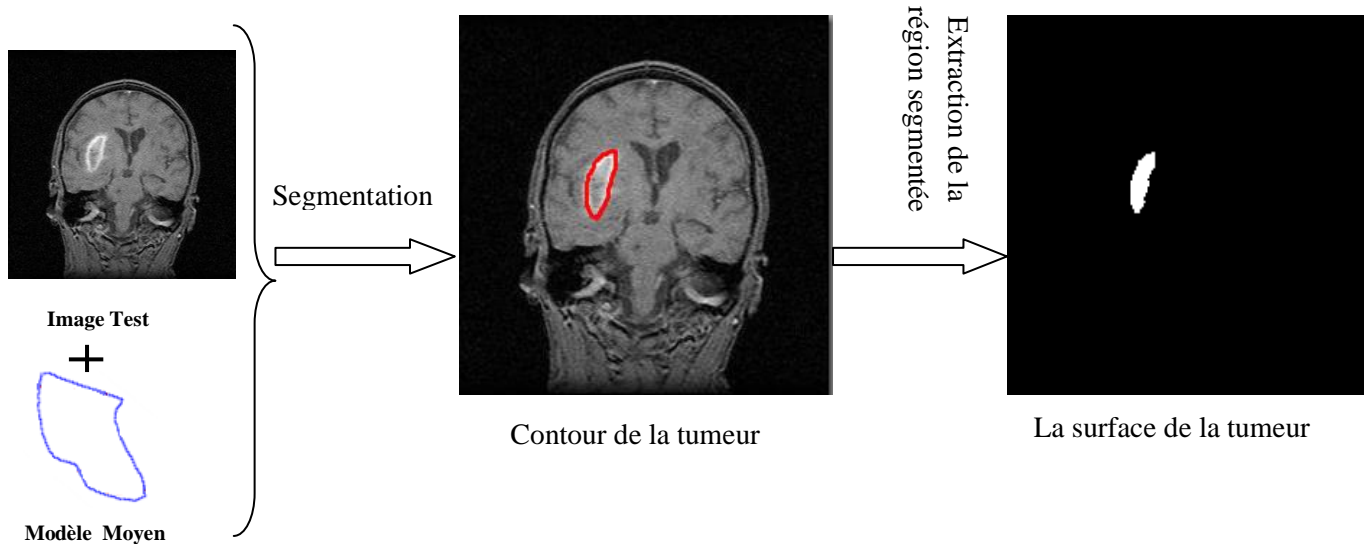


Figure 3. 16- la segmentation de la tumeur sur une coupe Coronale.

Nous allons passer à la segmentation d’une tumeur différente dans une coupe sagittale, ce qui nécessite à créer un autre modèle de forme, les étapes de segmentation sont montrées dans la figure suivante, Figure 3.17 :

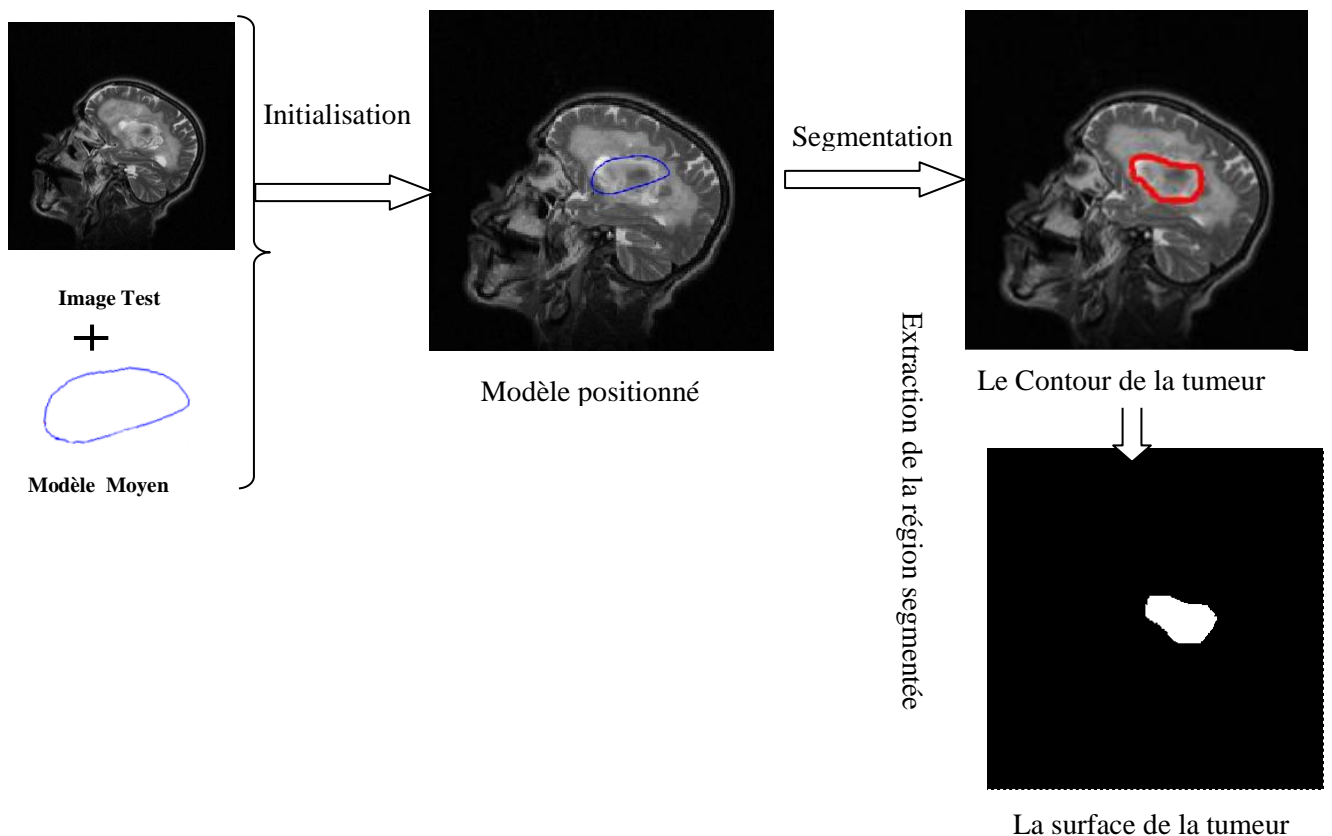


Figure 3. 17-la segmentation de la tumeur sur une coupe Sagittale.

2-Segmentation des Ventricules :

Après avoir montré les résultats de segmentations des tumeurs, nous passons à la segmentation des ventricules latéraux gauche et droite en appliquant les mêmes étapes précédentes:

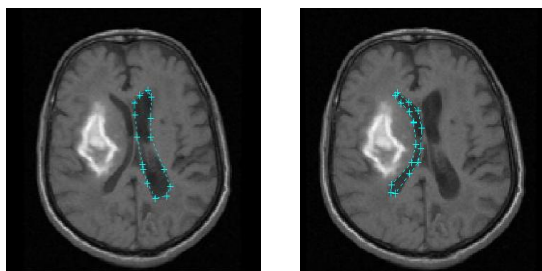


Figure 3. 18-Annotations des ventricules.




Figure 3. 19-Alignements des formes de ventricules.

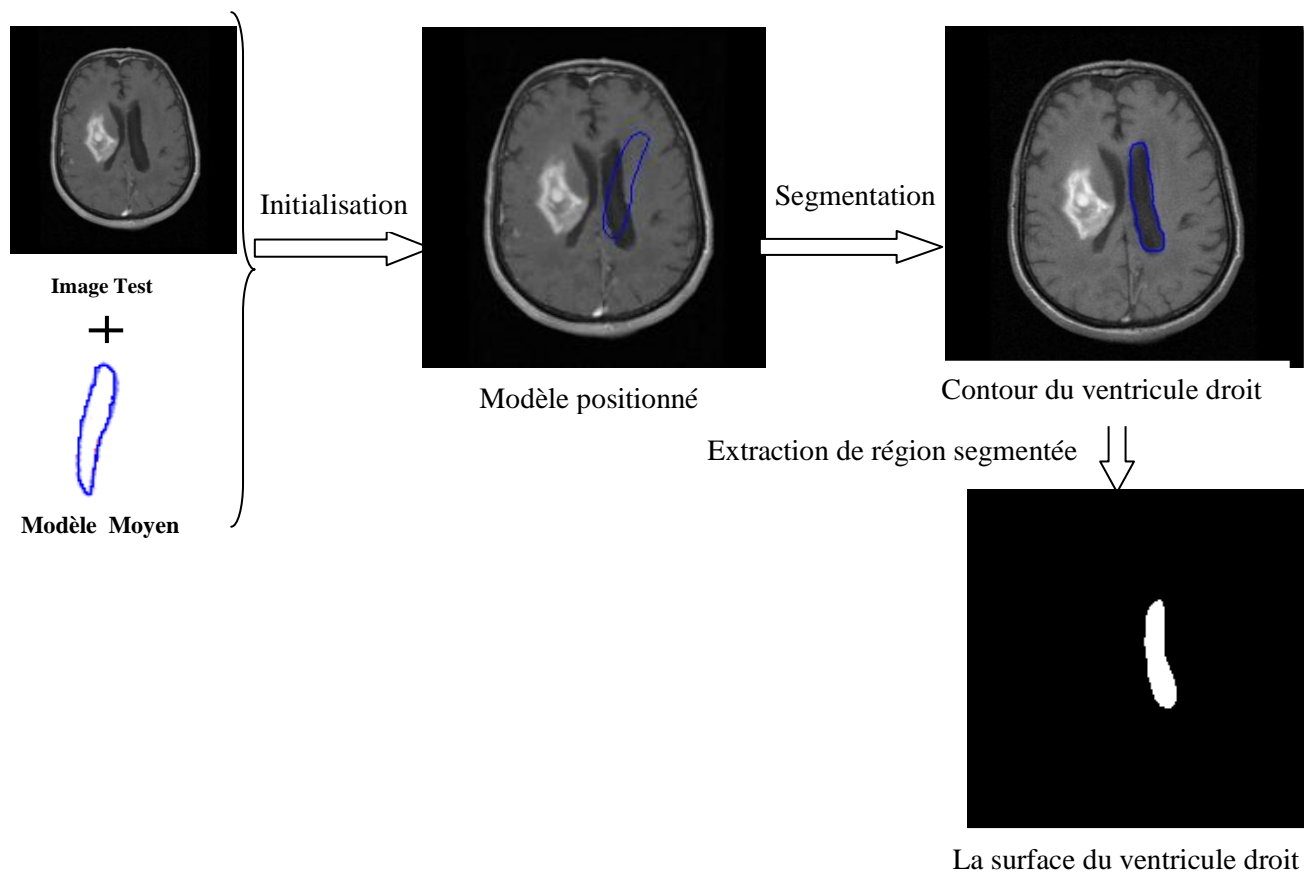


Figure 3. 20-la segmentation du ventricule droit sur une coupe Axiale.

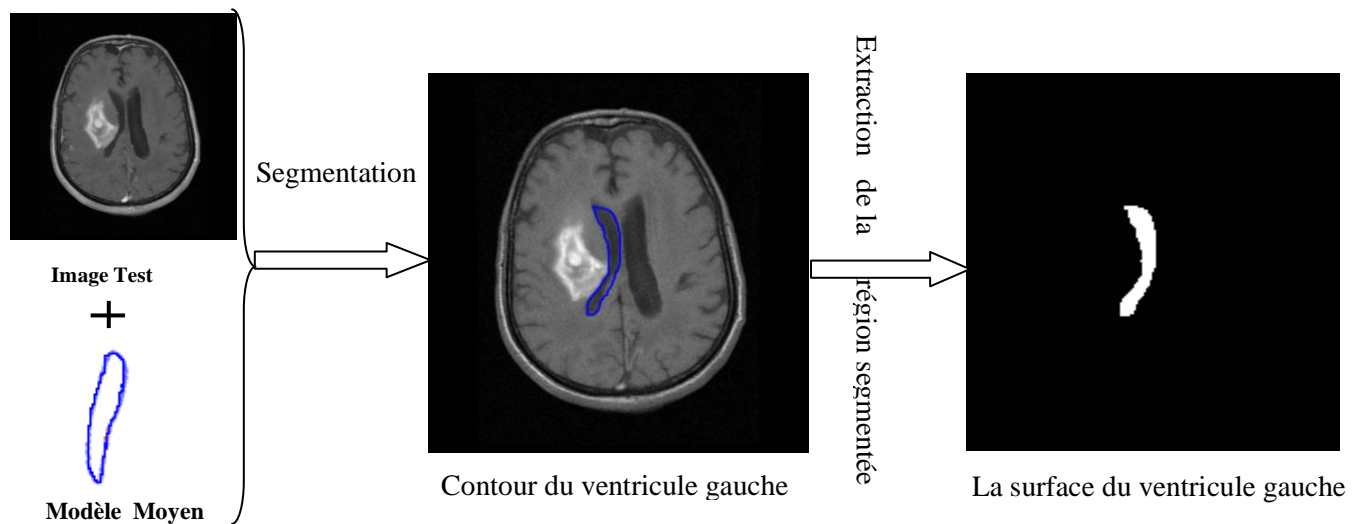


Figure 3. 21-la segmentation du ventricule gauche sur une coupe Axiale.

3-Détection du contour externe de la matière grise(MG) :

Dans ce qui suit nous passons à la détection du contour externe et interne de la matière grise afin de segmenter l'encéphale, la matière grise(MG) et la matière blanche (MB):

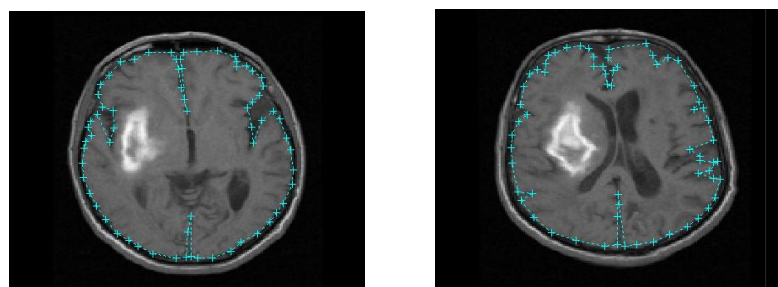


Figure 3. 22- Annotations du contour externe de la MG par 60 points.

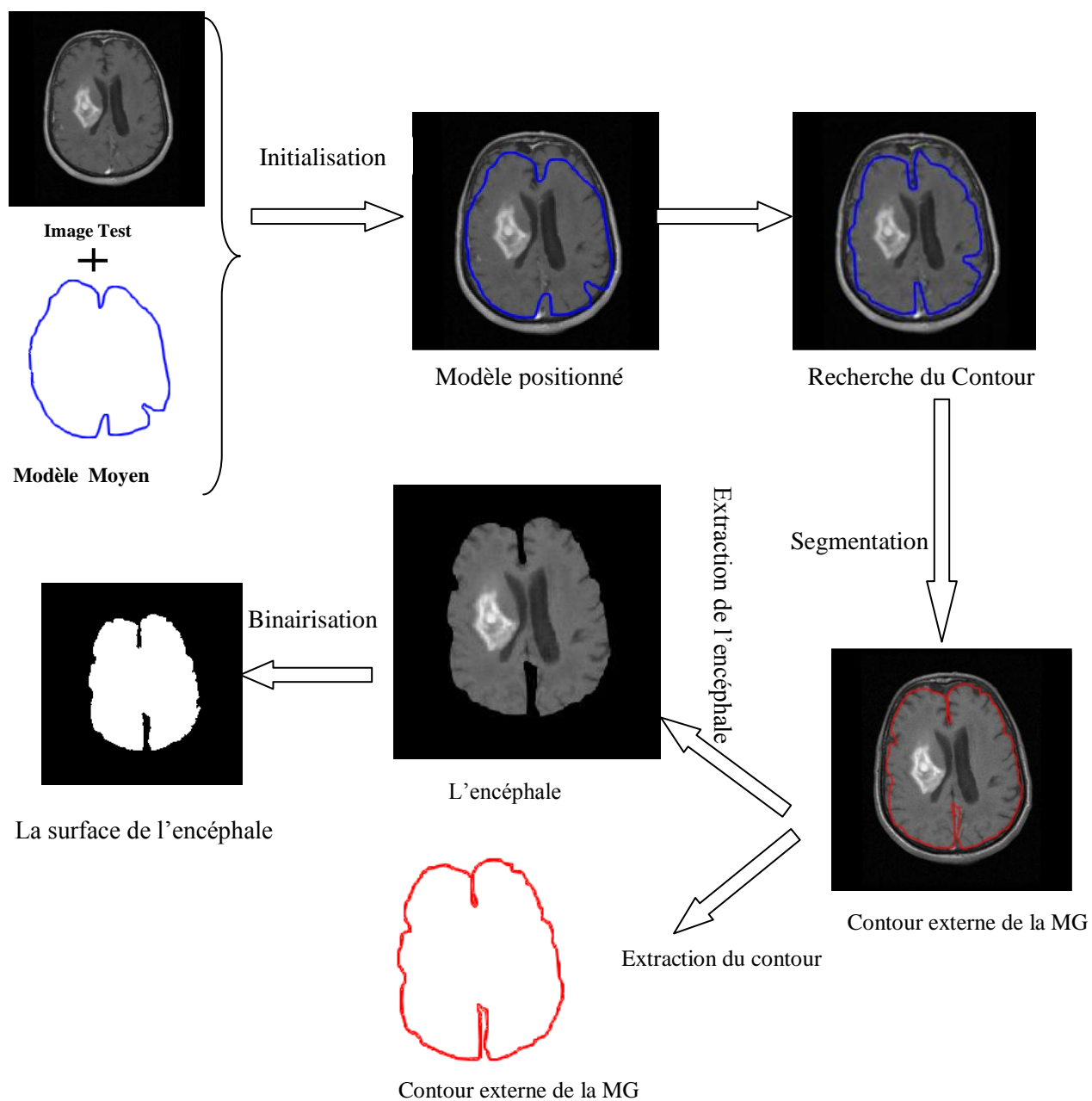


Figure 3. 23-la segmentation de l'encéphale sur une coupe Axiale (détection du contour externe de la MG).

4-Détection du contour interne de la matière grise(MG) :

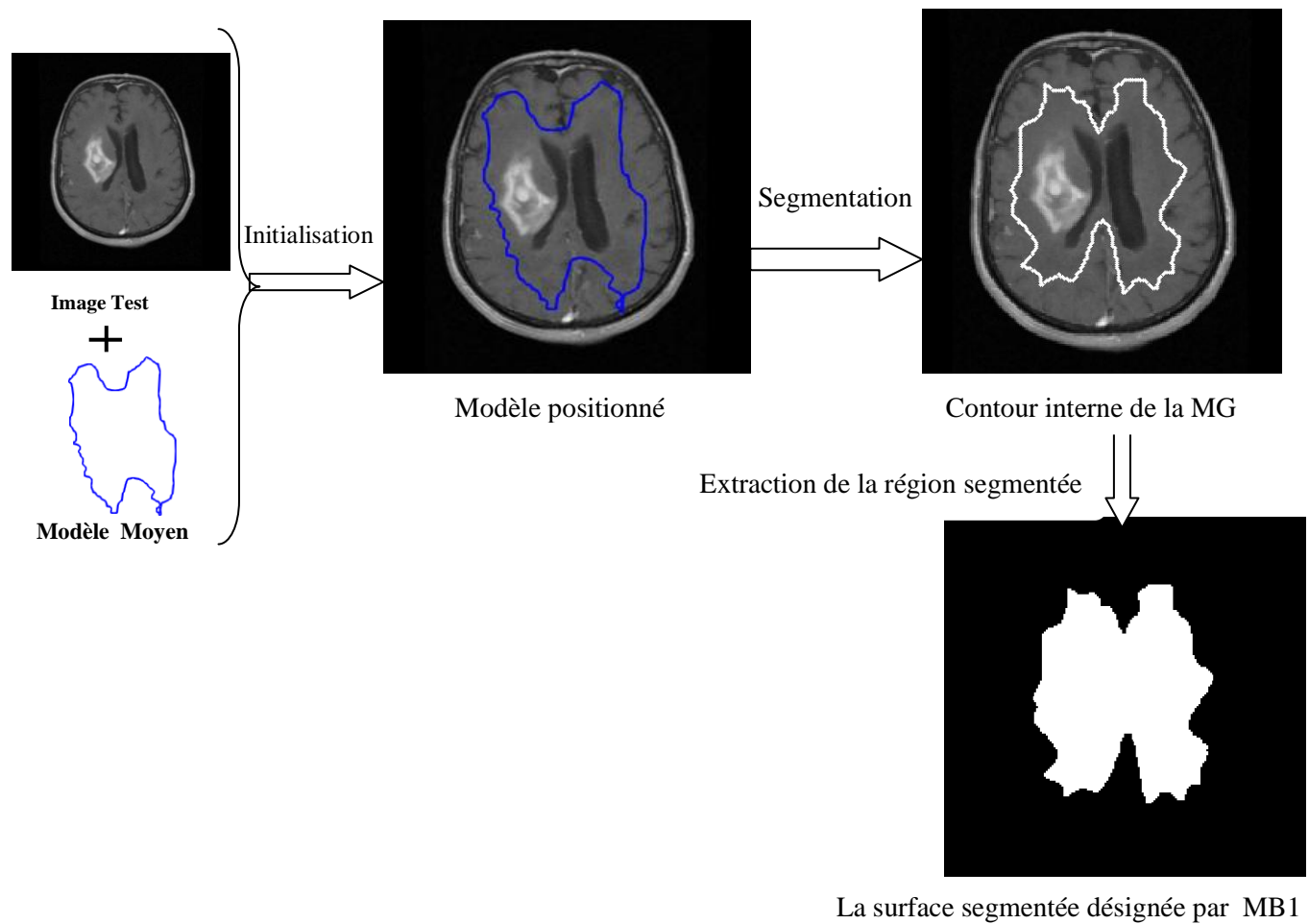


Figure 3. 24-la détection du contour interne de la MG.

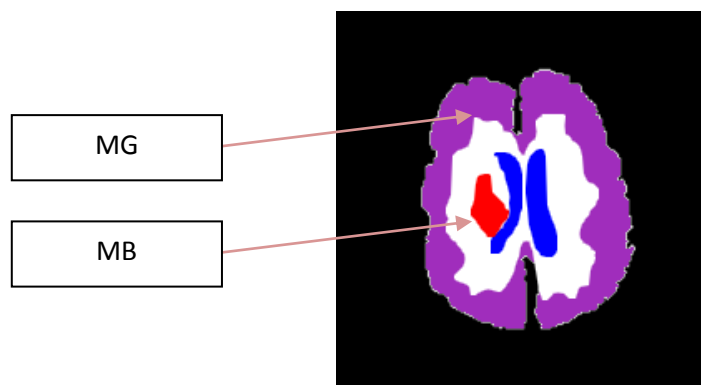


Figure 3. 25-les surfaces de la MG et MB.

Superposition des différentes surfaces obtenues sur l'image de test pour attirer la MG et MB

La surface de la MG $S(MG)$ et la surface de la MB $S(MB)$ sont obtenues comme suit :

- $S(MG) = S(\text{encéphale}) - S(MB1) - S(\text{Tumeur}) - S(\text{Ventricules})$
- $S(MB) = S(MB1) - S(\text{Tumeur}) - S(\text{Ventricules})$

Ces surfaces nous servent dans l'étape d'évaluation des performances de notre algorithme ASM.

7.5. Cas n°2 -Sujets Sains :

Tous ce qu'on a vu jusqu'à maintenant concerne la segmentation des IRM cérébrales pathologiques, par la suite nous allons montrer les résultats de la segmentation de notre application sur des IRM cérébrales sains, où nous allons segmenter les ventricules, les deux matières grise et blanche les noyaux caudées et le thalamus en suivant les même étapes que nous avons appliqué pour les sujets pathologiques.

1-Segmentation des Ventricules :

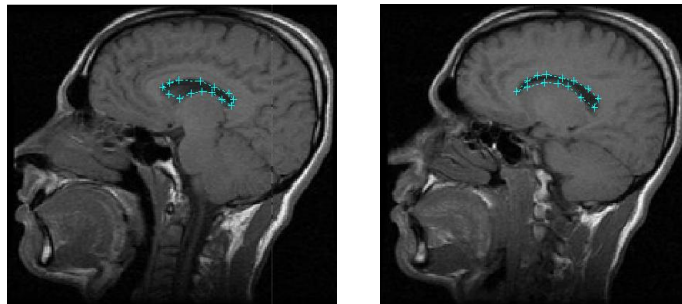


Figure 3. 26 -Annotations du Ventricule latérale par 15 points.

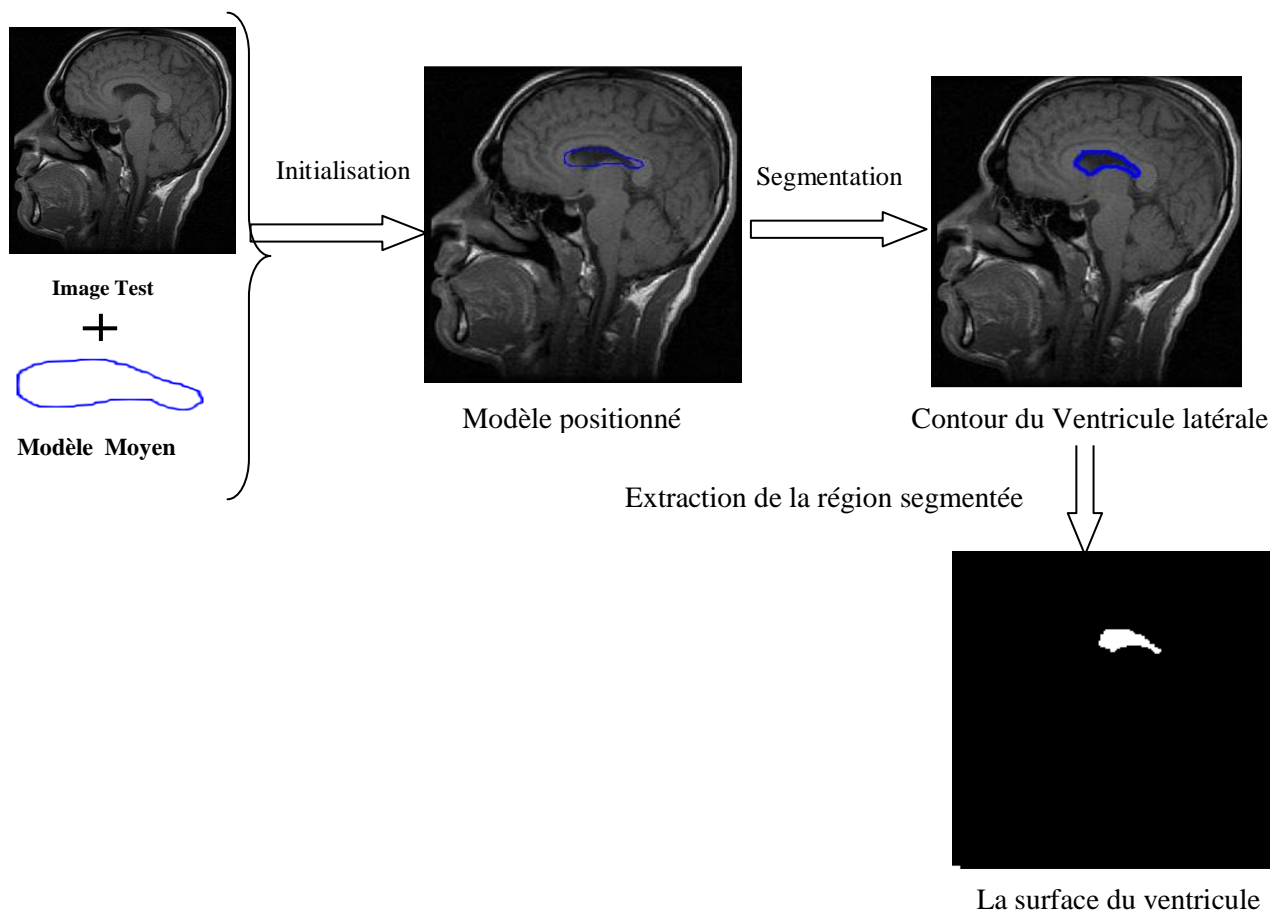


Figure 3. 27-la segmentation du ventricule latéral sur une coupe sagittale.

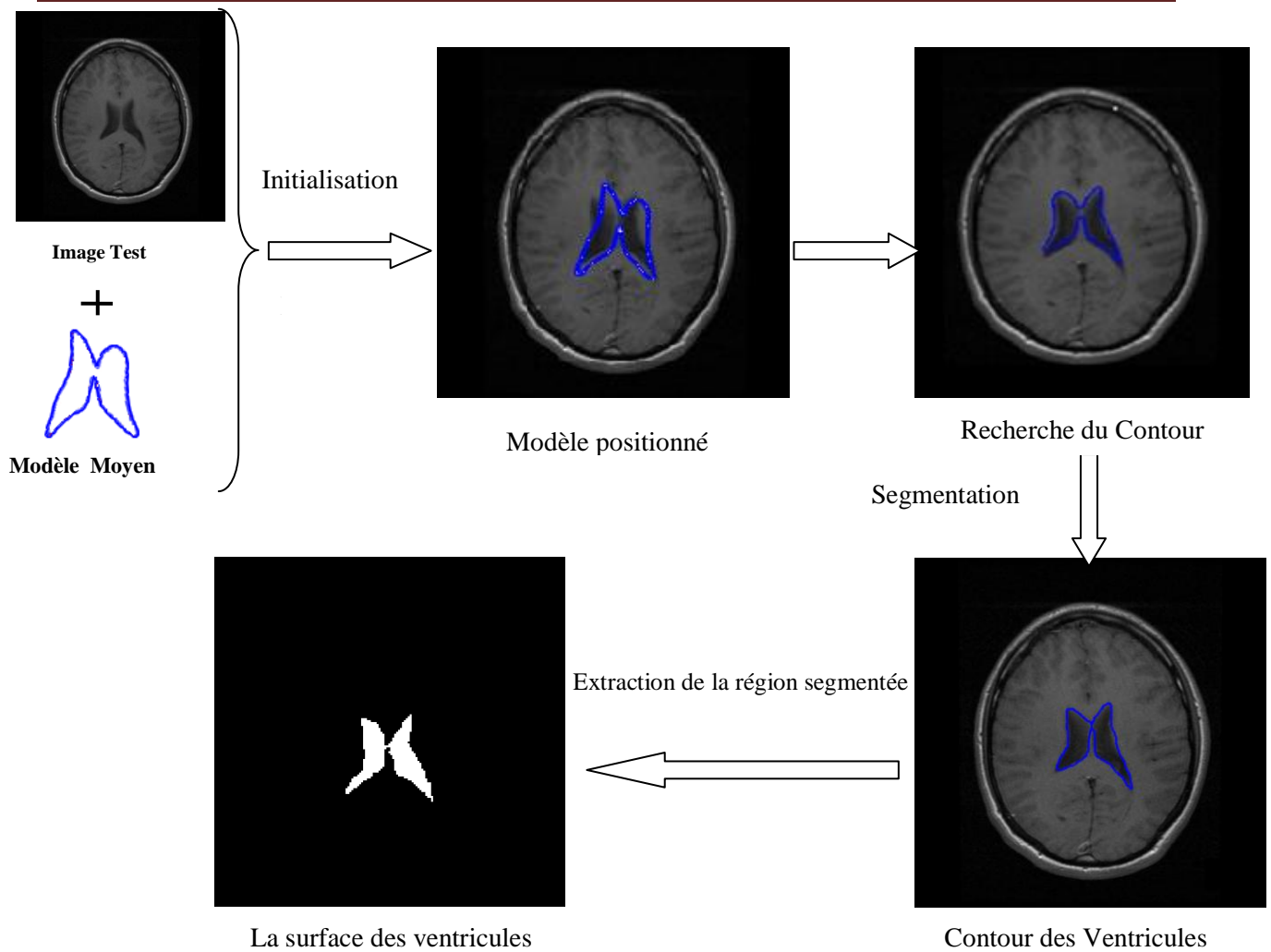


Figure 3. 28-la segmentation des ventricules sur une coupe Axiale.

2-Segmentation des Noyaux Caudés gauche et droite (NC) :

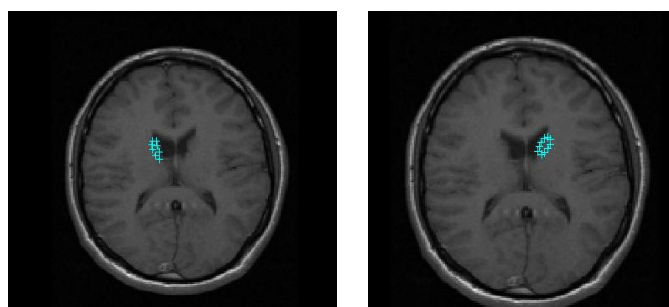


Figure 3. 29-Annotations des noyaux caudés.

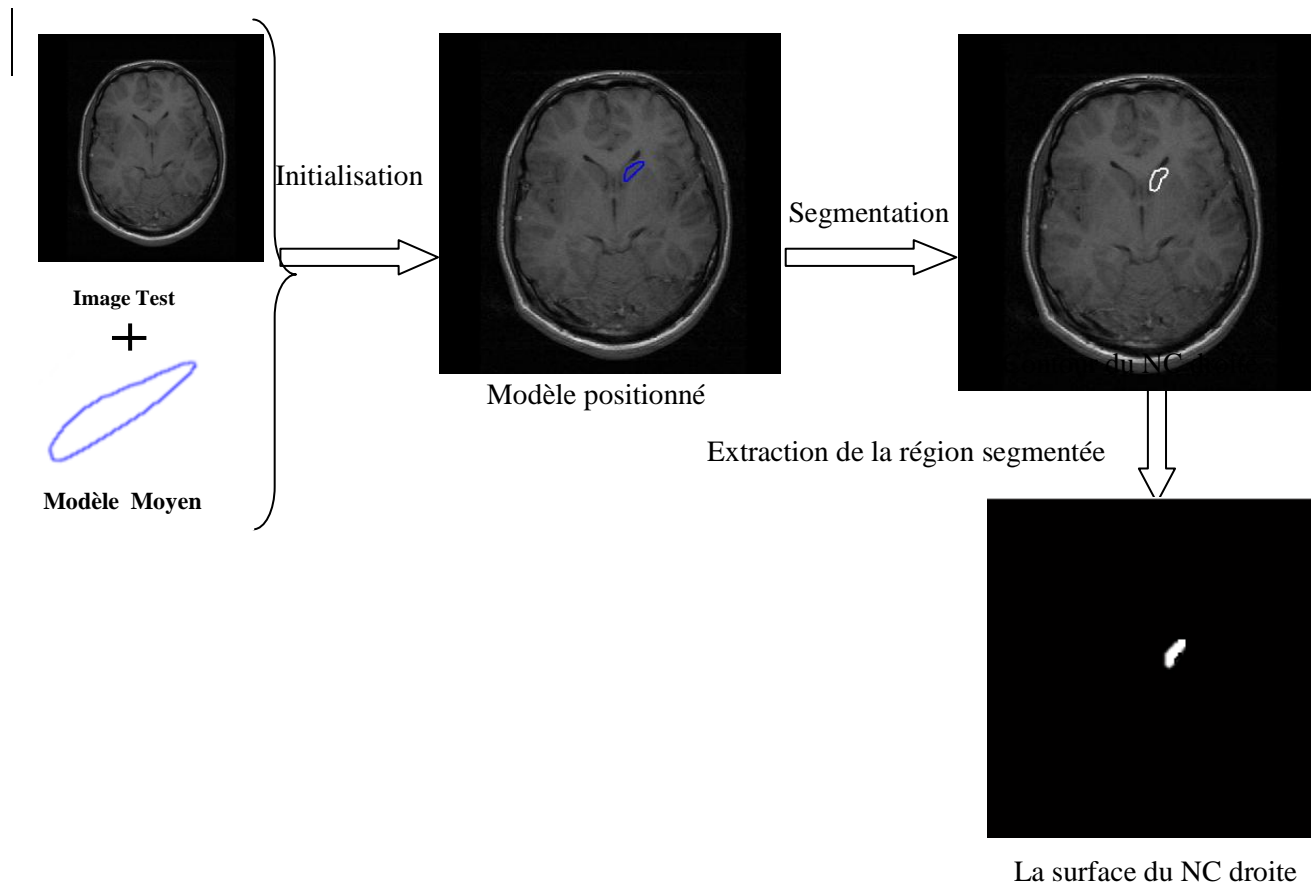


Figure 3. 30-la segmentation du NC droite sur une coupe Axiale.

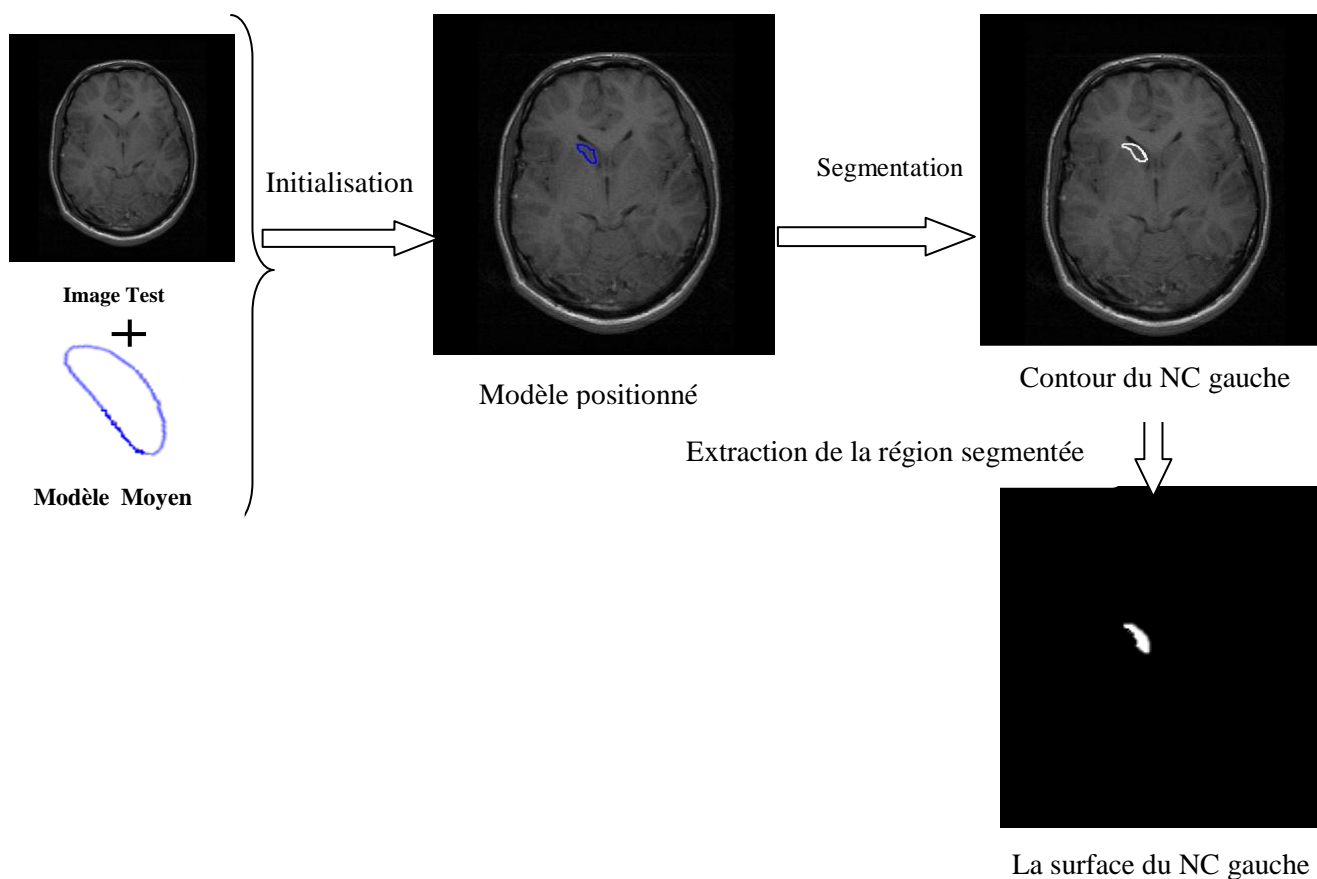


Figure 3. 31-la segmentation du NC gauche sur une coupe Axiale.

3-Segmentation du Thalamus :

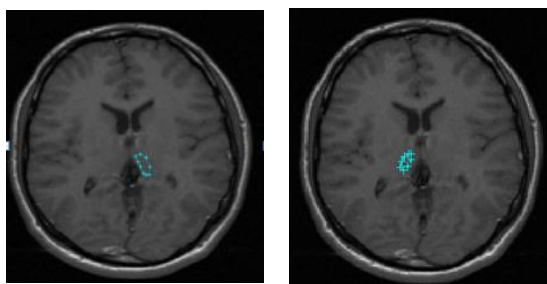


Figure 3. 32- Annotations du Thalamus.

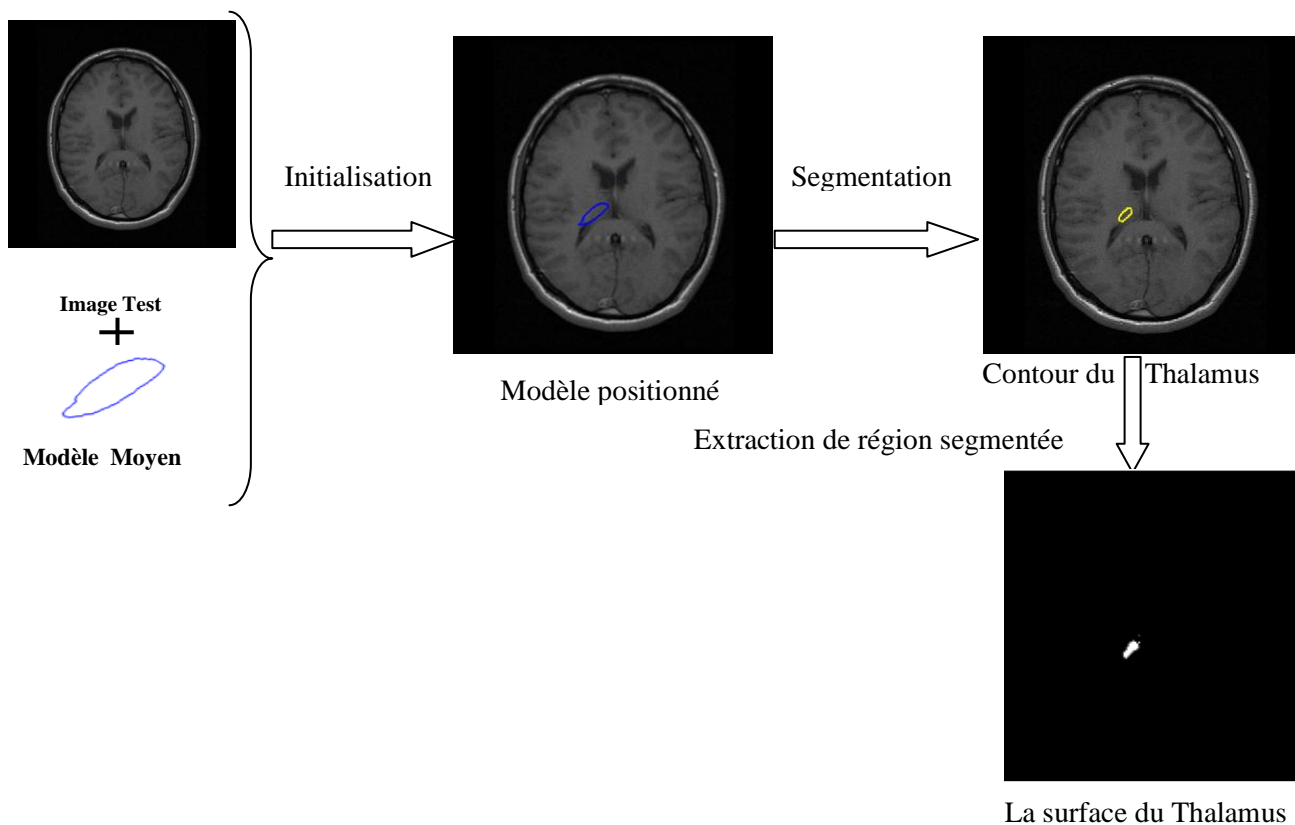


Figure 3. 33-la segmentation du Thalamus gauche sur une coupe Axiale.

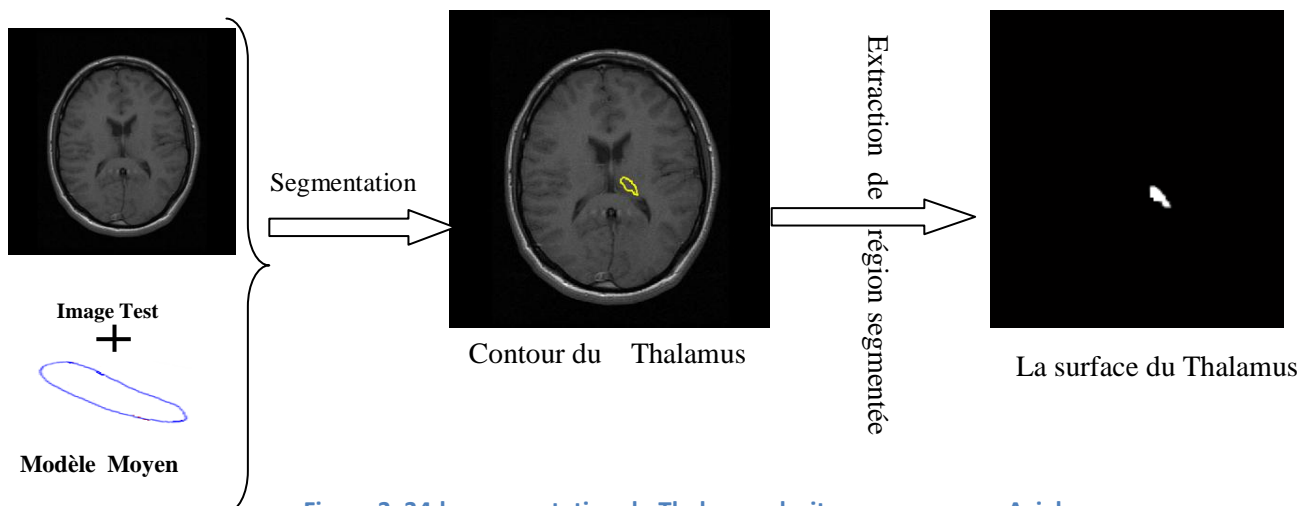


Figure 3. 34-la segmentation du Thalamus droite sur une coupe Axiale.

4. Détection du contour externe de la matière grise(MG) :

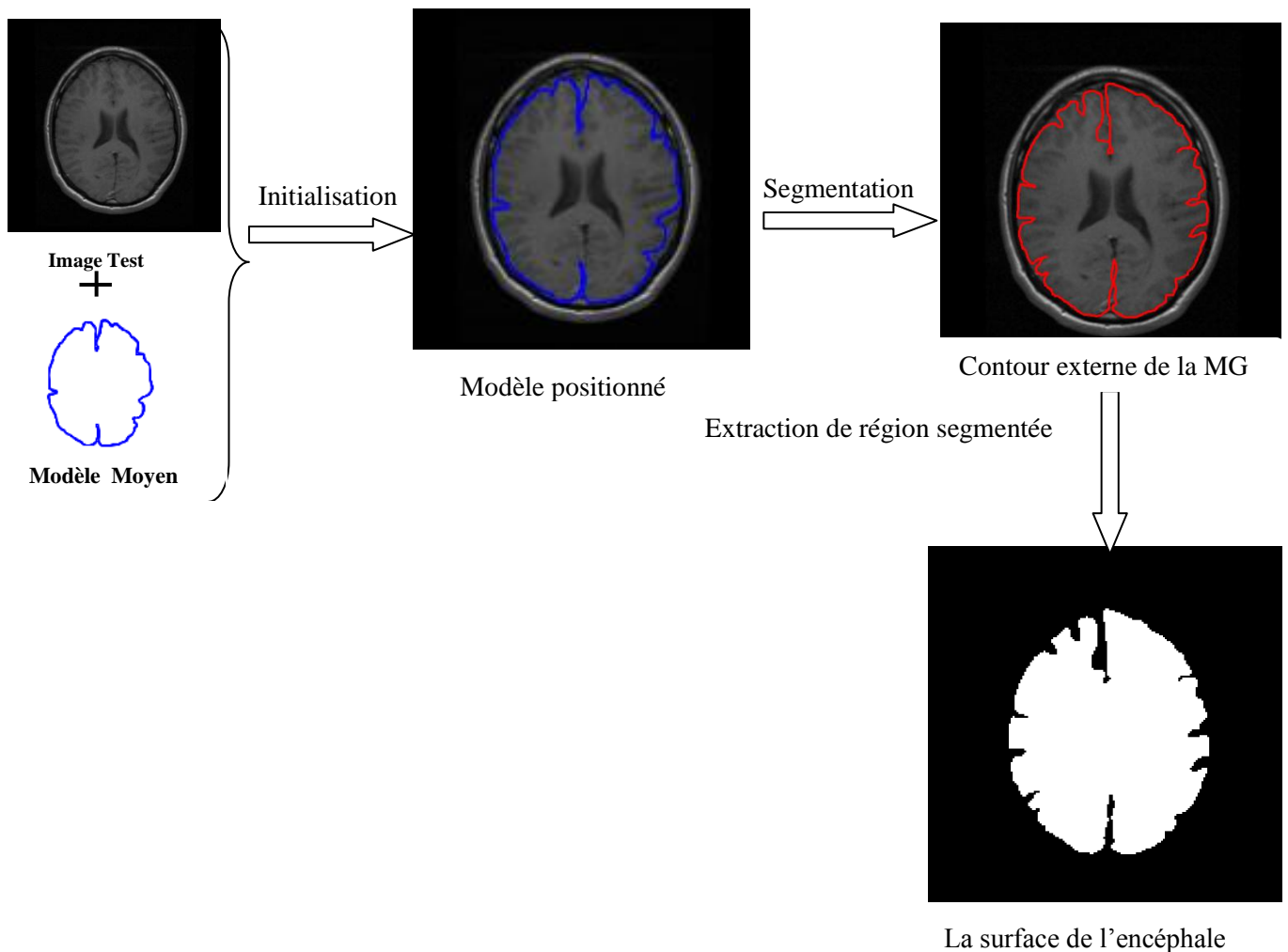


Figure 3. 35-la segmentation de l'encéphale sur une coupe Axiale.

5. Détection du contour interne de la matière grise(MG) :

Dans ce qui suit nous allons détecter le contour interne de la MG en utilisant deux modèles :

- 1- Un modèle qui contient 50 points caractéristique.
- 2- Un modèle qui contient 70 points caractéristique.

*La surface de la MG $S(MG)$ et la surface de la MB $S(MB)$ sont obtenues comme suit :

- $S(MG) = S(\text{encéphale}) - S(MB1) - S(\text{Ventricules})$
- $S(MB) = S(MB1) - S(\text{Ventricules})$

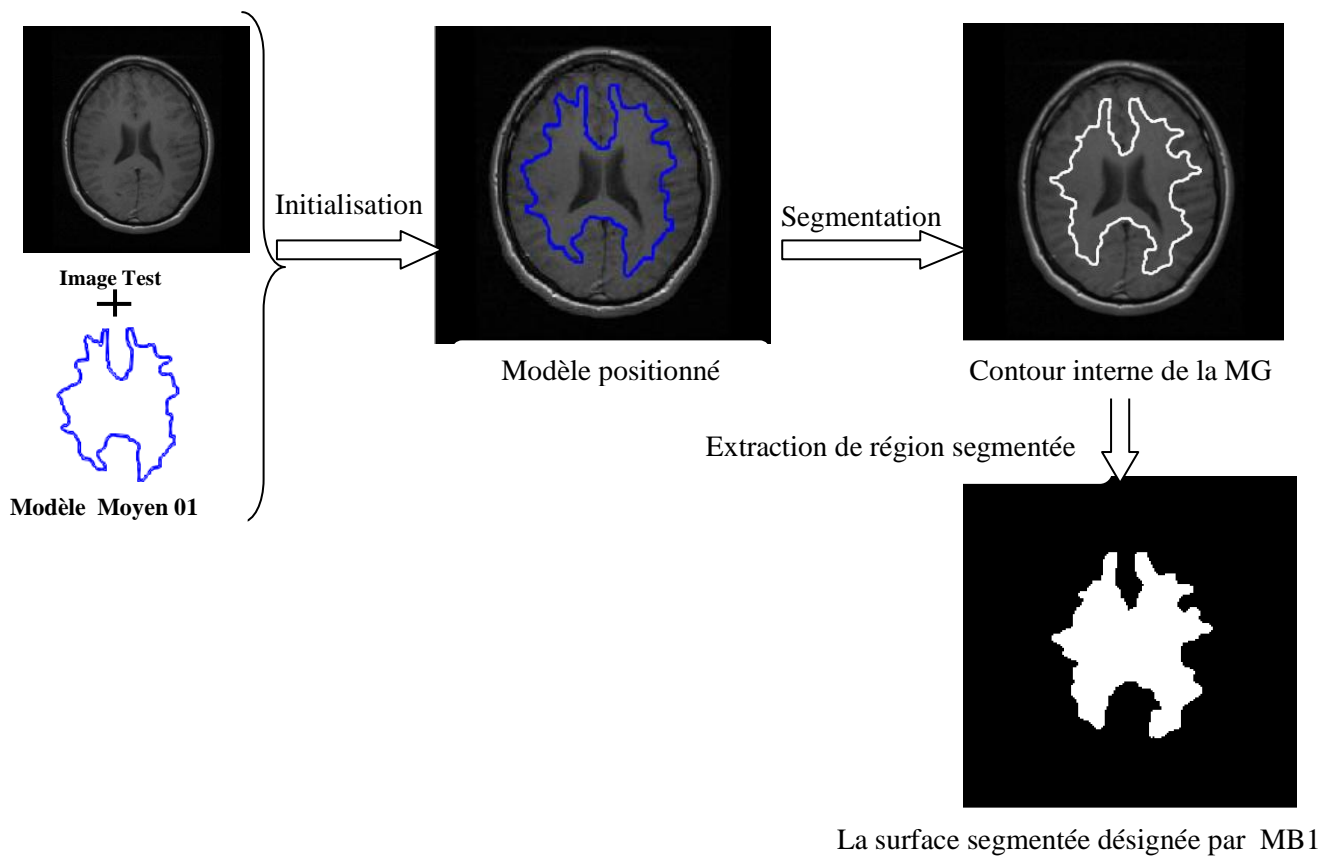


Figure 3. 36- la segmentation du contour interne de la MG sur une coupe Axiale avec un modèle de 50 pts.

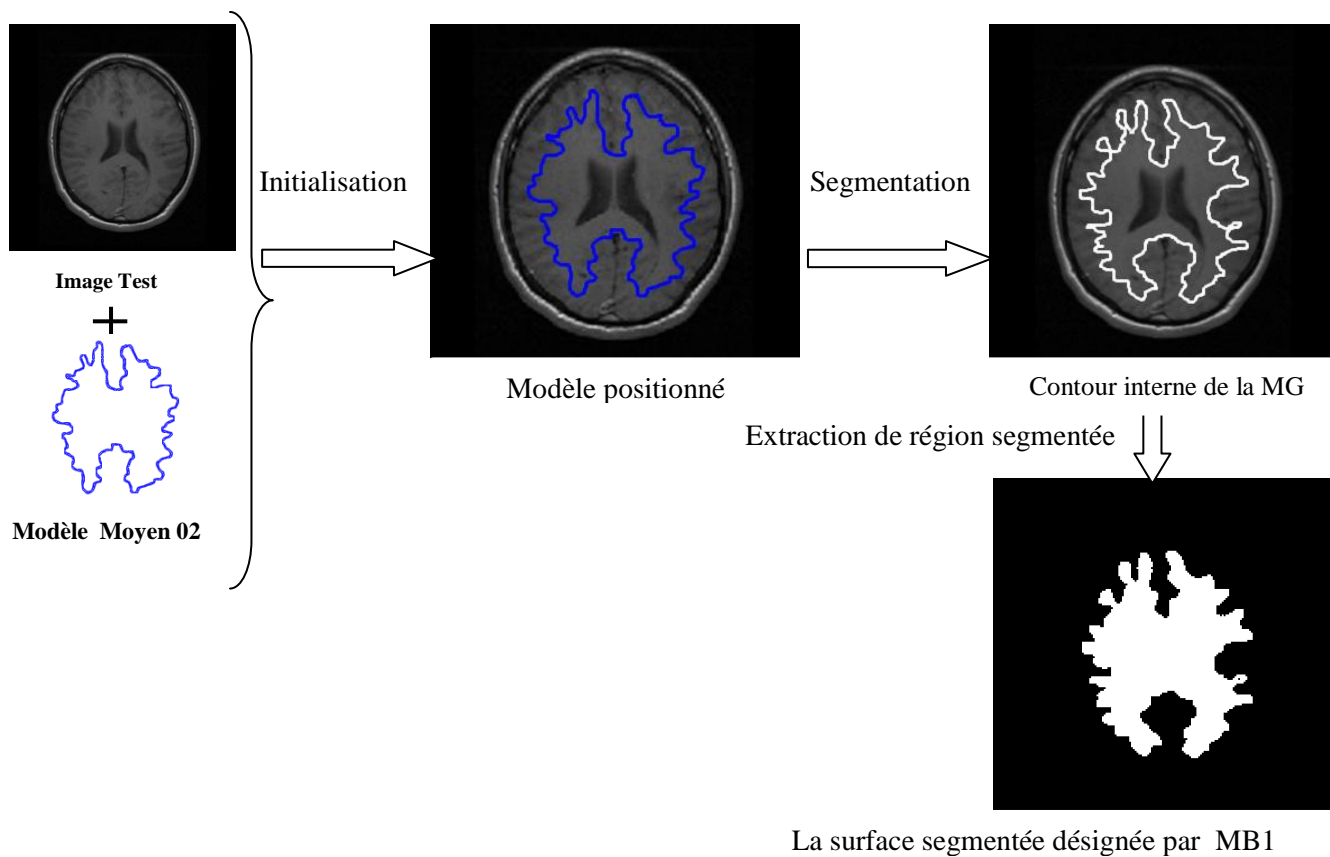


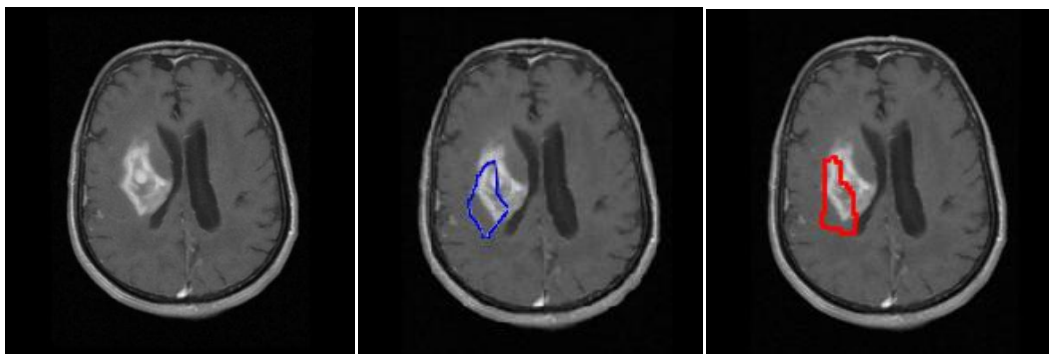
Figure 3. 37- la segmentation du contour interne de la MG sur une coupe Axiale avec un modèle de 70 pts.

Remarque (1) : impact du nombre de points caractéristiques sur le résultats de segmentation:

Le choix du nombre de points caractéristiques doit prendre en compte la représentativité de l'objet, comme nous voyons la segmentation du contour interne de la MG avec un modèle de 70 points (Figure 3.37) qu'avec un modèle de 50 points (Figure 3.36).

Remarque(2) : impact de l'Initialisation sur le résultats de segmentation :

Nous allons maintenant à voir l'impact de l'initialisation sur le résultat de segmentation :



(a) Coupe Axiale

(b) modèle positionné

(c) Résultat de la segmentation

Figure 3. 38-la segmentation de la tumeur avec une mauvaise initialisation sur une coupe Axiale.

Les tests effectués sont montrés (comme énoncé par Cootes) une grande dépendance de la méthode par rapport à l'initialisation. La forme initiale doit être proche des primitives à extraire.

7.6.Analyse des résultats

Dans ce qui suit nous analysons les résultats obtenus sur les 2 cas sains et pathologique:

■ Cas n°1 : sans tumeurs (Sains):

Après les résultats obtenus, nous observons que la segmentation des ventricules est satisfaisante, car les régions obtenues épousent assez bien la forme des ventricules. La même chose peut dire pour la Thalamus et les noyaux caudés.

Par contre, le résultat de segmentation de la MG (juste le contour externe) est moins satisfaisant à cause de la nature du contour de cette dernière (contour très compliqué), nous pouvons enlever cette inconvénient par l'augmentation des points de marquage (dans l'apprentissage) comme nous avons fait pour la MB.

■ Cas n°2 : avec tumeurs :

La même chose peut dire ici la segmentation des ventricules ainsi que les tumeurs est satisfaisant, et pour avoir une bonne segmentation des Matières blanche et grise nous devons augmenter le nombre de points de marquage lors de l'étape d'apprentissage.

8. Modèles actifs d'apparence (AAM)

Pour synthétiser le contenu complet de l'image d'un objet ou d'une structure, on doit pouvoir modéliser sa forme et sa texture (par texture, on fait référence à l'intensité des pixels qui sont à l'intérieur de la forme). Une extension très intéressante des modèles actifs de forme est nommée « modèles actifs d'apparence ». Les modèles actifs d'apparence,[116] reprennent les étapes de base des modèles actifs de forme : l'annotation puis le recalage suivi d'une analyse des variabilités de la forme par analyse en composantes principales et rajoutent deux étapes qui sont :

1. *L'analyse statistique des textures.*
2. *L'analyse combinée (forme/texture) en partant de l'idée que la texture et la forme d'un objet sont corrélées.*

Néanmoins, et comme nous l'avons déjà vu, après l'étape d'annotation manuelle il faut faire un recalage des textures avant de pouvoir les comparer et en effectuer une analyse statistique. Pour cela, Coot propose de recalculer toutes les formes sur la forme moyenne en déformant une triangulation de Delaunay.

La triangulation de Delaunay est définie par :

Soit $T(P)$ une triangulation pour un ensemble de points P . On dit que $T(P)$ est une triangulation de Delaunay s'il n'existe aucun point appartenant à P qui soit contenu à l'intérieur d'un cercle circonscrit à un quelconque triangle de $T(P)$.

Après cette étape, il faut aussi penser à normaliser les textures en intensité. La méthode proposée par l'auteur pour résoudre ce problème est itérative et normalise les textures en plusieurs passes jusqu'à convergence. La succession de ces différentes étapes est résumée dans le schéma suivant :

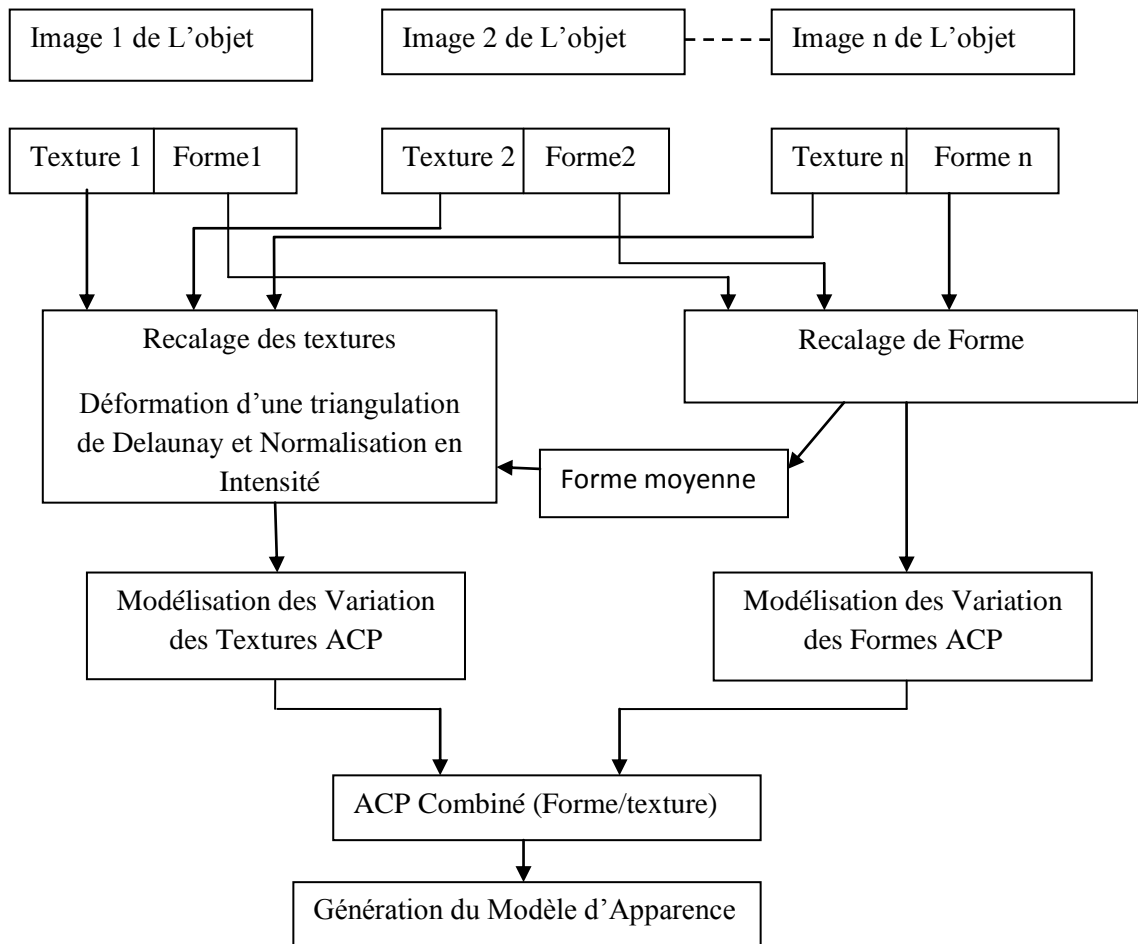


Figure 3. 39- étapes de Génération d'un modèle AAM

8.1 Construction du Modèle statistique de texture

Le terme "texture" correspond simplement aux niveaux de gris de l'objet. Comme déjà indiqué, pour construire le modèle statistique de texture, on doit d'abord déformer la triangulation de Delaunay de chaque exemple (annexe B), La déformation permet de construire des vecteurs de texture g_{im} de même taille, à savoir celle de la forme moyenne, par l'échantillonnage de l'intérieur des formes déformées.

Pour minimiser l'effet des variations d'intensités, on normalise les vecteurs de texture à l'aide d'une translation et d'une remise à l'échelle (en leur appliquant les coefficients α et β):

$$g_i = (g_{im} - \beta) / \alpha$$

Les valeurs de α et β sont choisies pour ramener au mieux chaque vecteur de texture à la moyenne standardisée des textures. Ainsi, étant donnée la moyenne standardisée (la moyenne centrée réduite) \bar{g} , les valeurs α et β sont données par :

$$\alpha = g_{im} \cdot \bar{g}, \quad \beta = \text{moyenne}(g_{im}),$$

Et comme on ne connaît pas la texture moyenne à priori, la normalisation est faite de manière itérative. Elle peut être effectuée selon le pseudo code suivant :

1. Prendre une texture g_i , comme texture moyenne, et faire les transformations nécessaires (translation+ mise à l'échelle + rotation).
 2. Aligner toutes les autres textures par rapport à la texture moyenne.
 3. Ré-estimer la texture moyenne.
 4. Si non convergence, aller à 2.
- [La convergence est déclarée si l'estimation de la texture moyenne n'a pas changé après une itération]

Maintenant que les textures sont recalées, on peut étudier leurs variabilités, en leurs appliquant une analyse en composantes principales, afin de générer le modèle de texture moyenne :

$$g_i = \bar{g} + P_g \cdot b_g$$

Où \bar{g} est le vecteur de la texture moyenne normalisé, P_g la matrice des vecteurs propres retenus et b_g un vecteur, de niveaux de gris, correspondant aux paramètres du modèle . De la même manière que pour les formes, nous pouvons faire varier les textures en faisant varier le vecteur b_g .

8.2. L'Analyse Combinée (texture/forme)

La forme et la texture de chaque exemple de l'ensemble d'apprentissage peuvent être représentées par un vecteur de forme b_x et un vecteur de texture b_g . Pour modéliser la corrélation qui existe entre la forme et la texture, Pour chaque exemple, on construit le vecteur b en concaténant b_x et b_g :

$$b = \begin{pmatrix} W_s \cdot b_x \\ b_g \end{pmatrix} = \begin{pmatrix} W_s \cdot P_s^T (x - \bar{x}) \\ P_g^T (g - \bar{g}) \end{pmatrix}$$

Où W_s est une matrice diagonale, qui permet d'homogénéiser les unités de b_x et celles de b_g . En effet, les éléments de b_x ont des unités de distance (pixels) et les éléments b_g des unités d'intensité (niveaux de gris).

On applique une troisième ACP sur ces vecteurs ce qui donne le modèle des vecteurs d'apparence : $b = P_c \cdot c$

Où c est un vecteur de paramètres d'apparence, contrôlant à la fois la forme et la texture et P_c représente la matrice des vecteurs propres.

La forme et la texture peuvent être déduites à partir d'un vecteur d'apparence c par les équations :

$$P_c = \begin{pmatrix} P_{cx} \\ P_{cg} \end{pmatrix}$$

Ainsi, le modèle actif d'apparence s'écrit :

$$x = \bar{x} + Q_x \cdot c$$

$$g = \bar{g} + Q_g \cdot c$$

Avec

$$Q_x = P_x W_x^{-1} P_{cx}$$

$$Q_g = P_g P_{cg}$$

A ce stade, nous disposons d'un modèle d'apparence pour l'objet que l'on cherche dans l'image. Dans ce modèle sont injectées toutes les caractéristiques des images d'une manière très compacte.

8.3 Recherche de l'objet dans une nouvelle image

Lorsque l'on cherche l'objet dans une nouvelle image, on utilise un algorithme de descente du gradient qui va permettre de se déplacer dans l'espace du modèle (un espace qui est décrit par une forme moyenne, la position et une texture moyenne) pour minimiser l'équation D tel que :

$$D = |I_{image} - I_{model}|^2$$

Des expérimentations ont été faites pour tester les performances de la méthode AAM en comparant ses résultats avec les résultats obtenus précédemment avec les modèles actifs de forme et la méthode de croissance de région

La même base d'images utilisée dans la section précédente nous a servi pour réaliser l'apprentissage statistique de notre modèle d'apparence.

8.4. Cas n°1 : Sujets Pathologiques

1-Segmentation de la tumeur :

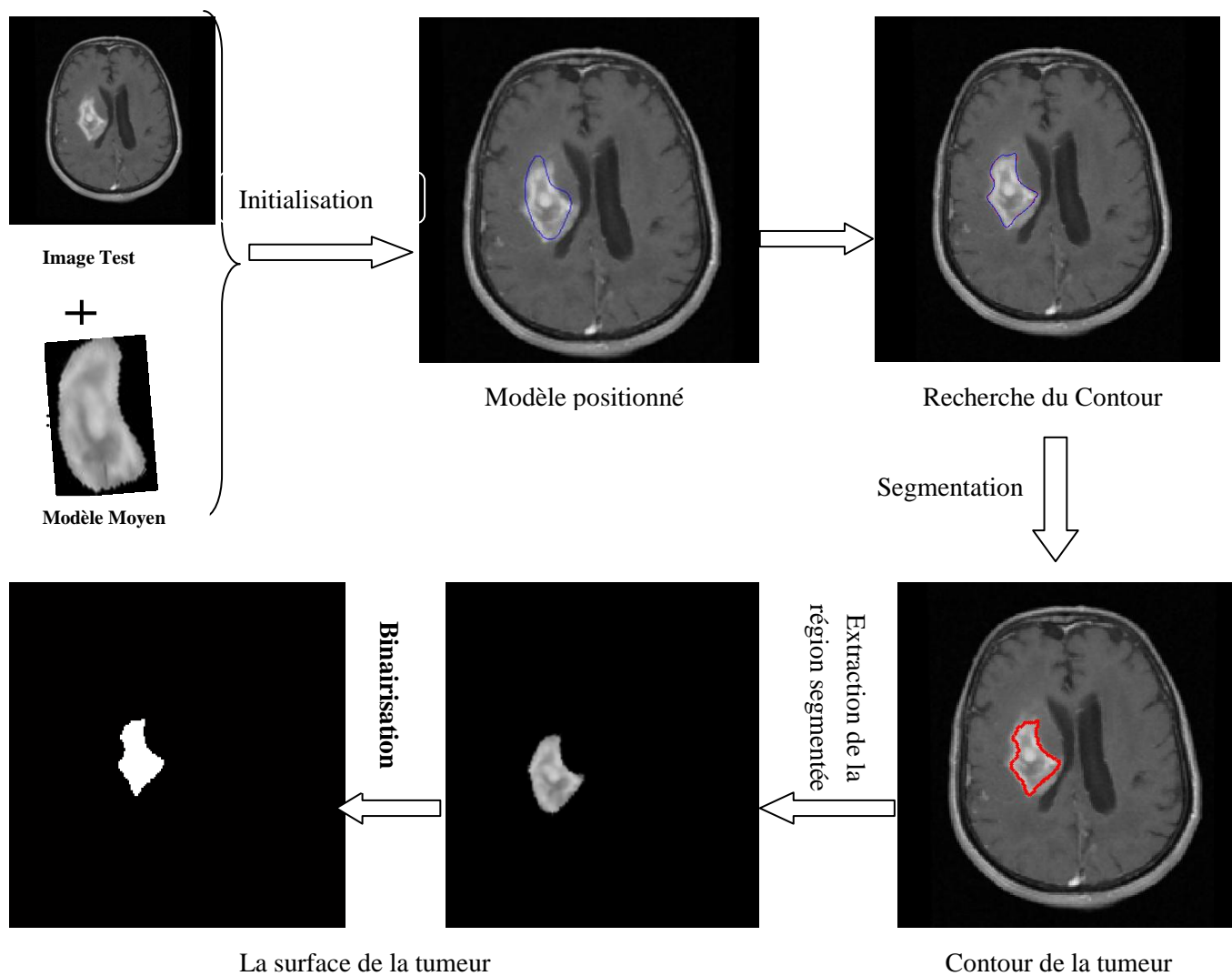


Figure 3. 40- étapes nécessaires pour la segmentation de la tumeur sur une coupe Axiale.

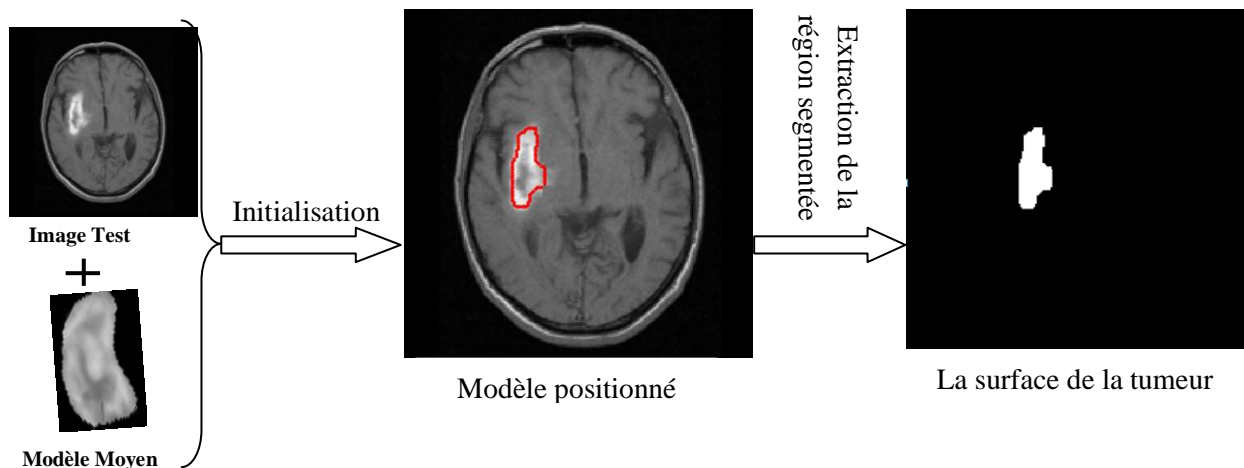


Figure 3. 41-étapes nécessaires pour la segmentation de la tumeur sur une autre coupe Axiale.

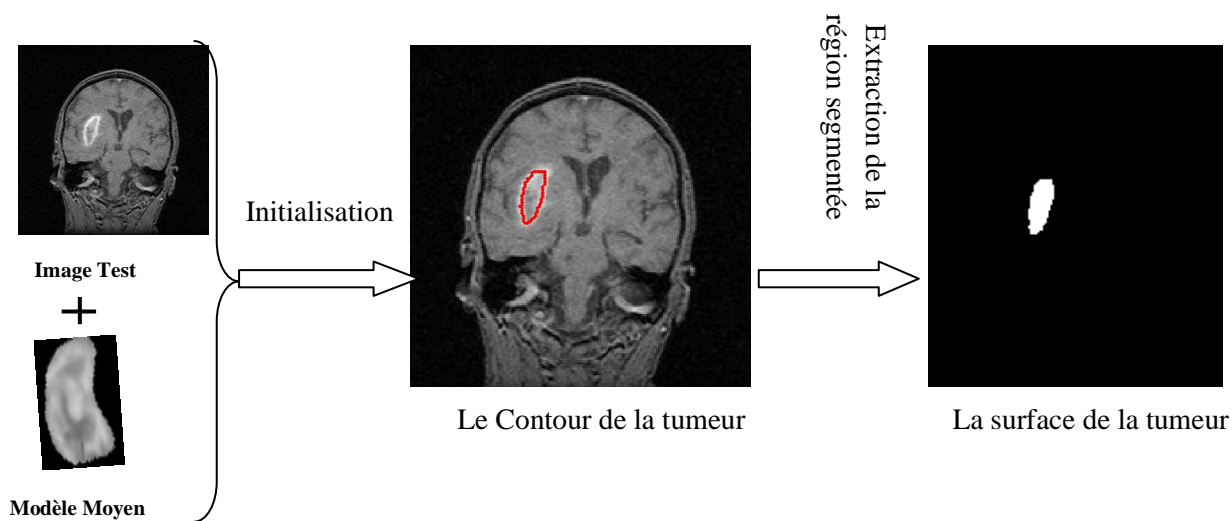


Figure 3. 42- la segmentation de la tumeur sur une coupe coronale.

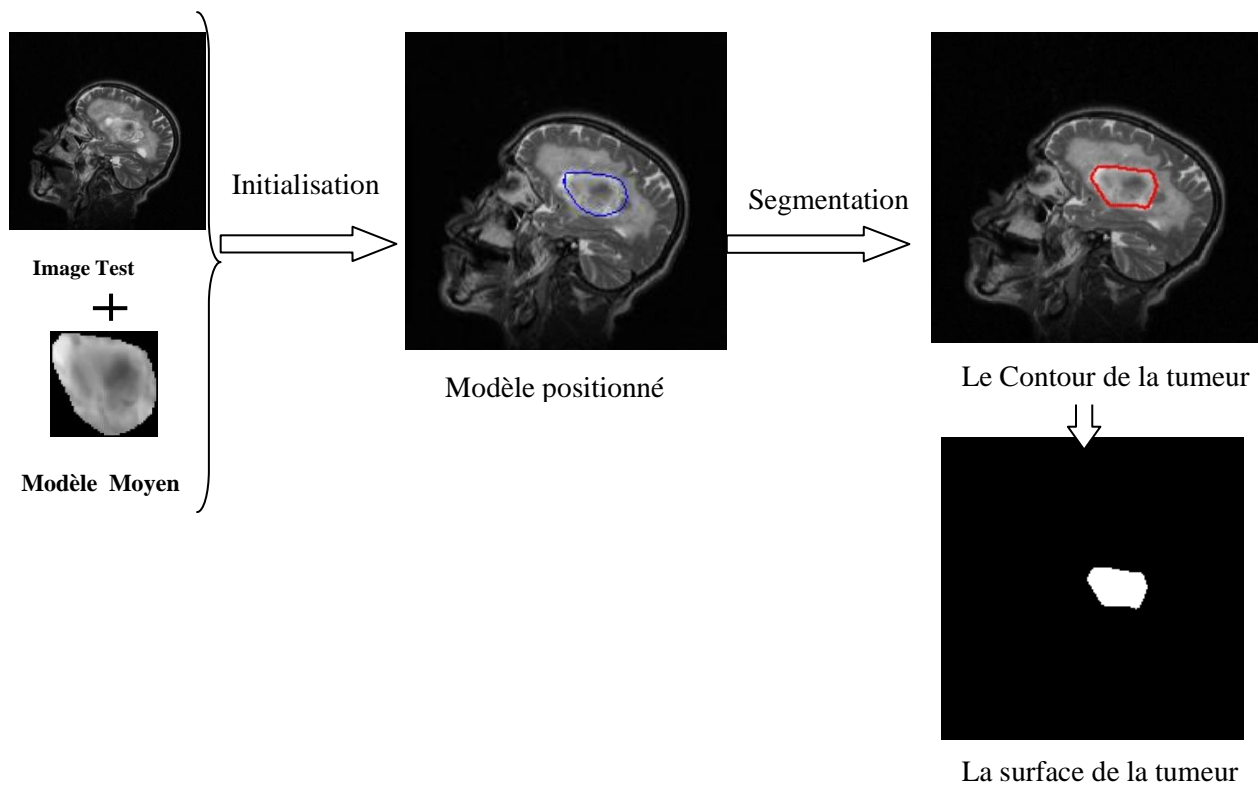


Figure 3. 43-la segmentation de la tumeur sur une coupe Sagittale en utilisant un modèle différent.

2-Segmentation des Ventricules :

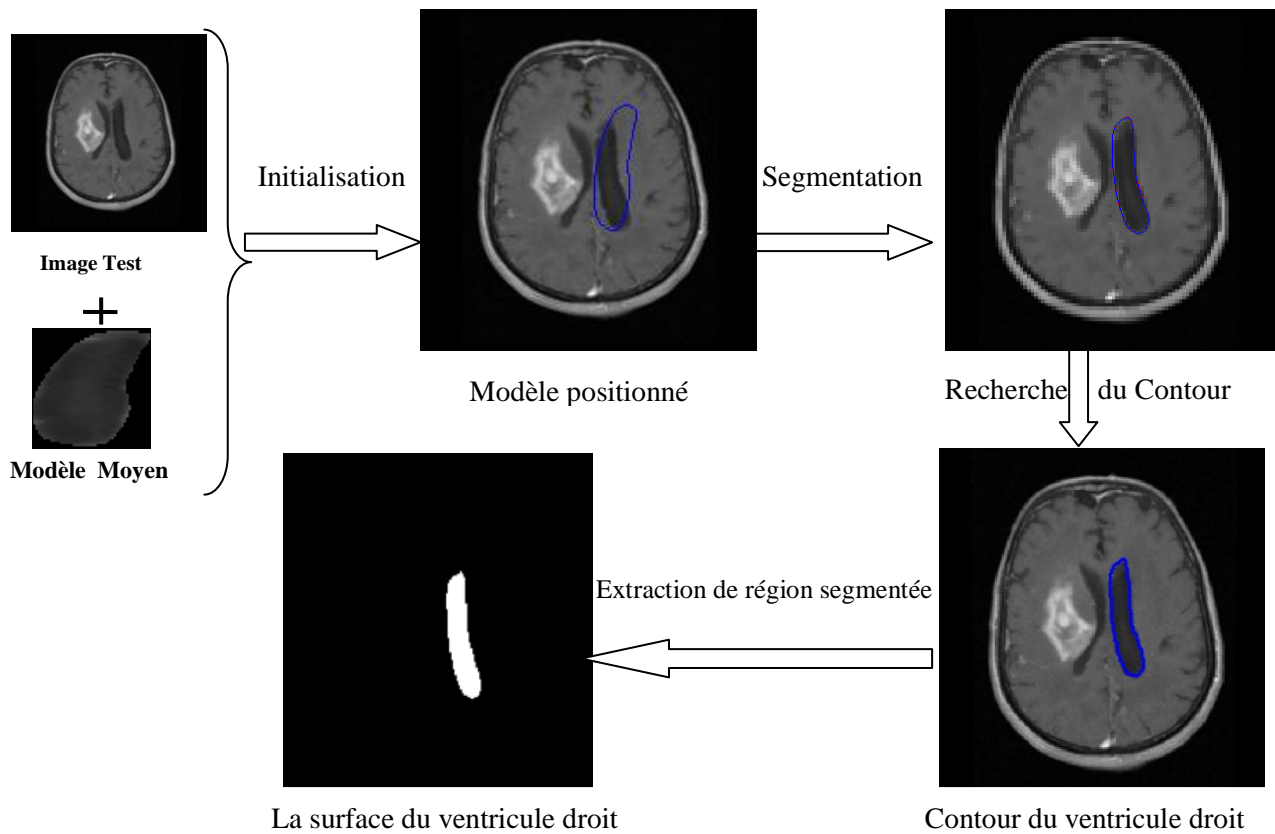


Figure 3. 44- la segmentation du ventricule droit sur une coupe Axiale

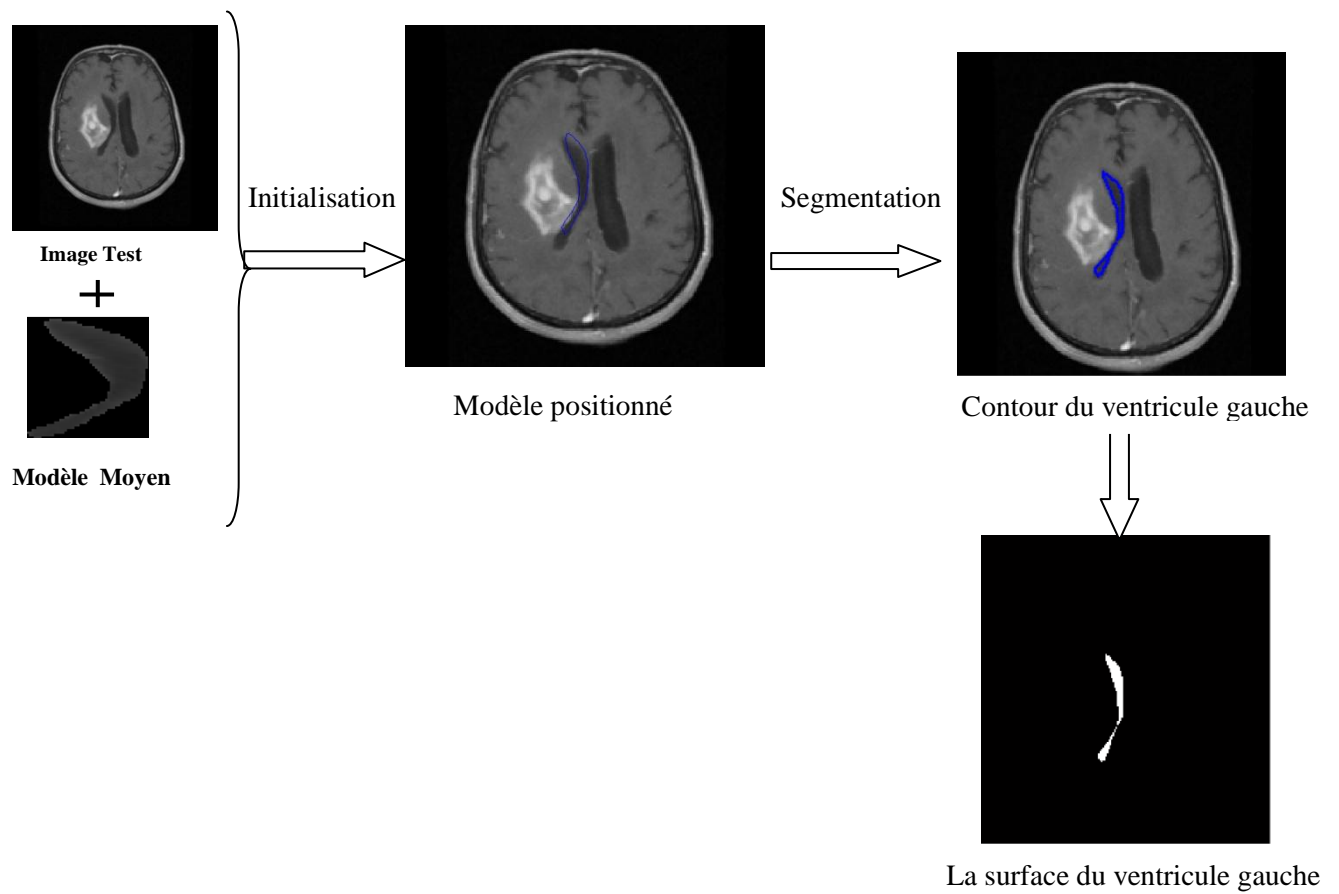


Figure 3. 45- la segmentation du ventricule gauche sur une coupe Axiale.

3. Détection du contour externe et interne de la matière grise (MG):

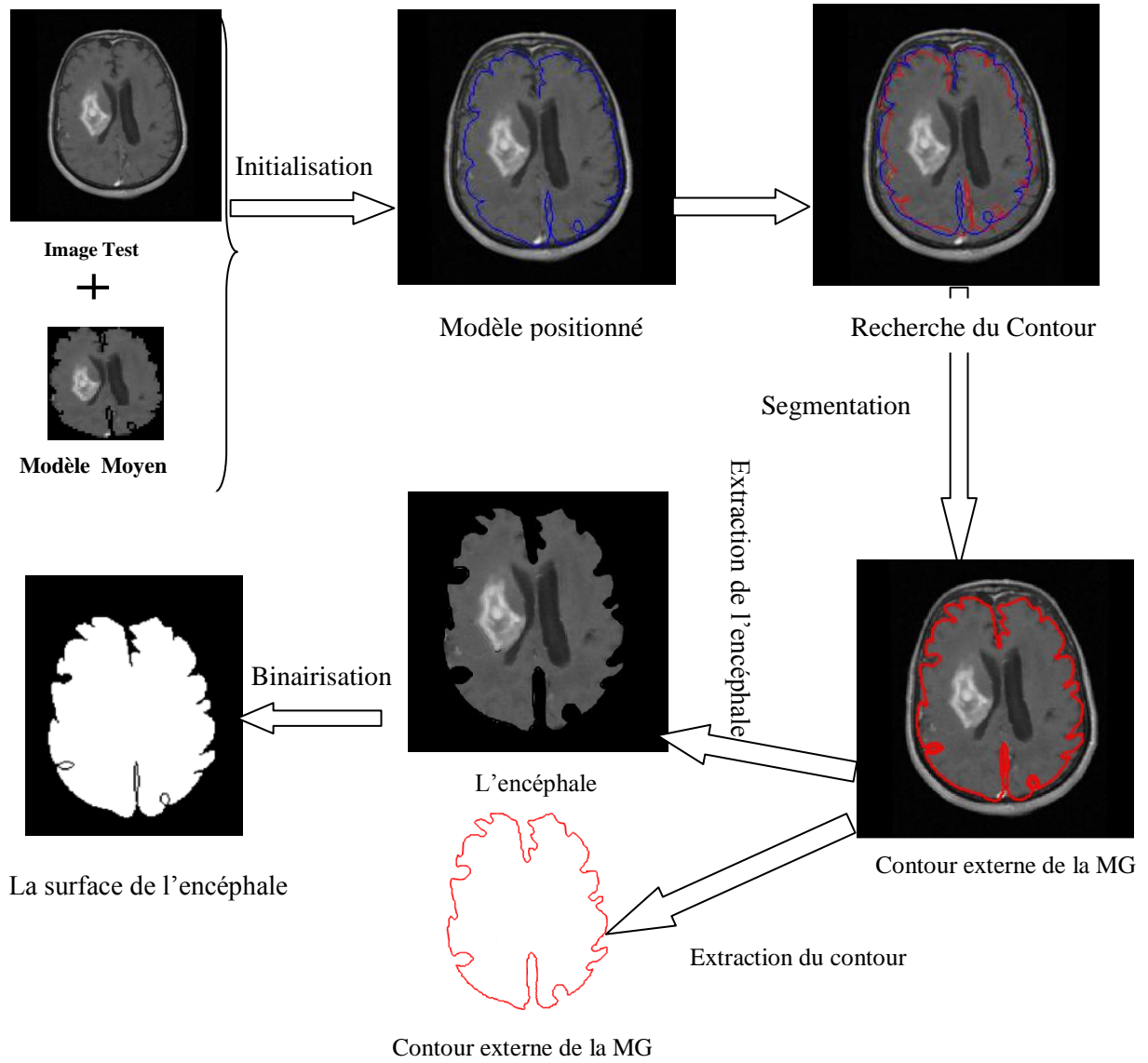


Figure 3. 46- la segmentation de l'encéphale sur une coupe Axiale.

4-Détection du contour interne de la matière grise(MG) :

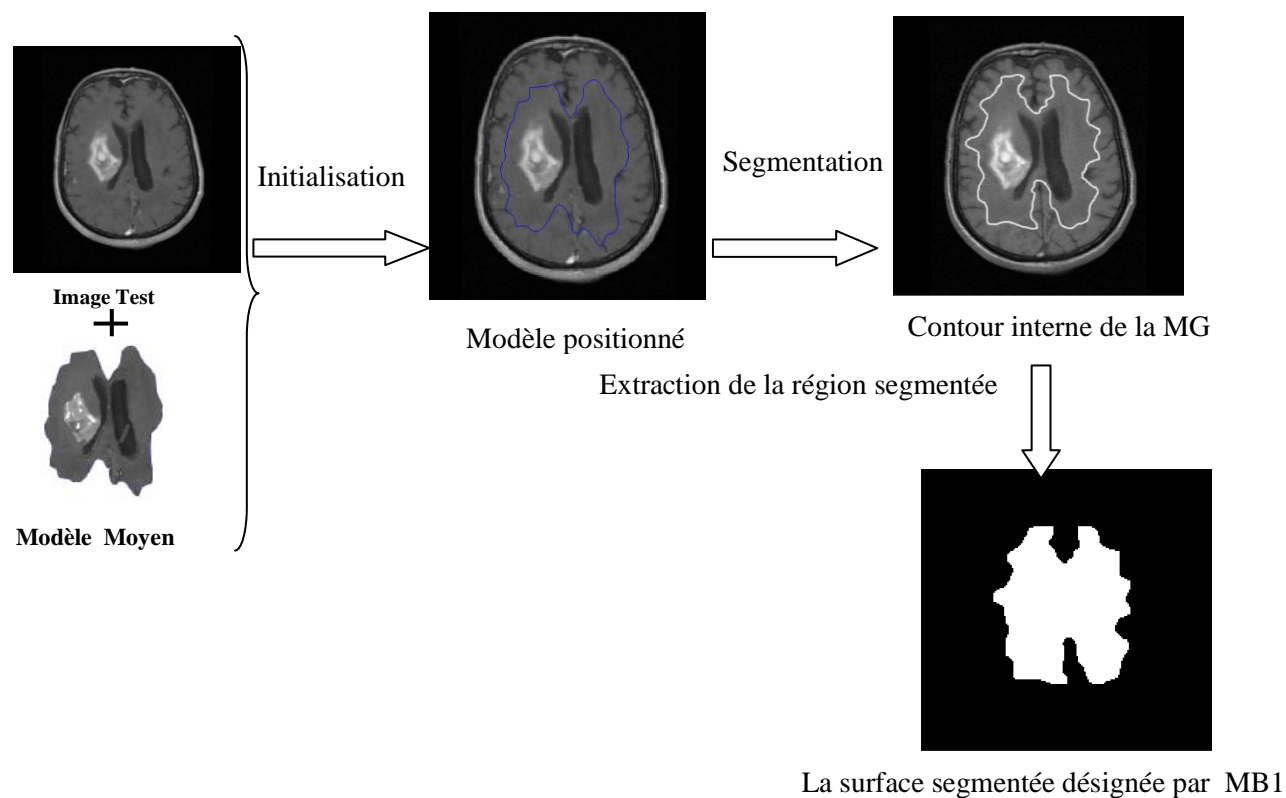


Figure 3. 47- la détection du contour interne de la MG.

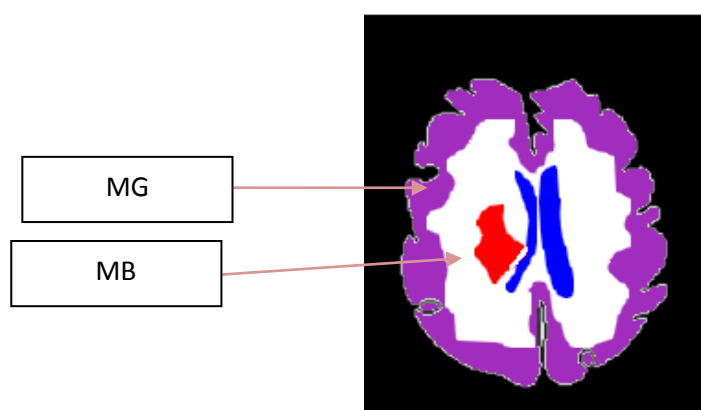


Figure 3. 48- les surfaces de la MG et MB

Superposition des différentes surfaces obtenues sur l'image de test pour attirer la MG et MB

*La surface de la MG $S(MG)$ et la surface de la MB $S(MB)$ sont obtenues comme suit :

- $S(MG) = S(\text{encéphale}) - S(MB1) - S(\text{Tumeur}) - S(\text{Ventricules})$
- $S(MB) = S(MB1) - S(\text{Tumeur}) - S(\text{Ventricules})$

Ces surfaces servent à l'évaluation des performances de l'approche de segmentation proposée utilisant la méthode AAM

8.5. Cas n°2 : Sujets Sains

1-Segmentation des Ventricules :

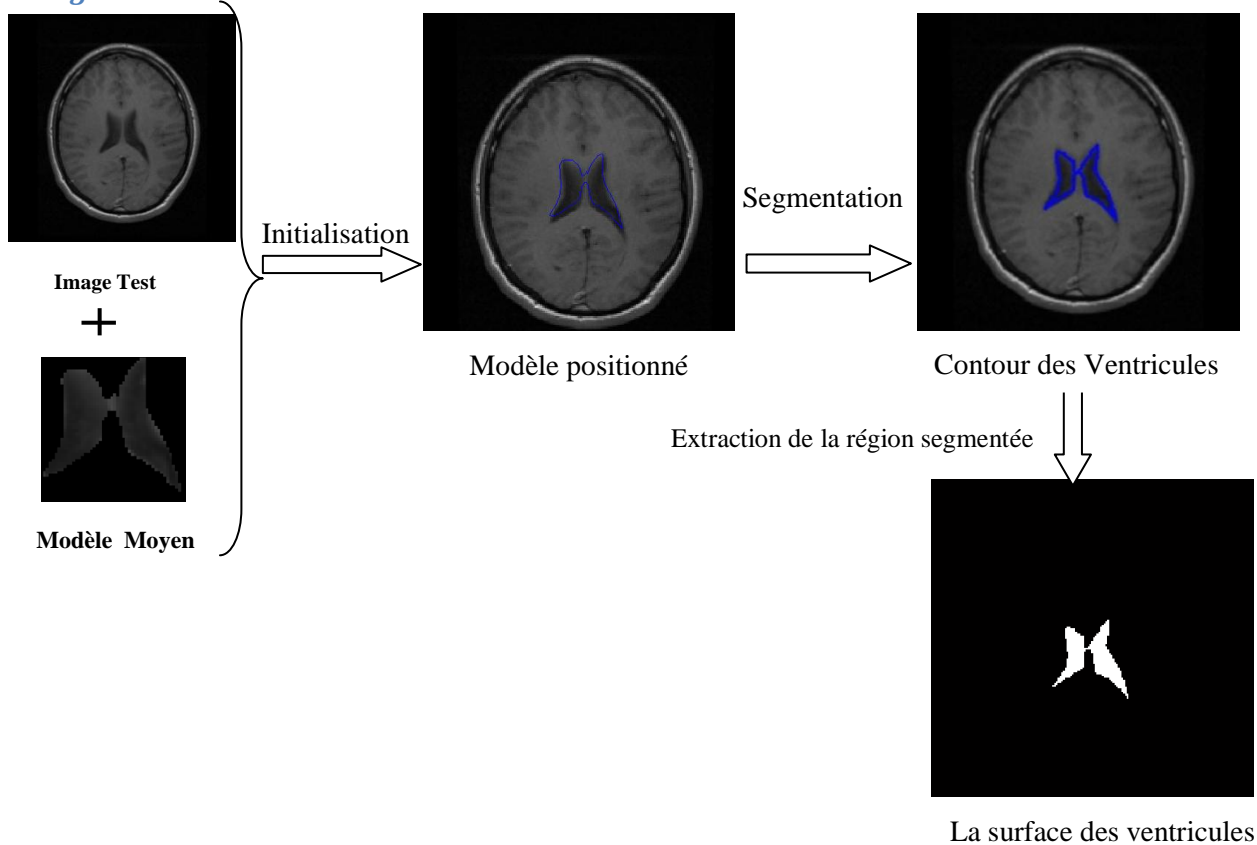


Figure 3. 49-la segmentation des ventricules sur une coupe Axiale.

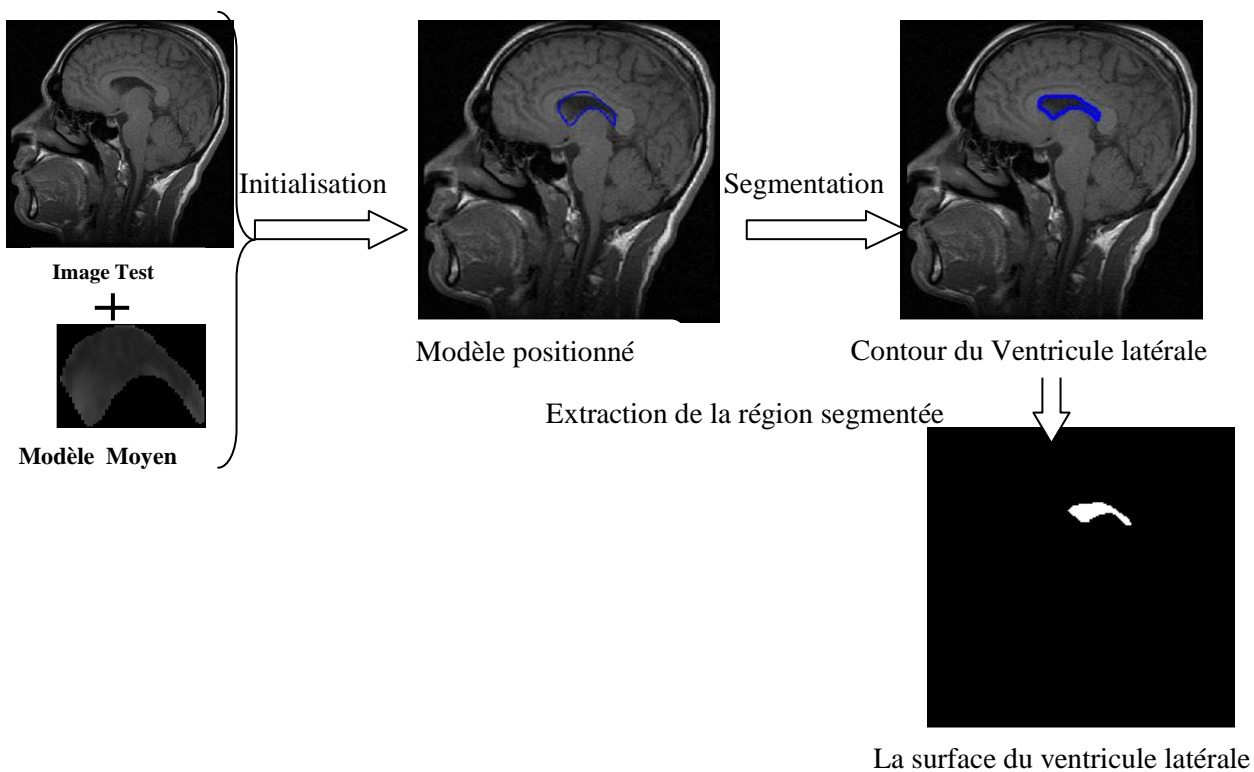


Figure 3. 50- la segmentation du ventricule latéral sur une coupe sagittale.

2-Segmentation des Noyaux Caudés :

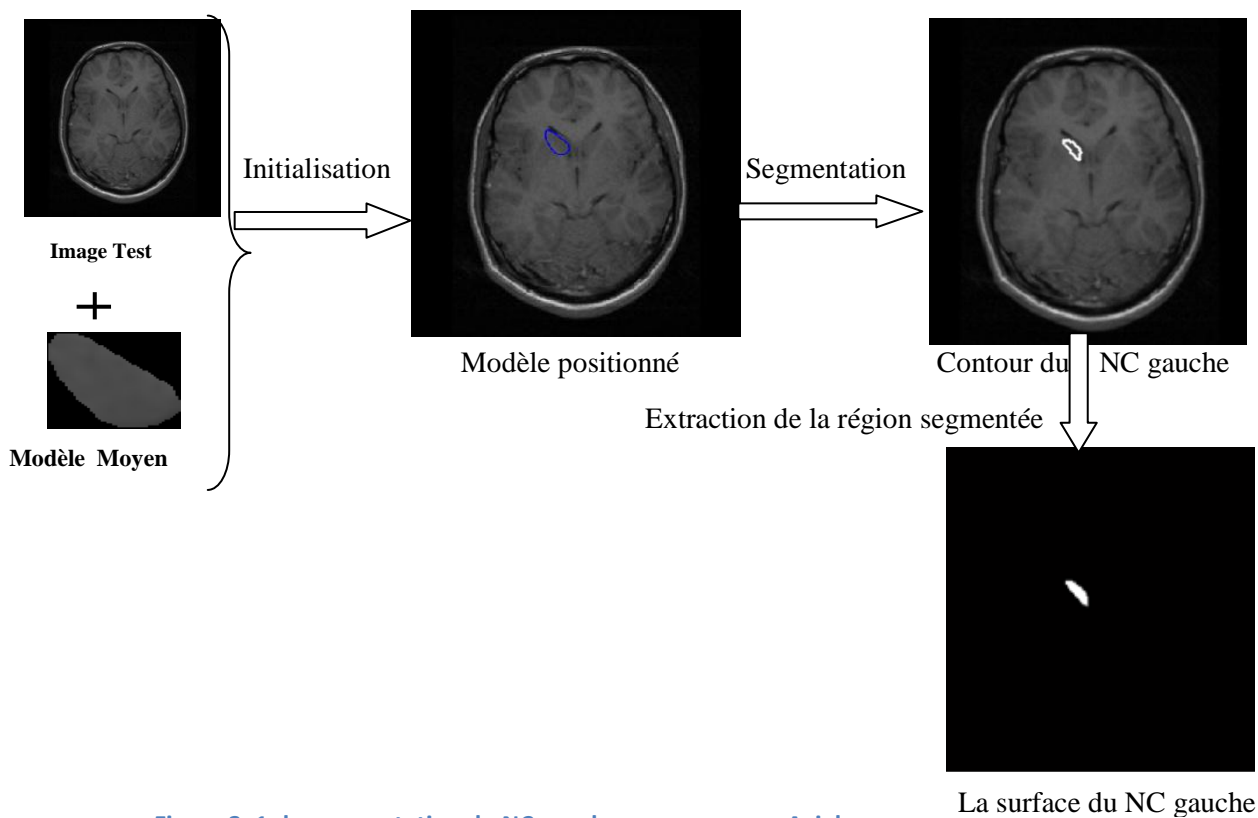


Figure 3. 1- la segmentation du NC gauche sur une coupe Axiale

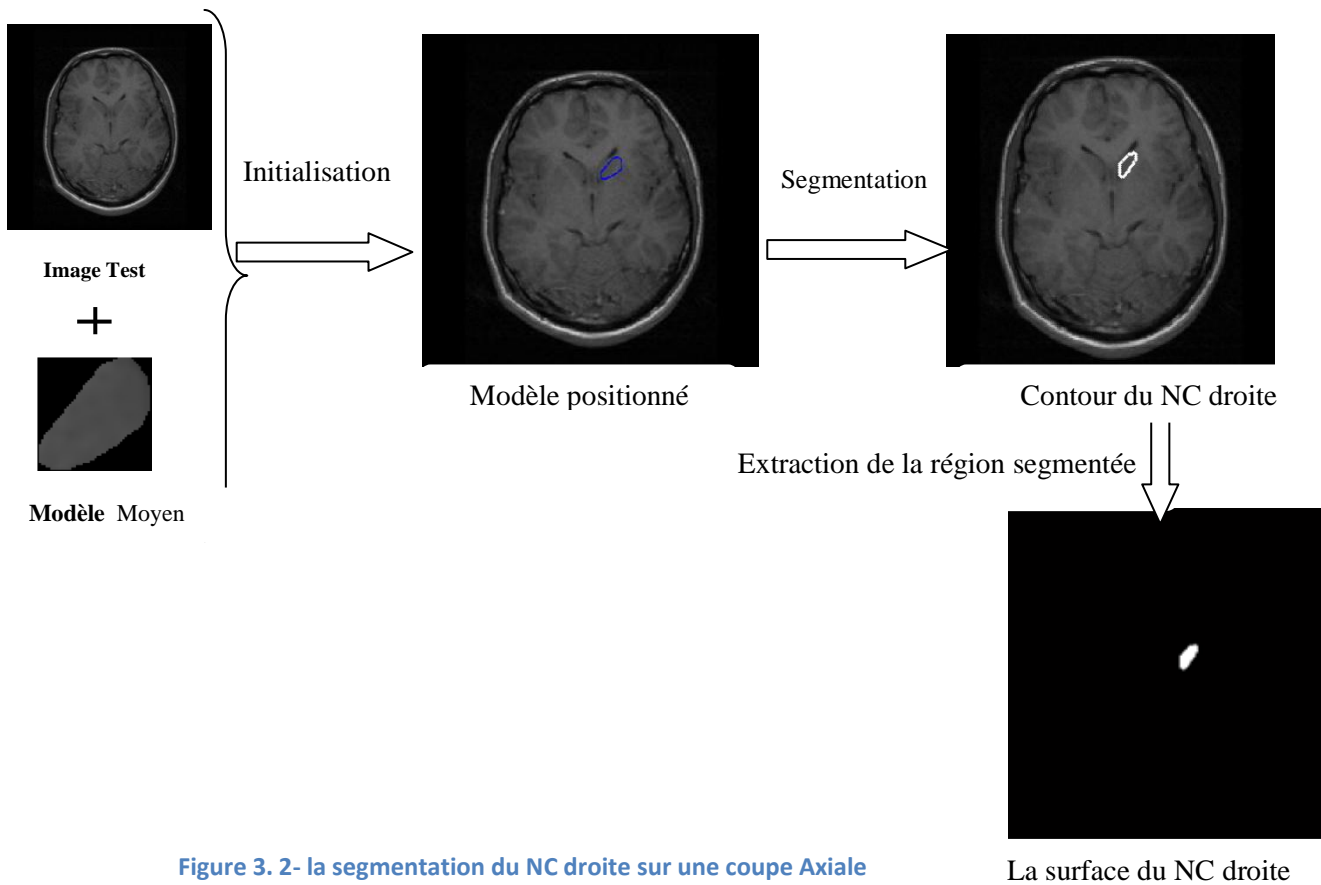


Figure 3. 2- la segmentation du NC droite sur une coupe Axiale

3-Segmentation du Thalamus :

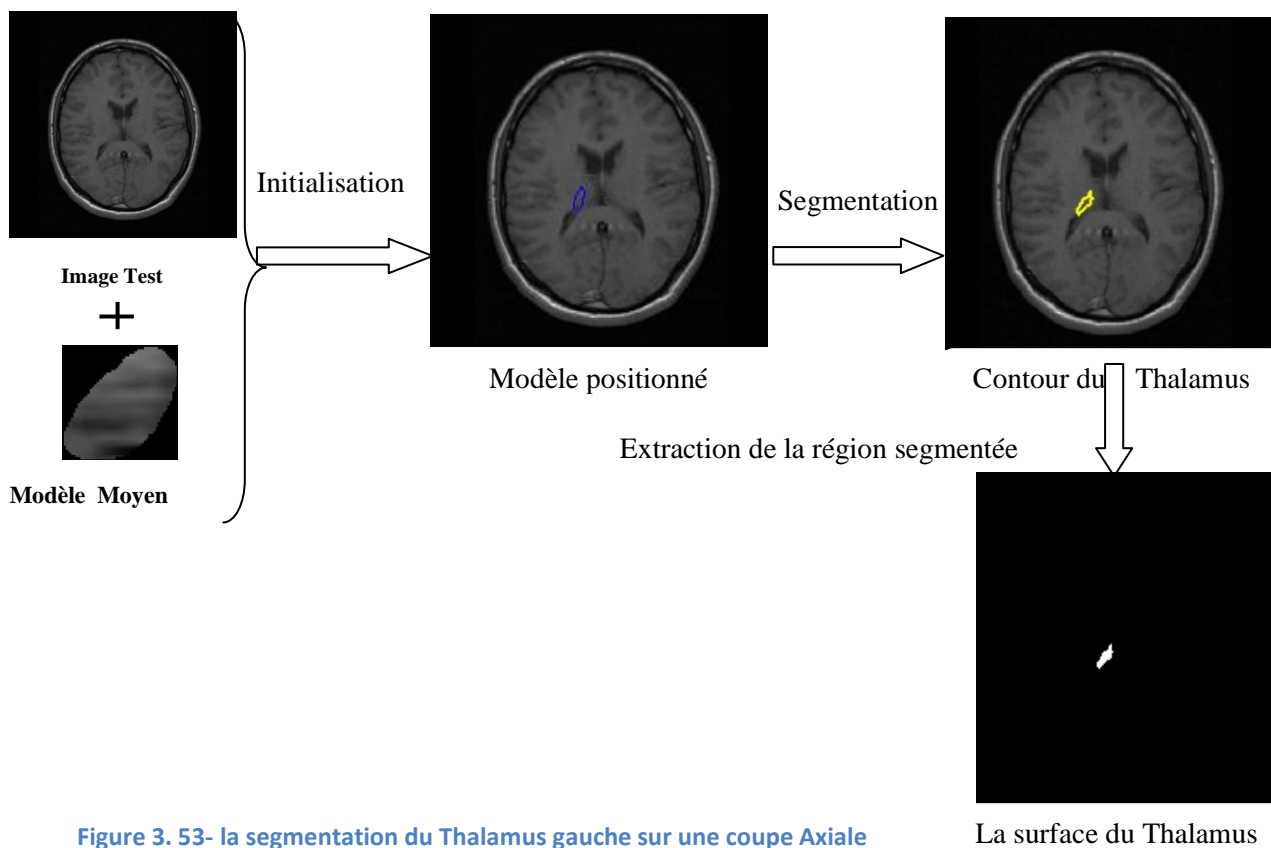


Figure 3. 53- la segmentation du Thalamus gauche sur une coupe Axiale

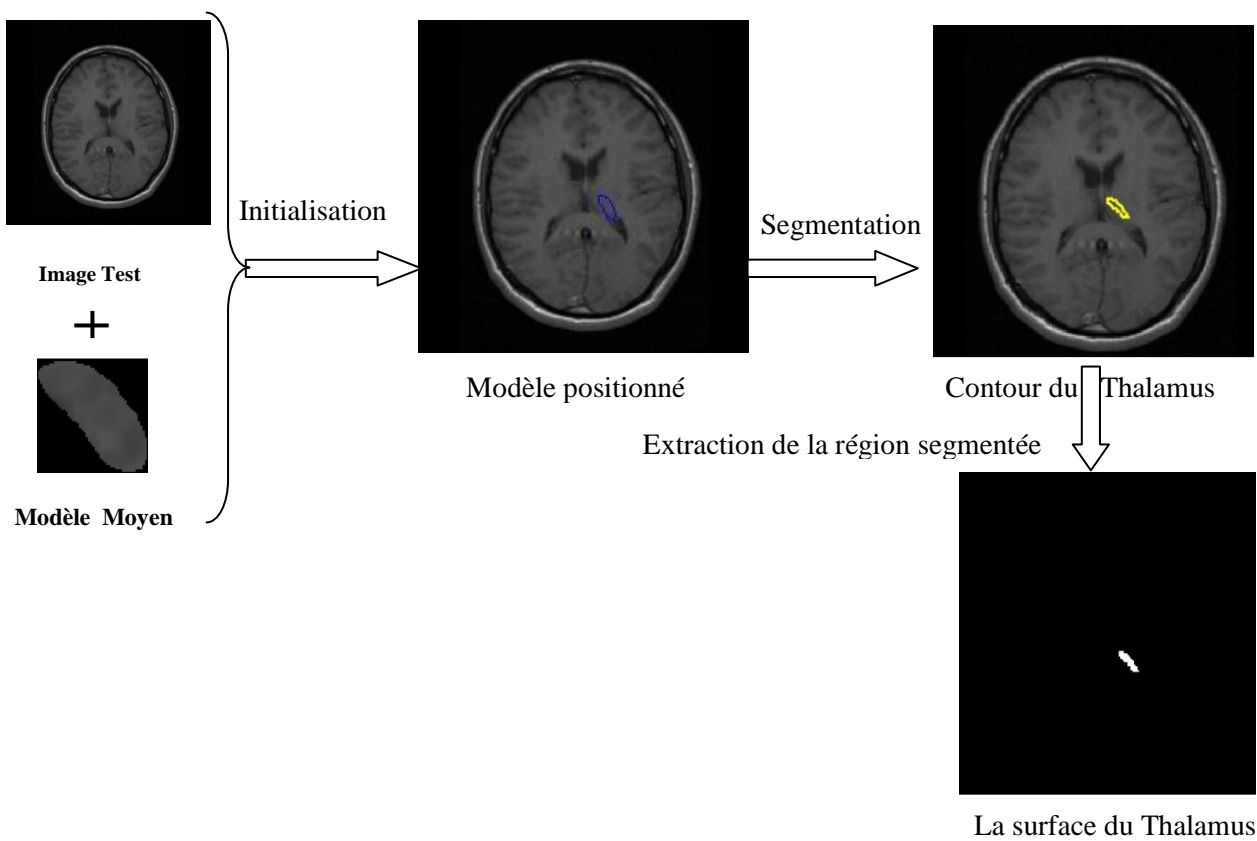


Figure 3. 54- la segmentation du Thalamus droite sur une coupe Axiale

4. Détection du contour externe de la matière grise(MG) :

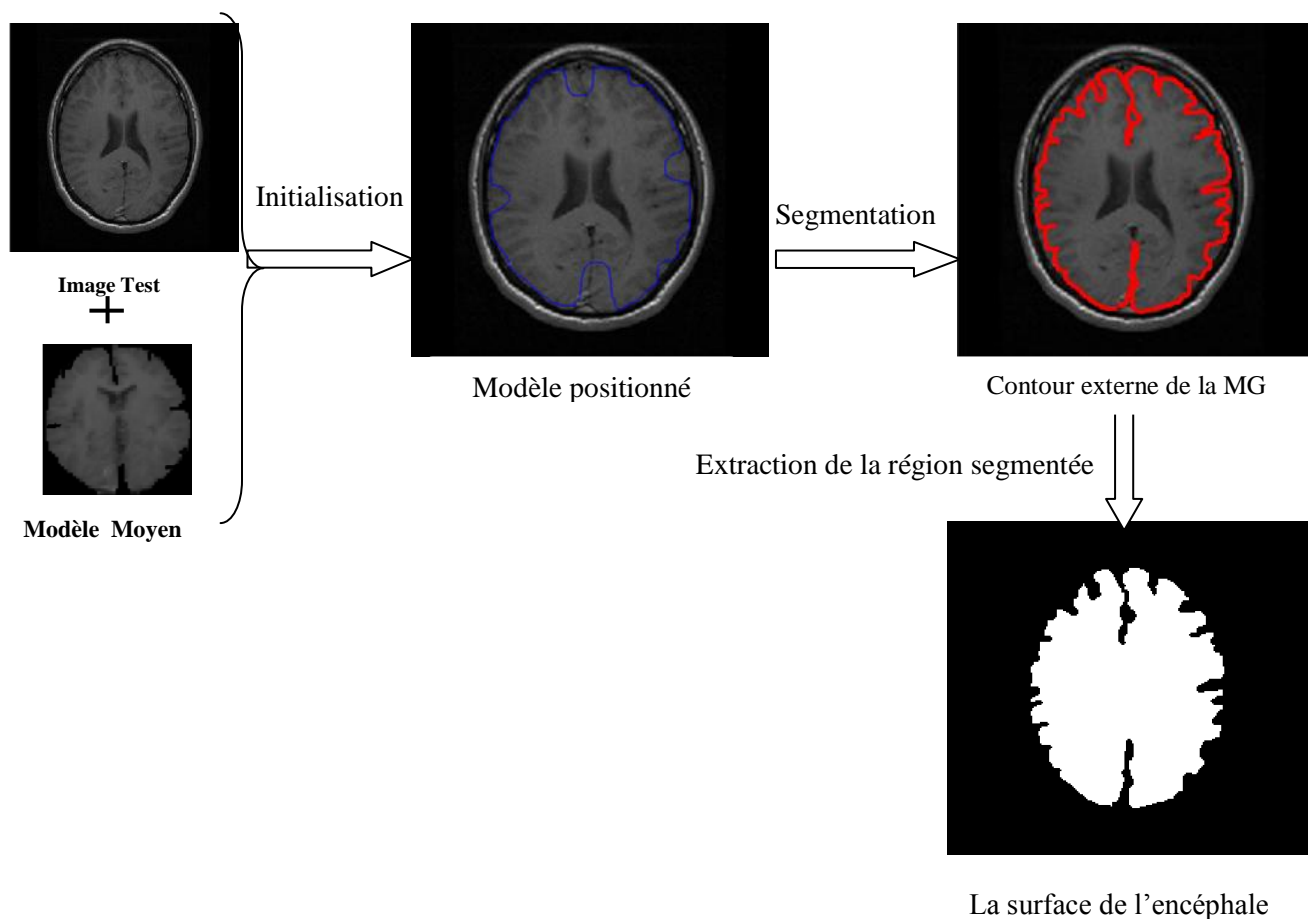


Figure 3. 55- la segmentation de l'encéphale sur une coupe Axiale

5. Détection du contour interne de la matière grise(MG) :

Comme pour la méthode ASM, nous allons appliquer deux modèles d'AAM sur notre image de test avec des points caractéristiques différents pour voir l'impact de nombre de points sur le résultat de segmentation :

- 1-un modèle qui contient 50 points caractéristique.
- 2-un modèle qui contient 70 points caractéristique.

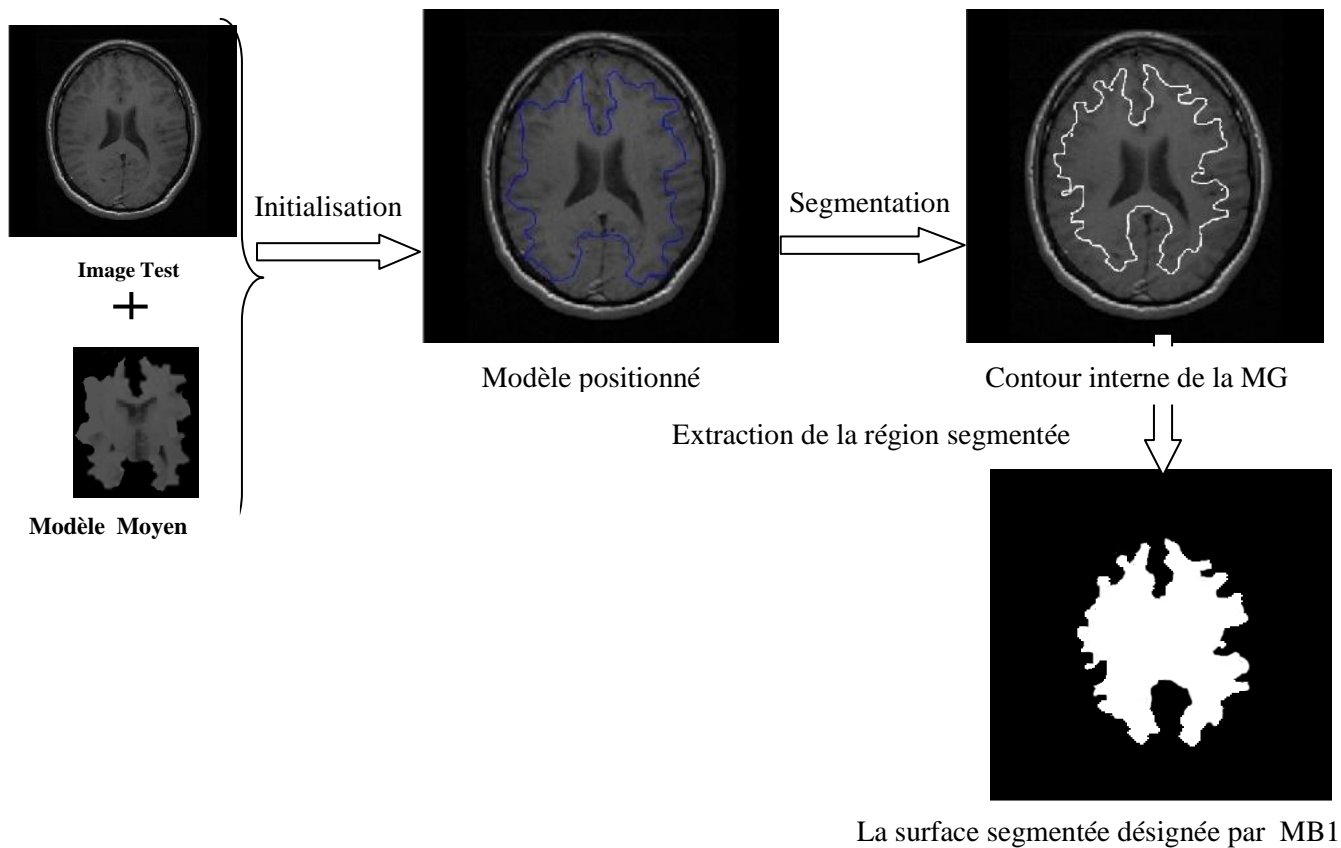


Figure 3. 56-la segmentation du contour interne de la MG sur une coupe Axiale avec un modèle de 50 pts.

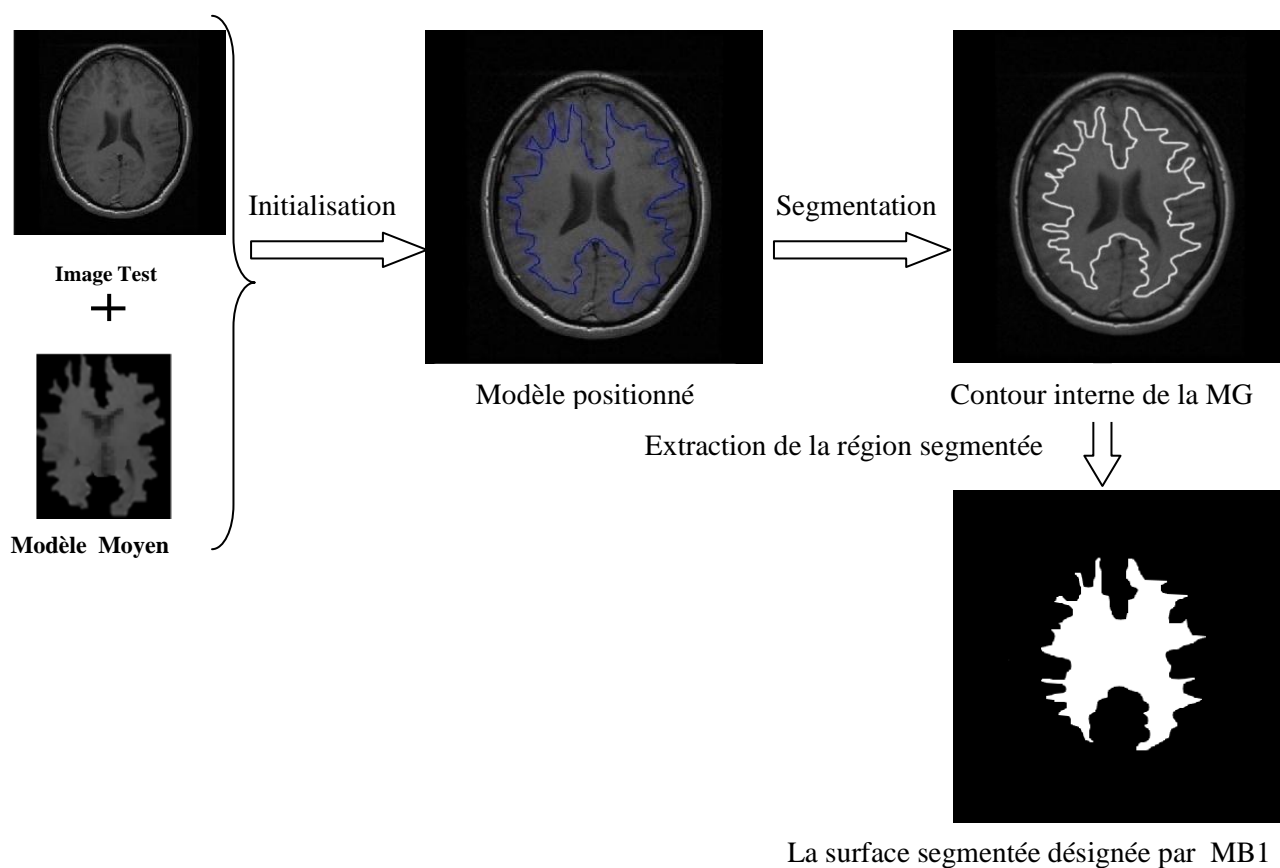


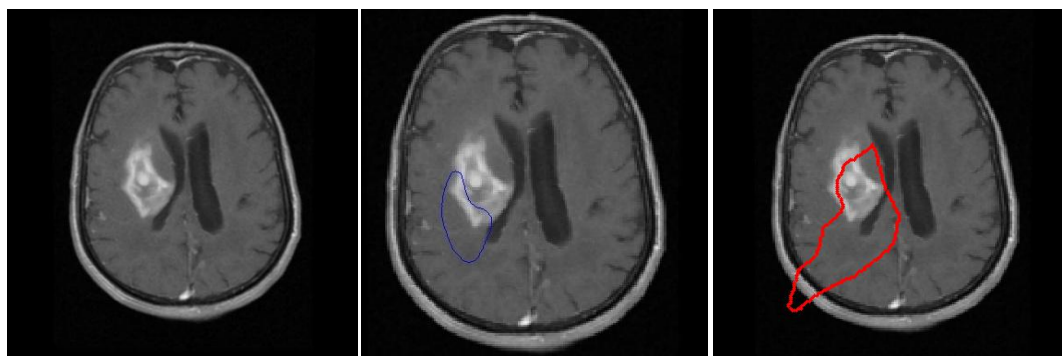
Figure 3. 57-la segmentation du contour interne de la MG sur une coupe Axiale avec un modèle de 70 pts.

Remarque (1) : impact du nombre de points caractéristiques sur le résultats de segmentation:

Le choix du nombre de points caractéristiques doit prendre en compte la représentativité de l'objet, la complexité du modèle et la sensibilité au bruit.

Remarque(2) : impact de l'Initialisation sur le résultats de segmentation:

L'initialisation doit être proche de la configuration optimale. Par contre, pour remédier à une mauvaise initialisation, nous pouvons lancer la recherche d'objet à plusieurs endroits d'une image, et ne considérer que le modèle minimisant les erreurs obtenues aux différents endroits de cette image, Figure 3.58.



(a) Coupe Axiale (b) modèle positionné (c) Résultat de la segmentation

Figure 3. 58- la segmentation de la tumeur avec une mauvaise initialisation sur une coupe Axiale

8.6-Analyse des résultats :

Maintenant nous nous analysons les résultats obtenus sur les 2 cas sains et pathologique:

- **Cas n°1 : Sujets Sains:**

Après les résultats obtenus, nous remarquons que la segmentation des ventricules est très bonne, La même chose peut dire pour la Thalamus et les noyaux caudées.

Cependant, pour une bonne segmentation des matières blanche et grise nous devons augmenter le nombre des points caractéristiques (contour très compliqué).

- **Cas n°1 : Sujets Pathologiques:**

La segmentation des ventricules ainsi que les tumeurs est satisfaisant, et la même chose ici pour avoir une bonne segmentation des Matières blanche et grise nous devons augmenter le nombre de points caractéristique.

9. Comparaison des trois méthodes et l'évaluation quantitative des performances

Nous passons à la comparaison des résultats des segmentations obtenues par les trois méthodes pour chaque structure. Nous allons aussi comparer les résultats de chacune de ces méthodes avec la vérité terrain (la segmentation de l'expert), afin d'évaluer leurs performances:

Nous allons utiliser deux critères d'évaluation, les plus utilisées dans le domaine de comparaison des algorithmes de segmentation, à savoir la sensibilité et la spécificité.

1. La sensibilité nous permet de mesurer le taux de sous-segmentation.
2. La spécificité nous permet de mesurer à quel point notre algorithme sur-segmente .

Rappelons que :

La sensibilité (Se) est donnée par : $Se = \frac{TP}{TP+FN}$, Se tend vers 1 s'il y a peu de faux négatifs.

Et la spécificité (Sp) est donnée par : $Sp = \frac{TN}{TN+FP}$, Sp tend vers 1 s'il y a peu de faux positifs.

Lors du test des trois méthodes: croissance de régions, ASM et AAM, nous avons relevé les valeurs des deux critères (Se et Sp), le tableau qui suit donne des résultats détaillés.

Dans ce qui suit l'algorithme qui nous permet de calculer : TP, TN, FP, FN :

On prend l'image segmentée par l'expert (Exp) et l'image segmentée automatiquement (Aut).

objet à détecté=blanc (après prétraitement)

fond=noir

TP=0;

FN=0;

FP=0;

TN=0 ;

Pour toutes les pixels de l'image (Aut):

si Exp(i,j)=Aut(i,j) alors TP++

sinon si Exp(i,j)=blanc et Aut(i,j)=noir alors FN++

sinon si Exp(i,j)=noir et Aut(i,j)=blanc alors FP++

sinon TN++;

Notons que :

MB représente la segmentation obtenue de la matière blanche en utilisant un modèle avec 50 points caractéristiques pour la détection du contour interne de la MG et MB2 la matière blanche en utilisant un modèle avec 70 points caractéristiques.

Structures/Méthode		Croissance de régions		ASM		AAM	
		Se	Sp	Se	Sp	Se	Sp
Pathologiques	Sujets						
	La Tumeur	84	91	91	94,2	92,9	96
	La MG	38	62,8	60	62	70	66
	La MB	94	35	79	85	83	88
	Les Ventricules	91,1	91	94	95	95	97,4
Sujets Sains	La MG	87	92	82	84	83,8	86
	La MB	88	80	68	79	70	81
	La MB2			77	86	80	89
	Les Ventricules	91	96	94,6	96,3	95	97,2
	Les NC	62	74	88	91,3	91	93,2
	La TH	72	30	75	81	80	85,4

Tableau 3. 1 - les valeurs de Se et Sp des trois méthodes pour la segmentation des Structures cérébrales(%).

Pour bien visualiser les résultats, nous avons transformé le tableau 3.1 en deux histogrammes : le premier correspond aux sujets sains (Figure 3.59) et le deuxième aux sujets pathologiques (Figure 3.60):

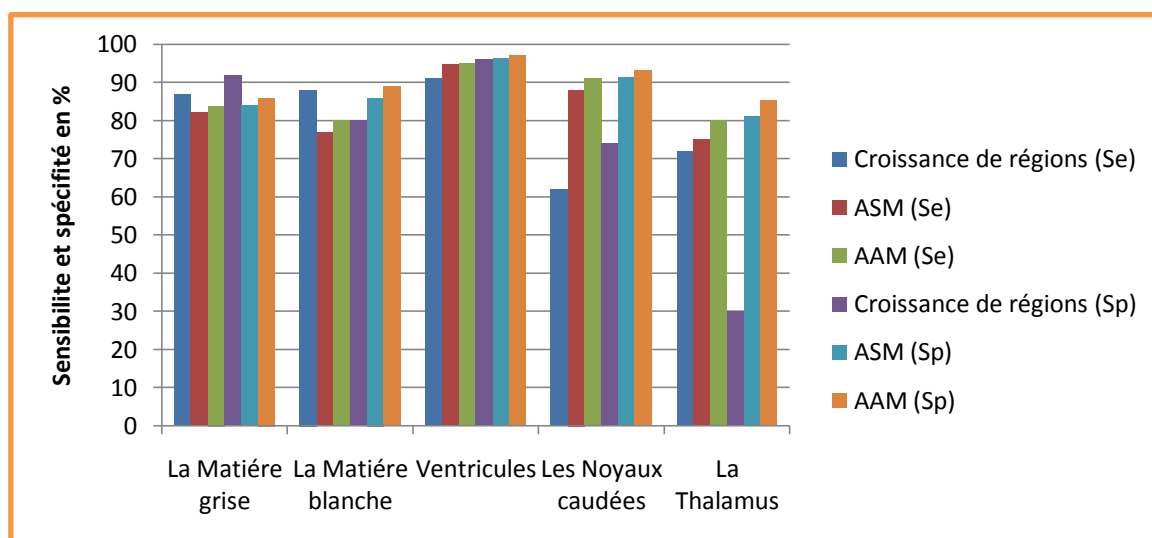


Figure 3. 59- Comparaisons des trois méthodes en termes des deux critères Se et Sp pour la segmentation des structures des sujets Sains.

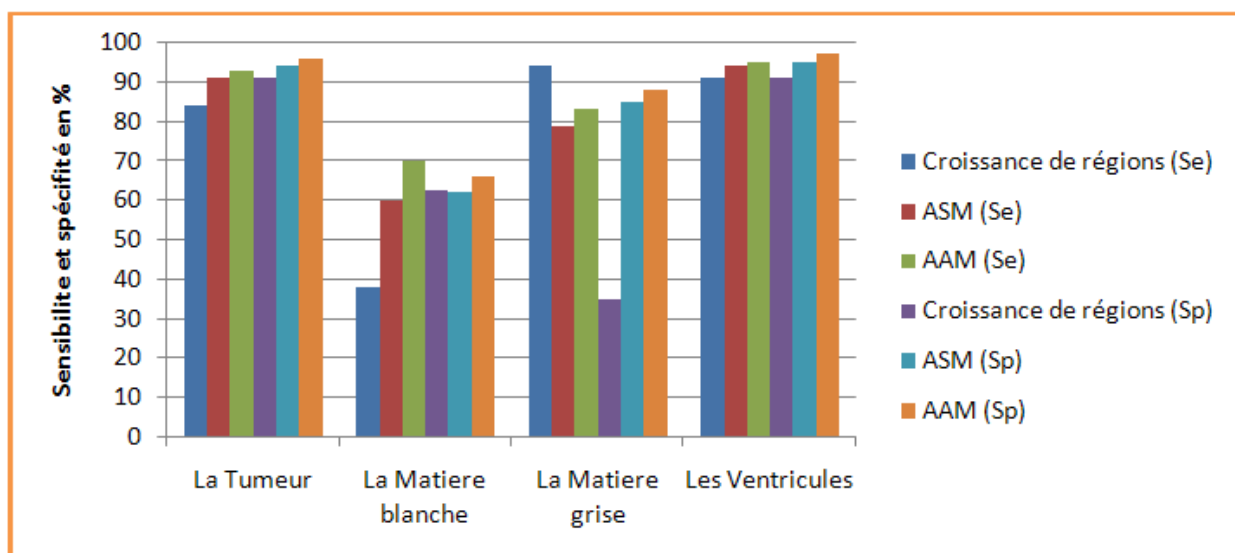


Figure 3. 60-Comparaisons des trois méthodes en termes des deux critères Se et Sp pour la segmentation des structures des sujets Pathologiques.

9.1. Discussions des résultats

Dans ce qui suit nous discutons les résultats obtenus sur les deux sujets sains et pathologiques:

9.1.1.Cas n°1-Sujets Sains:

D'après les résultats exposés dans la Figure 3.59 pour la segmentation de la MG ,nous remarquons que l'algorithme de croissance de région est le meilleur relativement au taux de Se et Sp (Se=87 % et Sp=92 %), puis on trouve l'algorithme AAM qui est classé en 2^{ème} place avec un taux de(Se=83,8 % et Sp=86%), et enfin on trouve l'algorithme de ASM en dernière position avec un taux de (Se=82 % et Sp=84%),la nature du contour de la MG qui n'est pas régulière nécessite un nombre de points caractéristiques importante pour donner une meilleur segmentation avec les deux méthodes ASM et AAM, comme nous avons fait pour la segmentation de la MB(contour interne de la MG) et nous avons obtenue des bon résultats , nous avons placé plus de 1400 points pour étiqueter 22 images (contour interne de la MG) de la base d'images sains ce qui rend la segmentation lente.

La segmentation des ventricules est très satisfaisante pour les trois méthodes avec une (Se > 90% et Sp>90%) avec un petit avantage pour l'AAM par rapport aux autres ; cela revient de la forme des ventricules qui est simple et leur NG qui les caractérises de la MB.

Dans la segmentation des NC et du Thalamus nous constatons de façon remarquable que la méthode de croissance de régions est la moins bonne avec 38% des pixels non détecté et 26% de fausse détection dans la segmentation des NC et avec 70% de fausse détection dans la segmentation du Thalamus, Cela vient du NG de ces deux structures qui s'approche beaucoup de la NG de la MB(dépendance du seuil choisi). C'est-à-dire, si on augmente la valeur du seuil afin de détecter ces deux structures on va se trouver dans la situation de la sur-segmentation. Et si on prend une valeur inférieure, on risque de ne pas détecter ces structures ; les deux autres méthodes ASM et AAM ont donné des bons résultats.

Maintenant nous discutons les résultats de notre application pour la détection des tumeurs et des structures cérébrales (MG, MB, ventricules) sur des IRMs d'un patient infecté.

9.1.2.Cas n°2 -Sujets Pathologiques :

D'après la Figure 3.60 nous remarquons que la segmentation de la tumeur est très satisfaisante pour les deux méthodes ASM et AAM avec ($Se > 90\%$ et $Sp > 90\%$), et bonne pour la méthode de croissance de régions avec ($Se = 84\%$ et $Sp = 92\%$). Cette dernière a laissé quelques trous non détectés à cause de l'hétérogénéité de la tumeur.

Dans la segmentation des deux matières blanches nous remarquons que tous les algorithmes sont relativement imprécis, malgré que le modèle d'apparence soit le plus précis. Cette difficulté de segmentation vient du contour interne de la MG qui est imprécis à cause de l'effet de l'œdème sur la MB. Enfin la segmentation des ventricules est très bonne pour les trois méthodes avec une ($Se > 90\%$ et $Sp > 90\%$). On peut aussi noter la bonne performance de l'algorithme AAM par rapport aux autres algorithmes. À ce niveau on peut clairement constater l'effet de la tumeur sur le frone du ventricule latérale droite.

9.2. Comparaison globale

Dans le tableau suivant nous allons comparer les trois méthodes de segmentation suivant plusieurs critères (Voir tableau 3.2)

Critère de comparaison	Croissance de régions	ASM	AAM
Segmentation des structures avec formes réguliers homogènes	Bonne segmentation	Bonne segmentation	Très bonne segmentation
Segmentation des structures avec formes réguliers hétérogènes	Mauvaise segmentation (nécessite des post-traitements)	Bonne segmentation	Très bonne segmentation
Segmentation des structures avec formes irréguliers homogènes	Bonne segmentation	Moins bonne (nécessite plus de points caractéristiques)	Moins bonne (nécessite plus de points caractéristiques)
Vitesse d'exécution	Rapide (peu de calcul)	Moins rapide (juste la forme)	Lente (beaucoup de calcul forme et texture)
Initialisation du contour	Manuelle	Manuelle	Manuelle
Impact des différents paramètres	-L'initialisation -Le critère d'homogénéité (seuil)	-L'initialisation -Le nombre d'images de la base d'apprentissage. -Le nombre de points caractéristiques du modèle.	-L'initialisation -Le nombre d'images de la base d'apprentissage. -Le nombre de points caractéristiques du modèle.
Bruit	très sensible au bruit	Moins sensible	Moins sensible
Implémentation et Apprentissage	simple à mettre en oeuvre	Nécessite une base d'apprentissage et annotation manuelle fastidieuse	Nécessite une base d'apprentissage et annotation manuelle fastidieuse

Tableau 3. 2- Comparaison de méthodes de segmentation

Le modèle d'apparence AAM obtient en générale les meilleurs résultats pour la segmentation des structures avec formes régulières homogènes comme les ventricules ou régulières hétérogènes comme les tumeurs par rapport aux autres méthodes, cependant l'algorithme ASM converge plus rapidement que l'AAM. Toutefois les résultats des deux algorithmes ASM et AAM tendent à se dégrader rapidement pour des formes inhabituelles.

La segmentation par la méthode de croissance de régions a donnée de bons résultats lors de la segmentation des structures moins régulières comme le cas de la MB et la MG. Cependant cette méthode peut produire une sur-segmentation si les frontières des structures sont imprécises.

Au vu de ces résultats il est difficile de conclure quant au choix à faire entre le modèle de forme, le modèle d'apparence ou la méthode de croissance de régions parce que chaque méthode possède ses atouts mais également ses inconvénients.

Donc le choix de la méthode de segmentation d'une structures cérébrales dépendra de la forme et l'homogénéité de la structure à détecter, du cahier des charges de l'application envisagée et de la bases d'images (bruit d'images, base d'apprentissage, nombre de points caractéristiques, etc.).

9.3. Environnement de programmation

En ce qui concerne le langage de programmation, nous avons choisi un langage de programmation à savoir le langage C++.

Borland C++ se présente comme l'un des outils C++ les plus productifs pour le développement d'applications hautes performances pour Windows. Ce langage propose un ensemble d'outils de conception et comprend de nombreux composants qui facilitent un peu la tâche au programmeur. En plus du langage de programmation, nous avons utilisé la librairie OpenCv (est une librairie développée par Intel dédiée au traitement d'images. Nous trouverons dans cette librairie des méthodes pour lire des fichiers de type image, des méthodes de détection de contours et des méthodes de filtrages, etc.).

10. Conclusion

Dans le contexte de l'imagerie cérébrale, les buts d'un système de segmentation automatique d'IRM cérébrales sont en effet multiples : aide au diagnostic, suivi de l'évolution de l'état du patient, test clinique, etc. Notre travail est fait dans le cadre de l'aide au diagnostic.

Après la définition de notre contribution nous avons donné une aperçue théorique des trois méthodes de segmentation que nous avons choisis commençant par la méthode de croissance de régions. Ensuite nous avons passé à une méthode beaucoup plus puissante, c'est la technique ASM qui a permis une meilleure segmentation de certaines structures par rapport à la première méthode, et enfin nous avons testé une méthode très puissante- l'AAM - qui est une évolution de la technique ASM. Cette dernière méthode a donné les meilleurs résultats, mais avec un temps d'exécution important. A la fin de ce chapitre nous avons effectué une comparaison entre les trois méthodes.

Pour comparer le masque binaire obtenu par segmentation automatique avec la segmentation manuelle, une simple comparaison pixel à pixel a été faite pour mesurer la qualité du travail produit.

Conclusion générale et Perspectives

La segmentation des structures cérébrales permet non seulement de mieux caractériser leurs rôles, mais aussi d'isoler des marqueurs de certaines pathologies afin d'aider le médecin dans son diagnostic. L'objectif de notre travail porte sur la mise en œuvre de trois techniques de segmentation automatique des structures cérébrales à partir d'images de résonance magnétique (IRM). Le but final étant d'évaluer chaque méthode selon plusieurs critères.

Nous avons commencé par la description des notions essentielles liées à l'anatomie du cerveau, et les principales régions cérébrales qui ont une importance dans l'examen et le diagnostic clinique, ainsi que les principes d'acquisition des images. Nous avons aussi présenté les différentes modalités d'acquisition des images médicales avec leurs technologies spécifiques, en se basant sur l'IRM. Nous avons ensuite cité les différentes pathologies cérébrales et principalement les tumeurs cérébrales.

Ensuite, nous avons passé en revue les différentes méthodes existantes dans le domaine de la segmentation d'images IRM cérébrales. Cette diversité est représentative de la complexité du problème de segmentation des images IRM cérébrales.

La dernière partie est le cœur de notre travail. Dans cette partie nous avons décrit en détail toutes les étapes de la mise en œuvre de notre approche, ainsi que les résultats obtenus. Nous avons proposé trois méthodes différentes pour résoudre le problème de la segmentation des structures cérébrales :

- ✚ La première appartient à la famille des méthodes de segmentation par région, c'est la méthode de croissance de régions. Mais avant de procéder à la segmentation nous avons d'abord amélioré notre base d'images en utilisant la technique de filtrage médiane.

- ✚ Les deuxième et troisième méthodes appartiennent à la famille des méthodes de segmentation par la forme. Ces deux méthodes sont basées sur les modèles actifs de forme (ASM) et les modèles actifs d'apparence (AAM). Cette dernière (AAM) est une extension de l'ASM. Ces deux approches, basées sur les modèles actifs de forme et d'apparence, constituent des outils puissants de détection d'objets, pour lesquels on dispose d'une base d'images représentatives.

Enfin, nous avons comparé les trois méthodes en utilisant plusieurs critères de comparaison, afin de désigner la meilleure méthode. Après plusieurs mesures de performances, nous pouvons conclure qu'aucune de ces méthodes ne peut être qualifiée comme meilleure ou satisfaisante ou privilégiée par rapport à l'autre, car chacune a ses atouts et ses défauts. Néanmoins, il est possible de privilégier une méthode par rapport à l'autre si on fixe le critère de comparaison et le domaine de segmentation.

Les perspectives qui s'ouvrent, suite à notre travail sont:

- Le premier, concerne l'amélioration de la méthode de segmentation des images cérébrales par la méthode AAM. Dans ce contexte, nous proposons d'implémenter l'approche multirésolution pour améliorer davantage les résultats.
- Le deuxième concerne l'automatisation de l'initialisation des trois méthodes en utilisant par exemple la transformée de Hough pour positionner le modèle dans le cas de segmentation par les méthodes ASM et AAM.
- Une troisième amélioration possible concerne la vitesse de traitement qui peut être sensiblement améliorée.
- Notre contribution peut être exploitée dans un système de reconnaissance automatique de des tumeurs cérébrales, et utilisée par les experts dans le domaine médical pour renforcer la prise de décision finale.
- Une dernière perspective est la visualisation 3D des résultats de notre segmentation.

Bibliographie :

- [1] Noblet, « Recalage non rigide d'images cérébrales 3D avec contrainte de conservation de la topologie », Thèse, l'Université Louis Pasteur - Strasbourg I, 2006.
- [2] Morin Yves 2006 « Larousse médical » édition Larousse.
- [3] S. Miri, « Segmentation des structures cérébrales en IRM: intégration de contraintes topologiques », Master 2 ISTI, Université Louis Pasteur Strasbourg, 2007.
- [4] J.S. Allen, H. Damasio & T.J. Grabowski. "Normal neuroanatomical variation in the human brain". *American journal of physical anthropology*, vol. 118, pages 341-358, 2002.
- [5] <http://www.bic.mni.mcgill.ca/brainweb>. mai 2011
- [6] N. Xu, R. Bansal et N. Ahuja : « Object Segmentation Using Graph Cuts Based Active Contours ». *Computer Vision and Pattern Recognition*, 2:46, 2003.
- [7] La radiologie conventionnelle, CHU de Poitiers
- [8] Jean-Marie Rocchisani « Images médicales 3D : Tomographie et Echographie 3D », ENSTA 2006
- [9] La scintigraphie - médecine nucléaire, Centre Catherine de Sienne
- [10] A Achmirowicz J-B Beck, P-Y Delobel, C Vivarelli, « Imagerie IRM interventionnelle », Projet Master, UTC, 2004-2005.
- [11] E. Lefevre, « Imagerie par résonance magnétique », La science de l'image, génie physique et optique, Université Laval, 2003.
- [12] J.F. LE BAS, Chu - Grenoble, « Imagerie par résonance magnétique ».
- [13] M. Bosc, « Contribution à la détection des changements dans les séquences IRM 3D multimodales », Thèse de doctorat. Université Louis Pasteur Strasbourg, 2003.
- [14] M. Semchedine, « Système Coopératif Hybride de Classification dans un SMA : Application à la segmentation d'images IRM », Magister, université Farhat Abbas, Setif, 2007.
- [15] L. Germond, « Trois principes de coopération pour la segmentation en imagerie de résonance magnétique cérébrale », Thèse de doctorat L'Université Joseph Fourier 1999.
- [16] J.G. Sled, A.P. Zijdenbos, and A.C. Evans 1998 "A Nonparametric Method for Automatic Correction of Intensity Nonuniformity in MRI Data". *IEEE Transactions on Medical Imaging*, 17(1).
- [17] S. Langlois, M. Desvignes, J.M. 1999. « A simple Approach to Correcting the effects of non-linear gradient fields ». *Journal of Magnetic Resonance Imaging*, pp. 821-831.
- [18] Van Leemput, K., et al., Automated model-based tissue classification of MR images of the brain. *IEEE Transactions on Medical Imaging*, 1999. 18(10): p. 897-908.
- [19] Barra, V. and J.Y. Boire, "Automatic segmentation of subcortical brain structures in MR images using information fusion". *IEEE Transaction on Medical Imaging*, 2001.

Bibliographie

- [20] Guillaume Dugas-Phocion , « Segmentation d'IRM Cérébrales Multi-Séquences et Application à la Sclérose en Plaques »,Thèse,École des Mines de Paris,2006
- [21] Benoit Scherrer , « Segmentation des tissus et structures sur les IRM cérébrales : agents markoviens locaux coopératifs et formulation bayésienne »,Thèse,L'Institut Polytechnique de Grenoble,2008.
- [22] :Alouche walid , « Reconstruction tridimensionnelle à partir des coupes sériées application aux images médicales » ,Thèse,l'Université d'INI Alger ,2008.
- [23] :<http://www.anatomie-humaine.com/Le-Cerveau-1.html>, mars 2011
- [24]http://fr.brainexplorer.org/brain_atlas/Brainatlas_index.shtml, mars 2011
- [25] H. Khotanlou : « Segmentation 3D de tumeurs et de structures internes du cerveau en IRM »,Thèse de doctorat, École nationale Supérieure de Télécommunications,2008.
- [26]http://www.med.univ-rennes1.fr/cerf/REPertoireCERF_55.html, mars 2011
- [27] Prastawa, M., Bullitt, E., and Gerig, G. (2005). "Synthetic ground truth for validation of brain tumor MRI segmentation". In International Conference on Medical Image Computing and Computer-Assisted Intervention(MICCAI), volume 3749, pages 26–33. Springer.
- [28] Wen, P. Y., Teoh, S. K., and Black, P. M. (2001). Brain Tumors. Churchill Livingstone,2nd edition.
- [29] <http://www.emedicine.com> , mai 2011
- [30] Maksoud, Y. A., Hahn, and Engelhard, H. H. "Neurosurg Focus", Intracranial ependymoma (2002).
- [31] M. Péchaud, « Introduction aux Graph Cuts en vision par ordinateur », Univ. Dauphine, Département informatique, 26 Janvier 2007.
- [32] T. Cootes, G. Edwards « Comparing Active Shape Models with Active Appearance Models » .
- [33] Jérémy LECOEUR « Segmentation d'IRM cérébrales multidimensionnelles par coupe de graphe » thèse doctorat, UNIVERSITÉ DE RENNES 1,2010.
- [34] Zouaoui Hakima « Clustering par fusion floue de données appliqué à la segmentation d'images IRM » magister Université de BOUMERDES, 2008.
- [35] Jean-Loïc ROSE « Croissance de région variationnelle et contraintes géométriques tridimensionnelles pour la segmentation d'image » thèse doctorat INS de Lyon ,2008.
- [36] Ouadfel Salima., « Contributions à la Segmentation d'images basées sur la résolution collective par colonies de fourmis artificielles », Thèse de Doctorat en Informatique, Université de Batna, Faculté des Sciences 2006.
- [37] R. Hult « Grey-Level Morphology Combined with an Artificial Neural Networks Approach for Multimodal Segmentation of the Hippocampus ».International Conference on Image Processing 2003.
- [38] L. Aurdal. « Analysis of multi-image magnetic resonance acquisitions for segmentation and quantification of cerebral pathologies » thèse doctorat, École Nationale des Télécommunications, 1997.
- [39] J.-P.Cocquerez et S.Philipp « Analyse d'images : filtrage et segmentation ouvrage collectif coordonné » ; MASSON Éditeur, juin 2000.
- [40] R. Sammouda et H. Nishitani « A comparison of Hopeld neural network and Boltzmann machine in segmenting MR images of the brain ». IEEE Transactions on Nuclear Science, décembre 1996.

Bibliographie

- [41] A. Zijdenbos and B.M. Dawant. « Brain Segmentation and White Matter Lesion Detection in MR Images ». *Critical reviews in Biomedical Engineering*, 441–465, 1994.
- [42] P. Blonda, A. Bennardo, G. Pasquariello, R. De Blasi et D. Milella : « Fuzzy neural-network-based segmentation of multispectral magnetic resonance brain images » Dans *Proceedings of SPIE Conférence : Applications of Fuzzy Logic Technology III*, volume 2761, 1996.
- [43] P. Blonda, G. Satalino, A. Baraldi et R. De Blasi : « Segmentation of multiple sclerosis lesions in MRI by fuzzy neuralnetworks ». Dans *Conférence of the North American Fuzzy Information Processing Society*, 1998.
- [44] J. Alirezaie, M. Jernigan et C. Nahmias : « Neural Network-Based Segmentation Of Magnetic Resonance Images of the Brain ». *IEEE Transactions on Nuclear Science*,44, 1997.
- [45] D. Rivière, J.-F. Mangin, Dimitri Papadopoulos-Orfanos, J.-M. Martinez, V. Frouin et J. Régis : « Automatic recognition of cortical sulci for the human brain using a congregation of neural networks ». *Medical Image Analysis*, 6:7792,2002.
- [46] Sahbani M. H. et Hamrouni K. « Segmentation d'images texturées par transformée en ondelettes et classification C-moyenne floue » conference internationale SETIT 2005, Tunisie 2005.
- [47] J.-Y. Yeh et J. Fu : « A hierarchical genetic algorithm for segmentation of multi-spectral human-brain MRI ». *Expert Systems with Applications*, 34:12851295, 2008.
- [48] F. Lachmann et C. Barillot : « Brain tissue classification from mri data by means of texture analysis ». Dans *Medical Imaging VI : Image Processing*, 1992.
- [49] M. Yan et J. Karp : « Segmentation of 3D brain MR using an adaptive K-means clustering algorithm ». Dans *Nuclear Science Symposium and Medical Imaging Conference*, pages 15291, 1995.
- [50] J. Bustillo, L. Rowland et W. Brooks : « High choline concentrations in the caudate nucleus in antipsychotic-naïve patients with schizophrenia ». *American Journal of Psychiatry*, 2002.
- [51] C.-H. Lee, M. Schmidt, et R. Greiner : « Segmenting brain tumors with conditional random fields and support vector machines ». Dans *Computer Vision for Biomedical Imaging Applications*, 2005.
- [52] J. Dunn : « A fuzzy relative of the ISODATA process and its use in detecting compact well-separated clusters ». *Journal of Cybernetics*, 3:32–57, 1973.
- [53] J. Bezdek, J. Keller, N. Pal et R. Krisnapuram : « Fuzzy Models And Algorithms For Pattern Recognition And Image Processing ». Kluwer Academic Publishers, 1995.
- [55] Sophie Capelle : « Segmentation d'images IRM multi-échos tridimensionnelles pour la détection des tumeurs cérébrales par la théorie de l'évidence », thèse doctorat Faculté des Sciences Fondamentales et Appliquées univ de Poitiers, 2002
- [56] A.M. Bensaid, L.O. Hall, J.C. Bezdek, and L.P. Clarke. « Partially supervised clustering for image segmentation ». *Pattern Recognition*, 29(5):859–871, 1996.
- [57] S. Ruan, B. Moretti, J. Fadili, and D. Bloyet. FuzzyMarkovian « Segmentation in Application of Magnetic Resonance Images. » *Computer Vision and Image Understanding*, 54–69,2002.

Bibliographie

- [58] F. Salzenstein and W. Pieczynski. « Parameter estimation in hidden fuzzy Markov random fields and image segmentation. Graph ». *Models Process.*, 59:205–220, 1997.
- [59] M.C. Clark, L.O. Hall, D. Goldgof, and M. Silbiger. « Automatic tumor segmentation using knowledge-based techniques ». *IEEE Transactions on Medical Imaging*:187–201, 1998.
- [60] H.G. Schnack, H.E. Hulshoff Pol, Baare, A. Viergever, and R.S. Kahn. « Automatic Segmentation of the Ventricular System from MR Images of the Human Brain ». *NeuroImage*, 54–104, 2001.
- [61] Z. Yang, F.L. Chung et W. Shitong : « Robust fuzzy clustering-based image segmentation ». *Applied Soft Computing Journal*, 9:8084, 2009.
- [62] J.P. Thiran, V. Warscott, and B. Macq. « A queue-based region growing algorithm for accurate segmentation of multi-dimensional digital images ». *Signal Processing*, 60:1–10, 1997.
- [63] A. Hojjatoleslami and F. Kruggel. « Segmentation of large brain lesions ». *IEEE Transactions on Medical Imaging*, 20(7):660–669, July 2001.
- [64]: S. Bricq, « Segmentation d'images IRM anatomiques par inférence Bayésienne multimodale et détection de lésions », thèse de doctorat, université Louis Pasteur– Strasbourg I, novembre 2008.
- [65] Y. Weldeselassie et G. Harmaneh : « DT-MRI segmentation using graph cuts » Dans *SPIE Conference on Medical Imaging : Image Processing*, volume 6512, 2007.
- [66] R Ben Messaoud, « Data mining », Institut Universitaire C.E.STAT, 2006.
- [67] T. Taxt et A. Lundervold : « Multispectral analysis of the brain using magnetic resonance imaging ». *IEEE Transactions on Medical Imaging*, 13(3):470481, 1994.
- [68] J. Rajapakse, J. Giedd et J. Rapoport : « Statistical approach to segmentation of single-channel cerebral mri images ». *IEEE Transactions on Medical Imaging*, 16(2):176186, 1997.
- [69] Y. Boykov et G. Funka-Lea : « Graph cuts and efficient N-D images segmentation ». *International Journal of Computer Vision*, 70(2):109131, 2006.
- [70] J. Xue, S. Ruan, B. Moretti, M. Revenu et D. Bloyet : « Knowledge-based segmentation and labeling of brain structures from MRI images ». *Pattern Recognition Letters*, 22(3-4), 2001.
- [71] A. Mayer et H. Greenspan : « Segmentation of brain MRI by adaptive mean shift ». Dans *International Symposium on Biomedical Imaging : Macro to Nano*, pages 319–322, avril 2006.
- [72] M. Beladgham, F. Derraz, M. Khelif : « Segmentation d'images médicales IRM par la méthode d'ensembles de niveaux (Level_Sets) » Article, Université Abou- Bekr Belkaid –Tlemcen 2005
- [73] V. Vapnik : « The nature of statistical learning theory ». Springer-Verlag New York, Inc., 1995.
- [74] T. Lindeberg : « Detecting salient blob-like image structures and their scales with a scale-space »: A method for focus-of-attention. *International Journal of Computer Vision*, 11(3):283318, 1993.
- [75] F. Lachmann : « Méthodes d'analyse d'images médicales pour la reconnaissance de structures cérébrales ». Thèse de doctorat, Université François Rabelais - Tours, 1992.
- [76] R. Henkel : « Segmentation in scale space », *Computer Analysis of Images and Patterns* , 1995.
- [77] D.Marr et E. Hildreth: « Theory of edge detection. *Proceedings of the Royal Society in Biological* » Sciences, 1980.

Bibliographie

- [78] L. Germond, M. Dojat, C. Taylor et C. Garbay : « A cooperative framework for segmentation of MRI brain scans ». *Artificial Intelligence in Medicine*, 20:7793,2000.
- [79] Benyelloul Anis et Said-eddine Bensalem : « Approches de segmentation d'images par méthodes biomimétiques », Mémoire magister 2007 .
- [80] S. Dellepiane « Image segmentation : Errors, sensitivity and uncertainty ». *IEEE Engineering in Medicine and Biology* , volume 13, pages 253–254, 1991.
- [81] J. Canny : « Finding edges and lines in images ». Rapport de Recherche, MIT, 1983.
- [82] J. Canny : « A computational approach to edge detection ». *IEEE Transactions on Pattern Analysis and Machine Intelligence*, 8:679–714, 1986.
- [83] O. Monga et R. Deriche: « 3D edge detection using recursive filtering :application to scanner images. *Computer Vision, Graphics and Image Processing* », *Image Understanding*, 53(1):76–87, 1991.
- [84] G. Matheron « *Random Sets and Integral Geometry* ». Wiley, New York, 1965.
- [85] J. Serra. « *Image Analysis and Mathematical Morphology* ». *Theoretical Advances*, volume 2. Academic Press, London, 1988.
- [86] T. Géraud. « Segmentation des structures internes du cerveau en imagerie par résonance magnétique 3D ». Thèse doctorat, École Nationale des Télécommunications, France, 1998.
- [87] M.E. Brummer, R.M. Mersereau, R.L. Eisner, and R.J. Lewine. « Automatic Detection of Brain Contours in MRI Data Sets » *IEEE Transactions on Medical Imaging*, 12(2):153–166, June 1993.
- [88] J-F. Mangin, O. Coulon, and V. Frouin. « Robust brain segmentation using histogram scale-space analysis and mathematical morphology ». In *MICCAI, International Conference* pages 1230–1241, 1998
- [89] Y.-T. Hsiao, C.-L. Chuang, J.-A. Jiang et C.-C. Chien : « A contour based image segmentation algorithm using morphological edge detection ». Dans *IEEE International Conference on Systems, Man and Cybernetics*, volume 3, pages 2962–2967, 10-12 Oct. 2005.
- [90] C. Vachier, S. Muller et S. Bothorel : « Analyse morphologique des clichés mammographiques en vue de la détection des opacités du sein ». Dans *Proceedings of ADEBIO*, 1997.
- [91] R. Stokking, K. Vincken et M. Viergever : « Automatic morphology-based brain segmentation (mbrase) from mri-t1 data ». *NeuroImage*, 12(6):726738, 2000.
- [92] A. Bocioaca, C. Badea et A. Ioannides : « A Software For Brain Segmentation From MRI Data - A Morphology Based Approach ». Dans *European Conference of Brain Research*, 2000.
- [93] J.-G. Park, T. Jeong et C. Lee : « Automated Brain Segmentation Algorithm for 3D Magnetic Resonance Brain Images ». Dans *International Workshop on Soft Computing Applications*, 2007.
- [94] H. Digabel et C. Lantuéjoul : « Iterative algorithm ». *Quantitative analysis of microstructures in materials sciences*, 1:8599, 1978.
- [95] M. Rettmann, X. Han, C. Xu et J.L. Prince : « Automated sulcal segmentation using watersheds on the cortical surface ». *NeuroImage*, 15:329344, 2002.
- [96] M. Mancas et B. Gosselin : « Toward an automatic tumor segmentation using iterative watersheds ». Dans *SPIE medical Imaging : Image Processing*, 2004.

Bibliographie

- [97] G. Bueno, F. Heitz et J.-P. Armspach : « Three-dimensional watershed-based segmentation of internal structures within mri brain images ». Dans SPIE Medical Imaging, 2000.
- [98] M. Kass, A. Witkin et D. Terzopoulos : « Snakes : Active contour models ». International Journal of Computer Vision, 1(4):321331, 1987.
- [99] C. Xu et J. Prince : « Gradient vector : a new external force for snakes. » Dans International Conference on Computer Vision and Pattern Recognition, pages 6671, juin 1997.
- [100] C. Xu et J. Prince : « Snakes, shapes, and gradient vector ». IEEE Transactions on Image Processing, 7(3):359369, mars 1998.
- [101] M.S. Atkins et B.T. Mackiewicz : « Fully automatic segmentation of brain in MRI ». IEEE Transactions on MEDical Imaging, 17:98107, 1998.
- [102] Y.-G. Kim, O.-B. Gwon et Song J.-W. : « Brain Region Extraction and Direct Volume Rendering of MRI Head Data ». Dans International Symposium on Computational and Information Science, 2004.
- [103] C. Jiang, X. Zhang, W. Huang et C. Meinel : « Segmentation and quantification of brain tumor ». Dans IEEE Symposium on Virtual Environments, 2004.
- [104] Loïc Willmann : « Étude de l'évolution des tumeurs cérébrales en IRM », Rapport de recherche laboratoire d'Imagerie et de Neurosciences Cognitives LINC , 2008.
- [105] T. Cootes et C. Taylor : « Active shape models - smart snakes ». Dans Proceedings of British Machine Vision Conference, 1992.
- [106] N. Duta et M. Sonka : « Segmentation and interpretation of MR brain images using an improved knowledge-based ASM ». Dans Information Processing in Medical Imaging, pages 375380, 1997.
- [107] : MAHMOUDI Saïd et MERATI Medjeded : « Une Nouvelle Approche de Segmentation d'Images Médicales par combinaison des deux Modèles Déformables : ASM et Snakes » Article, 2009
- [108] D. Shen et E. Herskovits : « An adaptive-focus statistical shape model for segmentation and shape modeling of 3-D brain structures ». IEEE Transactions on Medical Imaging, 2001.
- [109] M. Rousson, N. Paragios et R. Deriche : « Active shape models from a level set perspective ». Rapport de Recherche 4984, Inria, 2003.
- [110] M. Rousson et R. Deriche : « Implicit active shape models for 3D segmentation in MR imaging ». Dans Medical Image Computing and Computer-Assisted Intervention, pages 209216, 2004.
- [111] I. Corouge : « Modélisation Statistique de formes en imagerie cérébrale ». Thèse de doctorat, Université de Rennes I IFSIC, avril 2003.
- [114] Z. Zhao, S.R. Aylward et E.K. Teoh : « A novel 3D partitioned active shape model for segmentation of brain MR images ». Dans International Conference on Medical Image Computing and Computer-Assisted Intervention, 2005.
- [115] Nicolas EVENO : « Segmentation des lèvres par un modèle déformable analytique » thèse doctorat, INSTITUT POLYTECHNIQUE DE GRENOBLE, 2003.
- [116] T. F. Cootes, G. J. Edwards, and C. J. Taylor. « Active appearance models. In Proc ». European Conference on Computer Vision, pp 484–498, June 1998.

Bibliographie

- [117] Dhruv Batra « AAM »dans une conférence ECE CMU, 2005.
- [118] S. Duchesne, J. Prussner et D.L. Collins : « Appearance-based segmentation of medial temporal lobe structures ». *NeuroImage*, 17:515531, 2002.
- [119] J. Klemencic, J. Pluimet V. Valencic : « Non-rigid registration based active appearance models for 3D medical image segmentation ». *Journal of Imaging Science and Technology*, 48(2):16171, 2004.
- [120] J. Wu et A. Chung : “Multimodal brain image registration based on wavelet transform using SAD and MI”. Dans *Medical Imaging and Augmented Reality*, pages 270,277, 2004.
- [121] S. Mallat : « A Wavelet Tour of Signal Processing ». Academic Press, 1998.
- [122] K. Pohl, J. Fisher, W. Grimson, R. Kikinis et Wells W. : « A bayesian model for joint segmentation and registration ». *NeuroImage*, 31:228239, 2006.
- [123] Carsten Rother, Vladimir Kolmogorov, and Andrew Blake. « interactive foreground extraction using iterated graph cuts ». *ACM Trans. Graph.*, 23(3) :309–314, 2004.
- [124] Bessaid, A, Feroui, A. Messadi, M., 2009, “Detection of blood vessels from retinal images using watershed transformation”, *JMMB*, Vol. 9, No. 4, 1–10