

الجمهورية الجزائرية الديمقراطية الشعبية  
وزارة التعليم العالي و البحث العلمي

ⵜⴰⵎⴻⵔⴰⵏⵜ ⵏ ⵓⵎⵎⴰⵔ ⵏ ⵜⴰⵎⴻⵔⴰⵏⵜ  
ABOU BEKR BELKAID UNIVERSITY OF TLEMCEM  
FACULTY OF MEDICINE- DR. B. BENZERDJEB  
DENTAL MEDICINE DEPARTMENT



جامعة أبو بكر بلقايد  
كلية الطب  
د. ب. بن زرجب - تلمسان  
قسم طب الاسنان

DEPARTEMENT DE MEDECINE DENTAIRE

**MEMOIRE DE FIN D'ETUDES POUR L'OBTENTION DU  
DIPLOME DOCTEUR EN MEDECINE DENTAIRE**

**Thème**

**La durée de temporisation avec la prothèse provisoire en implantologie**

**Revue de littérature**

**Présenté par :**

**ATTIA mama**

**CHAKHMI Bouchra**  
nour el houda

**ABDALAH BERABAH**  
Marwa

**Soutenue publiquement le 13/06/2023 devant le jury :**

<b>Pr.AZZOUNI.I</b>	Maîtres de conférences classe «A» en Prothèse Dentaire CHU Tlemcen.	<b>Présidente</b>
<b>Dr.BELBACHIR.N</b>	Maitre-assistant en Parodontologie CHU Tlemcen	<b>Examineur</b>
<b>Dr.BENSAIDI</b>	Maitre-assistant en Parodontologie CHU Tlemcen	<b>Examineur</b>
<b>Dr ELGHERBLA</b>	Maitre-assistant en Prothèse Dentaire CHU Tlemcen	<b>Encadrant</b>
<b>Pr REGAGBA.D</b>	Maitre des conférences « B » en Epidémiologie	<b>Co-encadrant</b>

**Année universitaire 2022-2023**

# **REMERCIEMENTS**

*Avec l'aide de DIEU tout puissant, nous avons pu réaliser ce modeste travail.*

الحمد لله أولا وأخيرا

### ***Nos sincères remerciements***

***A notre Présidente de jury : Pr AZZOUNI Imane ;*** Nous tenons à exprimer notre gratitude pour avoir accepté de faire partie de notre jury de soutenance et pour avoir pris le temps de venir assister à notre présentation malgré son emploi du temps chargé. Nous apprécions grandement sa contribution et ses commentaires constructifs qui ont enrichi notre travail

***Dr BENSALDI Sofiane ;*** Nous tenons à remercier chaleureusement d'avoir accepté de faire partie de notre jury de soutenance et d'avoir pris le temps d'assister à notre présentation malgré ses nombreuses obligations professionnelles. Sa présence parmi nous a été une grande source de motivation et de soutien, et ses commentaires constructifs ont contribué à améliorer la qualité de notre travail.

***Dr BELBACHIR Nabil ;*** Nous exprimons notre profonde reconnaissance pour avoir accepté de faire partie de notre jury. Votre expertise en tant qu'homme de science et praticien dévoué est incontestable, et nous admirons votre simplicité et votre abord facile, qui forcent le respect de tous.

*Soyez assuré de notre gratitude et de notre reconnaissance pour votre participation à l'évaluation de notre travail.*

### ***A notre encadrant docteur Elgherbi Abdelaziz, maitre-assistant en prothèse dentaire***

*Nous sommes honorés de vous avoir comme directeur de mémoire et nous vous exprimons notre reconnaissance pour votre disponibilité, vos conseils et votre patience tout au long de la réalisation de ce travail. Votre gentillesse et votre bonne humeur ont été très appréciées et ont contribué à rendre cette expérience encore plus agréable. Nous sommes conscients que ce travail n'aurait pas été possible sans votre soutien et nous sommes reconnaissants de tout ce que vous avez fait pour nous aider à réussir. Nous sommes fiers d'avoir travaillé avec vous et de soutenir cette mémoire. Merci infiniment.*

### ***A Notre co encadrant Dr. Rgagba maitre de conférences B en épidémiologie***

*Nous sommes profondément reconnaissants de votre contribution à l'amélioration de notre travail grâce à vos conseils, critiques et suggestions. Nous espérons que ce travail reflète notre engagement envers l'excellence académique et nous sommes fiers de pouvoir inclure votre contribution dans cette mémoire.*

# **DEDICACES**

**JE DEDIE CE MODESTE TRAVAIL A  
A MA CHÈRE MÈRE**

*Aucune dédicace ne saurait exprimer mon respect, mon amour éternel et ma considération pour les sacrifices que vous avez consenti pour mon instruction et pour mon bien être.*

*Je vous remercie pour tout le soutien et j'espère que votre bénédiction m'accompagne toujours.*

*Que ce modeste travail soit l'exaucement de vos vœux tant formulés, le fruit de vos innombrable sacrifices. Puisse Dieu, le très haut, vous accorder santé, bonheur et longue vie*

**A LA MEMOIRE DE MON PÈRE**

*Ce travail est dédié à mon père, décédé trop tôt, qui m'a toujours poussé et motivé dans mes études.*

*J'espère que, du monde qui est sien maintenant, il apprécie cet humble geste comme preuve de reconnaissance de la part d'une fille qui a toujours prié pour le salut de son âme. Puisse Dieu le tout puissant, l'avoir en sa sainte miséricorde !*

**A MON FRÈRE et MON MARI,**

*Qui n'ont pas cessé de me conseiller, encourager et soutenir tout au long de mes études. Que dieu les protèges et leurs offre la chance et le bonheur.*

**A MES GRAND-PARENTS, MES CHÈRES TANTES, MES  
COUSINS, ET MES COUSINES et toute ma famille**

*Merci pour votre aide dans les instants difficiles.*

**A mes chères amies et particulièrement ATTIA MAMA ET CHAKHMI  
BOCHRA** pour leurs sympathies et leurs compréhensions.

*ABDALAH BERABAH Marwa*

*Je dédie ce mémoire à:*

*Maman, j'aimerais te dire combien tu me manques aujourd'hui, Tu as été la personne la plus importante de ma vie, et je suis sûr que tu es fière de moi en ce moment. Tout ce que j'ai accompli, c'est grâce à toi et à l'amour que tu m'as donné. Je t'aime et tu seras toujours dans mon cœur Je prie pour que Dieu t'accueille dans son vaste paradis*

*Papa, je voudrais simplement te dire merci du fond de mon cœur pour tout le soutien que tu m'as apporté tout au long de ma vie et surtout lors de mes études. Ton soutien inconditionnel a été la source de ma réussite. Je ne serais pas là où je suis aujourd'hui sans toi. Encore une fois, merci du fond du cœur pour tout ce que tu as fait pour moi.*

*Chers grand-père et grand-mère, Je tiens à vous exprimer toute ma gratitude et mon profond respect Votre soutien indéfectible, vos conseils avisés et votre amour inconditionnel ont été la clé de mon succès. Votre présence dans ma vie a été une bénédiction et j'ai la chance d'avoir des grands-parents aussi aimants et bienveillants que vous. Je ne pourrai jamais assez-vous remercier pour tout ce que vous avez fait pour moi. Je suis fière de partager ce moment avec vous et de vous honorer pour votre rôle essentiel dans ma vie. Merci infiniment de tout mon cœur.*

*Chère yama, ta sagesse, ta bonté et ta présence bienveillante me manquent terriblement. Puisse dieu tout puissant t'accorde son infinie miséricorde et t'accueille dans son éternel paradis.*

*A mes frères et mes sœurs, Mes oncles et mes tantes ceux qui ont partagés avec moi tous les moments d'émotion lors de la réalisation de ce travail. Ils m'ont chaleureusement supporté et encouragé tout au long de mon parcours. Que Dieu vous protège.*

*A mes amis qui ont été présents à mes côtés tout au long de la rédaction de ce mémoire, je tiens à exprimer ma sincère gratitude. Votre soutien, votre encouragement et votre amitié ont été d'une grande aide dans la réalisation de ce projet. Les moments que nous avons partagés resteront gravés dans ma mémoire pour toujours.*

*Chakfimi Bouchra nour el houđa*

*Je dédie mon projet de fin d'études à*

*A ma très chère mère* Quoi que je fasse ou que je dise, je ne saurai point te remercier comme il se doit. Ton affection me couvre, ta bienveillance me guide et ta présence à mes côtés a toujours été ma source de force pour affronter les différents obstacles.

*A mon très cher père* Tu as toujours été à mes côtés pour me soutenir et m'encourager. Que ce travail traduit ma gratitude et mon affection.

*Aujourd'hui vos douaa, vos prières ont donné fruit et me voilà docteur en médecine dentaire je deviens. Merci d'avoir cru en moi.*

*A mes belles sœurs Ghizlen , Ghofrane, Nada* Qui je le sais ma réussite est très importante pour vous. Que Dieu vous paye Pour tous vos dons.

*A mes amies Rania, Bouchra, Halima, Merieme* je ne peux trouver les mots justes et sincères pour vous exprimer mon affection et mes pensées, vous êtes pour moi des sœurs et des amies sur qui je peux compter. En témoignage de l'amitié qui nous unit et des souvenirs de tous les moments que nous avons passés ensemble, je vous dédie ce travail et je vous souhaite une vie pleine de santé et de bonheur.

*Attia mama*

## **LISTE DES FIGURES**

Figure 1: structure de l'implant.....	4
Figure 2: implant cylindrique .....	5
Figure 3: implant cylindro conique .....	6
Figure 4: les différents diamètres implantaire.....	8
Figure 5: les trois types de connectique implantaire. A : connexion externe, B : connexion interne statique, C : connexion interne dynamique conique (cône-Morse) .....	9
Figure 6: implant a connexion externe hexagonale .....	9
Figure 7: Implants monoblocs contre implants en deux parties. ....	11
Figure 8: Les implants juxta-osseux et trans-muqueux .....	12
Figure 9: La couche d'oxyde de titane est très adhérente à ce métal et a la possibilité d'intégrer des nombreux ions, parmi lesquels le calcium (Ca) et le phosphore (PO4), qui sont les composants essentiels de l'os .....	13
Figure 10: Niveau histologique d'ostéo-intégration .....	14
Figure 11: Réaction osseuse de trabeculisation autour d'implants a surface rugueuse.....	15
Figure 12: Réaction osseuse de corticalisation autour d'implants à surface usinée.....	15
Figure 13: visualisation de 9 modèles Implantaires différents selon leurs Longueur et diamètre.....	16
Figure 14: moignon destine à recevoir couronne préforme.....	20
Figure 15: Essai de la préforme.....	21
Figure 16: Prothèse transitoire polie et scellée.....	21
Figure 17: Prothèse amovible complète .....	22
Figure 18: vu de le PPA en bouche .....	22
Figure 19 Prothèse implanto-retendue par une barre de jonction.....	23
Figure 20 Prothèse implanto-retendue par boutons pressions .....	23
Figure 21: Tout-sur-quatre(All-on-four).....	24
Figure 22:Prothèse dentaire avec obturateur souple dissocié.....	26
Figure 23: Barre de rétention surimplant pour épithèse nasale. ....	26
Figure 24: Epithèse nasale clipée sur une barre de rétention .....	26



Figure 25: Anatomie comparative des tissus péri-dentaires et peri-implantaires.....	30
Figure 26: Prothèse amovible de temporisation .....	36
Figure 27: Un appareil Essix remplaçant les incisives centrales supérieures. Les dents ont été durcies au fond du matériau de gabarit vacuforme transparent.....	38
Figure 28: bridge dento-porté.....	40
Figure 29: Bridge collé de temporisation .....	41
Figure 30: Bridge en composite renforcé (ruban de fibres en polyéthylène) .....	43
Figure 31: restauration provisoire transvissée immédiate .....	45
Figure 32 Mise en sous occlusion et biseautage du pilier provisoire .....	46
Figure 33 Implant remplaçant une incisive centrale latérale .....	46
Figure 34: Rebasage de la couronne provisoire avec de la résine fluide puis scellement au ciment de scellement provisoire.....	47
Figure 35: diagramme de flux de processus d'inclusion des articles.....	54
Figure 36: Durée de port des prothèses de temporisation en fonction du nombre d'articles inclus .....	65
Figure 37: Méthode de la mise en charge en fonction du nombre d'articles inclus.....	65

**LISTE DES TABLEAUX**

Tableau 1: Tableau des avantages et inconvénients :.....41

Tableau 2: Avantages et inconvénients de prothèse provisoire transvasée .....45

Tableau 3: Prothèse provisoire scellée (avantages, inconvénients).....46

## **LISTES DES ABRIVIATIONS**

**AFR** : Analyse de fréquence de résonance

**ISQ** : Implant Stability Quotient

**ISO** : Organisation internationale de normalisation

**PACSI** : prothèses amovibles complètes stabilisé sur implant

**PFIP** : Les prothèses fixées implanto-portées

**PMF** : Prothèse maxillo facial

**ATM** : Articulation temporo mandibulaire

**OIM** : L'occlusion d'intercuspidie maximale

**DVO** : Dimension verticale d'occlusion

**PTI** : Prothèse de temporisation immédiate

**PPA** : Prothèse amovible partielle

**TPS** : Plasma-spray de titane

# TABLE DES MATIERES

REMERCIEMENTS.....	II
DEDICACES .....	II
LISTE DES FIGURES.....	VIII
LISTE DES TABLEAUX.....	X
LISTES DES ABRIVIATIONS .....	XI
TABLE DES MATIERES .....	XII
INTRODUCTION GENERALE .....	1

## REVUE DE LITTERATURE

### CHAPITRE I : GENERALITES

<b>1. Rappel sur l'implantologie dentaire.....</b>	<b>4</b>
1.1 Définitions de l'implant dentaire .....	4
1.2. Les différents types d'implants : .....	5
1.2.1. Selon la Morphologie de l'implant.....	5
1.2.2. Selon La dimension :.....	7
1.2.3. Selon Le système de connexion : .....	8
1.2.4. Selon l'état de surface (surface lisse, surface rugueuse) :.....	10
1.2.5. selon le nombre d'éléments :.....	10
1.2.6. Selon la localisation de l'interface implant-pilier : .....	11
1.3. Matériaux d'implants :.....	12
1.4. Le choix du type d'implant :.....	13
1.5. Ostéo-intégration : .....	13
1.5.1. Effet du choix de l'implant sur l'ostéointégration :.....	14
1.6. Stabilité primaire de l'implant :.....	16
1.7. Stabilité secondaire :.....	17

### CHAPITRE II : LES THÉRAPEUTIQUES PROTHÉTIQUES

<b>1. Données sur la prothèse dentaire :</b> .....	<b>19</b>
1.1. Définition et terminologie : .....	19
<b>2. les Différents types de prothèses dentaire.....</b>	<b>20</b>
2.1. Prothèse fixée(PF) .....	20
2.2. Prothèse adjointe : .....	21
2.3. Les prothèses sur implants :.....	23
2.3.1. Les prothèses implanto-retenues :.....	23
2.3.2. Les prothèses fixées implanto-portées(PFIP) :.....	24
2.4. Prothèse maxillo-faciale : .....	25

### **CHAPITRE III : LA TEMPORISATION**

<b>1. Définition :</b> .....	<b>28</b>
<b>2. Place de la temporisation dans les différents protocoles implantaire :</b> .....	<b>28</b>
<b>3. Les impératifs de temporisation en implantologie .....</b>	<b>29</b>
3.1. Impératifs biologiques .....	29
3.2. Impératifs mécaniques et fonctionnels : .....	31
3.3. Les impératifs esthétiques : .....	32

### **CHAPITRE IV : LES THÉRAPEUTIQUES PROTHÉTIQUES PROVISOIRES EN IMPLANTOLOGIE**

<b>1. Absence de prothèse de temporisation :</b> .....	<b>35</b>
<b>2. les prothèses de temporisation :</b> .....	<b>35</b>
2.1. prothèse de temporisation amovibles selon le type d'édentement : .....	35
2.1.1. Edentement complet : .....	35
2.1.2. Edentement partiel : .....	37
2.2. Gouttière Temporaire : .....	38
2.3. Prothèses de temporisation dento-portée :.....	39
2.3.1. Les bridge dento-portés (avec extraction différées et implantation séquentielle) :.....	39

2.3.2.	Le bridge provisoire collé : .....	41
2.4.	Prothèses de temporisation immédiate implanto-portée :.....	44
2.4.1.	Définition : .....	44
2.4.2.	Prothèse provisoire transvissée : .....	44
2.4.3.	Prothèse provisoire scellée : .....	46
<b>3.</b>	<b>Les implants provisoires.....</b>	<b>47</b>
3.1.	Indication .....	47
3.2.	Contre-indications .....	47
3.3.	Avantages et inconvénients .....	48

## CHAPITRE V : PARTIE PRATIQUE

<b>1.</b>	<b>MATERIELS ET METHODES .....</b>	<b>51</b>
1.1.	Objectif principal :.....	51
1.2.	Type d'étude : .....	51
1.3.	Population de l'étude : .....	51
1.4.	Les criteres d'inclusion :.....	51
1.5.	Les criteres d'exclusion : .....	51
1.6.	Sources des données : .....	52
1.7.	Stratégies de recherche : .....	52
1.8.	Fiches d'extraction des données :.....	52
<b>2.</b>	<b>RESULTATS : .....</b>	<b>54</b>
2.1.	Résultats des différentes phases de recherche d'articles pour la revue systématique : .....	54
2.3.	Résultats des études : .....	64
<b>3.</b>	<b>DISCUSSION :.....</b>	<b>71</b>
3.1.	Point fort et point faible :.....	71
3.2.	Conclusion des articles inclus : .....	72

**CONCLUSION GENERALE ..... 74**  
**REFERENCES BIBLIOGRAPHIQUES ..... 76**  
**RESUME : ..... Erreur ! Signet non défini.81**

**INTRODUCTION**  
**PROBLEMATIQUE**



## INTRODUCTION GENERALE :

Les implants dentaires, en tant que modalité de traitement prévisible et documentée, sont utilisés pour remplacer les dents manquantes. Avec l'augmentation du nombre de patients et des attentes, l'aspect esthétique est devenu un facteur important, notamment pour la région antérieure du maxillaire. Pour des raisons de communication sociale, les patients doivent se sentir en sécurité, tant sur le plan esthétique que fonctionnel, pendant la période de traitement implantaire. (1, 2)

Les prothèses provisoires sont fabriquées pour améliorer l'apparence et la fonction, assurer la stabilisation et servir de référence pour la conception de la prothèse définitive. (1, 3) Le choix entre les différentes prothèses provisoires dépend de plusieurs facteurs, notamment le moment de la pose, l'espace interocclusal, la longévité, la facilité de fabrication et de modification, la facilité de dépose, les exigences esthétiques et les considérations économiques.(4)Les prothèses provisoires présentent plusieurs avantages, notamment celui de servir d'outil de diagnostic, d'aider à l'évaluation des tissus mous péri-implantaires, à l'évaluation des dents voisines et à l'évaluation de l'hygiène bucco-dentaire du patient. Elles sont également utiles pour la prise en charge du patient (esthétique, phonétique, psychologique), la communication entre le patient, le prothésiste et le technicien, pour le développement du site d'implantation, la cicatrisation des tissus mous autour des implants, la mise en charge potentielle des implants, l'amélioration des contours tissulaires liés au profil d'émergence et le développement d'une papille interdentaire ou inter-implantaire, et donc l'évitement potentiel d'une troisième procédure chirurgicale.(5, 6)

Devant une nécessité manifestée par le patient, un contexte biologique plus moins variable, et des possibilités techniques et cliniques ; On s'interroge : « quel est la durée de port de la prothèse provisoire en implantologie ? »

Pour cerner cette problématique on va essayer d'évaluer la durée de temporisation de la prothèse provisoire, Qui donne Les meilleurs résultats esthétique et fonctionnel, améliorer la planification du traitement et faciliter une communication optimale entre tous les concernés par le traitement.

Cette durée de temporisation en implantologie dépend de plusieurs types de prothèses qui doivent être mentionnés, et elle est influencée par différents facteurs qui doivent être identifiés. De plus, il est important de décrire les avantages, les inconvénients et les indications ces prothèses de temporisation.

# **CHAPITRE I :**

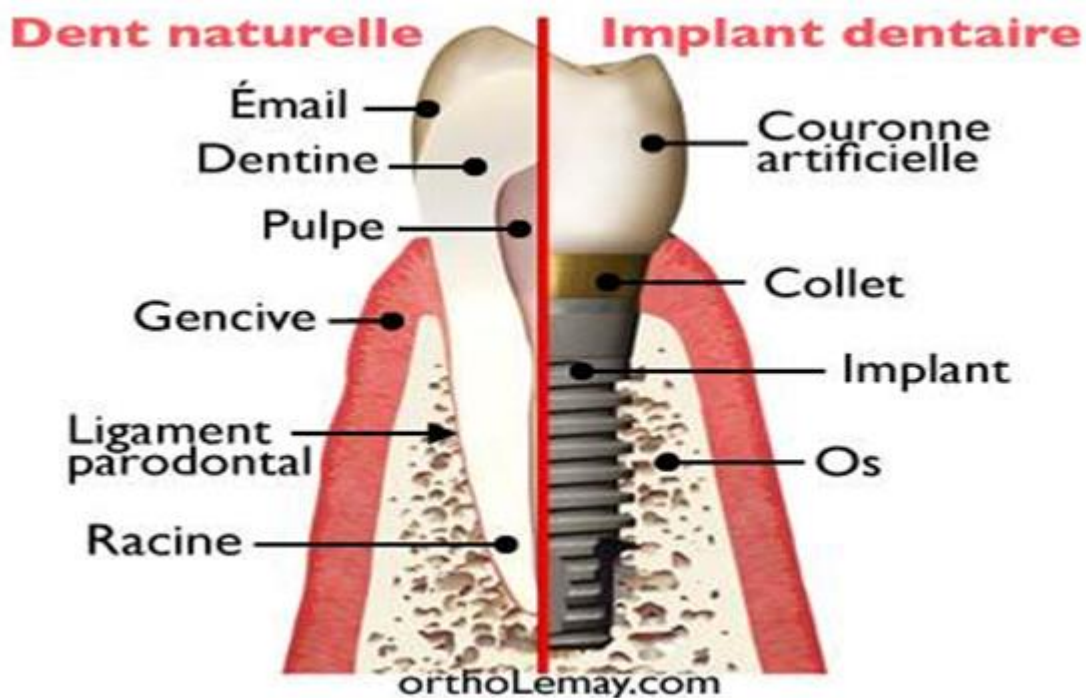
## **GENERALITES**

## 1. Rappel sur l'implantologie dentaire

### 1.1 Définitions de l'implant dentaire

Les implants dentaires sont des racines artificielle placées chirurgicalement dans l'os afin de combler un édentement, Le but est d'obtenir support et rétention afin d'empêcher le déplacement d'une prothèse dentaire.

Ils sont faits en titane ou en zircone une fois fixée et après une période dite la cicatrisation (plus ou moins longue) on parle alors d'ostéointégration.



Source : [www.orthodontisteenligne.com/les-implants-dentaires/](http://www.orthodontisteenligne.com/les-implants-dentaires/)

*Figure 1: structure de l'implant*

## 1.2. Les différents types d'implants :

Les implants dentaires peuvent présenter des variations dans leur forme (vis, cylindre, lames), le type de col qu'ils possèdent, leur surface (lisse ou rugueuse) et le système de connexion qu'ils utilisent (hexagone, octogone, triangle, etc.).

### 1.2.1. Selon la Morphologie de l'implant

Actuellement, il existe plusieurs formes implantaires. La forme la plus utilisée est la vis cylindrique : c'est la forme de référence.

#### a) Implant cylindrique

C'est la forme la plus ancienne et la plus standard avec le plus grand recul clinique(7) , Il présente une forme cylindrique et possède un filetage externe sur toute la hauteur de son corps , caractérisé par :

- auto taraudant ;
- col légèrement évasé ou de même diamètre que le corps
- apex tronconique et sécant (8)



Source : DAVARPANAH M., MARTINEZ  
H.Manueld'implantologie clinique

**Figure 2: implant cylindrique**

#### b) Implant cylindro-conique :

Est aussi connu comme implant anatomique ou implant radiculaire, sa morphologie ressemble à celle des racines dentaires. (8)

Il offre plusieurs avantages :

##### ➤ En raison de la conicité du site osseux préparé :

- Le temps nécessaire pour la pose de l'implant est ainsi réduit ;
- La mise en place est simplifiée, ce qui diminue les risques d'ovalisation du site osseux, ceci est particulièrement appréciable lorsque l'ouverture buccale est insuffisante ;

- Sa forme conique permet l'insertion de l'implant sur une grande partie de sa hauteur avant d'avoir à le visser. (8)
- **En raison de l'effet de compression périphérique de l'os au niveau de la zone conique :**
  - La stabilité primaire est améliorée dans un os de faible densité ou lors d'une mise en charge immédiate ;
  - Son apex arrondi et sa stabilité en font un choix indiqué dans les sites sous-sinusiens, en association avec la technique des ostéotomes. (8)
- **En raison de la forme anatomique de l'implant :**
  - Proximité radiculaire ou crête alvéolaire concave limite l'espace osseux disponible au niveau apical ;
  - Implantation dans un site d'extraction récent. (8)

L'apex arrondi de l'implant permet de limiter son enfoncement, ce qui le rend adapté aux espaces ménagés par le dernier foret. Cependant, cela laisse peu de marge de manœuvre dans le positionnement corono-apical. Il est donc recommandé de bien maîtriser la technique chirurgicale avant d'utiliser ce type d'implant, surtout si l'esthétique est une préoccupation majeure. (8)



Source : Davarpanah M, Szmukler-Moncler S, Rajzbaum P,

Demurashvili G. Les Implants en odontologie: l'essentiel de la pratique: Initiatives Santé; 2016.

**Figure 3: implant cylindro conique**

**c) Implant conique auto-forant :**

La forme de cet implant entraîne une double condensation osseuse horizontale grâce à son diamètre progressif et verticale grâce à l'épaisseur variable des spires. Ce type d'implant possède donc un torque d'insertion élevé, c'est à dire une stabilité primaire importante dans un os de faible densité. Il offre la possibilité de modifier l'axe d'insertion lors de la pose. (8)

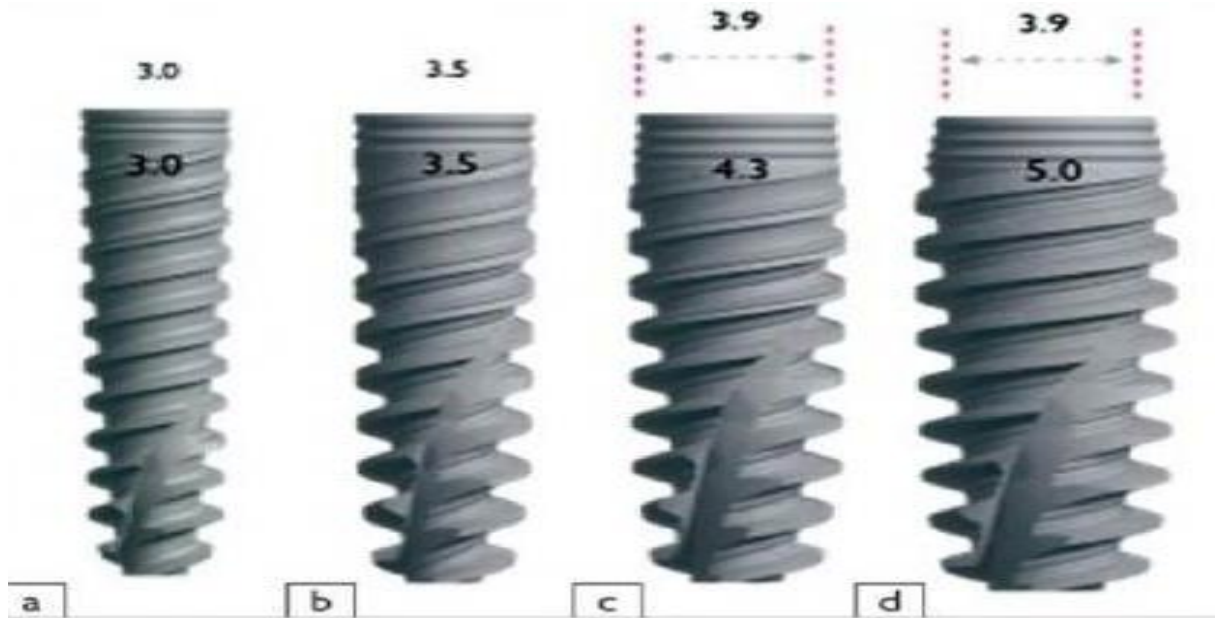
**1.2.2. Selon La dimension :****A. Le diamètre :**

Varie de 03mm à 07mm, Les implants standards ont un diamètre variant de 3,5 à 4,3mm, ainsi les petits implants ont un diamètre 03 à 03,4mm, et les gros implants sont compris entre 04,5-07mm. Le choix du diamètre de l'implant dentaire dépend de la situation clinique du patient, notamment de son type d'occlusion, de la qualité et de la quantité d'os disponible. (8)

- **Les implants de diamètre standard** ont été utilisés depuis le début de l'implantologie et conviennent à la plupart des situations cliniques.
- **Les implants de gros diamètre** offrent deux avantages importants :
  - Une augmentation de l'interface os/implant et donc une stabilité primaire accrue
  - Une augmentation de la résistance mécanique grâce à l'augmentation du diamètre de l'implant.
- **Les implants de petit diamètre** ont une résistance mécanique plus faible et ne conviennent qu'à certaines situations, comme une crête alvéolaire mince ou un espace mésio-distal réduit sur la crête alvéolaire. Ils sont contre-indiqués dans les cas de sollicitation mécanique importante. (8)

**B. Longueur :**

Les implants ont une longueur variant généralement de 5 à 20 mm (5). Le maximum de volume disponible est utilisé. Toutefois, lors de la pose d'implants dans l'arcade mandibulaire, il est recommandé de maintenir une distance de sécurité de 2 mm au-dessus du canal alvéolaire inférieur pour éviter d'endommager les structures anatomiques environnantes. En revanche, pour les implants dans l'arcade maxillaire, il n'y a pas besoin de maintenir une distance de sécurité avec les structures anatomiques. (8)



Source : DAVARPANA M., MARTINEZ H. Manuel d'implantologie clinique

**Figure 4: les différents diamètres implantaires**

**a:** implant de petit diamètre (3,0 mm), conique et autoforant. **b:** implant de petit diamètre (3,5 mm), conique et autoforant. **c:** implant de diamètre standard (4,3 mm), conique. Le diamètre de son col est inférieur à celui de son corps suivant un cône inversé. **d:** implant de gros diamètre (5,0 mm), conique

### 1.2.3. Selon Le système de connexion :


Il assure la jonction implant-pilier prothétique, On distingue deux types de connexions (la connexion externe hexagonale et la connexion interne.) (9)

#### A. Connexion interne :

La partie femelle se situe au niveau de l'implant, la partie mâle au niveau du pilier prothétique, ce système Semblait entraîner une fragilisation du col de l'implant, des modifications de l'alliage Utilisé et une amélioration des propriétés mécaniques l'ont fiabilisé. Ce système est plus simple à manipuler, les radiographies de contrôle de l'adaptation des différentes pièces ne sont pas obligatoires(9)

Il y a deux types de connexion interne :

- La connexion cône morse avec hexagone : c'est une connexion active
- La connexion à hexagone interne : elle est passive, c'est la vis qui tient le tout.



Source : [https://www.idweblogs.com/e-implanto-proth/wp-content/uploads/sites/9/2017/01/connectique\\_implantaire\\_1.png](https://www.idweblogs.com/e-implanto-proth/wp-content/uploads/sites/9/2017/01/connectique_implantaire_1.png)

**Figure 5: les trois types de connectique implantaire. A : connexion externe, B : connexion interne statique, C : connexion interne dynamique conique (cône-Morse)**

### **B. Connexion externe hexagonale :**

C'est la plus ancienne (implant Bränemark), la partie mâle se situe sur l'implant, la partie femelle sur le pilier prothétique, il s'agit d'un plateau surmonté d'un hexagone en son centre un pas de vis central, le pilier est vissé à l'hexagone grâce à une vis en titane ou en or. Une Radiographie est nécessaire pour contrôler l'adaptation des différents éléments(9)



Source : Guillaume J-L. La connexion implant-prothèse. Actualités Odonto-Stomatologiques. 2013

**Figure 6: implant a connexion externe hexagonale**



### 1.2.4. Selon l'état de surface (surface lisse, surface rugueuse) :

#### a) Les implants à surface lisse :

Depuis longtemps, les implants endo-osseux en titane pur avec surface lisse sont couramment utilisés. Cependant, leur taux d'échec est élevé lorsqu'ils sont implantés dans un os de type IV ou dans des greffes osseuses.

#### b) Les implants à surface rugueuse :

Pour améliorer le processus d'ostéo-intégration, des modifications ont été apportées à la surface implantaire depuis les années 80. Ces améliorations ont été réalisées par différents procédés de traitement, soit mécaniques (soustractifs), soit chimiques (additifs).

#### c) Les Implants à surface hybrides :

Ces implants permettent d'obtenir une surface lisse au sommet de l'implant (1/3 supérieurs) et une surface rugueuse ou moyennement rugueuse au niveau du corps (2/3 supérieur de l'implant). Ces implants combinent les avantages d'une surface lisse à une surface moyennement rugueuse, Cependant, il n'y a toujours pas assez d'études comparatives à long terme pour évaluer la supériorité de ces implants.(10)

### 1.2.5. selon le nombre d'éléments :

#### A. Les systèmes à un étage :

Dans ces systèmes, le pilier et la prothèse sont combinés en un seul élément et sont fixés directement à l'implant. Il n'y a donc qu'une seule connexion entre l'implant et la prothèse. **(11)**

#### B. Les systèmes à deux étages :

Le pilier est connecté à l'implant, puis la prothèse est à son tour connectée au pilier, soit par vissage, soit par scellement. Ce type de connexion est le plus communément utilisé en implantologie. **(11)**

#### C. Les systèmes à trois étages :

Ce système implique l'utilisation d'une bague transgingivale qui se fixe sur l'implant. Sur le pilier vient se connecter une armature sur laquelle sera installée la prothèse. Il y a donc trois interfaces dans ce système. **(11)**



Source: Resnik R. Misch's contemporary implant dentistry e-book:  
Elsevier Health Sciences; 2020

**Figure 7: Implants monoblocs contre implants en deux parties.**

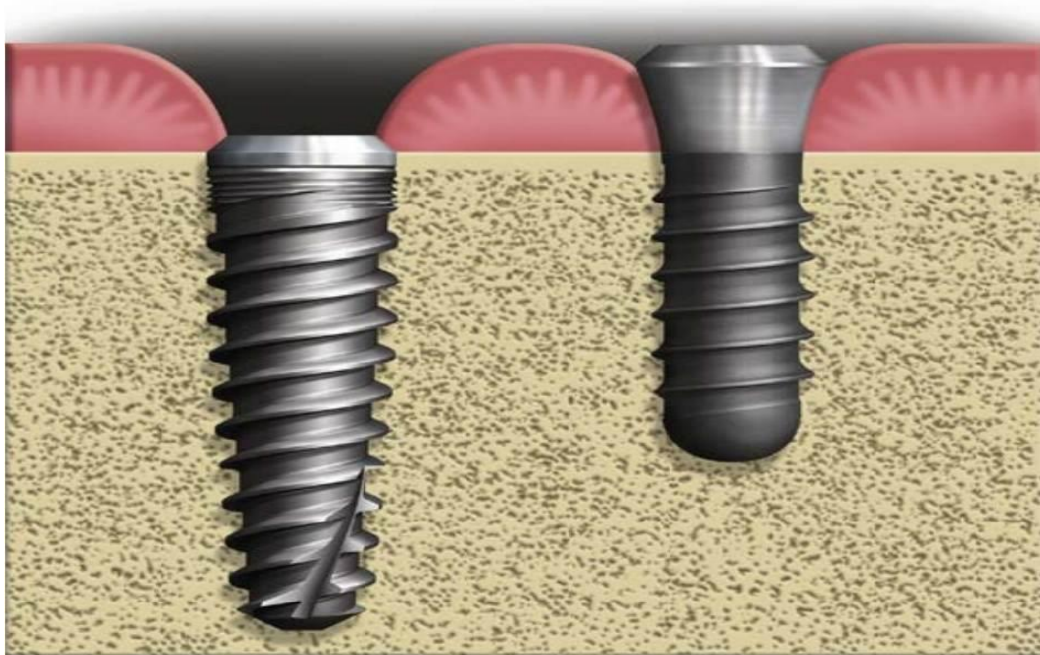
### **1.2.6. Selon la localisation de l'interface implant-pilier :**

#### **A. Les implants trans-muqueux (non-enfouis) :**

Les implants trans-muqueux sont stabilisés au-dessus du niveau de la crête osseuse. Ils remplacent les anciens systèmes à trois étages. Leurs cols sont de manière générale évasés et lisses. Ils se situent dans l'épaisseur de la gencive et reçoivent pour la plupart des connexions passives internes ou externes. Le principal avantage de ce type d'implant est qu'il peut être posé en une seule étape chirurgicale. **(11)**

#### **B. Les implants juxta-osseux (enfouis) :**

Les implants enfouis sont placés de telle manière que leur partie supérieure soit au niveau de la crête osseuse. Contrairement aux implants trans-muqueux, une seconde intervention chirurgicale est nécessaire après la cicatrisation et l'ostéo-intégration pour permettre la réalisation des étapes prothétiques suivantes. **(11)**



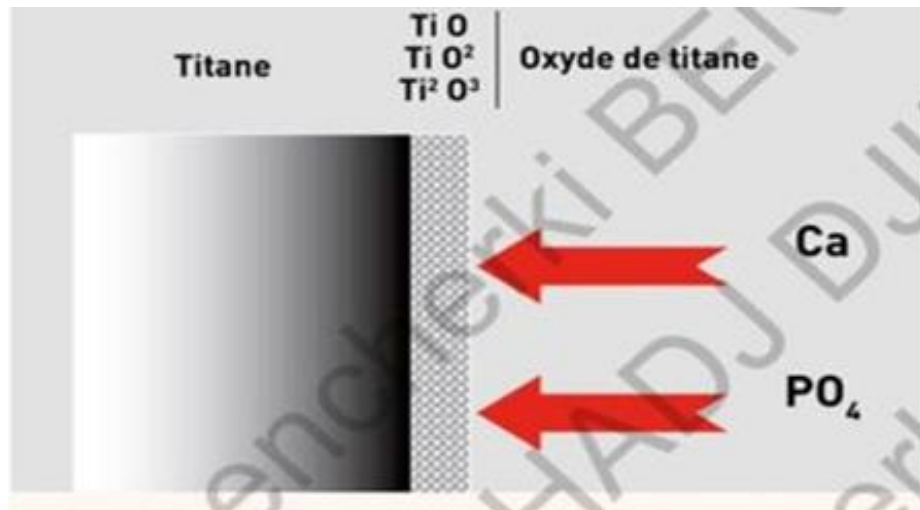
Source : Resnik R. Misch's contemporary implant dentistry e-book:Elsevier Health Sciences; 2020

**Figure 8: Les implants juxta-osseux et trans-muqueux**

### 1.3. Matériaux d'implants :

Plusieurs matériaux ont été essayés pour la réalisation d'implants : aluminium, composite, carbonés, tantale, cobalt- chrome, zircone, etc. Seul le titane a montré une constance dans ses résultats .pourquoi le titane ? le titane est un matériau hautement réactogène, résistant aux attaque par le milieu liquide car il est passivé par une fine couche d'oxyde très tenace et très protectrice, qui détermine la physiologie de l'interface. L'excellente biocompatibilité du titane en fait donc le matériau de choix en implantologie.(12)

La zircone (dioxyde de zirconium,  $ZrO_2$ ) est un oxyde de métal bio inerte non résorbable. Elle présente une bonne stabilité chimique et dimensionnelle ainsi qu'une résistance et une dureté très satisfaisantes. « En raison de la couleur blanchâtre de la zircone, de son excellente biocompatibilité et de ses propriétés mécaniques, la zircone s'impose comme un matériau alternatif au titane pour la réalisation d'implants (13)



Source : L'implantologie chirurgicale et prothétique: la pratique au quotidien

**Figure 9: La couche d'oxyde de titane est très adhérente à ce métal et a la possibilité d'intégrer des nombreux ions, parmi lesquels le calcium (Ca) et le phosphore (PO<sub>4</sub>), qui sont les composants essentiels de l'os**

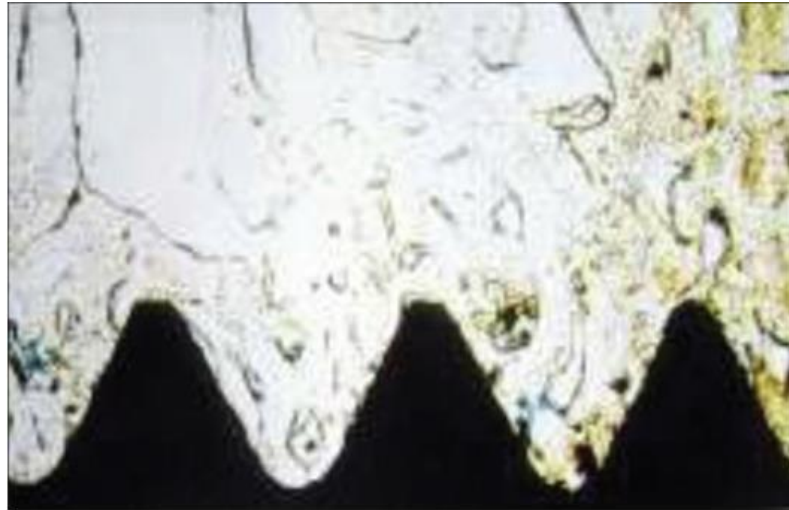
#### 1.4. Le choix du type d'implant :

En fonction de la qualité et du volume osseux disponibles on pourra déterminer le nombre, la taille et le diamètre des implants qu'il est possible de mettre en place pour chaque cas.

Le chirurgien-dentiste a le choix d'utiliser d'autres types d'implants dentaires lorsque la situation clinique contre-indique strictement l'utilisation d'implants à vis cylindro-coniques. (14)

#### 1.5. Ostéo-intégration :

L'Ostéo- Intégration est Définie par Brånemark et ses collaborateurs comme une « Jonction Anatomique et Fonctionnelle directe entre l'os vivant Remanié et la Surface de l'implant mis en charge ». Elle repose essentiellement sur la stabilité primaire et analyse radiographique. Cliniquement se traduit par l'absence de mobilité de l'implant (ankylose). (15, 16)



Source: DAVARPANA M., MARTINEZ H. Manuel d'implantologie clinique

**Figure 10: Niveau histologique d'ostéo-intégration**

### **1.5.1. Effet du choix de l'implant sur l'ostéointégration :**

Il existe plusieurs paramètres permettant d'améliorer l'ostéo-intégration

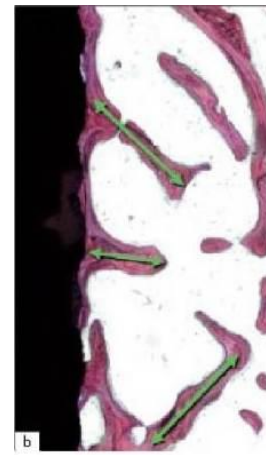
- Une surface rugueuse vaut mieux qu'une surface lisse.

Selon Kasemo et Lausmaa une surface rugueuse ou poreuse peut être avantageuse, car d'un point de vue mécanique elle permet la bonne répartition des forces. (17)

la surface rugueuse permet un ancrage micromécanique, la réponse osseuse est une réaction de trabéculalisation. Ceci signifie que des trabécules osseuses se forment rapidement en contact avec la surface de l'implant afin d'obtenir l'immobilisation de l'implant nouvellement introduit. Mais pour la surface lisse la réponse osseuse est une réaction de corticalisation. Cela signifie que le tissu osseux est organisé en une coque osseuse autour de l'implant.(8)



**a:** réponse au bout de 3 mois de cicatrisation Des trabecules osseuses courent en direction de la surface rugueuse, sans former une coque dense autour de l'implant .Implant place durant 3 mois au maxillaire du chien (Bernard et al., 2003),



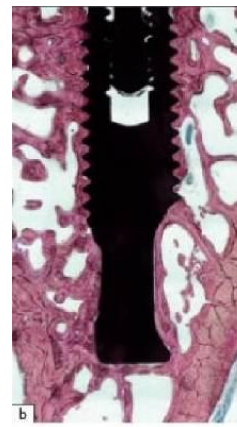
**B:** réponse après 18 mois de fonction Ce cylindre à la surface rendue rugueuse par plasma-spray de titane (TPS) a été mis en charge durant 18 mois. Malgré l'étendue de ce temps écoulé, la réaction de trabeculisation n'a pas évolué vers une corticalisation de l'os environnant comme c'est le cas à la figure suivante (Watzek et al., 2005)

Source : DAVARPANAH M., MARTINEZ H.Manuel d'implantologie clinique

**Figure 11: Réaction osseuse de trabeculisation autour d'implants a surface rugueuse**



**a :** réponse à 3 mois. Une coque osseuse se condense autour de l'implant.




**B :** réponse après 18 mois de fonction. Cet implant à la surface usinée a été mis en charge durant 18 mois. La réaction de corticalisation s'est encore accentuée sous l'effet de la charge (Watzek et al. 2005).

Source : DAVARPANAH M., MARTINEZ H.Manuel d'implantologie clinique

**Figure 12: Réaction osseuse de corticalisation autour d'implants à surface usinée**

- La forme cylindro-conique a col large ou auto-forant est recommandée, surtout dans un os de faible densité (8)
- Les études in vitro (Ipillkcioglu et Akca, 2002) montrent que les implants de large diamètre sont préférables du point de vue mécanique. Et selon Pierrisnard et al (2003) : Le paramètre de longueur influence l'intensité des contraintes imposées à l'utilisation d'implants courts, permettant d'éviter l'affrontement avec les obstacles anatomiques et facilitant la mise en place dans l'axe des forces occlusales. (18)



Source : Martinez H, Renault G, Pierrisnard L. Les implants: chirurgie et prothèse: Choix thérapeutique et stratégique: Wolters Kluwer France; 2008.

**Figure 13: visualisation de 9 modèles Implantaires différents selon leurs Longueur et diamètre**

### 1.6. Stabilité primaire de l'implant :

Définie comme le niveau d'ancrage mécanique établi à fin de la pose de l'implant. Cela reflète la résistance de l'implant aux forces axiales, latérales et de rotation, est un critère mécanique de base qui dépend du succès de la cicatrisation osseuse et l'ostéo-intégration . confirmé par (Jovanovic et al.

1992; Lehmann et al. 1992; Lang et al. 1994a; Hu rzeler et al. 1995; Glauser et al. 2001; Ha mmerle & Lang 2001 .(19)

### 1.7. Stabilité secondaire :

Au cours du temps, l'immobilisation de l'implant dans le tissu osseux, obtenue initialement par la stabilité primaire, est remplacée par la stabilité secondaire due à la néo-apposition osseuse au contact direct de l'implant. (20)

Il existe des méthodes cliniques pour évaluer la stabilité de l'implant et son ostéo-intégration mais elles sont relativement grossières et peuvent être dommageables. Les radiographies apportent les informations mais une technique standardisée et nécessaire pour assurer une lecture longitudinale, mais grâce à une méthode non envahissante on peut mesurer la stabilité en utilisant l'analyse de fréquence de résonance (AFR) à l'aide d'un dispositif se nommant l'OSSTELL

AFR utilise pour faire des mesures quantitatives de la stabilité d'interface de tissu-implant in vitro et in vivo. L'onde électromagnétique fait vibrer la lame du transducteur vissée dans l'implant, fait vibrer l'entité os-implant et sa fréquence de résonance est .une augmentation la fréquence de résonance signifie une augmentation de la rigidité (21). Les fréquences de résonance sont transformées en un chiffre arbitraire de 1 à 100 ISQ (Implant Stability Quotient), dans les cas d'une mise en charge immédiate la valeur seuil ISQ est 65(22, 23)

Un implant soit considéré comme cliniquement réussi si :

- 1) Absence de douleur persistante, d'inconfort ou d'infection
- 2) L'implant non relié ne présente aucune mobilité clinique
- 3) L'examen radiographique rétroalvéolaire sans distorsion ne doit révéler aucune zone radioclaire au niveau de l'interface os-implant
- 4) La perte osseuse marginale est inférieure à 0,2 mm par année après la première année de service

Albrektsson et ses collègues ont proposé que ces critères (avec un taux de réussite de 85 % à la fin d'une période d'observation de 5 ans et 80 % à la fin d'une période de 10 ans) devraient être les niveaux minimaux acceptables pour une méthode de traitement à envisager réussi.(24)



**CHAPITRE II :**  
**LES THÉRAPEUTIQUES PROTHÉTIQUES**

## 1. Données sur la prothèse dentaire :

### 1.1. Définition et terminologie :

Dans la neuvième édition de le Glossaire des termes de prothèse (académie de prothèse).la prothèse est définie de façon suivante :« le domaine de la dentisterie consistant en la restauration et en la prévention de la fonction orale, du confort ,de l'apparence et de la santé du patient par la restauration des dents naturelles et/ou le remplacement des dents absentes , ainsi que des tissus périphériques et maxillo-faciaux ,par des élément artificiels » (25)

D'autres définition de prothèse peuvent être légèrement différents de celles donnée par le Glossaire des termes de la prothèse (26)

« Le domaine de la dentisterie qui concerne la réhabilitation fonctionnelle et esthétique du système masticateur par le remplacement artificiel des dents absentes et des tissus associe. »(FDI\ISO,1983)

« La prothèse dentaire est le domaine de la dentisterie qui consiste à réaliser des dispositifs artificiels remplaçant des tissus durs et mous de la cavité buccale au des tissus périphériques. »(société scandinave de prothèse dentaire,1988)

« La prothèse est un domaine clinique et de recherche en dentisterie qui s'intéresse au diagnostic ou à la restauration des pertes dentaires, totales ou partielles, congénitale ou acquises. »(département de prothèses dentaire à Copenhague,1991)

En prothèse, les différents types de traitement peuvent être décrits de la manière suivante :

- Prothèse fixée (PF)
- Prothèse amovible partielle (PAP), complète
- Prothèse implantaire
- Prothèse maxillo-faciale

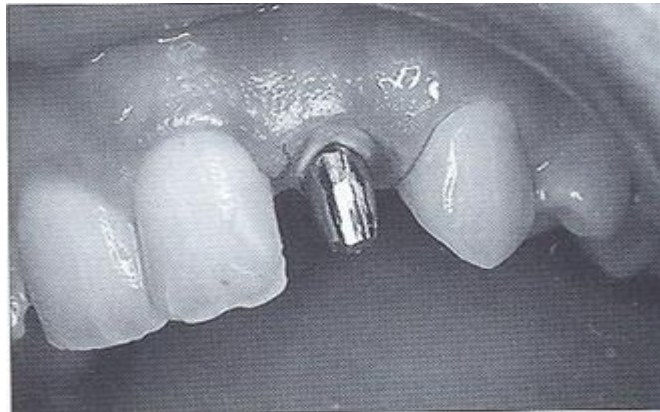## 2. les Différents types de prothèses dentaire

### 2.1. Prothèse fixée(PF)

La prothèse fixe est la thérapie de choix pour la reconstruction de dents délabrées, décolorées ou absentes, en particulier lorsque les exigences de confort et d'esthétique sont prédominantes. La prothèse fixée intervient également quand la restauration de situation occlusales dysfonctionnelles ou compromises par des anomalies morphologiques, des malpositions ou des abrasions, nécessite des adjonctions inamovibles équilibrées.

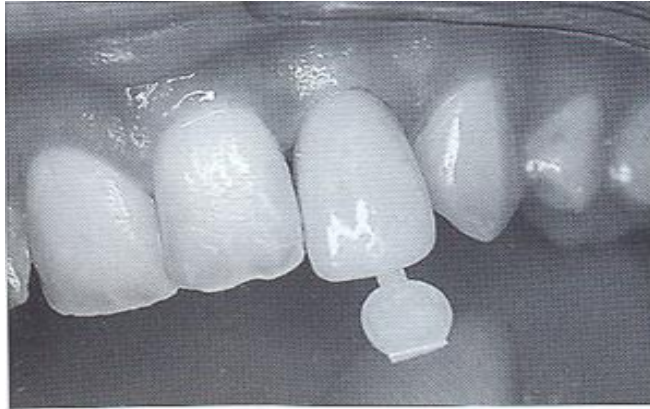
À ces grandes indications classiques, la prothèse fixe peut répondre par différents moyens en utilisant trois techniques :

- La prothèse scellée traditionnelle
- La prothèse collée
- La prothèse implanto-portée (27)



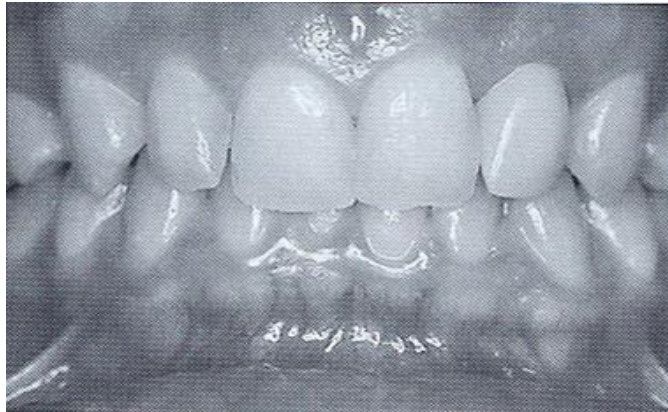
Source : Prothèse fixée et parodonte: Editions CdP; 1997.

**Figure 14: moignon destiné à recevoir couronne préforme**



Source : Prothèse fixée et parodonte: Editions CdP; 1997.

**Figure 15: Essai de la préforme**



Source : Prothèse fixée et parodonte: Editions CdP; 1997.

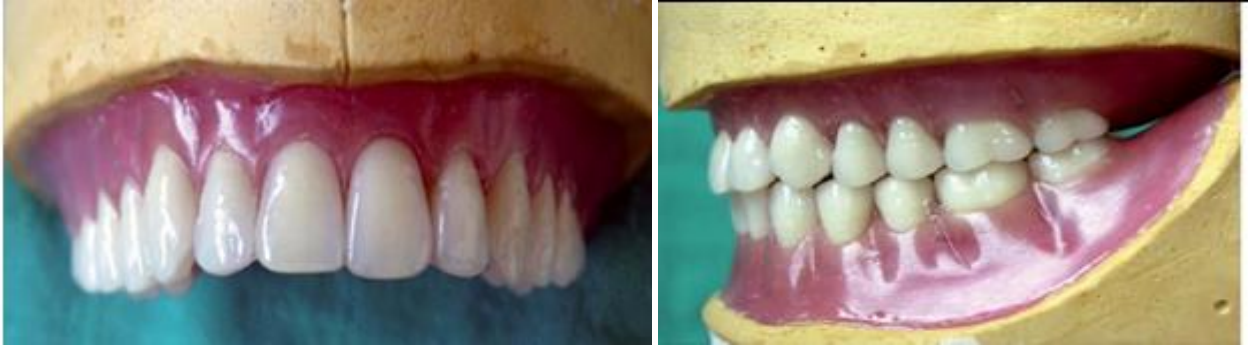**Figure 16: Prothèse transitoire polie et scellée**

## 2.2. Prothèse adjointe :

### A. Prothèse amovible complète :

Les prothèses dentaires amovibles complètes sont constituées d'une base en résine qui supporte des dents soit en résine soit en porcelaine. Elles s'appuient directement sur les gencives dont le maintien se fait par un phénomène de succion. Pour cela, il faut que la face interne de la prothèse épouse parfaitement la morphologie des gencives du patient. Les deux principaux inconvénients de ces prothèses sont leur manque de stabilité et le non maintien du capital osseux. En effet, le fait qu'elles soient posées directement sur les gencives fait qu'elles ne limitent pas la résorption osseuse liée à l'édentement. De plus, le manque de tenue pose plus de problèmes au niveau de la mâchoire inférieure,

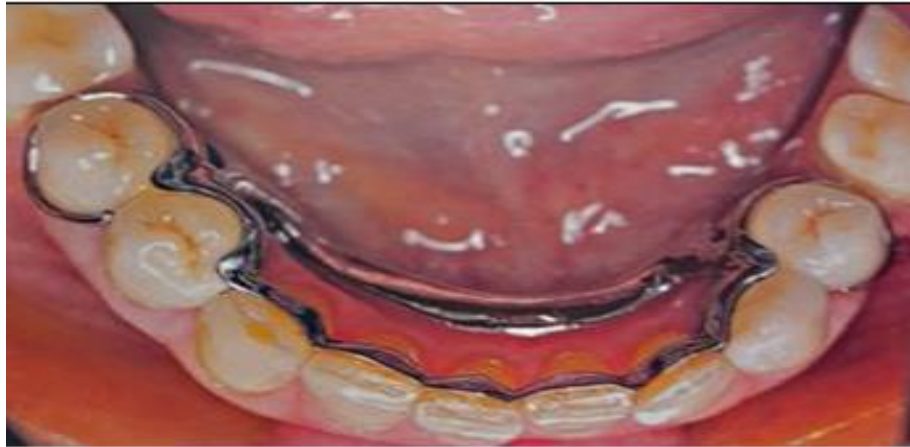d'une part, car elle est mobile (contrairement à celle du haut restant fixe) et d'autre part parce que la langue a tendance à décoller la prothèse.



Source : Fajri, L., et al. (2013). "Approche esthétique en prothèse amovible complète." *Actualités Odonto-Stomatologiques*(266): 16-26.

**Figure 17: Prothèse amovible complète**

**B. Prothèse amovible partielle** :la thérapeutique par (PPA) se propose de restaurer l'esthétique et les fonctions perturbées par l'édentement ,préservé les dents restantes et leur parodonte ainsi que l'appareil manducation(28) .



Source : La prothèse partielle amovible: conception et tracés des châssis: Quintessence

**Figure 18: vu de le PPA en bouche**

## 2.3. Les prothèses sur implants :

### 2.3.1. Les prothèses implanto-retenues :

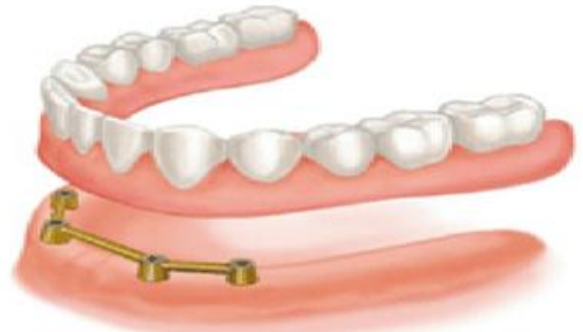Les prothèses amovibles complètes stabilisé sur implant (PACSI) sont retenues par un ou plusieurs implants et conçues pour améliorer la rétention des prothèses conventionnelles

Il est impératif que le volume osseux soit suffisant pour permettre la mise en place d'un implant. Par rapport aux prothèses amovibles classique la stabilité et la rétention sont améliorées, et par rapport à la prothèse fixe la PACSI offre une meilleure compensation d'une résorption élevée et du relâchement des tissus de support de la face Les inconvénients de cette solution prothétique sont les défauts hygiéniques et la maintenance qui nécessite un coût élevé pour le patient.

Il existe deux types de PACSI, celles retenues par des barres de jonctions et celles par des boutons pression (29)

#### a. Barres de jonction :

Les barres de jonctions sont utilisées dans les systèmes amovibles complets. Il est important de positionner correctement les implants de façon à ce qu'ils ne créent pas de contraintes dans la structure et ne causent pas sa rupture.

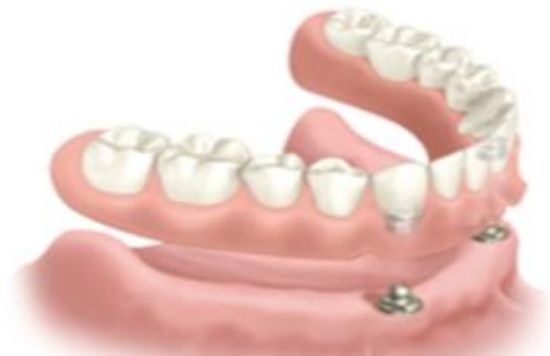

Source : [conseildentaire.com/crochets-et-attachements-en-prothese-mobile/10/02/2023](https://conseildentaire.com/crochets-et-attachements-en-prothese-mobile/10/02/2023)

**Figure 19 Prothèse implanto-retenue par une barre de**

#### b. Boutons pression :

Les avantages de cette solution souvent choisie est de réaliser des prothèses amovibles comparables aux prothèses classiques, et d'augmenter la stabilité et la rétention des prothèses complètes amovibles ;en particulier à la mandibule.



Source : [Conseildentaire.com/2014/03/29/crochet-et-attachements-en-prothese-mobile/](https://conseildentaire.com/2014/03/29/crochet-et-attachements-en-prothese-mobile/)

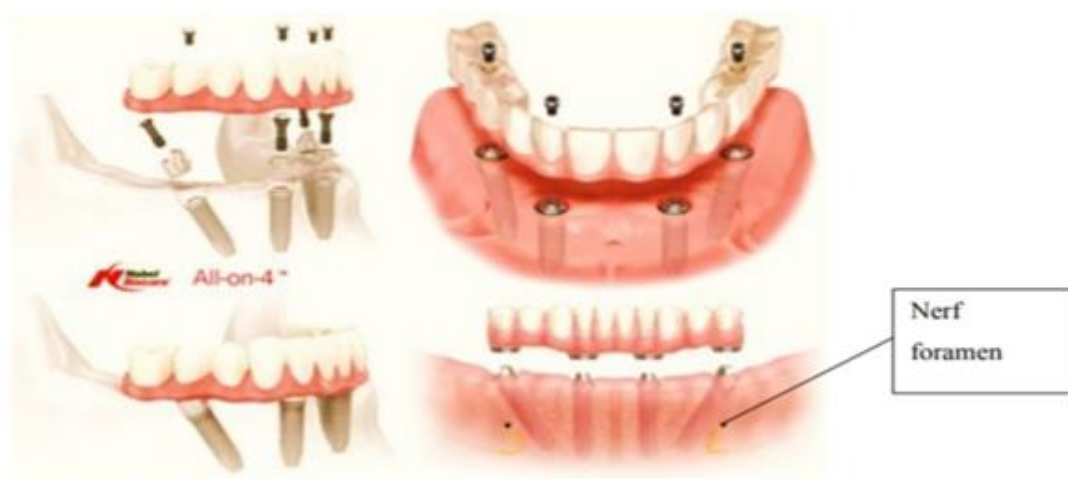**Figure 20 Prothèse implanto-retenue par boutons pressions**

### 2.3.2. Les prothèses fixées implanto-portées(PFIP) :

Ce genre de prothèses utilisées fréquemment dans le cas d'édentement complet mandibulaire. il est nécessaire que la quantité et le volume osseux sont suffisants pour permettre la mise en place d'au moins 4 implants dans la zone mentonnière ou dans le maxillaire.

Les avantages de cette prothèse sont la stabilité et l'impact positif sur la psychologie du patient ; cependant quelques inconvénients sont cités tels que son entretien et son hygiène ainsi qu'un cout initial important.

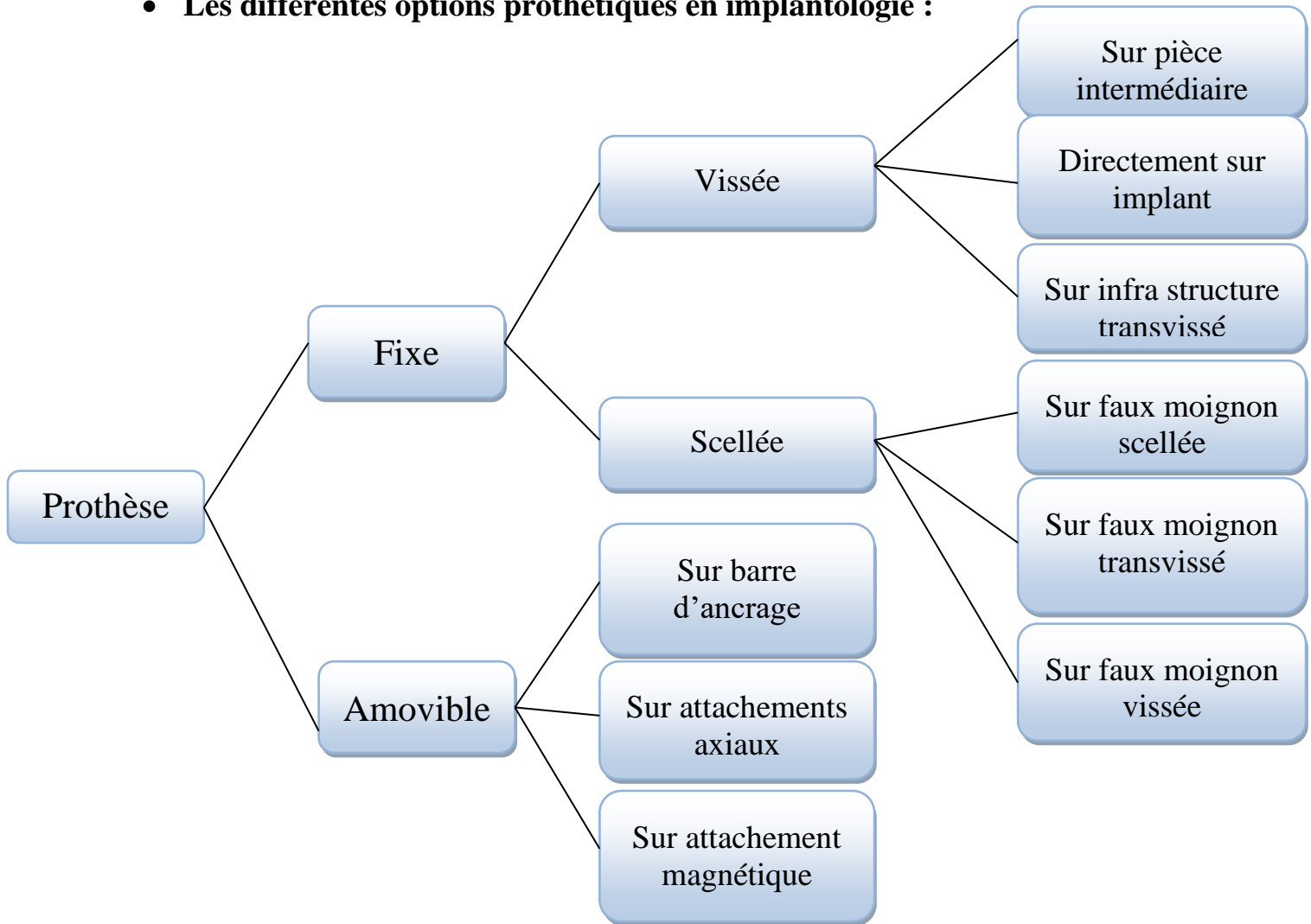
La prothèse all-on-four est une PFIP ,maintenue par 4 implants ,2 verticaux au niveau des incisives et 2 inclinés au niveau des molaires; ces implants sont surmontés de piliers qui supportent une armature en titane sur laquelle se fixe l'arcade dentaire artificielle (29)



Source : [www.nobelbiocare.com/en-int/search/10/02/2023](http://www.nobelbiocare.com/en-int/search/10/02/2023)

**Figure 21: Tout-sur-quatre(All-on-four)**

- Les différentes options prothétiques en implantologie :

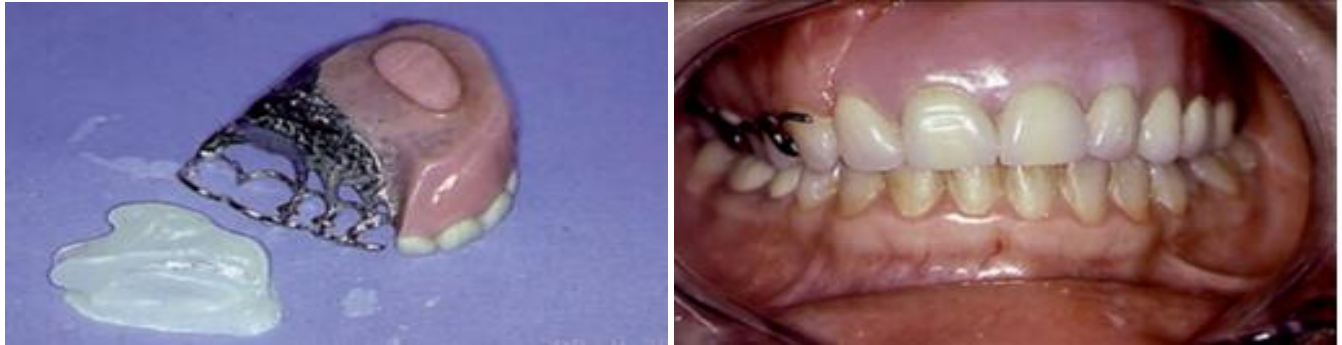

#### 2.4. Prothèse maxillo-faciale :

La prothèse maxillo-faciale (PMF) peut être définie comme l'art et la science de la reconstruction esthétique et fonctionnelle du massif facial, l'art parce qu'il met en application des règles artisanales et empiriques, scientifique en raison de sa rigueur technique et de son intégration dans les disciplines médicales. Pluridisciplinaire, la PMF vise à réhabiliter des patients ayant des pertes de substances du revêtement cutané et des structures sous-jacentes. Il permet aussi la réhabilitation fonctionnelle des lésions de l'articulation temporo-mandibulaire (ATM) affectant la phonation et la déglutition. Quelle qu'en soit l'origine (traumatique, infectieuse ou tumorale), le traitement de ces atteintes articulaires

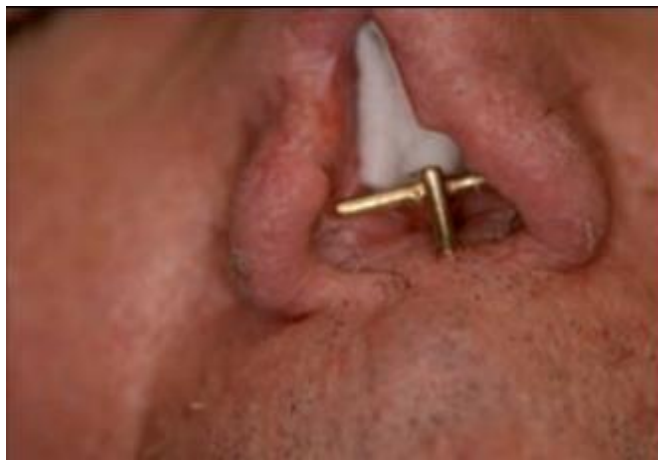

n'est le plus souvent pas chirurgical en première intention. Le traitement fonctionnel est suffisant dans la grande majorité des cas si sa mise en œuvre est précoce et si le patient est observant. (30).



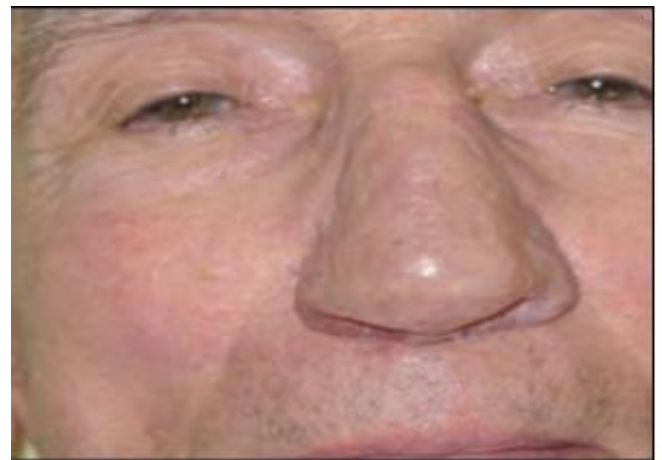Source : Maurice, D., et al. (2013). "Prothèse maxillo-faciale au CHU Lariboisière." Actualités Odonto-Stomatologiques

**Figure 22: Prothèse dentaire avec obturateur souple dissocié**



Source : Maurice ; D et al . 2013 « prothese maxillo faciale au CHU Lariboisière Actualités Odonto-Stomatologique

**Figure 23: Barre de rétention surimplant pour épithèse nasale.**



Source : Maurice ; D et al . 2013 « prothese maxillo faciale au CHU Lariboisière Actualités Odonto-Stomatologique

**Figure 24: Epithèse nasale clipée sur une barre de rétention**

**CHAPITRE III :**  
**LA TEMPORISATION**

## 1. Définition :

Dans le plan de traitement, la phase de temporisation peut se définir comme la période et les moyens utilisés entre la phase chirurgicale initiale et la pose d'une prothèse d'usage afin de préserver l'esthétique, rétablir les différentes fonctions (phonation, mastication, ), guider la cicatrisation et protéger le site opératoire.

C'est un facteur déterminant du succès des restaurations implanto-portées (31)

## 2. Place de la temporisation dans les différents protocoles implantaire :

-Protocole en deux temps chirurgicaux : après mise en nourrice, attente d'une période temporaire de 3 à 4 mois à la mandibule et de 6 mois au maxillaire où l'implant n'est pas enfoui, vérification de l'ostéointégration et retrait des vis de recouvrement pour être remplacée par une vis de cicatrisation. La gencive est suturée autour de cette vis. La restauration sera fabriquée après la cicatrisation de la muqueuse, c'est-à-dire entre 2 et 6 semaines ou 6 et 8 semaines, lorsqu'une technique parodontale avec développement de mucus péri-implantaire est réalisée. C'est un protocole fiable, mais moins utilisé. (32)

-**le protocole en un seul temps chirurgical** : dont la cicatrisation de l'os et de la muqueuse se font en même temps. Une fois la cicatrisation obtenue, au bout de 3 à 4 mois à la mandibule et 6 mois au maxillaire, la prothèse provisoire ou directement la prothèse d'usage peuvent être mis en place

C'est un protocole de grande fiabilité car il permet de réduire le temps de cicatrisation (32)

-**Le protocole avec la mise en charge précoce ou rapide** : Avec les progrès réalisés dans le domaine de l'implantologie, si l'os est de bonne qualité, il peut être envisageable d'abaisser à 3 mois au maxillaire et 2 mois à la mandibule le temps global de cicatrisation tissulaire avant la mise en charge. La période de cicatrisation des tissus mous est comprise dans le temps de cicatrisation osseuse. C'est un gain de temps considérable. Pour ce faire, il est cependant nécessaire de s'assurer de la qualité suffisante de l'os et de mettre en place une prothèse de temporisation qui n'entraîne aucune force nocive sur la vis de cicatrisation. (33, 34)

-**Le protocole avec mise en temporisation immédiate transitoire ou mise en esthétique immédiate** : c'est le jour même que l'implant est posé et que la prothèse provisoire est en place, sans aucun contact occlusal, c'est un protocole réservé aux cas antérieurs, ce type de protocole a été mis en

place La conception de l'implant a progressé après plusieurs innovations telles que : ajustement de la connexion implantaire, augmentation du diamètre de l'implant et travail sur son état de surface.

**-Le protocole avec mise en charge immédiate :** Ce protocole ne convient qu'aux édentés complets, la prothèse antagoniste est en contact dès le jour de la pose de l'implant, et le bridge de transition rigide agit comme un fixateur externe orthopédique et prévient les micromouvements de l'implant. La prothèse définitive est mise en place après confirmation de l'ostéointégration (15)

### 3. Les impératifs de temporisation en implantologie

#### 3.1. Impératifs biologiques

##### A. Protéger le site opératoire et guider la cicatrisation :

Après une extraction les tissus sont remodelés. En effet, il a été montré dans la littérature qu'il y a une variation dimensionnelle des procès alvéolaires et celle-ci s'effectue durant les 4 à 6 premiers mois qui suivent l'extraction (perte tissulaire de 50%). (35)

La perte osseuse en vestibulaire est plus importante après une avulsion qu'en palatin ou en lingual, créant donc une perte de la double convexité vestibulaire.

Pour éviter une résorption osseuse et tissulaire importante, il existe des techniques qui ont déjà fait leurs preuves comme la greffe de conjonctif, les comblements osseux ou encore la régénération tissulaire guidée.

C'est à ce stade que les prothèses provisoires prennent leur importance parce qu'elles ont pour but de protéger ces sites chirurgicaux, de faciliter la cicatrisation osseuse, tissulaire et donc participer à une bonne ostéo-intégration implantaire

##### B. Aménagement des tissus péri-implantaires :

Les implants subissent un processus essentiel de développement tissulaire. Les tissus péri-implantaires doivent optimiser leurs fonctions pour que l'implant réussisse. Une interaction précise et harmonieuse entre l'implant et les tissus mous et durs est nécessaire. Ces tissus doivent croître et s'adapter au matériau sans inflammation. Des soins et une maintenance appropriés sont essentiels pour la préservation de la stabilité et de la longévité de l'implant. Les tissus entourant l'implant doivent être étroitement surveillés pour s'assurer que toute complication est traitée rapidement.

Entre le tissu parodontal et le niveau histologique, il existe une multitude de disparités. Le tissu implantaire, également appelé péri-implantaire, peut être réarrangé pour un effet unique.

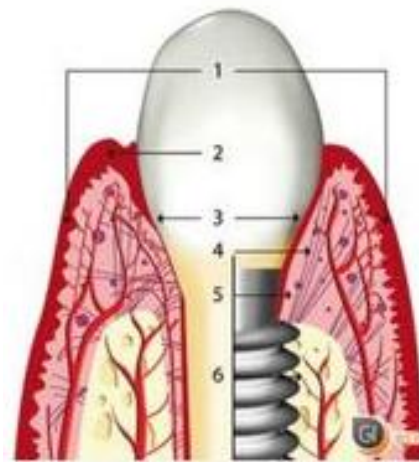
L'épithélium jonctionnel entourant l'implant est dépourvu d'anastomose vasculaire. Parodonte.

L'attache du tissu conjonctif est absente dans les tissus péri-implantaires.

Les tissus hypocellulaires et hypovascularisés sont des tissus conjonctifs.

Contrairement à la disposition trouvée dans les dents, les fibres qui se connectent ne sont pas perpendiculaires à l'implant. L'implant est entouré de formes circulaires parallèles.

- 1-épithélium buccale
- 2-epithelium sulculaire
- 3-epithelium de jonction
- 4-absence dattache conjonctive
- 5-zone hypo-vasculaire
- 6-absence de vascularisation par le desmodonte



Source : L C, J-M P-M, J-F R. la muqueuse peri-implantaire. le fil dentaire 2010.

**Figure 25: Anatomie comparative des tissus péri-dentaires et péri-implantaires.**

On se retrouve donc face à un tissu péri-implantaire moins régénérant qu'une dent, moins résistant aux agressions bactériennes. Il va donc falloir s'adapter à ce tissu péri-implantaire et l'aménager pour obtenir un profil d'émergence harmonieux, intégré dans le sourire du patient. (36)

En 1989, Croll définit le profil d'émergence comme : « la partie du contour dentaire axial s'étendant de la base du sulcus, où se situe la jonction dento-cémentaire, vers l'environnement buccal en passant par la gencive libre ». (37)

La prothèse de temporisation joue un rôle important, elle permet le remodelage de la gencive afin d'obtenir un bon profil d'émergence. En effet le rebasage de la prothèse au fur et à mesure de la cicatrisation va permettre de sculpter le profil d'émergence et de participer à l'alignement des collets.

Il faudra conserver une épaisseur importante de tissu péri-implantaire et obtenir une forme correcte pour ne pas nuire à la bonne vascularisation des tissus afin d'obtenir un bon compromis esthétique et biologique.

### **C. Préparation des tissus mous à l'empreinte**

Afin d'obtenir un résultat esthétique satisfaisant les tissus mous péri-implantaire doivent répondre à certains critères essentiels :

- Présence d'une gencive attachée abondante de couleur et de texture appropriées
- un volume vestibulaire permettant de recréer le procès alvéolaire
- un alignement des collets
- la présence de papilles.

La mise en forme de la gencive autour de l'implant est une étape importante avant la prise d'empreinte

Pour des résultats esthétiques, il existe plusieurs techniques de régénération tissulaire.

Certains d'entre eux utilisent des prothèses temporaires pour guider la cicatrisation et préserver la forme des tissus mous. (38)

## **3.2. Impératifs mécaniques et fonctionnels :**

### **A. Assure la stabilité intra-arcade et inter-arcade :**

Les éléments d'attente doivent assurer le maintien spatial de la, ou des préparations, par rapport aux autres composants de l'arcade afin de garantir une intégration parfaite de la prothèse d'usage. Pour cela, ils doivent rétablir les contacts interdentaires défectueux ou les édentements non compensés afin d'éviter Toutes dysfonctions occlusales (surcharge, hypofonction ou interférences travaillantes ou non travaillantes) et toutes migrations dentaires (versions ,égressions).(38)

### **B. Rétablir ou maintient une occlusion adaptée :**

Les prothèses temporaires sont utilisées pour remplacer les dents manquantes et maintenir

La stabilité entre les arcades dentaires, évitant ainsi le mouvement d'égression des dents antagonistes.

La préservation de l'espace nécessaire à la couronne définitive est rendue possible par la prothèse qui possède des points de contact adaptés. De plus, il aide à lutter contre la mésialisation des dents adjacentes(38)

### 3.3. Les impératifs esthétiques :

#### A. Validation du projet esthétique :

L'avantage de la prothèse provisoire est qu'il sera possible d'apporter des modifications de formes et de valider le projet esthétique final avec le patient avant la réalisation des prothèses finales. il va permettre au patient de pré-visualiser sa future prothèse.

Un résultat optimal se traduit par le biomimétisme qui peut être objectivé par les scores esthétiques décrits par Furhauser R, Ces résultats visent à valider l'esthétique des traitements implantaire. au niveau de tissus mous on parle de « pink score » et au niveau de la couronne implantaire on parlera de « white score ». (39)

Ces scores sont obtenus en évaluant le traitement implantaire final selon des critères précis :

Pour le pink score il existe 7 variables :

- la papille mésiale
- la papille distale
- le procès alvéolaire
- le niveau tissulaire
- la couleur gingivale
- la texture
- contour

Ces variables sont notées de 0 à 2 et permettent d'obtenir une note sur 14

Pour le white score c'est le même principe sauf qu'il n'existe que 5 variables :

État de surface, couleur, contour et volume-translucidité et caractérisation, la texture

Ces variables sont aussi notées de 0 à 2 et on obtient aussi une note sur 10.

L'évaluation du white et du pink score permettent d'obtenir une note finale sur 20.

Une note de 12 sur 20 étant le minimum acceptable.

Pour aboutir à des résultats où le biomimétisme est parfait, il est forcément nécessaire de passer par des étapes temporisation avec une prothèse provisoire.

Les prothèses provisoires vont permettre de valider le résultat final et d'indiquer au praticien si des modifications chirurgicales au niveau gingivale ou osseux sont à apporter.

**B. La mise en esthétique immédiate :**

Il s'agit d'une procédure qui consiste à placer des dents temporaires immédiatement après la pose de l'implant. Elle est insérée directement dans l'implant. Cette prothèse provisoire n'aura qu'un effet esthétique. Cette restauration provisoire ne doit pas entrer en contact avec les dents adjacentes. Elle doit être sous occlusion car elle ne doit pas créer des contraintes sur l'implant.

Cette technique est souvent utilisée dans la région antérieure maxillaire car elle permet de maintenir l'esthétique du patient pendant la période de cicatrisation. (38)



**CHAPITRE IV :**  
**LES THÉRAPEUTIQUES PROTHÉTIQUES  
PROVISOIRES EN IMPLANTOLOGIE**

## **1. Absence de prothèse de temporisation :**

Dans certains cas la prothèse provisoire n'améliore ni l'esthétique, ni la cicatrisation et l'absence de prothèse de temporisation reste la meilleure option. Dans le secteur antérieur, l'absence de temporisation est exceptionnelle à cause des inconvénients induits par l'édentement non compensé sur le plan esthétique et social. L'absence de temporisation peut être plus facilement acceptée à la mandibule. Dans le secteur postérieur, surtout dans le cadre d'un édentement non visible lorsque le patient va sourire, l'absence de temporisation peut être une solution intéressante car elle évite la réalisation et le coût d'un provisoire ainsi qu'une partie des rendez-vous de contrôle. Elle est acceptable si :

- (OIM) est stable réitérative, équilibrée et assure un calage fiable
- (DVO) est correcte
- les contraintes et les contacts ne provoquent pas de surcharge sur les dents résiduelles
- le risque dégression des dents antagoniste est nul(18)

## **2. les prothèses de temporisation :**

### **2.1. prothèse de temporisation amovibles selon le type d'édentement :**

C'est la solution la plus simple techniquement car elle s'adapte à toutes les situations cliniques.

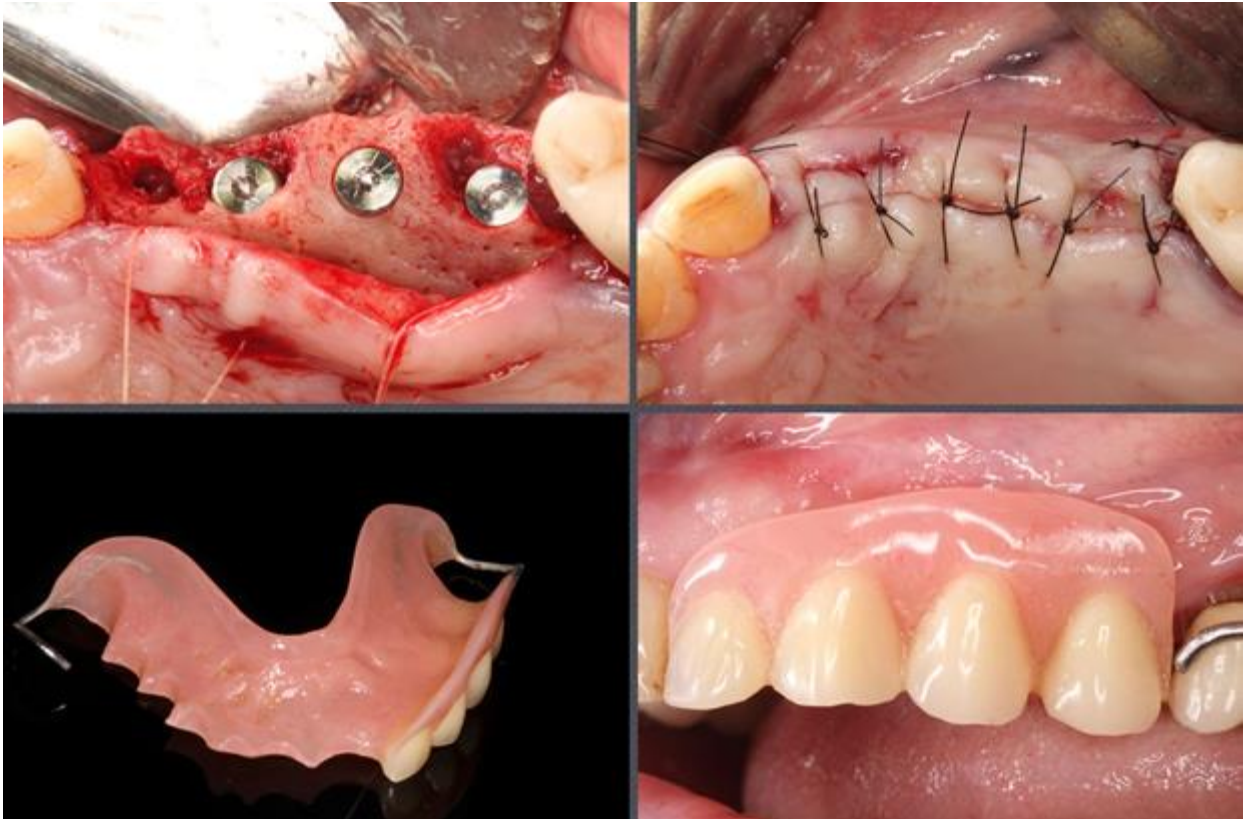
#### **2.1.1. Edentement complet :**

Prothèses amovible complète supra-implantaire(PACSI) : c'est le choix thérapeutique qui détermine la temporisation. Deux situations se présentent :

- soit l'ancienne prothèse est suffisamment fiable et utilisable pour la phase de temporisation
- soit elle est totalement inadaptée ou inexistante et pour servir la temporisation il faut élaborer une nouvelle prothèse.

Après la mise en place des implants, le patient ne doit porter aucune prothèse pour une période de 10à15 jours. Cette situation est très inconfortable sur le plan esthétique et social, et difficile à accepter pour certains malades. après cette période de cicatrisation la prothèse est largement creusée dans les sites d'implantation et l'espacement entre la muqueuse ou les vis de cicatrisation doit être d'au moins 2mm.une Fois l'espacement est vérifiée la prothèse est rebasée avec résine souple du type

hydrocast@ou viscogel@avant le rebasage à la résine dure en regard des implants tout en conservant un espacement minimal afin d'éviter la surcharge.(18)



Source : [https://www.eidparis.com/prothese-sur-implant/temporisation.htm?fbclid=IwAR1M9C1EgqDqxFzpsF16IQNcqbsUj\\_LtV05Jk\\_bRMtw679EI8MIWwaGW8](https://www.eidparis.com/prothese-sur-implant/temporisation.htm?fbclid=IwAR1M9C1EgqDqxFzpsF16IQNcqbsUj_LtV05Jk_bRMtw679EI8MIWwaGW8) CONSULTER :8mars2023

**Figure 26: Prothèse amovible de temporisation**

#### ❖ Avantages

La validation et l'utilisation de l'ancienne prothèse du patient présente plusieurs avantages : (18)

- Aucune phase de réalisation de la prothèse
- Thérapeutique bien acceptée psychologiquement par le patient
- Coût réduit

- Absence d'adaptation du patient au port d'une nouvelle prothèse

#### ❖ Inconvénients

- la difficulté de rebasage à cause des fils de sutures risque d'arracher les points de suture de faire fuser le matériau sous la muqueuse .cela impose donc de patienter le patient et c'est donc un inconvénient(18)
- afin de répondre impérativement a la triade de housset, l'ancienne prothèse doit subir d'importante aménagement, sous peine de gêner voir altérer la cicatrisation et l'osteo-intégration. (18)

### 2.1.2. Edentement partiel :

#### a. Edentement partiel postérieur :

La prothèse partiel amovible (PPA) provisoire est un préalable souvent essentiel et de choix dans les edentement distaux, ce type de temporisation faite en résine ou avec une infra structure métallique (châssis).

Lorsqu'une prothèse adjointe partielle avec une grille métallique pré-existe, elle peut empêcher le dégagement de la zone tissulaire des implants ou de déformer les,piliers après le deuxième temps chirurgical. Si l'on conçoit une nouvelle plaque, elle devra tenir compte des impératifs chirurgicaux afin d'aménager les sites d'émergences implantaires facilitant, au deuxième temps chirurgical, la réalisation des logements nécessaires à la mise en place des piliers decicatrisation (40)

#### ❖ Les avantages :

- réalisation simple
- modification simple lors de l'extraction de la dent ou de mise en place d'implant
- contrôle aise de la cicatrisation
- aspect financier
- rapidité de rétablissement de l'esthétique, des contacts oclusaux et de la fonction.

#### ❖ Les inconvénients

- réponse psychologique défavorable

- relative instabilité pouvant être l'origine des micromouvements nocifs aux implants
- solution amovible
- risque de surcharge sur les sites implantaire (7)

### **b. Edentement partiel antérieur**

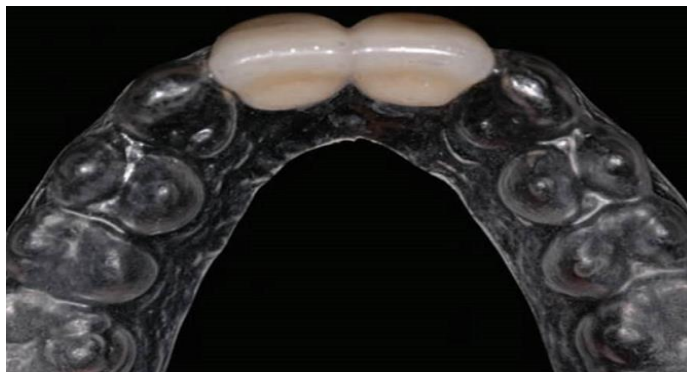
La prothèse provisoire doit répondre à des exigences esthétiques exigeantes, elle est réservée aux édentements très étendus (quatre dents et plus), lorsqu'une solution fixe compromet l'avenir de dents intactes utilisées comme piliers transitoires. De plus, il peut permettre, dans le cas d'un déficit ostéo-muqueux, de restaurer un soutien labial et une esthétique correcte sans perturber la phonétique du patient. au niveau antérieure La prothèse temporaire doit permettre le développement de tissus péri-implantaires pour donner l'illusion de dents naturelles (profils d'émergence, morphologie papillaire et ligne de collets idéaux). (41)

### **c. Edentement unitaire antérieur**

La prothèse partielle amovible (PPA) provisoire est généralement en résine acrylique mais elle peut être en châssis métallique, si elle n'est pas appliquée avec soin, des problèmes liés au manque de stabilité et à une répartition défavorable des contraintes peuvent survenir.

D'autres problèmes importants sont la formation accrue de la plaque dentaire, la gingivite, les caries sur les dents restantes, Si les prothèses provisoires ne sont pas conçues et fabriquées avec soin, les résultats peuvent être préjudiciables.(42)

## **2.2. Gouttière Temporaire :**



Source : Santosa, R. (2007). "Provisional restoration options in implant dentistr." *Australian dental journal* 52(3): 234-242

**Figure 27: Un appareil Essix remplaçant les incisives centrales supérieures. Les dents ont été durcies au fond du matériau de gabarit vacuforme transparent**

Les gouttières thermoformées sont des dispositifs provisoires qu'il est possible d'utiliser aussi bien pour remplacer la perte des dents. (43)

Son utilisation est recommandée après l'extraction des dents, après la mise en place des implants et pour une utilisation temporaire.

Une ligne labiale basse associée à une bonne hygiène est essentielle.(43)

➤ **Technique de réalisation :**

Après avoir remplacé les dents manquantes par de simples dents commerciales, un appareil sera formé à partir du modèle en plâtre du patient car il s'agit d'un matériau thermoplastique.

**a. Avantage :**

- Les prothèses partiellement amovibles peuvent être évitées avec un avantage psychologique.
- Les tissus peuvent être conditionnés par son utilisation
- Facile a modifie
- Si la ligne du sourire est située plus bas, cela peut donner une bonne esthétique
- Aucune charge dans les muqueuses.
- Moins couteux(43)

❖ **Les inconvénients :**

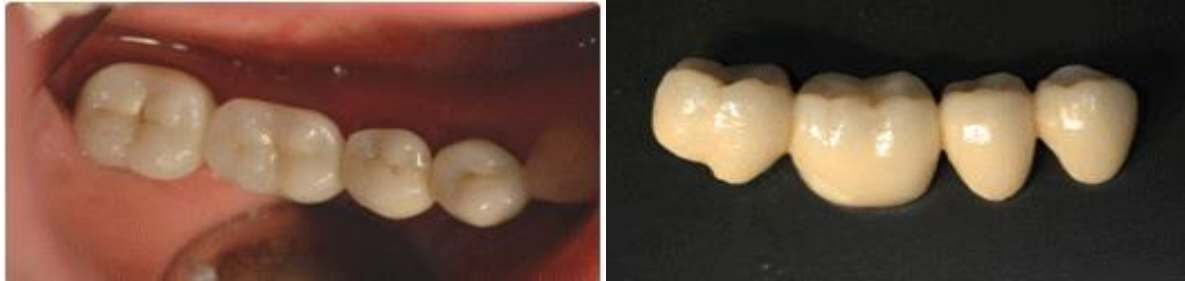- Il peut être difficile de mastiquer correctement
- Ce n'est pas durable, malheureusement.
- L'épaisseur de la gouttière est associée à la supraclusion
- La ligne de sourire haute est assez inesthétique
- l'usure occlusale(43)

### **2.3.Prothèses de temporisation dento-portée :**

#### **2.3.1. Les bridge dento-portés (avec extraction différées et implantation séquentielle) :**

Cette stratégie vise à éliminer les difficultés liées au port des prothèses transitoires amovibles en permettant de mettre en harmonie une activité quotidienne et une fonction la plus proche possible de la normale

Dans les cas d'édentement partiel encastré avec préparation des dents piliers, une prothèse de temporisation fixe classique peut-être réalisée ; parmi ces avantages : la stabilité, la rigidité, le confort et les modifications aisées de la forme du couronne et de l'intrados du pontic



Source : <https://www.selarl-sommeville.chirurgiens-dentistes.fr/protheses-dentaires-combs-la-ville/solution-fixe-dento-portee-bridge/>

**Figure 28: bridge dento-porté**

Présente la fabrication d'une restauration temporaire fixe à appui dentaire qui peut compenser les défauts ostéomuqueux au niveau du pontique. Cette prothèse de transition permet au dentiste et au patient d'évaluer les résultats esthétiques obtenus et la nécessité de recourir à d'autres techniques chirurgicales. (44)

Dans les édentements partiels de grande étendue, la réalisation d'une prothèse transitoire fixe peut sembler impossible sauf dans le cas de présence de certains nombre de dents ou de racines naturelles dont l'extraction peut-être différée

**Indications :** Cette indication temporaire doit répondre à certaines exigences (45)

Prothétiques : Un nombre suffisant de piliers (quatre de préférence) sont présentes et idéalement réparties sur l'arcade pour stabiliser le bridge.

- Biologiques : Une quantité osseuse suffisante en hauteur, et en largeur entre les piliers dentaires pour permettre l'implantation.

- Infectieux : Les dents ne doivent pas présenter de lésions parodontales excessives ou de lésions pulpaires excessivement étendues. En effet, ceux-ci empêchent la dent inutile d'atteindre la fin de la transition, mais présentent également un risque d'infection pour l'ostéointégration de l'implant.

**Indications :**

- Le remplacement du bridge conventionnel par le traitement implantaire (il est possible de réutiliser l'ancien bridge comme prothèse de transition)
- Les dents à cotés du secteur implanté sont à couvrir ou déjà unitairement couronnées

Tableau 1: Tableau des avantages et inconvénients :(45)

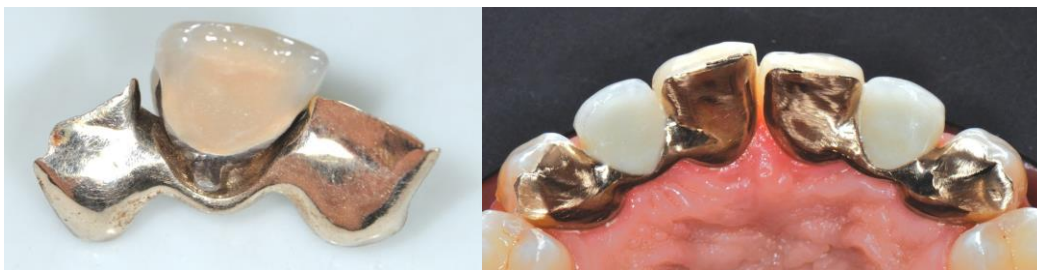<b>Avantages</b>	<b>Inconvénients</b>
<ul style="list-style-type: none"> <li>✓ le confort optimal pour le patient</li> <li>✓ permet de préfigurer l'emplacement des couronnes définitives et de confirmer le projet esthétique</li> <li>✓ un descellement et une fixation Facile pendant les différentes phases du plan de traitement.</li> <li>✓ permet de guider la cicatrisation</li> <li>✓ la modification de la forme des couronnes et de l'intrados de l'inter de bridge est facile.</li> </ul>	<ul style="list-style-type: none"> <li>✓ le cout élevé</li> <li>✓ temps de traitement augmenté</li> <li>✓ l'usage et l'emploi éventuel de sites implantaires.</li> </ul>

### 2.3.2. Le bridge provisoire collé :

Cette solution est plus réalisée dans le secteur antérieur, peut être mis en place immédiatement après l'extraction de la dent.

Il existe 2 types de bridges collés, soit avec une armature métallique ou un bridge composite renforcé par un ruban polyéthylène.

#### A. Bridge collé avec armature métallique :



Source : <https://www.sop.asso.fr/les-journees/comptes-rendus/18-journee-scientifique-speciale-en-hommage-a-michel-degrange/3>

**Figure 29: Bridge collé de temporisation**



**Principes :**

- les dents supports doivent être intactes et en normo position
- la hauteur coronaire et la surface amélaire de collage doivent être satisfaisantes
- En OIM et lors des mouvements mandibulaires, un espace libre minimal est nécessaire pour réaliser une armature d'épaisseur suffisante.
- **indication** : béances ou recouvrement limité.

**-les objectifs :**

- un coût modéré,
- une économie tissulaire,
- la réversibilité du traitement,
- décollement et recollement facile du bridge ,
- un succès à court terme (la mise en place du bridge durant la période d'ostéointégration)

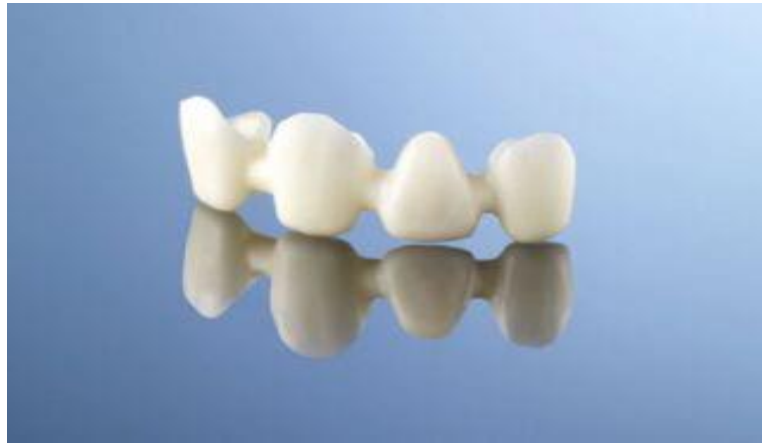La nature de l'infrastructure est en alliage non précieux pour augmenter sa rigidité et l'épaisseur doit être suffisante (0.8 mm au maxillaire)

Des micro-rétentions mécaniques sont préparées sur sa surface de collage par sablage réactif qui est réalisé au cabinet dentaire par un traitement du métal au laboratoire de type mordantage électrolytique qui ne permet pas au bridge de recoller. L'état de la crête après la mise en place de l'implant doit être préfiguré lors de la préparation de l'armature, afin de prévoir les modifications successives de l'intermédiaire en résine sans que le métal n'interfère .(46)

**B. Bridge composite renforcé par un ruban polyéthylène :**

Ce type de bridge collé est décrit d'après les données de la littérature sur l'utilisation des composites fibrés. (47)

C'est un bridge en composite consolidé par un ruban de fibres de polyéthylène tressées ou tricotées et collé aux dents adjacentes dans la région antérieure , le jour de la mise en place implantaire et utilisé durant la période de temporisation . (42)



Source : <https://bridgedentaire.blogspot.com/2013/04/bridges-dentaires-en-polymeres-fibres.html>

**Figure 30: Bridge en composite renforcé (ruban de fibres en polyéthylène)**

Tout d'abord, il convient d'évaluer l'adéquation de l'espace occlusal au placement extra-coronaire de cette restauration. un champs opératoire est nécessaire. Le traitement de surface des faces palatines et proximales des dents piliers est identique à celui de tout collage. La longueur de la fibre est déterminée, et elle est plongée dans l'adhésif, à distance de la lumière. Du composite est placé au niveau des faces palatin es et proxim ales des dents, puis le ruban est mis en place. L'ensemble est recouvert de composite fluide. L'anatomie de cette structure devrait faciliter l'hygiène buccodentaire.

L'intermédiaire est réalisé dans la séance par montage du composite sur le secteur fibré. Notons qu'elle existe une technique indirecte qui consiste a un réglage d'occlusion suivi d'un polissage soigneux. Le bridge est déposé avant le deuxième temps chirurgical.

**C. les reconstitutions hybrides :**

Selon des cas cliniques, une préparation périphérique existante peut être combinée à une ailette collée sur une dent naturelle intacte, ce sont les reconstructions hybrides .(48)

La prothèse comporte alors une armature en métal coulé préparée autour de la périphérie avec des ailettes qui seront collées à les dents intactes. il n'est pas conseillée d'utiliser ce type de reconstitutions dans le cas d'une prothèse définitive mais constitue une alternative possible lors d'une phase transitoire

## 2.4. Prothèses de temporisation immédiate implanto-portée :

### 2.4.1. Définition :

Appelée aussi la mise en esthétique immédiate ou la mise en situation prothétique immédiate. C'est la mise en place d'une prothèse de temporisation implanto-portée en sous occlusion le jour même de la mise en place de l'implant.(49)

La réussite d'une PTI dépend de plusieurs facteurs, notamment de la stabilité primaire des implants qui doit être excellente, de la qualité et de la quantité d'os disponibles, (50) ainsi que des caractéristiques des implants utilisés (de préférence les vis cylindro-coniques, état de surface rugueux qui favorise la cicatrisation).(12)

#### ❖ Les avantages des prothèses immédiates fixes :

- La bonne gestion des tissus mous ;
- Elimination de la chirurgie de deuxième étape ;
- Le profil d'émergence est formé de manière optimale en conditionnant le tissu péri-implantaire, et les papilles sont ainsi formées à un stade précoce (meilleur résultat esthétique) ;
- Le confort du patient.(50)

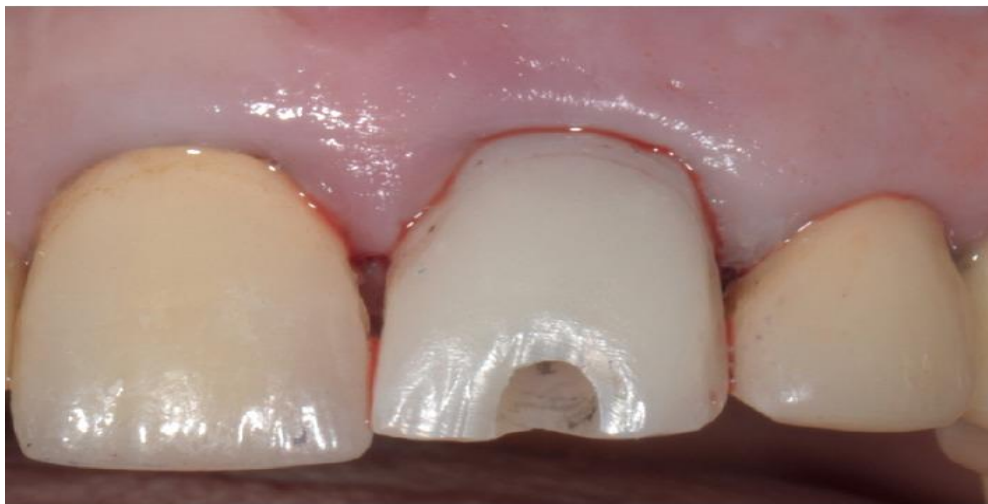Il existe deux types de prothèses TII : la prothèse scellée et la prothèse vissée

### 2.4.2. Prothèse provisoire transvissée :

Est une prothèse provisoire transvissée directement sur l'implant sur un pilier intermédiaire lui-même vissé sur l'implant(7) (50)

Tableau 2: Avantages et inconvénients de prothèse provisoire transvasée

Avantages	Inconvénients
<ul style="list-style-type: none"> <li>• Elle évite l'utilisation de ciment de scellement qui peut nuire à la cicatrisation des tissus mou.</li> <li>• Démontage facile de la prothèse.</li> <li>• Connexions par l'intermédiaire de piliers provisoires.</li> <li>• Possibilité de vérification de la stabilité clinique des implants sans perturber l'ostéointégration.</li> </ul>	<ul style="list-style-type: none"> <li>• Anatomie occlusale altérée ;</li> <li>• Temps de travail plus important pour la pose et la dépose d'une prothèse complète s'appuyant sur plusieurs implants ;</li> <li>• Présence d'un orifice sur la face occlusale qui affaiblit la reconstitution et augmente le risque de fracture ;</li> <li>• Application conditionnée par un axe implantaire palatin ou lingual par rapport au bord incisif.</li> </ul>



Source : <https://www.ncbi.nlm.nih.gov/pmc/articles/PMC6875416/>

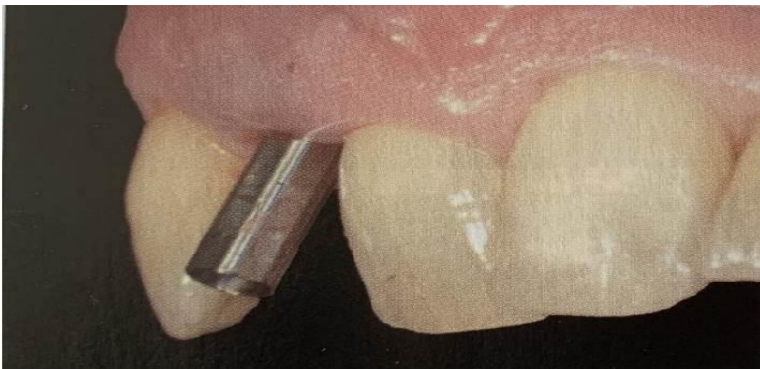**Figure 31: restauration provisoire transvasée immédiate**

### 2.4.3. Prothèse provisoire scellée :

La prothèse est liée aux piliers intermédiaires par scellement. Ces derniers sont eux-mêmes vissés aux implants. Le scellement de la prothèse provisoire est effectué à l'aide d'un ciment temporaire.(7)

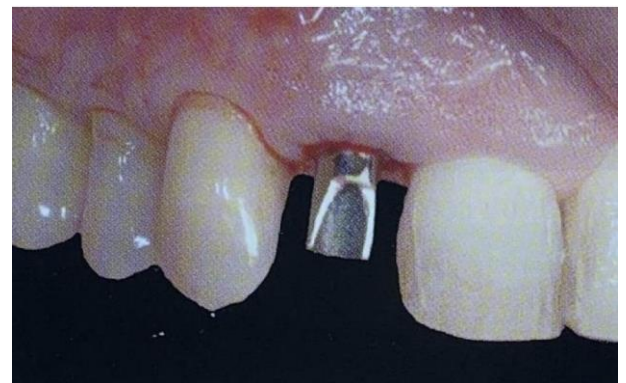**Tableau 3: Prothèse provisoire scellée (avantages, inconvénients)**

Avantages	Inconvénients
<ul style="list-style-type: none"> <li>• <b>Respect de l'anatomie occlusal ;</b></li> <li>• <b>Rattrapage plus facile d'une angulation vestibulo-linguale ;</b></li> <li>• <b>Exécution rapide de la fixation ou de la dépose de la prothèse.</b></li> </ul>	<ul style="list-style-type: none"> <li>• le ciment de scellement qui peut fusionner dans les tissus mous environnants et causer une inflammation ou même une défaillance de l'ostéointégration. Ce risque est encore plus présent dans un site post-extractionnel</li> <li>• Ne permet pas de vérifier la stabilité des implants mis en charge durant la période d'ostéo-intégration, car les forces exercées lors du descellement peuvent compromettre l'ostéo-intégration ;</li> <li>• Induit un risque de descellement ;</li> <li>• N'est pas conseillé lorsque les implants sont très enfouis.</li> <li>• Exige une exécution rapide afin de s'adapter au temps de prise du ciment.</li> </ul>



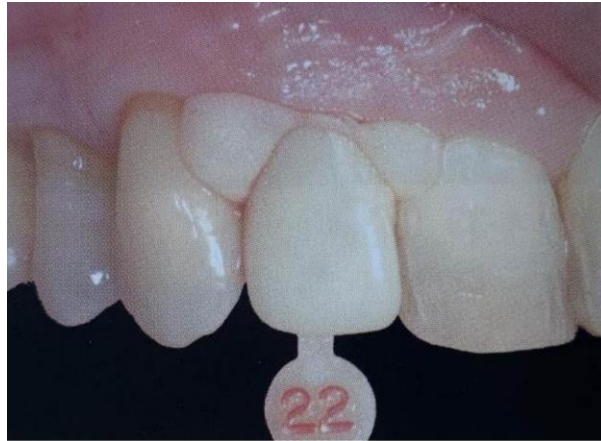**Source :** Susini D. La temporisation implantaire en secteur esthétique: procédures et techniques. 2019.

**Figure 33 Implant remplaçant une incisive centrale latérale**



**Source :** Susini D. La temporisation implantaire en secteur esthétique: procédures et techniques. 2019.

**Figure 32 Mise en sous occlusion et biseautage du pilier provisoire**



Source : Susini D. La temporisation implantaire en secteur esthétique: procédures et techniques. 2019.

**Figure 34: Rebasage de la couronne provisoire avec de la résine fluide puis scellement au ciment de scellement provisoire**

### 3. Les implants provisoires

Sont de très petit diamètre, Ces implants sont utilisés pour la mise en charge immédiate afin de soutenir les restaurations provisoires, ainsi que pour la stabilisation des prothèses dentaires complètes.

(51)

#### 3.1.Indications

- Utilisés principalement pour soutenir une prothèse temporaire dans les cas d'édentement partiel ou total, que ce soit dans la mâchoire supérieure ou inférieure ;
- Ils sont recommandés pour les traitements implantaires qui nécessitent une augmentation de volume osseux, afin d'éviter l'exposition ou la résorption de la greffe due à une prothèse amovible ;
- Ils peuvent également jouer un rôle dans la stabilisation des guides chirurgicaux(52)

#### 3.2.Contre-indications

- En cas d'édentement d'une seule dent ou d'un espace insuffisant entre les implants définitifs ;
- l'épaisseur osseuse est insuffisante ;
- Hauteur d'os insuffisante. (52)

### 3.3. Avantages et inconvénients

**a. Les implants transitoires présentent plusieurs avantages en tant que support de prothèses transitoires :**

- Ils offrent un confort immédiat ;
- Ils sont particulièrement adaptés aux patients édentés total mandibulaires.
- Ils ne provoquent pas de pression sur les muqueuses et les nerfs en cas de résorption osseuse importante ;
- Ils maintiennent la stabilité occlusale. (53)

**b. Inconvénients des implants transitoires comme support de prothèses transitoires :**

Il convient également de mentionner les inconvénients potentiels associés à l'utilisation des implants transitoires comme support de prothèses transitoires, qui sont les suivants :

- Le coût total du traitement est augmenté.
- Longue durée d'intervention chirurgicale.
- Présence de résidus de monomère lors de l'utilisation de techniques de prothèse directe peut entraîner une contamination du site opératoire. (53)

**CHAPITRE V :**  
**PARTIE PRATIQUE**



# **MATERIELS ET METHODES**

## 1. MATERIELS ET METHODES

### 1.1. Objectif principal :

L'objectif principal de notre revue systématique de la littérature est d'évaluer la durée de temporisation avec la prothèse provisoire.

### Objectifs secondaires :

- ❖ Déterminer les différents types de prothèse de temporisation implantaire ;
- ❖ Décrire les avantages, les inconvénients, et les indications de prothèse de temporisation en implantologie.
- ❖ identifier les facteurs influençant la temporisation

### 1.2. Type d'étude :

Il s'agit d'une revue systématique de littérature portant sur les études publiées de 2012 à 2023, pour voir la durée de port de la prothèse provisoire en implantologie.

### 1.3. Population de l'étude :

- Notre étude cible les articles répondant aux critères d'inclusion.

### 1.4. Les critères d'inclusion :

- Année de publication : 2012 à 2023
- Langue d'article : Français ou Anglais
- Les articles sur des sujets humains porteurs d'implants dentaires unique ou multiple
- Les articles qui s'intéressent sur les patients avec traitement implantaire porteur d'une prothèse provisoire

### 1.5. Les critères d'exclusion :

- Articles publiés antérieur à 2012
- Articles publiés en d'autres langues.
- Les études ne parlant pas de prothèse provisoire en implantologie.
- Les études qui s'intéressent sur les prothèses définitives.
- Mémoires.
- Revues narratives

### 1.6. Sources des données :

La recherche a été effectuée sur une seule base de données électronique : PubMed.

### 1.7. Stratégies de recherche :

Les termes MeSH utilisés pour la recherche de littérature étaient en rapport avec la prothèse de temporisation en implantologie. Cette recherche a été débutée en octobre 2022 . Nous avons utilisé des équations de recherche avec des termes combinés

Anglais	Synonyme en Français
denture AND temporary AND implants	Prothèse dentaire ET temporaire ET implants
temporary dental prostheses AND implants	Prothèses dentaires temporaires et implants
temporization prosthesis in implantology	Prothèse de temporisation en implantologie
dental implant AND provisional prosthesis	Implant dentaire ET prothèse provisoire

### 1.8. Fiches d'extraction des données :

Les informations concernant les études retenues ont été relevées à l'aide d'une grille d'extraction de données Puis, les informations recueillies ont été synthétisées dans un tableau.

- Le titre de l'article
- L'auteur
- L'année de publication
- Taille d'échantillon
- Le type de d'étude
- Le type de document
- La population
- Résultats
- Conclusion

# **RESULTATS**

2. RÉSULTATS :

2.1. Résultats des différentes phases de recherche d'articles pour la revue systématique :

Au début de notre recherche, nous avons identifié 5510 articles, après limitation de l'année 2012 à 2023 on a obtenu 2230 articles après filtration (Essai clinique ; Méta-analyse ; Essai contrôlé randomisé Revue systématique; Review) on a obtenu 428. Après une lecture de titres et résumés 402 articles ont ensuite été exclus de notre étude. Une liste de 26 articles a été obtenus ; 11 autres articles intégraux non inclus ont été éliminés, ce travail a finalement permis d'obtenir 15 articles utilisés afin de donner une réponse à notre hypothèse.

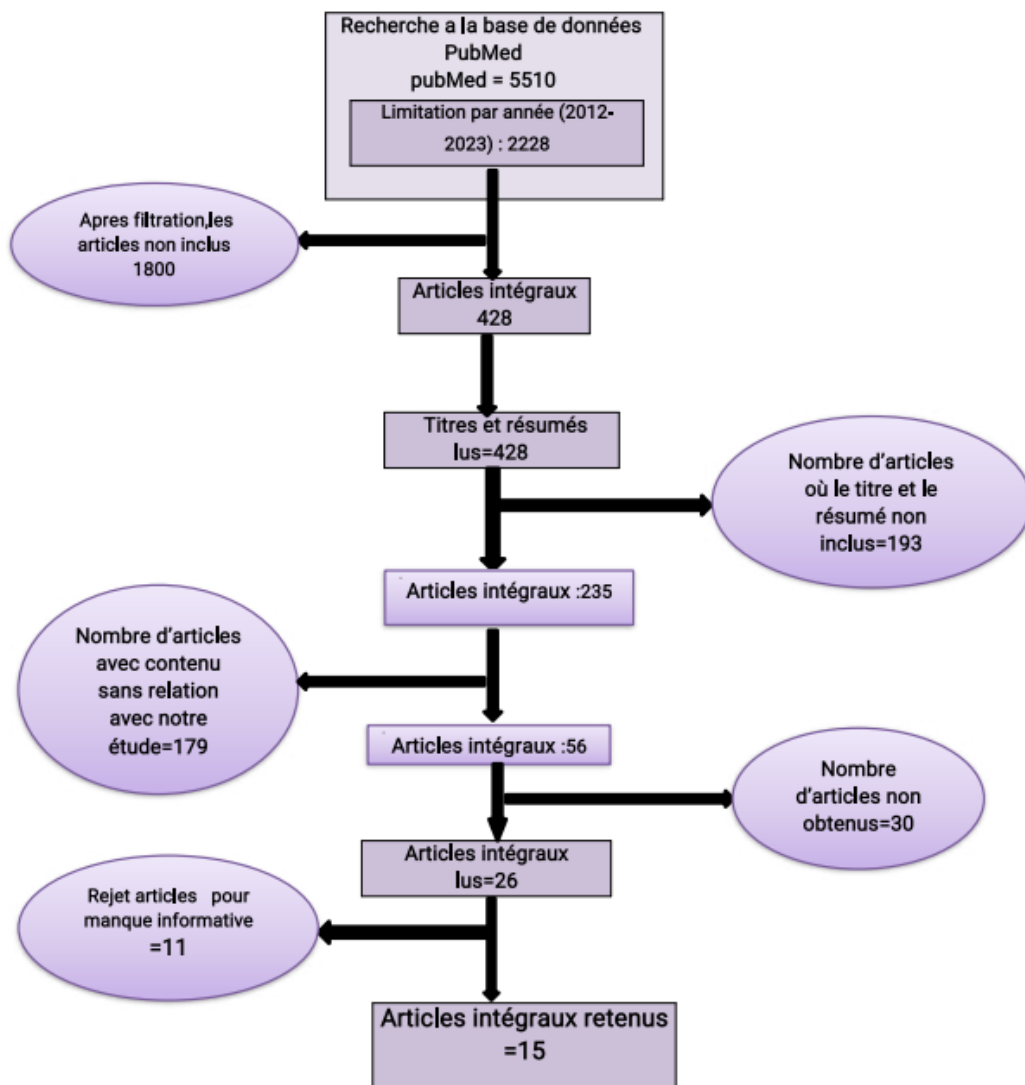


Figure 35: diagramme de flux de processus d'inclusion des articles

2.2. Analyse des articles inclus :

Titre	AUTEUR	POPULATION	TAILLE	RESULTAT	CONCLUSION
<p>Immediate Loading of Implants Placed by Guided Surgery in Geriatric Edentulous Mandible Patients <b>(54)</b></p>	<p>Velasco-Ortega E, Jiménez-Guerra A, Ortiz-Garcia I, Moreno-Muñoz J, Núñez-Márquez E, Cabanillas-Balsera D, López-López J, Monsalve-Guill L. 2021 Apr</p>	<p>âgés de 62 à 77 ans  (âge moyen 65,4)</p>	<p>22 patients  (12 femmes et 10 hommes)  (198 implants)</p>	<ul style="list-style-type: none"> <li>• Après une période de cicatrisation de 6 mois, 22 réhabilitations fixes d'arcade complète ont été réalisées sur les 193 implants restants.</li> <li>• Cependant, 5 implants (2,5 %) chez 5 patients (22,7 %) ont été perdus pendant la période de cicatrisation en raison d'un manque d'ostéointégration.</li> <li>• Des complications prothodontiques mécaniques ont été observées chez 6 patients, dont 2 présentaient une fracture de la résine de la prothèse provisoire et 4 présentaient des complications de la prothèse définitive.</li> <li>• Une prescription médicamenteuse a été donnée à tous les patients.</li> <li>• Cette approche chirurgicale est réalisée sans lambeau.</li> </ul>	<p>La période de temporisation avec prothèse de l'arcade complète de la mandibule immédiate en acrylique reste identique chez tous les malades (6 mois)</p>
<p>Single-tooth replacement in the anterior maxilla by means of immediate implantation and early loading: clinical and aesthetic results at 5 years(55)</p>	<p>Renzo Guarnieri, MD, DDS;* Alessandro Ceccherini, MD, DDS;† Maurizio Grande, DDS‡</p>	<p>Des Patients sélectionnés pour la pose des implants avec un bon état de santé général, sans maladie systémique chronique ni tabagisme, âge moyen 34ans</p>	<p>21patients  (14 homme, 7 femme)</p>	<ul style="list-style-type: none"> <li>• Un implant a été perdu à 6 mois.</li> <li>• La survie clinique de 20 implants a été réalisée, avec un taux de survie des implants de 95,2% après 5 ans.</li> <li>• Une récession gingivale minimale et une préservation des papilles ont été observées après 5 ans.</li> <li>• Le changement moyen du niveau de l'os cortical marginal était de 0,40 mm à 6 mois et de 0,83 mm à 5 ans.</li> </ul>	<p>Implantation immédiate et la restauration provisoire précoce avec préservation des tissus durs et mous, peut être considérée comme une procédure prévisible en termes de survie de implant et de remodelage des tissus durs et mous</p>

<p>A retrospective 10-year mean follow-up of implants placed in ridges grafted using autogenous mandibular blocks covered with bovine bone mineral and collagen membrane(56)</p>	<p>MatteoChiapasc oGraziaTommas ato  David Palombo  Massimo Del Fabbro  2020</p>	<p>âgés de 18 à 78 ans  (âge moyen 49ans)</p>	<p>75patients  (54 femmes, 21hommes)</p>	<ul style="list-style-type: none"> <li>• Les taux cumulés de survie et de réussite des implants étaient de 98,11 % et 85,16 %, respectivement</li> <li>• tous les patients recevront des greffes osseuses ainsi qu'une prescription médicamenteuse</li> </ul>	<p>Les phases prothétiques commencent 3 à 10 mois après implantation et les prothèses de temporisation sont maintenues pendant 3 à 9 mois, afin d'obtenir une adaptation optimale des tissus mous et de conditionnement Enfin, des prothèses définitives fixes (cimentées ou vissées) ont été livrées.</p>
<p>Influence of the fixed implant-supported provisional phase on the esthetic final outcome of implant-supported crowns: 3-year results of a randomized controlled clinical trial(57)</p>	<p>David Furze , Ashley Byrne, Sonia Alam , Urs Brägger , Daniel Wismeijer , Juli a- Gabriela Wittneben</p>	<p>Adulte groupe de cohorte 1 : une phase provisoire avec conditionneme nt des tissus mous groupe de cohorte 2 : sans phase provisoire.</p>	<p>20 patients</p>	<ul style="list-style-type: none"> <li>• Après 3 ans, tous les implants ont survécu.</li> <li>• Une couronne implanto-portée a été exclue de l'étude en raison de la défaillance de la dent adjacente, remplacée par une autre couronne sur implant.</li> <li>• Les scores esthétiques roses modifiés (ModPES) étaient significativement différents entre les groupes 1 et 2.</li> <li>• Les scores esthétiques blancs (WES) n'étaient pas statistiquement différents entre les deux groupes.</li> <li>• La perte osseuse moyenne après 3 ans était de -0,05 mm pour le groupe 1 et de -0,04 mm pour le groupe 2, sans être statistiquement significative.</li> </ul>	<p>La temporisation de 6mois avec des prothèses provisoires fixes implanto-portées améliorent le résultat esthétiquefinal de la muqueuse péri-implantaire</p>

<p>Multidisciplinary Oral Rehabilitation Of A Severely Compromised Dentition(58)</p>	<p>Carlo Maiorana,Dario Andreoni,Paola Polacco,Pier Paolo Poli 2020</p>	<p>Patient partiellement édenté présentant une dentition résiduelle sévèrement compromise</p>	<p>-1 patiente -5 implants au maxillaire -3 implants à la mandibule</p>	<ul style="list-style-type: none"> <li>• Régénération osseuse guidée réalisée pour corriger les défauts osseux après l'insertion des implants au maxillaire.</li> <li>• Gestion des tissus mous considérée comme une question clé.La cicatrisation s'est déroulée sans incident.</li> <li>• Chirurgie de réentrée effectuée pour connecter les piliers de cicatrisation après 6 mois au maxillaire et 4 mois à la mandibule.</li> <li>• Prescription d'antibiotiques (amoxicilline clavulanate 875/125 mg comprimés) pour prévenir les infections postopératoires du site opératoire.</li> <li>• Prescription d'anti-inflammatoires non stéroïdiens (ibuprofène 600 mg granulés effervescents) pour soulager la douleur.Utilisation d'un rince-bouche au gluconate de chlorhexidine 0,2 % pour réduire la charge bactérienne.</li> <li>• Prise d'empreintes effectuée pour entamer les phases prothétiques après l'adaptation initiale des tissus mous.</li> </ul>	<p>Les prothèses provisoires(une prothèse provisoire fixe transvissée et implanto-portée au maxillaire et des couronnes provisoires en résine implanto-portées à la mandibule) ont été laissées in situ pendant environ 7 à 8 mois pour permettre une bonne maturation des tissus mous péri-implantaires .</p>
<p>Immediate, early (6 weeks) and delayed loading (3 months) of single implants: 4-month post-loading from a multicenter pragmatic randomised controlled trial (59)</p>	<p>Marco Esposito, Konstantinos Siormpas, Miltiadis Mitsias, Soheil Bechara, Anna Trullenque-Eriksson, Roberto Pistilli 2016</p>		<p>81 patients -27 implants unitaires -27 prothèses partielles fixes -27 prothèses totales fixes</p>	<ul style="list-style-type: none"> <li>• Aucun patient n'a abandonné jusqu'à 4 mois après la mise en charge. Aucun implant ou prothèse n'a échoué</li> <li>• . Toutes les stratégies de mise en charge ont été très efficaces et aucune différence n'a pu être observée pour la survie des implants et les complications lors de la mise en charge immédiate, précoce ou conventionnelle des implants</li> </ul>	<p>La période de temporisation des prothèses provisoires est 4mois</p>



<p>Immediate occlusal vs nonocclusal loading of implants: A randomized prospective clinical pilot study and patient centered outcome after 36 months (60)</p>	<p>Susanne Vogl, Marlene Stopper, Markus Hof, Kerstin Theisen, Walther A Wegscheider, Martin Lorenzoni 2019</p>	<p>Patients ayant subi une chirurgie implantaire</p>	<p>20 patients adultes -9 patients (21 implants) -10 patients (31 implants)</p>	<ul style="list-style-type: none"> <li>• Le traitement antibiotique a été commencé 1 jour avant la chirurgie et poursuivi pendant 5 jours (Augmentin 1 g deux fois par jour ; Smithkline Beecham, Worthing, UK).</li> <li>• Des guides à appui dentaire stéréolithographiques ont été réalisés pour transférer les positions d'implant planifiées en 3D à la situation chirurgicale.</li> <li>• Une technique de punch sans lambeau a été utilisée chez 2 patients, tandis que 18 patients ont été approchés par lambeau via une incision crestale.</li> <li>• Un implant dans le groupe témoin a été perdu, entraînant un taux global de survie et de réussite de l'implant de 98,2%.</li> <li>• Des couronnes unitaires ou des gouttières en résine ont été conçues pour une mise en place immédiate par vissage sur des piliers provisoires personnalisés.</li> </ul>	<p>Les restaurations définitives attelles ou unitaires ont été cimentées ou vissées aux implants 6 à 8 mois après Les deux types de restaurations provisoires immédiates sont viables chez des patients sélectionnés</p>
<p>Achieving the Optimal Peri-implant Soft Tissue Profile by the Selective Pressure Method via Provisional Restorations in the Esthetic Zone (61)</p>	<p>Jung Nam , PrasitAranyarachkul</p>	<p>Adulte</p>	<p>03</p>	<ul style="list-style-type: none"> <li>• Une réponse positive des tissus mou péri-implantaire qui se traduit par la stabilité et l'épaississement Après la mise en place des restaurations provisoires</li> </ul>	<p>les restaurations provisoires avec une période de 6mois sont essentielles pour obtenir un profil idéal des tissus mous péri-implantaires</p>

<p>Dimensional changes of peri-implant tissue following immediate flapless implant placement and provisionalization with or without xenograft in the anterior maxilla: a study protocol for a randomized controlled trial <b>(62)</b></p>	<p>MeshkatAlsadat M, Hassani A, Bitaraf T, Salmasi SC. 2022 Nov</p>	<p>Les patients besoin de l'extraction d'une dent maxillaire (numéros 14 à 24) et de la possibilité de pose immédiate d'implants sur le même site</p>	<p>30 patients</p>	<p>deux groupes :</p> <ul style="list-style-type: none"> <li>• gr 1 (avec greffe osseuse)</li> <li>• gr 2 (sans greffe osseuse).</li> </ul> <p>Chaque patient se verra prescrire un pilier de cicatrisation pour une période d'environ deux semaines, avant d'être remplacé par un pilier modifié en laboratoire et une prothèse temporaire non fonctionnelle. Les résultats secondaires montrent que toute prothèse qui échoue avec l'implant ou ne peut être placée sera considérée comme un échec de l'implant et remplacée pour une raison quelconque. De plus, tous les patients recevront une prescription médicamenteuse.</p>	<p>La durée de temporisation est 3mois avec prothèse immédiate implanto-portée non fonctionnelle</p>
<p>Immediate Loading of Single Post-Extractive Implants in the Anterior Maxilla: 12-Month Results From a Multicenter Clinical Study <b>(63)</b></p>	<p>TommasoGrandi, DDS; Giovanna Garuti, DDS ; RawadSamarani , DDS ; Paolo Guazzi, DDS ; Andrea Forabosco, M.D. 2012</p>	<p>L'âge moyen de 37,4 ans</p>	<p>36patients (20 femmes, 16 hommes)</p>	<ul style="list-style-type: none"> <li>• L'implantation immédiate suivie d'une temporisation dans le maxillaire antérieur s'est avérée être un traitement efficace.</li> <li>• La mise en charge immédiate d'implants uniques post-extractionnels n'est pas une procédure bien établie et peut présenter un risque plus élevé d'échec de l'implant et de complications par rapport aux implants retardés.</li> <li>• Le taux de survie cumulatif des implants à 5 ans était de 92,4% dans le maxillaire et de 94,7% dans la mandibule.</li> <li>• Aucune différence dans les taux d'échec n'a été observée entre les implants placés immédiatement et les implants placés de manière conventionnelle.</li> </ul>	<p>Les prothèses provisoires sont portées pendant la période de cicatrisation pour éviter toute manipulation qui pourrait compromettre l'ostéointégration</p>

				<ul style="list-style-type: none"> <li>• Une prescription médicamenteuse a été donnée à tous les patients, et une alimentation molle a été recommandée pendant la période de cicatrisation.</li> <li>• La plupart des sites présentaient une densité osseuse classée D2, et aucun site n'a été classé D4.</li> </ul>	
<p>Immediate occluding definitive partial fixed prosthesis versus non-occluding provisional restorations - 4-month post-loading results from a pragmatic multicenter randomised controlled trial (64)</p>	<p>Friedhelm Heinemann, Brendan Grufferty, George Papavasiliou, Marzena Dominiak, Jaime Jiménez García, Anna Trullenque-Eriksson, Marco Esposito</p>	<p>-25 patients ont reçu une prothèse céramo-métallique transvissée définitive en occlusion -25 patients ont reçu une prothèse renforcée acrylique provisoire non occlusive</p>	<p>50 patients</p>	<ul style="list-style-type: none"> <li>• Deux implants immédiatement chargés en occlusion avec leurs prothèses définitives associées (8 %) ont échoué précocement.</li> <li>• Les patients soumis à une mise en charge sous-occlusion ont perdu en moyenne 0,72 mm d'os péri-implantaire après quatre mois, tandis que ceux restaurés avec des prothèses fixes partielles définitives en occlusion ont perdu en moyenne 0,99 mm.</li> <li>• Aucune différence statistiquement significative n'a été observée pour les changements au niveau de l'os marginal entre les deux groupes.</li> <li>• Les différences dans les scores esthétiques n'ont pas montré de signification statistique.</li> <li>• Les patients du groupe non occlusal étaient significativement plus satisfaits de la fonction de leurs prothèses implanto-portées.</li> <li>• Le groupe prothèse définitive immédiate nécessitait significativement moins de temps passé au fauteuil et un nombre de visites moins élevé.</li> </ul>	<p>Cette étude n'a pas apporté de réponse concluante mais peut suggérer que les prothèses provisoires en résine acrylique mises en charge immédiatement non occlusale dans une durée de 4mois peuvent augmenter la satisfaction fonctionnelle des patients, le temps passé au fauteuil et le nombre de visites, par rapport aux prothèses définitives mises en charge immédiatement en occlusion fonctionnelle.</p>
<p>Immediate placement of single implants with or without immediate</p>	<p>Kirsten W. Slagter, Gerry M. Raghoebar, Derik F. M.</p>	<p>Agés plus de 18ans -20 patients : implantation immédiate</p>	<p>40 patients</p>	<ul style="list-style-type: none"> <li>• Les patients ont commencé une antibiothérapie prophylactique et la dent défailante a été extraite de manière atraumatique, sans soulever de lambeau mucopériosté.</li> <li>• Dans le groupe A, une empreinte a été réalisée</li> </ul>	<p>-La restauration provisoire immédiate des implants dentaires dans les sites post-extractionnels de la zone esthétique maxillaire</p>

<p>provisionalization in the maxillary aesthetic region: A 5-year comparative study <b>(65)</b></p>	<p>Hentenaar, Arjan Vissink, and Henney J. A. Meijer</p>	<p>avec mise en place immédiate d'une prothèse provisoire -20patient : implantation immédiate avec mise en place différée d'une prothèse provisoire</p>		<p>immédiatement après la pose de l'implant, suivie de la fabrication d'une restauration provisoire transvissée au laboratoire dentaire.</p> <ul style="list-style-type: none"> <li>• Dans le groupe B, une vis de couverture correspondante a été placée immédiatement après la pose de l'implant. Une greffe ovale libre de tissus mous, prélevée sur la muqueuse palatine, a été suturée au-dessus de l'alvéole reconstruite pour favoriser la fermeture et la cicatrisation de la zone greffée. Après trois mois, l'implant a été découvert par une petite incision au niveau du site de la vis de couverture, suivi d'une empreinte au niveau de l'implant et de la mise en place d'une restauration provisoire.</li> <li>• La pose immédiate d'implants avec des restaurations provisoires immédiates et la pose immédiate d'implants avec des restaurations provisoires différées ont entraîné une perte osseuse péri-implantaire mineure.</li> <li>• L'évaluation à 5 ans a montré que la seule différence significative, bien que cliniquement non pertinente, entre les deux procédures était que les implants du groupe provisoire immédiat étaient recouverts buccalement d'une couche osseuse légèrement plus épaisse.</li> <li>• Les taux de survie des implants et des restaurations étaient de 100%. Aucune différence cliniquement pertinente n'a été observée dans le niveau de la muqueuse péri-implantaire médiane, l'esthétique et les résultats pour les patients.</li> </ul>	<p>est une alternative fiable à la restauration différée.</p> <p>-La mise en place définitive de la couronne a eu lieu trois mois après la pose d'une prothèse provisoire soit une prothèse provisoire immédiate ou bien différée</p>
---	--	---	--	---	---

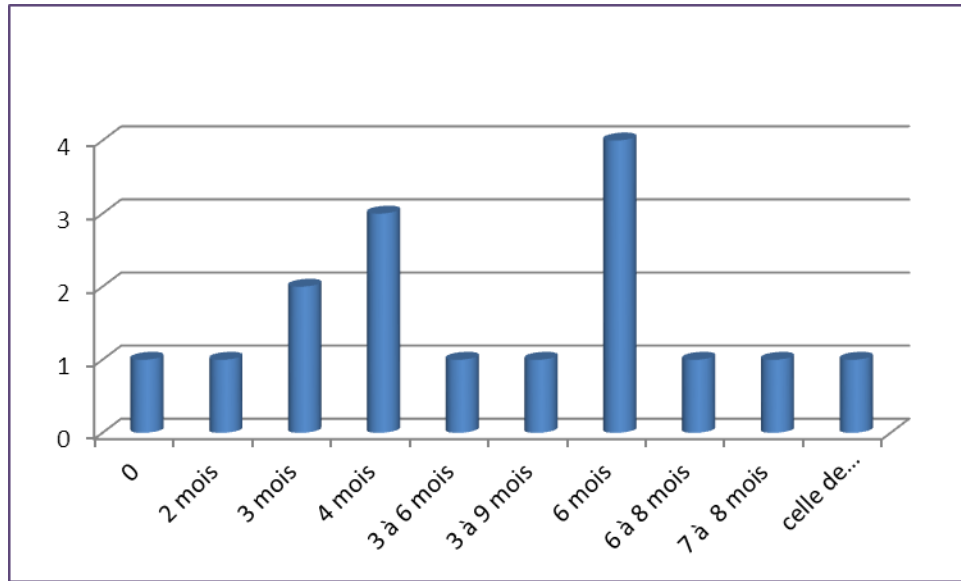
<p>Digitally prefabricated versus conventionally fabricated implant-supported full-arch provisional prosthesis: a retrospective cohort study (66)</p>	<p>Chaoqun Chen, Haiyan Lai, Huiyong Zhu, and Xinhua Gu Corresponding author 2022 Aug</p>		<p>39 patients (22 hommes et 17 femmes) (200 implants)</p>	<ul style="list-style-type: none"> <li>• GA : 20 patients traités avec des prothèses provisoires préfabriquées numériquement.</li> <li>• GB : Traités avec des prothèses provisoires fabriquées de manière conventionnelle.</li> <li>• Taux de survie implant/prothèse provisoire de 100 % dans les deux groupes.</li> <li>• Complications observées avec une faible fréquence dans les deux groupes.</li> <li>• Temps moyen de restauration plus court dans le groupe A (116,16 ± 16,61 min) par rapport au groupe B (242,11 ± 30,14 min) (P &lt; 0,05).</li> <li>• Prescription de médicaments recommandée pour tous les patients.</li> </ul>	<p>. Tous les patients ont reçu une prothèse provisoire de 10 à 12 unités le jour de la chirurgie, suivie d'une période de cicatrisation implantaire de 3 à 6 mois selon les conditions individuelles.</p>
<p>Immediate single implant restorations in mandibular molar extraction sockets: a controlled clinical trial (67)</p>	<p>Momen A Atieh 1, Nabeel HM Alsabeeha , Warwick J. Duncan , Rohana K de Silva , Mary P. Cullinan , Donald Schwass , Alan GT Payne  2013</p>	<p>Le diamètre 8 à 9 mm  Placés soit dans  -une alvéole d'extraction molaire fraîche,  -soit dans un site cicatrisé</p>	<p>24 implants</p>	<ul style="list-style-type: none"> <li>• Taux global de réussite des implants après 1 an de service : 75% pour les 24 implants répartis dans deux groupes de traitement.</li> <li>• Les implants placés immédiatement ont montré une stabilité supérieure immédiatement après la chirurgie par rapport aux implants placés en différé.</li> <li>• Les implants posés en différé ont montré une stabilité accrue après 8 semaines de cicatrisation.</li> <li>• La réhabilitation des molaires mandibulaires manquantes avec des implants de large diamètre placés et restaurés immédiatement a été associée à un taux d'échec relativement élevé.</li> </ul>	<p>Les couronnes provisoires ont été laissés pendant 8 semaines (2mois) avant les couronnes entièrement en céramique</p>

<p>Immediate, early (6 weeks) and delayed loading (3 months) of single, partial and full fixed implant supported prostheses: 1-year post-loading data from a multicenter randomised controlled trial <b>(68)</b></p>	<p>Miltiadis Mitsias, Konstantinos Siormpas, Valeria Pistilli, Anna Trullenque-Eriksson, Marco Esposito 2018</p>	<p>-18 nécessitant des implants unitaires, - 18 prothèses fixes partielles et - 18 prothèses totales fixes d'arc croisé</p>	<p>54 patients</p>	<ul style="list-style-type: none"> <li>• Deux patients ont abandonné le traitement jusqu'à 1 an après la mise en charge lorsqu'ils ont été réhabilités avec des prothèses totales fixes à arcade croisée en suivant une approche de mise en charge conventionnelle.</li> <li>• Aucun implant ou prothèse n'a échoué pendant la période d'évaluation.</li> <li>• Aucune différence statistiquement significative n'a été observée en termes de complications et de perte osseuse entre les trois stratégies de mise en charge utilisées.</li> </ul>	<p>Les implants ont été initialement mis en charge avec des prothèses provisoires, remplacées après 4 mois par des prothèses définitive. Toutes les stratégies de mise en charge ont été très efficaces et aucune différence n'a pu être observée pour la survie des implants et les complications lors de la mise en charge immédiate, précoce ou conventionnelle des implants</p>
--	--	---	--------------------	--	---

### 2.3. Résultats des études :

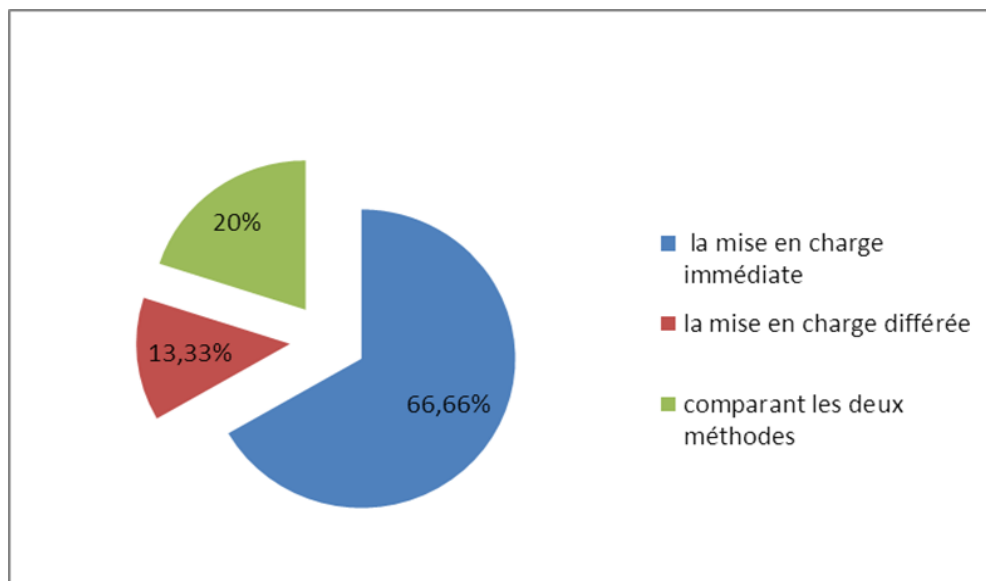
Il a été observé une variation considérable de la durée de port des prothèses de temporisation à travers l'analyse des 15 articles.

- Il a été constaté qu'**une seule étude (67)** mentionnait une durée de port de prothèse de temporisation de **2 mois** exactement. Ce qui représente environ **6,6%** du nombre total des études incluses.
- Les résultats de **deux études(62) et(65)** ont révélé que la durée de port de prothèse de temporisation précise était de **3 mois**, représentant environ **13,33%** du nombre total des études incluses.
- Il a été constaté qu'**une seule des études(66)** mentionnait une durée de port de prothèse de temporisation **entre 3 à 6 mois**. Cette durée de port représente environ **6,6%** du nombre total des études incluses.
- **Une seule étude** incluse(56) rapportait une durée de port de prothèse de temporisation **de 3 à 9 mois**, soit environ 6,6% du nombre total des études incluses.
- **Trois études(59) (64) (68)** ont montré que la durée de port de prothèse de temporisation était fixée à **4 mois**, représentant environ **20%** du nombre total des études incluses.
- **Quatre études(54) (57) (55) et(61)** ont démontré que la durée de port de prothèse de temporisation était fixée de **6 mois**. Cette durée de port représente environ **26,66%** du nombre total des études incluses.
- **Une seule des études (60)** a montré que la durée de port de la prothèse de temporisation est **entre 6 à 8 mois**. Cette durée de port représente environ **6,6%** du nombre total des études incluses.
- **Une seule des études (58)** a montré que la durée de port de la prothèse de temporisation **entre 7 à 8 mois**. Cette durée de port représente environ **6,6%** du nombre total des études incluses.
- **Un seul article(63)** ne précise pas la période de port pour la prothèse de temporisation, mais indique que cette période est équivalente à celle de **l'ostéointégration**. Cette étude représente environ 6,6% du nombre total d'études incluses.
- Il est mentionné dans l'article (64) qu'un groupe de participants n'a pas bénéficié d'une prothèse de temporisation.



**Figure 36: Durée de port des prothèses de temporisation en fonction du nombre d'articles inclus**

Il a été observé à travers les articles inclus qu'il existe deux types de mise en charge pour les prothèses provisoires, à savoir la mise en charge immédiate (sous- occlusion) ou la mise en charge différée. Il y a 10 articles portant sur la mise en charge immédiate (66,66%), 2 articles sur la mise en charge différée (13,33%), et 3 articles comparant les deux méthodes de mise en charge (immédiate et différée) (20%).



**Figure 37: Méthode de la mise en charge en fonction du nombre d'articles inclus**

- La plupart des articles étudiés traitent la mise en charge immédiate de la prothèse de temporisation, avec des durées de port variables. Parmi les études incluses, quatre (54),(55)



(57)et(61) ont mentionné une durée de port précise de 6 mois. Une autre étude(58) a rapporté une durée de 7 à 8 mois. Dans une autre étude (67), , la durée de port était de 2 mois, tandis qu'une seule étude(60) à indiqué une période de 6 à 8 mois. Dans une autre étude (62), la durée de port était de 3 mois, tandis que dans une autre(64) elle était de 4 mois. Enfin, une étude (60) n'a pas précisé la durée de port de la prothèse de temporisation immédiate, mais a noté qu'elle était équivalente à la période d'ostéointégration.

- Deux des articles étudiés abordent la mise en charge différée. L'article(56) indique une période de 3 à 9 mois, tandis que l'article(66) mentionne une durée de port de 3 à 6 mois.
- Trois des articles étudiés (59) (65) (68) ont comparé les deux méthodes de mise en charge, mais on n'a pas trouvé entre eux de différence significative en termes de durée de port entre la mise en charge immédiate et la mise en charge différée.

Concernant l'échec et la réussite des implants selon le score cité on note :

❖ Réussir de 100% sans aucun échec

- **Dans l'article (57)** un implant survivant est défini comme un implant présent au moment du suivi, et considère comme un implant réussie s'il remplit tous les critères de réussite. Dans cette étude, le taux de réussite prothétique était de 95 % et le taux de survie était de 100 % et Le taux de survie de l'implant était de 100 % en utilisant une couronne provisoire pendant une période de 6mois ,en tant que prothèse temporaire Les patients inclus dans cette étude devaient remplir plusieurs critères, notamment : l'absence de maladie parodontale non contrôlée ou non traitée, être en bonne santé médicale et psychologique (auto-évaluation documentée), être disponible pour le suivi et ne pas avoir de lésions carieuses non traitées.
- **L'article(59)** rapporte un taux de survie de 100% pour les implants et les prothèses définitives. une temporisation de 4 mois avec prothèses fixes implanto-portées unitaires, partielles et complètes.
- **L'article (68)** a évalué les échecs de prothèse et d'implant, les complications et les niveaux d'os marginal péri-implantaire comme critères de jugement et a rapporté un taux de survie de 100% des implants et des restaurations définitives pour les trois groupes (mise en charge immédiate, mise en charge précoce et mise en charge conventionnelle) avec une durée de port de prothèse de temporisation de 4 mois.

- **Dans l'article(65)**, Après 5 ans de la pose définitive de la restauration, les deux groupes ont présenté un taux de survie des implants de 100%. Cependant, en ce qui concerne la survie de la restauration, le groupe A (pose immédiate d'implants et provisoire immédiat) a enregistré un taux de 88,9%, tandis que le groupe B (pose immédiate d'implants et prothèse provisoire différée) a présenté un taux de 88,2%.une durée de port de prothèse de temporisation de 3 mois avec prothèse provisoire transvissée a été utilisée . les patients éligibles devaient avoir une hygiène buccale adéquate, une absence de maladie parodontale, ne pas être fumeurs, avoir une santé globale suffisamment bonne pour subir une intervention chirurgicale .
- **Selon un article(66)**, la durée de port recommandée pour la temporisation est de 3 à 6 mois avec prothese implanto-portee . Après un suivi de 3 à 6 mois, aucun échec d'implant ou de prothèse n'a été signalé, ce qui suggère un taux de survie de 100 % implant/prothèse provisoire dans les deux groupes. Toutefois, les patients présentant des maladies systémiques non contrôlées ont été exclus de l'étude.
- ❖ **L'article(54)** rapporte la perte de 5 implants (2,5 %) chez 5 patients (22,7 %) en raison d'un manque d'ostéointégration pendant la période de cicatrisation avec prothèse provisoire avant la mise en charge définitive avec les prothèses céramo-métalliques en raison d'un manque d'ostéointégration . En outre, des complications prosthodontiques mécaniques ont été signalées chez 6 patients, dont 2 ayant subi une fracture de la résine de la prothèse provisoire et 4 présentant des complications de la prothèse définitive (écaillage de la céramique, perte/fracture de la vis prothétique) les patients inclus dans cette étude sont des patients sans maladies systémiques (ASA I-II). Cette étude avait une durée de temporisation de 6 mois avec prothèse provisoire fixes d'arcade complète.
- ❖ **L'article(55)** montre que les patients inclus dans cette étude étaient en bon état de santé général, sans maladie systémique chronique ni tabagisme.. Les patients présentant des caractéristiques telles que le bruxisme, une occlusion postérieure instable, des caries non traitées, une maladie parodontale non contrôlée, des dents adjacentes avec une mobilité de classe I , De plus, un implant a été perdu après une durée de port de prothèse provisoire de 6 mois avec prothèse provisoire implanto-portée.Les 20 implants restants ont atteint une ostéointégration clinique (taux de survie des implants de 95,2 % après 5 ans) avec une récession gingivale minimale et une préservation des papilles. Le niveau moyen de changement de l'os cortical marginal était de 0,40 mm à 6 mois et de 0,83 mm à 5 ans. En ce qui concerne les

complications, une couronne permanente a perdu sa rétention après 24 mois de suivi et a été retirée

- ❖ **L'article(56)** , les implants ont présenté un taux cumulé de survie de 98,11 % et un taux de réussite de 85,16 %. Les implants qui ont été considérés comme défectueux comprenaient ceux qui avaient une perte osseuse péri-implantaire continue, une mobilité ou des symptômes de paraesthésie/dysesthésie persistante, ou une infection péri-implantaire ne répondant pas au traitement médical/chirurgical. Tous les patients ont été soumis à des greffes osseuses et ont reçu une prescription médicamenteuse. La durée de port de la prothèse provisoire variait de 3 à 9 mois.
- ❖ **Dans l'article (60)**, les résultats ont montré des taux de survie et de réussite respectivement de 97,1 % et 100 % dans les groupes de mise en charge non-fonctionnelle immédiate et de mise en charge fonctionnelle immédiate. Les deux groupes ont également obtenu un taux de survie global de 98,2 %. La qualité osseuse a été évaluée selon la classification de Lekholm et Zarb, avec une prédominance de la classe D2 dans 87,3 % des cas et de la classe D1 dans 12,7 % des cas. Tous les patients ayant une bonne santé générale et gencive sain. La durée de port des prothèses provisoires, qui comprenaient des couronnes unitaires et des gouttières en résine, a été de 6 à 8 mois.
- ❖ **L'article (62)** définit l'échec de l'implant comme étant le retrait de l'implant après sa mise en place en raison de la mobilité, de la résorption progressive de l'os marginal, d'une infection ou de toute complication mécanique survenue pendant ou après la chirurgie et qui ne pouvait pas être prévue avant la procédure (comme une fracture de l'implant). L'échec prothétique, quant à lui, désigne toute prothèse qui échoue avec l'implant ou qui ne peut pas être placée en raison d'un échec de l'implant ou qui sera remplacée pour une raison quelconque. Toutefois, les patients présentant des maladies systémiques ou locales, une maladie parodontale ont été exclus de l'étude. La durée de temporisation est 3mois avec prothèse immédiate implanto-portée non fonctionnelle.
- ❖ **l'article (63)** le taux cumulatif de survie des implants était de 97,2 % après 1 an. Seul un implant a été perdu, et cela s'est produit dans de l'os de qualité D3 avec un couple d'insertion final de 35 Ncm. Au cours des 3 premières semaines, la mobilité de l'implant a augmenté progressivement, et il a finalement été retiré. Il n'y avait aucune différence significative entre les implants placés immédiatement et ceux placés de manière conventionnelle. Les sites avaient

majoritairement une densité osseuse classée D2, et aucun site n'était classé D4. L'étude a exclu les patients atteints de maladies systémiques qui pourraient compromettre l'ostéointégration.. La période de cicatrisation était accompagnée d'une prescription médicamenteuse pour tous les patients et d'une alimentation molle. Les prothèses provisoires ont été portées pendant une durée de 3 à 9 mois.

- ❖ **Dans l'article(64)** il a été observé que deux implants immédiatement chargés avec leurs prothèses définitives associées (8%) ont échoué de manière précoce. la temporisation a duré 4mois et a été assurée par une prothèse provisoire renforcée en acrylique.
- ❖ **L'article (67)** a mesuré la survie des implants en évaluant leur stabilité, et a conclu que la longueur de l'implant avait un impact positif sur cette stabilité. Le taux de réussite global des implants, mesuré après 1 an de service pour les 24 implants des deux groupes de traitement, était de 75 %. Les taux de réussite spécifiques étaient de 83,3 % pour le groupe de placement différé et de 66,7 % pour le groupe de placement immédiat. Les couronnes provisoires ont été laissés pendant 8 semaines.

Il a été mentionné dans les articles(60) (63) que la densité osseuse est classée en catégorie D2. Et pour les articles (55) (57) (65) ont indiqué que la quantité osseuse doit être adéquate pour garantir des résultats optimaux

# **DISCUSSION**

### 3. DISCUSSION :

Notre étude avait pour objectif de déterminer la durée optimale pour le port de la prothèse provisoire afin de réduire le nombre de visites de contrôle du patient gestion des rendez-vous tout en garantissant un confort maximal. Nous avons commencé notre étude en octobre 2022 en examinant 15 articles, mais nous avons rencontré des défis tels que l'hétérogénéité de la conception, la méthodologie et le nombre réduit des articles répondant aux critères.

#### 3.1. Point fort et point faible :

La revue de littérature systématique a permis de recenser 15 articles traitant la durée de port de prothèse de temporisation en implantologie. Cependant, l'analyse de ces articles a révélé certaines limites. Tout d'abord, il a été constaté que les différentes études avaient des critères d'inclusion et d'exclusion différents, ce qui a rendu difficile la comparaison des résultats. De plus, certains articles ne précisaient pas la durée de port de la prothèse de temporisation, ou ne fournissaient pas suffisamment d'informations pour expliquer la raison de la durée choisie.

Néanmoins, les résultats ont montré qu'il y a une grande variabilité dans la durée de port des prothèses de temporisation, avec des durées allant de 0 à 9 mois ; Il a été observé que la durée de port la plus répondeuse est de 6 mois, qui représente environ 26,66% des études incluses. Les durées de port les moins courantes sont de 2 mois, 3 à 6 mois, 3 à 9 mois, 6 à 8 mois, et 7-8 mois, chacune représentant environ 6,6% des études incluses. Il est intéressant de noter que la majorité des articles étudiés portent sur la mise en charge immédiate des prothèses de temporisation. Cependant, deux des articles abordent la mise en charge différée, qui peut avoir un impact sur la durée de port de la prothèse provisoire. Les durées de port mentionnées pour la mise en charge différée sont de 3 à 9 mois et de 3 à 6 mois, respectivement. Il est également important de souligner que certaines études(59) (65) (68) ont comparé les deux méthodes de mise en charge, mais aucune différence significative n'a été trouvée en termes de durée de port entre la mise en charge immédiate et la mise en charge différée. Les articles mentionnent différents types de prothèses, tels que les prothèses fixes implanto-portées unitaires, partielles et complètes, ainsi que les prothèses provisoires transvissées et fixes d'arcade complète.

Ces résultats mettent en évidence l'importance de considérer plusieurs facteurs lors de la prévision de la durée de port d'une prothèse de temporisation, tels que la méthode de mise en charge, la qualité et quantité de l'os, l'état de la gencive, la santé générale du patient et la présence ou non de complication

postopératoire . Il est également important de souligner que la durée de port de la prothèse de temporisation peut varier en fonction de chaque patient et de chaque cas individuellement, ce qui nécessite une évaluation personnalisée par le praticien.

De plus, les résultats suggèrent que la durée de port de la prothèse provisoire peut influencer la réussite de l'implant, et que des durées plus courtes (3-6 mois) peuvent être associées à des taux de réussite plus élevés. Les résultats montrent également que la quantité et la qualité osseuse sont des facteurs déterminants pour le succès de l'implantologie dentaire. Les patients présentant une perte osseuse importante peuvent nécessiter une greffe osseuse avant la pose de l'implant pour améliorer les résultats.

En ce qui concerne l'état général de la gencive, les études montrent que l'absence de maladies parodontales non contrôlées ou non traitées est un critère important pour le succès de l'implantologie dentaire. Les patients doivent également avoir une hygiène buccale adéquate et ne pas avoir de lésions carieuses non traitées. Les patients atteints de maladies systémiques non contrôlées ont été exclus de certaines études en raison du risque accru d'échec de l'implant.

La plupart des études examinées ont montré un taux de réussite et de survie élevé des implants dentaires, avec des pourcentages allant de 66,7 % à 100 %, lors d'une période de suivi allant de 6 mois à 5 ans. Cependant, certaines études ont signalé des complications prothodontiques mécaniques et la perte d'implants en raison d'un manque d'ostéointégration. Ces résultats soulignent l'importance d'un examen minutieux des patients avant la pose d'implants et d'une surveillance régulière tout au long du processus de guérison.

Enfin, il convient de noter que toutes les études incluses ne se sont pas concentrées sur la durée de port de la prothèse de temporisation, ce qui peut être une limitation importante de ces études. Une durée de port non standardisée peut également affecter le résultat et la comparabilité entre les études

### **3.2. Conclusion des articles inclus :**

La durée de port des prothèses de temporisation varie considérablement à travers les études incluses, avec une durée moyenne de 6 mois qui peut permettre une bonne intégration osseuse des implants avant la pose de la prothèse définitive.

Les résultats suggèrent que la mise en charge immédiate est une méthode courante, avec des résultats similaires à la mise en charge différée. Cependant, une durée de port non standardisée et le manque de données sur certains aspects du traitement peuvent limiter la comparabilité des résultats entre les études.

La temporisation est une étape essentielle en implantologie qui assure le succès à long terme des implants dentaires. L'utilisation de restaurations temporaires est courante à ce stade et peut maintenir l'esthétique et la fonction de la dentition pendant la guérison de l'implant. Une approche individualisée est essentielle pour fabriquer des prothèses provisoires selon la situation clinique et la préférence du praticien, ainsi que l'utilisation de matériaux de haute qualité. Il est également important de faire un suivi régulier avec le médecin dentiste pendant le traitement temporaire afin d'assurer une guérison en douceur et de surveiller tout signe de complication.



# **CONCLUSION GENERALE**

La temporisation est une étape cruciale du traitement implantaire , à la fois pour le patient et pour le praticien. Elle joue un rôle important dans la gestion de la cicatrisation muqueuse et osseuse, et permet d'obtenir des informations fonctionnelles et esthétiques pour la prothèse définitive. Le succès du traitement dépend en grande partie de la qualité de la temporisation, qui doit être documentée avec soin dans le dossier du patient et abordée lors de l'établissement du plan de traitement et du consentement éclairé. La durée de la temporisation dépend de plusieurs facteurs, notamment le type d'implant utilisé, le nombre d'implants posés, la qualité de l'os et la situation clinique de chaque patient. Cependant, il est important de noter que la durée de port de la prothèse provisoire peut varier en fonction de la situation clinique individuelle de chaque patient. Par exemple, si une greffe osseuse est nécessaire avant la pose de l'implant, la durée de port de la prothèse peut être prolongée pour permettre une cicatrisation osseuse suffisante. De même, si la situation clinique du patient nécessite une temporisation plus longue pour obtenir un résultat esthétique optimal, la durée de port de la prothèse peut être prolongée en conséquence.

Il existe plusieurs types de prothèses de temporisation implantaire, y compris les prothèses fixes, amovibles . Les prothèses fixes sont les plus couramment utilisées et sont généralement constituées de matériaux tels que la résine acrylique ou le composite. Les prothèses amovibles sont généralement utilisées lorsqu'il y a de graves manques de dents et de tissus mous. Les avantages de la prothèse provisoire en implantologie incluent la restauration immédiate de la fonction masticatoire et de l'esthétique, la protection de la zone implantée, la prévention de la résorption osseuse et l'amélioration de la qualité de vie des patients. Les inconvénients peuvent inclure le coût élevé de fabrication de la prothèse, la nécessité d'un ajustement et d'un remplacement fréquents et le risque de complications telles que l'infection et la fracture.

# **REFERENCES BIBLIOGRAPHIQUES**

1. Den Hartog L, Huddleston Slater JJ, Vissink A, Meijer HJ, Raghoobar GM. Treatment outcome of immediate, early and conventional single-tooth implants in the aesthetic zone: a systematic review to survival, bone level, soft-tissue, aesthetics and patient satisfaction. *Journal of clinical periodontology*. 2008;35(12):1073-86.
2. Teughels W, Merheb J, Quirynen M. Critical horizontal dimensions of interproximal and buccal bone around implants for optimal aesthetic outcomes: a systematic review. *Clinical oral implants research*. 2009;20:134-45.
3. The Academy of P. The glossary of prosthodontic terms. *J Prosthet Dent*. 2005;94:10-92.
4. Priest G. Esthetic potential of single-implant provisional restorations: selection criteria of available alternatives. *Journal of Esthetic and Restorative Dentistry*. 2006;18(6):326-38.
5. Balshi TJ, Garver DG. Osseointegration: the efficacy of the transitional denture. *Int J Oral Maxillofac Implants*. 1986;1(2):113-8.
6. Conte GJ, Fagan MC, Kao RT. Provisional restorations: a key determinant for implant site development. *Journal of the California Dental Association*. 2008;36(4):261-7.
7. Davarpanah M, Szmukler-Moncler S, Rajzbaum P, Davarpanah K, Demurashvili G. Manuel d'implantologie clinique. 3e édition-Éditions CdP: Concepts, intégration des protocoles et esquisses de nouveaux paradigmes: Initiatives Santé; 2015.
8. Davarpanah M, Szmukler-Moncler S, Rajzbaum P, Demurashvili G. Les Implants en odontologie: l'essentiel de la pratique: Initiatives Santé; 2016.
9. Guillaume J-L. La connexion implant-prothèse. *Actualités Odonto-Stomatologiques*. 2013(264):9-13.
10. Tran C. État de surface implantaire et péri-implantite chez les patients avec un antécédent de maladie parodontale: analyse de la littérature. 2017.
11. Nicolas W. Les différents types de connexions implantaires: description, avantages, inconvénients et critères de choix. 2013.
12. Missika P, Bert M, Kleinfinger-Goutmann I, Attias J, Drouhet G, Fromentin O, et al. L'implantologie chirurgicale et prothétique: la pratique au quotidien: ID presse édition média; 2018.
13. Depprich R, Zipprich H, Ommerborn M, Naujoks C, Wiesmann H-P, Kiattavorncharoen S, et al. Osseointegration of zirconia implants compared with titanium: an in vivo study. *Head & face medicine*. 2008;4:1-8.
14. Diakonoff H, Pirnay P. Implantologie orale et responsabilité: à propos du choix du dispositif implantaire. *Médecine & Droit*. 2021;2021(169):64-7.
15. Jolivet C, Kim KN, Teston C. Implantologie: apport de l'imagerie 3D lors de la mise en fonction immédiate d'implants. *International orthodontics*. 2007;5(1):84-97.
16. Brånemark P, Adell R, Albrektsson T, Lekholm U, Lundkvist S, Rockler B. Osseointegrated titanium fixtures in the treatment of edentulousness. *Biomaterials*. 1983;4(1):25-8.
17. Clause C. Les implants courts: une alternative à la greffe sinusienne? : UHP-Université Henri Poincaré; 2010.
18. Martinez H, Renault G, Pierrisnard L. Les implants: chirurgie et prothèse: Choix thérapeutique et stratégique: Wolters Kluwer France; 2008.
19. Lioubavina-Hack N, Lang NP, Karring T. Significance of primary stability for osseointegration of dental implants. *Clin Oral Implants Res*. 2006;17(3):244-50.
20. Szmukler-Moncler S, Salama H, Reingewirtz Y, Dubruille J. Timing of loading and effect of micromotion on bone–dental implant interface: review of experimental literature. *Journal of biomedical materials research*. 1998;43(2):192-203.
21. Meredith N, Alleyne D, Cawley P. Quantitative determination of the stability of the implant-tissue interface using resonance frequency analysis. *Clinical oral implants research*. 1996;7(3):261-7.

22. Meredith N, Shagaldi F, Alleyne D, Sennerby L, Cawley P. The application of resonance frequency measurements to study the stability of titanium implants during healing in the rabbit tibia. *Clinical oral implants research*. 1997;8(3):234-43.
23. Bornstein MM, Hart CN, Halbritter SA, Morton D, Buser D. Early loading of nonsubmerged titanium implants with a chemically modified sand-blasted and acid-etched surface: 6-month results of a prospective case series study in the posterior mandible focusing on peri-implant crestal bone changes and implant stability quotient (ISQ) values. *Clinical implant dentistry and related research*. 2009;11(4):338-47.
24. Resnik R. *Misch's contemporary implant dentistry e-book*: Elsevier Health Sciences; 2020.
25. Ferro KJ, Morgano SM, Driscoll CF, Freilich MA, Guckes AD, Knoernschild KL, et al. *The glossary of prosthodontic terms*. 1977.
26. Öwall B, Carlsson GE, Kayser A-F. *Prothèse dentaire: principes et stratégies thérapeutiques*: Elsevier Masson; 1998.
27. Unger F, Lemaitre P, Hoornaert A. *Prothèse fixée et parodonte*: Editions CdP; 1997.
28. Bégin M, Fouilloux I. *La prothèse partielle amovible: conception et tracés des châssis*: Quintessence international; 2004.
29. Rignon-Bret C. *Attachements et prothèses complètes supra-radicaux et supra-implantaires*: Wolters Kluwer France; 2008.
30. KOFFI K, KOFFI N, ALLOH-AMICHIA Y, ASSI K. *MATERIAUX ET METHODES DE RECONSTRUCTION PROTHETIQUE DES PERTES DE SUBSTANCE FACIALE EN COTE D'IVOIRE*. 2011.
31. Tavitian P. *Prothèses supra-implantaires: données et conceptions actuelles*: Éditions CdP; 2017.
32. Chen ST, Wilson Jr TG, Hammerle C. Immediate or early placement of implants following tooth extraction: review of biologic basis, clinical procedures, and outcomes. *Int J Oral Maxillofac Implants*. 2004;19(Suppl):12-25.
33. Szmukler-Moncler S, Piattelli A, Favero GA, Dubruille JH. Considerations preliminary to the application of early and immediate loading protocols in dental implantology. *Clinical oral implants research*. 2000;11(1):12-25.
34. Cochran DL, Buser D, Ten Bruggenkate CM, Weingart D, Taylor TM, Bernard JP, et al. The use of reduced healing times on ITI® implants with a sandblasted and acid-etched (SLA) surface: Early results from clinical trials on ITI® SLA implants. *Clinical oral implants research*. 2002;13(2):144-53.
35. Van der Weijden F, Dell'Acqua F, Slot DE. Alveolar bone dimensional changes of post-extraction sockets in humans: a systematic review. *Journal of clinical periodontology*. 2009;36(12):1048-58.
36. L C, J-M P-M, J-F R. *la muqueuse peri-implantaire. le fil dentaire 2010*.
37. Croll BM. Emergence profiles in natural tooth contour. Part I: Photographic observations. *The Journal of Prosthetic Dentistry*. 1989;62(1):1-3.
38. Susini D. *La temporisation implantaire en secteur esthétique: procédures et techniques*. 2019.
39. Fürhauser R, Florescu D, Benesch T, Haas R, Mailath G, Watzek G. Evaluation of soft tissue around single-tooth implant crowns: the pink esthetic score. *Clinical oral implants research*. 2005;16(6):639-44.
40. Amzalag G, Irurzun J-P. Principes et buts de la prothèse de transition lors du traitement implantaire. *Revue d'odonto-stomatologie (Paris)*. 1996;25(6):471-81.
41. Bouvet-Gerbettaz S. *Les prothèses de temporisation en implantologie: UHP-Université Henri Poincaré*; 2004.
42. Smidt A. Esthetic provisional replacement of a single anterior tooth during the implant healing phase: a clinical report. *The Journal of prosthetic dentistry*. 2002;87(6):598-602.
43. Blattner L. *Gestion esthétique provisoire du secteur antérieur maxillaire au cours des différentes étapes de réhabilitation implantaire*: Université de Lorraine; 2015.
44. Haj-Ali R, Walker MP. A provisional fixed partial denture that simulates gingival tissue at the pontic-site defect. *Journal of Prosthodontics*. 2002;11(1):46-8.

45. Goldberg P. Retention of teeth and placement of implants in the partially edentulous maxilla: the decision-making process. *Dental implantology update*. 1995;6(2):9.
46. Samama Y, Nguyen T, Attal J. Prothèses collée-prothèse sur implants: les critères du choix. *Revue d'odonto-stomatologie (Paris)*. 1995;24(6):549-72.
47. Pfeiffer P, Grube L. In vitro resistance of reinforced interim fixed partial dentures. *The Journal of prosthetic dentistry*. 2003;89(2):170-4.
48. Zinner ID, Panno FV, Pines MS, Small SA. First-Stage Fixed Provisional Restorations for Implant Prosthodontics. *Journal of Prosthodontics*. 1993;2(4):228-32.
49. Hölken F, Al-Nawas B, Meereis M, Bjelopavlovic M. Digital Workflow for Implant Placement and Immediate Chairside Provisionalization of a Novel Implant System without Abutment-A Case Report. *Medicina (Kaunas, Lithuania)*. 2022;58(11).
50. Guillon C. *La mise en esthétique immédiate: Université de Lorraine*; 2017.
51. Bert M, Missika P. *Les clés du succès en implantologie: prévenir les complications et les échecs: Editions CdP*; 2009.
52. Simon H. Use of transitional implants to support a surgical guide: enhancing the accuracy of implant placement. *The Journal of prosthetic dentistry*. 2002;87(2):229-32.
53. Poitras Y, Benko Y. *IMPLANTOLOGY: Transitional Implants: A Solution for Patient Satisfaction*.
54. Velasco-Ortega E, Jiménez-Guerra A, Ortiz-Garcia I, Moreno-Muñoz J, Núñez-Márquez E, Cabanillas-Balsera D, et al. Immediate Loading of Implants Placed by Guided Surgery in Geriatric Edentulous Mandible Patients. *International journal of environmental research and public health*. 2021;18(8).
55. Guarnieri R, Ceccherini A, Grande M. Single-tooth replacement in the anterior maxilla by means of immediate implantation and early loading: clinical and aesthetic results at 5 years. *Clin Implant Dent Relat Res*. 2015;17(2):314-26.
56. Chiapasco M, Tommasato G, Palombo D, Del Fabbro M. A retrospective 10-year mean follow-up of implants placed in ridges grafted using autogenous mandibular blocks covered with bovine bone mineral and collagen membrane. *Clin Oral Implants Res*. 2020;31(4):328-40.
57. Furze D, Byrne A, Alam S, Brägger U, Wismeijer D, Wittneben JG. Influence of the fixed implant-supported provisional phase on the esthetic final outcome of implant-supported crowns: 3-year results of a randomized controlled clinical trial. *Clin Implant Dent Relat Res*. 2019;21(4):649-55.
58. Maiorana C, Andreoni D, Polacco P, Poli PP. Multidisciplinary Oral Rehabilitation of a Severely Compromised Dentition. *Case Rep Dent*. 2020;2020:2429505.
59. Esposito M, Siormpas K, Mitsias M, Bechara S, Trullenque-Eriksson A, Pistilli R. Immediate, early (6 weeks) and delayed loading (3 months) of single implants: 4-month post-loading from a multicenter pragmatic randomised controlled trial. *European journal of oral implantology*. 2016;9(3):249-60.
60. Vogl S, Stopper M, Hof M, Theisen K, Wegscheider WA, Lorenzoni M. Immediate occlusal vs nonocclusal loading of implants: A randomized prospective clinical pilot study and patient centered outcome after 36 months. *Clin Implant Dent Relat Res*. 2019;21(4):766-74.
61. Nam J, Aranyarachkul P. Achieving the Optimal Peri-implant Soft Tissue Profile by the Selective Pressure Method via Provisional Restorations in the Esthetic Zone. *Journal of esthetic and restorative dentistry : official publication of the American Academy of Esthetic Dentistry [et al]*. 2015;27(3):136-44.
62. MeshkatAlsadat M, Hassani A, Bitaraf T, Salmasi SC. Dimensional changes of peri-implant tissue following immediate flapless implant placement and provisionalization with or without xenograft in the anterior maxilla: a study protocol for a randomized controlled trial. *Trials*. 2022;23(1):960.
63. Grandi T, Garuti G, Samarani R, Guazzi P, Forabosco A. Immediate loading of single post-extractive implants in the anterior maxilla: 12-month results from a multicenter clinical study. *The Journal of oral implantology*. 2012;38 Spec No:477-84.
64. Heinemann F, Grufferty B, Papavasiliou G, Dominiak M, García JJ, Trullenque-Eriksson A, et al. Immediate occluding definitive partial fixed prosthesis versus non-occluding provisional restorations - 4-month

post-loading results from a pragmatic multicenter randomised controlled trial. *European journal of oral implantology*. 2016;9(1):47-56.

65. Slagter KW, Raghoobar GM, Hentenaar DFM, Vissink A, Meijer HJA. Immediate placement of single implants with or without immediate provisionalization in the maxillary aesthetic region: A 5-year comparative study. *J Clin Periodontol*. 2021;48(2):272-83.

66. Chen C, Lai H, Zhu H, Gu X. Digitally prefabricated versus conventionally fabricated implant-supported full-arch provisional prosthesis: a retrospective cohort study. *BMC oral health*. 2022;22(1):335.

67. Atieh MA, Alsabeeha NH, Duncan WJ, de Silva RK, Cullinan MP, Schwass D, et al. Immediate single implant restorations in mandibular molar extraction sockets: a controlled clinical trial. *Clin Oral Implants Res*. 2013;24(5):484-96.

68. Mitsias M, Siormpas K, Pistilli V, Trullenque-Eriksson A, Esposito M. Immediate, early (6 weeks) and delayed loading (3 months) of single, partial and full fixed implant supported prostheses: 1-year post-loading data from a multicentre randomised controlled trial. *European journal of oral implantology*. 2018;11(1):63-75.

# **RESUME**



### **La durée de temporisation avec la prothèse provisoire en implantologie**

- **Introduction :** Pour des raisons de communication sociale, les patients doivent se sentir en sécurité, tant sur le plan esthétique que fonctionnel, pendant la période de traitement implantaire. Les prothèses provisoires sont fabriquées pour améliorer l'apparence et la fonction, assurer la stabilisation et servir de référence pour la conception de la prothèse définitive.
- **Matériels et méthodes :** Dans ce travail nous étudierons les résultats de la littérature sur la durée de port de prothèse de temporisation en implantologie. la recherche dans la base de données électroniques a permis de d'identifier un total de 15 articles sélectionnées selon des critères bien précis
- **Résultats :** les résultats ont montré qu'il y a une grande variabilité dans la durée de port des prothèses de temporisation, avec des durées allant de 0 à 9 mois ; la mise en charge immédiate est une méthode courante, avec des résultats similaires à la mise en charge différée.
- **Conclusion :** La durée de port des prothèses de temporisation varie considérablement à travers les études incluses, avec une durée moyenne de 6 mois. Cette durée dépend de plusieurs facteurs, notamment le type d'implant utilisé, le nombre d'implants posés, la qualité de l'os et la situation clinique de chaque patient
- **Mots clés :** temporary dental prostheses ; dental implant ; provisional prosthesis ; temporization prosthesis ; denture ; temporary

### **The period of temporization with the temporary prosthesis in implantology**

- **Introduction:** For reasons of social communication, patients must feel safe, both aesthetically and functionally, during the implant treatment period. Provisional prostheses are fabricated to improve appearance and function, provide stabilization, and serve as a reference for the design of the final prosthesis.
- **Materials and methods:** In this work we will study the results of the literature on the duration of wear of temporization prosthesis in implantology. the electronic database search identified a total of 15 selected articles according to very specific criteria
- **Results:**The duration of wearing temporization prostheses varies considerably across the included studies, with an average duration of 6 months. This duration depends on several

factors, including the type of implant used, the number of implants placed, the quality of the bone and the clinical situation of each patient.

- **Conclusion:** The length of the temporization depends on several factors, including the type of implant used, the number of implants placed, the quality of the bone and the clinical situation of each patient; There are several types of implant temporization prostheses, including fixed, removable prostheses.
- **Key words :** temporary dental prostheses ; dental implant ; provisional prosthesis ; temporization prosthesis ; denture ; temporary

### المدة المؤقتة لتركيب طاقم الاسنان في زراعة الاسنان

**مقدمة :** لأسباب تتعلق بالتواصل الاجتماعي ، يجب أن يشعر المرضى بالأمان ، من الناحية الجمالية و الوظيفية، خلال فترة علاج الزرع . يتم تصنيع الأطراف الاصطناعية المؤقتة لتحسين المظهر والوظيفة، وتوفير الاستقرار، وتكون بمثابة مرجع لتصميم الطرف الاصطناعي النهائي

**المواد والطرق:** في هذا العمل سوف ندرس نتائج الأدبيات حول مدة ارتداء الطاقم المؤقت في زراعة الأسنان. أتاح البحث في - قاعدة البيانات الإلكترونية تحديد ما مجموعه 15 مقالاً تم اختيارها وفقاً لمعايير محددة للغاية

**النتائج :** أظهرت النتائج أن هناك تبايناً كبيراً في مدة ارتداء الأطراف الاصطناعية المؤقتة ، مع فترات تتراوح من 0 إلى 9 أشهر ؛ التحميل الفوري هو طريقة شائعة ، مع نتائج مشابهة للتحميل المتأخر

**الخلاصة:** اختلفت مدة ارتداء الأطراف الاصطناعية المؤقتة بشكل كبير عبر الدراسات المشمولة ، بمتوسط مدة 6 أشهر. تعتمد هذه ..المدة على عدة عوامل ، بما في ذلك نوع الزرع المستخدم وعدد الغرسات الموضوعة ونوعية العظام والحالة السريرية لكل مريض

**الكلمات الرئيسية:** تركيبات الأسنان المؤقتة. زرع الأسنان؛ بدلة مؤقتة ؛ مؤقت