

République Algérienne Démocratique et Populaire
MINISTÈRE DE L'ENSEIGNEMENT SUPÉRIEUR ET DE LA RECHERCHE SCIENTIFIQUE

ⵜⴰⵎⴰⵎⴻⵔⴰⵏⵜ ⵏ ⵉⵎⵎⴰⵔⵉⵜ ⵏ ⵜⴰⵎⴰⵎⴻⵔⴰⵏⵜ
UNIVERSITE ABOU BEKR BELKAÏD
FACULTE DE MEDECINE
DR. B.BENZERDJEB - TLEMCCEN



جامعة أبو بكر بلقايد
كلية الطب
د.ب.بن زرجب - تلمسان

DEPARTEMENT DE MEDECINE DENTAIRE

**MEMOIRE DE FIN D'ETUDES POUR
L'OBTENTION DU DIPLOME DE DOCTEUR EN MEDECINE DENTAIRE**

L'impact des fentes labio-palatines sur la denture infantile

Présenté par :

SIDI YAKOUB Nouara

DJARFOUR Mohamed

MEKKI Sid Ali

Déposé le 22 septembre 2021

Le Jury :

Professeur MESLIA : Maitre de conférences classe A en pathologies et chirurgies buccales CHU Tlemcen **Président**

Docteur CHERIF.N : Maitre-Assistante en Orthopédie Dentofaciale et orthodontie CHU Tlemcen **Assesseur**

Docteur EL-GHERBLA : Maitre-Assistant en Prothèse dentaire CHU Tlemcen **Assesseur**

Docteur AZZOUZ.N : Maitre-Assistante en Chirurgie Infantile EHS mère-enfant Tlemcen **Encadreur**

Année universitaire 2020-2021

Remerciements :



Nous nous devons de remercier ALLAH le tout puissant de nous avoir donné la santé, la volonté, le courage et la patience pour mener à terme notre formation et pouvoir réaliser ce travail de recherche.

**A notre directrice de mémoire, Docteur AZZOUZ N.
maitre-assistante en Chirurgie Infantile EHS mère et
enfant –Tlemcen-**

Nous avons été très honorés en acceptant la direction de notre travail.
Vous êtes une femme au grand cœur, toujours présente et à l'écoute,
surtout vos judicieux conseils, qui ont contribué à alimenter nos
réflexions.

Vous avez su être un très bon guide pour la réalisation et la
finalisation de ce mémoire. Votre soutien, vos compétences et votre
clairvoyance nous ont été d'une aide inestimable.

Votre conscience professionnelle suscite le plus grand respect. Que ce
travail soit l'occasion pour nous de vous témoigner notre gratitude et
notre profond respect.

Nous sommes très fières d'avoir travaillé avec vous et de soutenir ce
mémoire.

**A Notre Président de Jury ; Professeur MESLI.A
Chef de Service de Pathologie et chirurgie buccale de
la clinique dentaire-CHU Tlemcen.**

Nous vous remercions pour l'honneur que vous nous faites en acceptant de présider notre jury de mémoire. Vous nous avez marqué par vos connaissances innombrables et votre façon bien à vous d'enseigner. Merci de nous avoir toujours fait confiance et de nous avoir encouragés et de nous avoir facilité le travail au niveau de votre service.

Votre engagement auprès de vos étudiants, vos compétences et votre humanité nous a toujours impressionnés. Nous sommes tant appris grâce à vous. Voyez dans ce travail l'expression de notre reconnaissance et de notre plus profond respect.

**A notre examinatrice, Docteur CHARIF.N maitre-
assistante en Orthopédie dentofaciale CHU Tlemcen**

Vous nous faites un très grand plaisir en étant que membre du jury.
Vous y brillé par votre finesse et votre gentillesse. Nous sommes très
reconnaisants de la qualité et la rigueur de votre enseignement.
Puissiez-vous trouver en celui-ci le témoignage de notre gratitude et
l'assurance de nos sentiments respectueux.

**A notre examinateur, Docteur
EL-GHERBI.A maitre-assistant en Prothèse CHU
Tlemcen.**

Nous vous remercions de l'honneur que vous nous faites en acceptant de participer à notre jury de mémoire. Nous vous témoignons toute notre reconnaissance et notre admiration. Veuillez trouver ici l'expression de notre plus profond respect pour votre savoir et la qualité de votre enseignement.

Qu'il nous soit permis de vous témoigner notre sincère reconnaissance.

Trouvez-en ici le témoignage

Nous remercions également tous les intervenants professionnels responsables de notre formation. Trop nombreux pour les citer, ils ont pris le temps de discuter notre sujet. Chacun de ces échanges nous a aidés à faire avancer notre analyse.

Nous exprimons aussi nos gratitudee au **Pr. Abou-Bekr**, Chirurgien pédiatre EHS mère et enfant –Tlemcen-, qui était un grand support, et un renforcement non remplaçable. Il nous a grandement aidé par ses conseils et son longue expérience précieuse.

Nous tenons à remercier spécialement **Dr. Bekhti. H** -résident en orthopédie dento-faciale CHU Tlemcen-, qui fut le premier a guidé notre étude pratique. Il nous a grandement facilité le travail par sa disponibilité et ses conseils précieux.

Remerciements :

SIDI YAKOUB Nouara

Je dédie ce travail :

A mes parents : Maman, Papa, je ne pourrai jamais assez-vous remercier pour votre soutien sans relâche durant toutes mes études, merci de m'avoir donné toutes les chances pour réussir et de m'avoir appris la persévérance.

Si j'en suis arrivée là, c'est grâce à vous. Pour vous qui avez toujours eu les bras ouverts et vos cœurs plein d'amour envers moi, je vous souhaite tout le bonheur du monde.

Maman, **SIDI YAKOUB Djamila**, merci pour tout l'amour que tu nous as donné à Yacine, Hadjer et à moi, pour tout ce que tu as sacrifié à notre éducation, pour les principes que tu nous as inculqués.

Tu n'as jamais cessé de prier pour moi. Tu es une vraie source d'inspiration.

Je n'oublie jamais qu'au moment de faire des projets, j'ai été pour toi une grande priorité. Tu as passé des nuits avec moi lorsque j'étais malade et le jour suivant, tu es allée travailler. Merci de m'avoir mis au monde, de me nourrir, de prendre soin de moi et d'essayer de faire de moi une bonne personne.

Merci d'avoir cru en moi et de m'avoir toujours fait confiance. Merci de m'avoir fait comprendre que le véritable amour est ce qui se donne, sans rien attendre en retour. Merci d'être la meilleure Maman au monde.

Je t'aime infiniment.

Papa, **SIDI YAKOUB Nour-Ed-Dine**, cette volonté d'être patiente et de ne jamais abandonner me vient très certainement de toi. Tu m'as toujours suivi dans mes projets, sans jamais douter. Tu m'as donné la motivation pour aller largement au-delà de ce que j'aurais fait toute seule.

Merci de m'apprendre autant, de prendre soin de moi, de me questionner sans m'interroger. Merci de m'avoir remonté le moral quand j'ai échoué.

Je pourrai toujours revenir et avoir quelqu'un qui m'attend et se réjouira de mon retour. Merci pour tout l'amour que tu m'as donné.

Merci d'être le meilleur Papa au monde.

Je t'aime énormément.

A mon frère **SIDI YAKOUB Yacine**, A tous les moments d'enfance passés avec toi. Je n'oublierai jamais tout le temps que nous avons passé ensemble. En gage de ma profonde estime pour l'aide que tu m'as apporté. Tu m'as soutenu, réconforté et encouragé.

Pour moi tu resteras toujours mon grand et seul frère que j'aime de tout mon cœur et dont je suis très fière. Puissent nos liens fraternels se consolider et se pérenniser encore plus. Une belle vie à toi !

A ma sœur **HAMOU-ALLAL Hadjer**, Merci d'être là quand ça ne va pas. Merci de me prêter ton épaule quand j'en ai de besoin. Merci d'apaiser mes pleurs peu importe la situation ; tu as toujours les mots qu'il faut et tu sais reconnaître les moments où j'ai simplement besoin d'une oreille attentive pour m'écouter.

Merci d'être capable de me brasser quand j'ai besoin d'être réveillée et de me donner le petit coup de pied au derrière dont j'ai besoin pour continuer d'avancer.

A mon beau-frère, **HAMOU-ALLAL Hamed**, tu as toujours été là pour moi. Mes remerciements ne pourront jamais égaler ton grand cœur qui m'a apporté du soutien inconditionnel au moment où j'avais besoin d'aide.

A mes grands-parents et à ma famille, nombreuse à ces liens forts qui nous unissent.

A mes amis de toujours **Reda, Abdeslam, alaa, Houda, Wafae, Sabae, Hadjer, Hanane, Sihem, Khadidja, Noria, Romaissa ...etc.** Nos fous rires et les bons moments passés ensemble. Je n'oublierai jamais ces instants magiques. Ils seront gravés à jamais dans mon esprit. Vous avez été présents dans tous les moments de doute et votre soutien a été très précieux durant cette année surtout.

DJARFOUR Mohamed :

Je dédie ce travail :

A mes parents, qui ont passé des nuits blanches pour moi, et qui étaient la raison et le renfort pour que j'aie passé les miennes.

Ma très chère mère, **DJARFOUR.Z**, quoi que je fasse ou que je dise, je ne saurai point te remercier comme il se doit, ton affection me couvre, ta bienveillance me guide, et ta présence à mes côtés a toujours été ma source de force.

Mon très cher père, **DJARFOUR Abdelhamid** qui m'a doté d'une éducation digne, tu es toujours été à mes côtés pour me soutenir et m'encourager, que ce travail traduit ma gratitude et mon affection.

A mon soutien moral et source de joie et de bonheur, à ma famille, mes frères (**Djaafar** et **Zoubir**) et sœurs (**N**, **A**, et **S**) mes oncles et tantes, mes grands-pères, que dieu les bénisse, et mes grands-mères.

A mes oncles, **Pr. DJARFOUR Noureddine** et **Mr. DJARFOUR Ibrahim**. A toute la famille **DJARFOUR**, merci d'être fier de moi.

A ma deuxième famille, **Zaki, Sido, Mousaab, Affif, Mehdi, Mohamed, Ilyes, Ibrahim, Mohamed, Issam, Alaa, et Abdelkader.**

MEKKI SID ALI

Je dédie ce travail

A la lumière de mes jours, la source de mes efforts, la flamme de mon cœur, ma vie, et mon bonheur, à **ma mère**.

A l'homme de ma vie, mon exemple éternel, celui qui s'est toujours sacrifié pour me voir réussir, à **mon père**.

A mon soutien moral, et source de joie et de bonheur, à **mes sœurs**.

A ma **grand-mère**, que dieu te garde et te procure santé, bonheur, et longue vie. Et aussi, à toute ma famille "**Mekki**"

A mes chers frères "**Elosra**:" **AB, Adel, Aissa, Abdo, Hamid, Diden, Sido, Ali, Walid, Anes, Salah**.

Sommaire :

Introduction	1
Chapitre 01:Partie théorique	
1 GENERALITE :	4
1.1 Définition :	4
1.2 Epidémiologie :	4
1.3 Rappel anatomique :	4
1.3.1 Anatomie de la lèvre supérieure normale :	4
1.3.1.1 Le plan superficiel de recouvrement :	4
1.3.1.2 Le plan musculaire :	5
1.3.1.3 Le plan muqueux :	5
1.3.2 Le maxillaire supérieur :	5
1.3.3 La région nasale :	5
1.3.3.1 Le squelette osseux :	5
1.3.3.2 Le squelette cartilagineux :	6
1.3.4 La vascularisation de la région oro-nasale :	6
1.3.4.1 Artères :	6
1.3.4.2 Veines :	6
1.3.5 L'innervation :	6
1.3.5.1 L'innervation motrice :	6
1.3.5.2 L'innervation sensitive :	6
1.4 Rappel embryologique :	6
1.5 Classification :	8
1.5.1 Classification de VEAU :	8
1.5.1.1 Division simple du voile :	8
1.5.1.2 Division du voile et de la voûte palatine ne dépassant pas le foramen incisivaire :	9
1.5.1.3 Division du voile et de la voûte palatine associée à une fente labio-alvéolaire unilatérale :	9
1.5.1.4 Division du voile et de la voûte palatine associée à une fente labio-alvéolaire bilatérale totale :	9
1.5.2 Classification internationale de KERNAHAN ET STARK:	10
1.5.2.1 Fente intéressant le palais primaire :	10

1.5.2.2	<i>Fente intéressant le palais secondaire :</i>	10
1.5.2.3	<i>Fente intéressant les deux palais primaire et secondaire :</i>	11
1.5.3	<i>Classification moderne de CHANCHOLLE :</i>	11
1.5.3.1	<i>Les formes simples dites « bénignes » :</i>	12
1.5.3.2	<i>Les formes complexes dites graves :</i>	12
1.6	<i>Etiopathogénie :</i>	13
1.6.1	<i>Les facteurs externes :</i>	13
1.6.2	<i>Les facteurs génétiques :</i>	14
1.6.3	<i>Les formes syndromiques :</i>	14
1.7	<i>Clinique :</i>	14
1.7.1	<i>Circonstances de découverte :</i>	14
1.7.2	<i>Examen clinique :</i>	15
1.7.2.1	<i>Une anamnèse :</i>	15
1.7.2.2	<i>Un examen exo-buccal :</i>	15
1.7.2.3	<i>Un examen endo-buccal :</i>	15
1.7.2.3.1	<i>Examen dentaire et parodontal :</i>	15
1.7.2.3.2	<i>Examen des maxillaires :</i>	16
1.7.2.3.3	<i>Examen de la langue :</i>	16
1.7.2.3.4	<i>Examen fonctionnel :</i>	16
1.7.2.3.5	<i>Examen occlusal :</i>	17
	<i>Occlusion statique :</i>	17
	<i>Occlusion dynamique :</i>	17
1.7.3	<i>Examens para-clinique :</i>	17
1.7.3.1	<i>Examen radiologique :</i>	17
1.7.3.2	<i>Les moulages :</i>	19
1.7.3.3	<i>Les clichés photographiques :</i>	20
1.7.4	<i>Conséquences cliniques :</i>	20
1.7.4.1	<i>Musculaire :</i>	20
1.7.4.2	<i>Nasale :</i>	20
1.7.4.3	<i>Alimentaires :</i>	20
1.7.4.4	<i>Squelettiques et occlusales :</i>	20
1.7.4.4.1	<i>Sens sagittal :</i>	20
1.7.4.4.2	<i>Le sens transversal :</i>	21
1.7.4.4.3	<i>Le sens vertical :</i>	21
1.7.4.5	<i>Dentaires :</i>	21

1.7.4.5.1	<i>Anomalies de nombre</i> :	21
1.7.4.5.2	<i>Anomalies de position</i> :	22
1.7.4.5.3	<i>Accidents d'éruption</i> :	23
1.7.4.5.4	<i>Anomalies de forme et de volume</i> :	24
1.7.4.5.5	<i>Anomalies de structure</i> :	24
1.7.4.5.6	<i>Le retard d'éruption</i> :	25
1.7.4.6	<i>Fonctionnels</i> :	25
2	LA PRISE EN CHARGE MULTIDISCIPLINAIRE DES FLP :	26
2.1	Prise en charge avant la naissance :	26
2.1.1	<i>Consultation et diagnostic anténatal</i> :	26
2.2	Prise en charge lors de la 1^{ère} année :	26
2.2.1	<i>Consultation néonatale</i> :	26
2.2.1.1	<i>Approche psychologique et mise en condition des parents</i> :	26
2.2.1.2	<i>Conseils nutritionnelles</i> :	26
2.2.1.3	<i>Obturateur néonatal (orthèse palatine)</i> :	27
2.2.2	<i>Chirurgie primaire</i> :	28
2.2.2.1	<i>Premier temps opératoire : réparation du voile, de la lèvre et du nez</i> :	28
2.2.2.1.1	<i>Chéilorhinoplastie</i> :	28
2.2.2.1.2	<i>Véloplastie : « Staphylorrhaphie »</i>	29
2.2.2.2	<i>Deuxième temps opératoire fermeture de la fente osseuse : «L'uranoplastie »</i>	29
2.2.3	<i>Surveillance ORL</i> :	30
2.3	Prise en charge lors de la petite enfance (1-5 ans) :	30
2.3.1	<i>Traitement orthophonique</i> :	30
2.3.2	<i>Pharyngoplastie</i> :	30
2.3.3	<i>Suivi dentaire et parodontal</i> :	30
2.3.4	<i>La phase orthodontique</i> :	31
2.3.5	<i>Surveillance ORL</i> :	32
2.3.6	<i>Suivi psychologique</i> :	32
2.4	Prise en charge lors de l'enfance (5-10 ans) :	33
2.4.1	<i>Traitement orthodontique</i> :	33
2.4.1.1	<i>Traitement orthodontique simple</i> :	33
2.4.1.2	<i>Traitement orthodontique tardif</i> :	34
2.4.2	<i>Moyens thérapeutiques fixes et amovibles</i> :	35
2.4.3	<i>Gingivoperiostoplastie « Alvéoloplastie » associée à la greffe osseuse : (troisième temps opératoire)</i>	35

2.4.3.1	<i>Définition :</i>	35
2.4.3.2	<i>Terminologie :</i>	36
2.4.3.3	<i>Protocole opératoire :</i>	36
2.4.3.3.1	<i>Traitement pré chirurgical : Expansion transversale du maxillaire :</i>	36
2.4.3.3.2	<i>Planification de la greffe osseuse alvéolaire :</i>	36
2.4.3.3.3	<i>Traitement chirurgical :</i>	37
2.4.3.3.4	<i>Traitement post-chirurgical :</i>	37
2.4.4	<i>Surveillance ORL :</i>	38
2.4.5	<i>Suivi psychologique :</i>	39
2.5	<i>Prise en charge lors de l'adolescence :</i>	39
2.5.1	<i>Prise en charge orthodontique :</i>	39
2.5.1.1	<i>Orthodontie conventionnelle et orthodontie pré-chirurgicale tardive :</i>	39
2.5.1.2	<i>Orthodontie post-chirurgicale :</i>	39
2.5.2	<i>Techniques chirurgicales :</i>	40
2.5.2.1	<i>Chirurgie maxillo-faciale :</i>	40
2.5.2.1.1	<i>Chirurgie orthognathique :</i>	40
2.5.2.1.2	<i>greffe osseuse alvéolaire :</i>	40
2.5.2.2	<i>La distraction osseuse :</i>	40
2.5.3	<i>Gestion des agénésies dentaires :</i>	40
2.5.3.1	<i>Fermeture de l'espace : la substitution par la canine en place de la latérale :</i>	41
2.5.3.2	<i>Le maintien ou/ et l'ouverture pour mise en place d'une prothèse fixe dento ou implanto portée :</i>	41
3	<i>Séquelle post-opératoire des fentes labiopalatines :</i>	41

Chapitre 02 : Partie pratique

1	<i>Problématique :</i>	45
2	<i>MATERIELS ET METHODES :</i>	45
2.1	<i>Type et lieu d'étude :</i>	45
2.2	<i>Population étudiée :</i>	45
2.2.1	<i>Critère d'inclusion :</i>	45
2.2.2	<i>Critère d'exclusion :</i>	45
2.3	<i>Objectifs :</i>	46
2.3.1	<i>Principal :</i>	46
2.3.2	<i>Secondaires :</i>	46
2.4	<i>Matériels et méthodes :</i>	46
2.4.1	<i>Collecte des données :</i>	46

2.4.2	<i>Analyse des données</i> :	46
2.4.3	<i>Critères de jugement</i> :	46
2.4.3.1	<i>Prise en charge chirurgicale</i> :	49
2.4.3.2	<i>Prise en charge bucco-dentaire</i> :	50
2.4.4	<i>Limites de l'étude</i> :	50
2.5	<i>Ethique</i> :	51
Résultats		52
3	RESULTATS EPIDEMIOLOGIQUES:	53
3.1	Sexe :	53
3.2	Forme anatomique :	54
3.3	Complexité de la fente :	55
3.4	Nombre de fente par patient :(Uni ou Bilatérale).....	55
3.5	Age d'intervention (tout type de fente):.....	56
3.6	Age d'intervention sur les fentes labio-palatines (FLP) :	57
3.7	Type d'intervention :	58
3.8	Complications postopératoires :	59
3.9	Suivi pluridisciplinaire :	59
DISCUSSION		60
4	DISCUSSION :	61
4.1	Sexe :	61
4.2	Forme anatomique :	61
4.3	Age d'intervention pour tout type de fente :	61
4.4	Age d'intervention sur les fentes labio-palatines (FLP) :	62
4.5	Type d'intervention :	62
4.6	Complications postopératoires :	62
4.7	Suivi pluridisciplinaire :	63
5	ETUDE D'UN CAS CLINIQUE :	65
5.1	Présentation générale :	65
5.2	Intérêt thérapeutique :	65
5.2.1	<i>Sur le plan anatomique</i> :	65
5.2.2	<i>Sur le plan fonctionnel</i> :	65
5.2.3	<i>Sur le plan psychique et relationnel</i> :	66
5.3	Protocole thérapeutique :	66
5.3.1	<i>Consultation et diagnostic anténatal</i> :	66
5.3.2	<i>Consultation et diagnostic néonatal</i> :	66

5.3.2.1	<i>Naissance</i> :	66
5.3.2.2	<i>Consultation néonatale</i> :	66
5.3.2.3	<i>Consultation bucco-dentaire</i> :	67
5.3.3	<i>Chirurgie primaire labio-narinaire</i> :	67
5.3.3.1	<i>Protocole opératoire</i> :	68
5.3.3.2	<i>Avantages de la technique utilisée</i> :	69
5.3.3.3	<i>Limites de la technique utilisée</i> :	69
5.3.3.4	<i>Contrôle postopératoire</i> :	69
5.3.4	<i>Bilan ORL</i> :	69
5.3.5	<i>Uranostaphylorrhaphie</i> :	70
5.3.5.1	<i>Protocole opératoire</i> :	70
5.3.5.2	<i>Contrôle postopératoire</i> :	70
5.3.6	<i>Bilan orthophonique</i> :	71
5.3.7	<i>Bilan psychologique</i> :	71
5.3.8	<i>Prise en charge lors de l'enfance (5 à 12ans)</i>	71
5.3.8.1	<i>Gingivopériostoplastie</i> :	71
5.3.8.1.1	<i>Avantages</i> :	71
5.3.8.1.2	<i>Contrôle au service de CCI</i> :	72
5.3.8.2	<i>Traitement orthodontique</i> :	72
5.3.8.2.1	<i>Examen clinique</i> :	72
5.3.8.2.2	<i>Diagnostic positif global</i> :	83
5.3.8.2.3	<i>Diagnostic étiologique</i> :	84
5.3.8.2.4	<i>Objectifs du traitement</i> :	84
5.3.8.2.5	<i>Plan de traitement</i> :	85
5.3.8.2.6	<i>Pronostic</i> :	89
5.4	<i>Synthèse du cas clinique</i> :	89
5.4.1	<i>Résumé du parcours médical</i> :	89
5.4.2	<i>Analyse critique</i> :	89
Conclusion		91
Recommandations		93
Annexe		96
Bibliographie		101
RESUME :		106

Liste des figures:

Figure 1. La fente embryonnaire et son évolution.....	8
Figure 2. Division (A) de la lchette. (B) d'une partie du voile. (C) de la totalité du voile, d'après VEAU.	8
Figure 3. Division du voile et de la voûte palatine d'après VEAU.....	9
Figure 4. Division du voile et de la voûte palatine associée à une fente labio-alvéolaire unilatérale d'après VEAU.	9
Figure 5. Division du voile et de la voute palatine associée à une fente labio-alvéolaire bilatérale totale d'après VEAU.	10
Figure 6. Fentes intéressant le palais primaire d'après KERNAHAN ET STARK.	10
Figure 7. Fentes intéressant le palais secondaire d'après KERNAHAN ET STARK.	11
Figure 8. Fente intéressant les deux palais primaire et secondaire d'après KERNAHAN ET STARK.....	11
Figure 9. Formes bénignes de la classification de CHANCHOLLE.....	12
Figure 10. Formes graves de la classification de CHANCHOLLE.....	13
Figure 11. Radio panoramique dentaire d'un cas de FLP.	18
Figure 12. Téléradiographie de profil.....	18
Figure 13. Téléradiographie de face.	19
Figure 14. Cône Beam : coupe passant par canine incluse.....	19
Figure 15. Moulage modèle sup et inf.....	19
Figure 16. Agénésie de la 22 (coté non fendu).....	21
Figure 17. Dédoublément incisive latérale supérieure.	22
Figure 18. Dent surnuméraire.....	22
Figure 19. Ectopie de la 12 dans le palais.	23
Figure 20. Version de la 21 et de la 22.....	23
Figure 21. Rotation de la 12.	23
Figure 22. Inclusion de la 22.....	24
Figure 23. La 12 en forme conique.	24
Figure 24. Dysplasie de la 11.	25
Figure 25. Retard d'éruption de la 62 chez un enfant âgé de 1 an et demi.	25
Figure 26. Orthèse empêchant l'intrusion linguale dans la fente.	27
Figure 27. Plaque palatine avec vérin à action transversale.....	28
Figure 28. Chéilorhinoplastie.	28
Figure 29. Technique de véloplastie intravélaire présentée en 1967 par Kriens et développée par Sommerlad.	29
Figure 30. Uranoplastie.	30
Figure 31. Quadhelix scellé sur molaires temporaires maxillaires.	31
Figure 32. Traction post-ant par masque de Delaire.	32
Figure 33. Idéalisiation de la forme d'arcade dentaire et réduction de l'espace de fente.	33
Figure 34. Gingivopériostoplastie associée à la greffe osseuse. (A et B) vues de face et palatine de la fente alvéolaire avant traitement chirurgical.....	38
Figure 35. Appareil orthodontique avec barre palatine.....	39

Figure 36. Prothèse implantaire avec fausse gencive masque le déficit tissulaire.	41
Figure 37. Tétine spéciale pour fente palatine.....	67
Figure 38. Présentation schématique d'une fente labio-alvéolo-palatine totale unilatérale droite.....	68
Figure 39. Chéilorhinoplastie : photographie pré(A) et postopératoire(B) par technique de MILLARD à l'âge de 2 ans.....	68
Figure 40. Uranostaphylorrhaphie : photographie pré(A) et postopératoire(B) à l'âge de 3 ans.	70
Figure 41. Photographie du patient à 11 ans (face-profil-3/4).	73
Figure 42. Vues endo buccales des arcades dentaires en occlusion et séparées.....	74
Figure 43. Arcades dentaires en ICM.....	76
Figure 44. Panoramique dentaire à 11 ans.	78
Figure 45. Cône Beam à 11 ans (DR.Bekhti).....	79
Figure 46. TLR de face et de profil à 11 ans.	80
Figure 47. Tracé céphalométrique sur TLR de profil.....	80
Figure 48. QUADR-CROZA.	85
Figure 49. Mise en place de l'appareillage fixe multi-attaches (mois de Janvier).....	86
Figure 50. Résultat du traitement après 2 mois (mois de Mars).....	87
Figure 51. Résultat du traitement après 3 mois (mois d'Avril).....	87
Figure 52. Brackettage inf et extraction des 53, 63, 73, 74, 84.....	88

Liste des tableaux:

Tableau 1. Séquelles fonctionnelles dans le cas de patient nés avec une FLP.....	26
Tableau 2. Calendrier de PEC des patients porteurs de FLP par une équipe pluridisciplinaire	47
Tableau 3. Répartition des cas de FLP selon le sexe.	53
Tableau 4. Répartition des cas de FLP selon la région.	53
Tableau 5. Répartition des cas selon la forme anatomique de la fente.	54
Tableau 6. Répartition des cas selon la complexité de la fente.	55
Tableau 7. Répartition des cas selon le nombre de fente par patient.	55
Tableau 8. Répartition des cas selon l'âge d'intervention (tout type de fente).	56
Tableau 9. Répartition des cas selon l'âge d'intervention sur les FLP.	57
Tableau 10. Répartition des cas selon le type d'intervention.	58
Tableau 11. Répartition des cas selon les complications postopératoires.	59
Tableau 12. Rapports des arcades dentaires en occlusion statique dans les trois sens de l'espace.	77
Tableau 13. Charte céphalométrique.	81

Liste des abréviations :

EHS : Etablissement hyper spécialisé

CCI : Chirurgie infantile

CHU : Centre hospitalo-universitaire

FLP : Fente labio-palatine

ICM : Inter-cuspidation maximale

RC : Relation centrée

Indice CAOD :

C : Nombre de dents cariées

A : Nombre de dents absentes

O : Nombre de dents obturées

D : Dent

PEC : Prise en charge

ODF : Orthopédie dento-faciale

ORL : Oto-rhino-laryngologiste

TLR : Téléradiographie

Introduction

Les fentes labio-palatines (FLP) s'élèvent au second rang des malformations congénitales. Elles correspondent à une rupture dans le développement de l'enveloppe faciale et peuvent toucher le nez, les lèvres, les dents, les maxillaires et se répercutent également sur toutes les fonctions oro-faciales: la ventilation, la mastication, la déglutition et la phonation.[1]

Elles s'accompagnent d'anomalies dentaires plus ou moins importantes, même dans les formes mineures. Toutes les dents sont susceptibles d'être affectées, mais ce sont les dents proches de la fente qui sont les plus atteintes.[2]

Leur prise en charge débute dès le diagnostic anténatal et se poursuivra jusqu'à l'âge adulte. Elle ne peut pas être conçue en dehors d'une équipe multidisciplinaire. L'orthodontiste ainsi que le chirurgien occupent une place particulière dans l'organisation de la prise en charge de ces patients, le développement de la face dépendant de leur action respective et de leur collaboration.[1]

Chapitre 01

Partie théorique

1 GENERALITE :

1.1 Définition :

Les FLP sont la conséquence d'un défaut de soudure complète ou incomplète, unilatérale ou bilatérale des bourgeons constitutifs du massif supérieur. Elles se manifestent sous différentes formes cliniques et correspondent à une interruption de continuité au niveau des tissus labio-narinaires et palatins. [3]

La fente labiale est due à un défaut de fusion des bourgeons maxillaires et médian entre la 5^{ème} et la 7^{ème} semaine embryonnaire. Pour la fente palatine, elle est consécutive à un défaut de fusion des processus palatins, c'est à dire du palais secondaire entre la 7^{ème} et la 12^{ème} semaine de développement embryonnaire.[4]

1.2 Epidémiologie :

La FLP est l'anomalie congénitale la plus fréquente du massif facial. Sa prévalence mondiale est estimée à environ 1/700 naissances.

La fente labio-alvéolaire avec ou sans participation palatine est 2 fois plus fréquente chez les garçons. Inversement, la fente palatine isolée est 2 à 3 fois plus élevée chez les filles.[1]

1.3 Rappel anatomique :[5]

Ce rappel anatomique va concerner principalement les organes atteints par la fente à savoir la lèvre supérieure, le nez, le maxillaire supérieur, le palais et le voile.

1.3.1 Anatomie de la lèvre supérieure normale :

La lèvre normale présente à décrire trois plans, un plan superficiel de recouvrement, un plan musculaire, et un plan postérieur ou interne représentant la face profonde ou muqueuse de la lèvre ; tous ces éléments reposent sur un squelette ostéo-cartilagineux.

1.3.1.1 Le plan superficiel de recouvrement :

Ses dimensions sont variables selon les sujets, il comporte :

-La lèvre rouge : ou vermillon, lèvre muqueuse, plus ou moins épaisse.

-La jonction cutané-muqueuse : Cette ligne sinueuse est surmontée d'une crête dont la saillie variable selon les individus accroche la lumière. Elle comprend, depuis les commissures labiales, deux courbes symétriques en forme de "S" aplati, séparées par un arc central à concavité supérieure, l'arc de cupidon, dont le sommet est strictement médian, de largeur variable, cet arc a pour repère le sommet des crêtes philtrales.

-La lèvre blanche : symétrique par rapport à un axe tendu de la base de la cloison nasale ou columelle au sommet de l'arc de Cupidon, présente une dépression centrale, le philtrum limité latéralement par les deux crêtes philtrales.

1.3.1.2 Le plan musculaire :

Il est formé essentiellement du muscle orbiculaire de la bouche qui présente trois faisceaux :

-Le demi-orbiculaire supérieur ou faisceau principal.

-Le faisceau incisif moyen.

-Le faisceau incisif supérieur ou naso-labial.

Ces muscles viennent se terminer sur l'orbiculaire et la peau de la lèvre supérieure pour les plus externes. Le muscle nasal dont son faisceau inférieur ou partie alaire s'enroule en dedans, et va rejoindre le faisceau supérieur de l'orbiculaire pour former le seuil narinaire.

1.3.1.3 Le plan muqueux :

Elle forme, avec la fibro-muqueuse gingivale, le profond sillon gingivo-labial ou le vestibule de la lèvre marqué sur la ligne médiane par un repli muqueux : le frein labial.

1.3.2 Le maxillaire supérieur :

La lèvre supérieure repose sur un squelette osseux.

Le squelette de l'étage moyen de la face, dans la partie antérieure, est constitué par les deux os maxillaires droit et gauche. Ils se rejoignent à la partie médiane de leur portion inférieure, pour former la crête nasale ou l'épine nasale antérieure, sur laquelle va venir s'insérer la cloison cartilagineuse des fosses nasales, Le processus frontal de l'os maxillaire forme avec l'os nasal, la partie latérale et haute de l'ouverture piriforme. La muqueuse endo-nasale est fortement adhérente au squelette nasal, au contraire des téguments superficiels qui sont séparés de celui-ci par une couche de tissus cellulaires mince mais très lâche qui permet une mobilisation des téguments sur le squelette.

1.3.3 La région nasale :

Il comporte deux portions : l'une supérieure osseuse, l'autre inférieure cartilagineuse

1.3.3.1 Le squelette osseux :

Il est formé du processus frontal de l'os maxillaire, de l'os nasal et de l'épine nasale du frontal pour la portion latérale de la pyramide de la lame verticale du vomer qui constitue la partie postérieure de la cloison sagittale des fosses nasales. Elle est située en arrière de la pyramide nasale de la lame perpendiculaire de l'ethmoïde mince, lame osseuse sagittale, qui participe à la constitution de la cloison des fosses nasales. Par son bord antérieur, elle s'unit en haut à

l'épine nasale du frontal, en bas par son bord antéro-inférieur au cartilage de la cloison. Par son bord postérieur, elle s'unit à la lame du vomer.

1.3.3.2 Le squelette cartilagineux :

Formée par :

- Le septum cartilagineux ou cartilage de la cloison (au milieu).
- Les cartilages triangulaires (latéralement ou latéro-supérieurs).
- Les cartilages alaires (latéro-inférieurs).

1.3.4 La vascularisation de la région oro-nasale :[6]

1.3.4.1 Artères :

La vascularisation artérielle est sous la dépendance du système carotidien externe, par l'intermédiaire des artères faciales (situées sous le plan des muscles peauciers) d'où naissent les artères coronaires labiales à proximité de la commissure.

1.3.4.2 Veines :

Le drainage veineux de chaque lèvre est indépendant. La lèvre supérieure se draine de façon ascendante par le tronc labio-septo-columellaire qui rejoint la veine faciale. Et par la suite dans la veine jugulaire interne.

1.3.5 L'innervation :[6]

1.3.5.1 L'innervation motrice :

Les muscles peauciers sont sous la dépendance du nerf facial, 7^{ème} paire crânienne. Tandis que les muscles masticateurs sont sous la dépendance du nerf trijumeau, 5^{ème} paire crânienne.

1.3.5.2 L'innervation sensitive :

Elle est sous la dépendance du trijumeau par :

- La branche maxillaire supérieure (nerf sous-orbitaire) : les branches labiales sont destinées à la joue et à la lèvre supérieure homolatérale
- La branche maxillaire inférieure par l'intermédiaire du nerf dentaire inférieur.

1.4 Rappel embryologique : [7]

La formation du palais primaire :

A la fin de 4^{ème} semaine la future face de l'embryon commence à apparaître, creusée d'une dépression ectoblastique s'appelé « le stomodium ». Celle-ci se trouve délimitée par 05 bourgeons ;

- Un bourgeon frontal,
- Deux bourgeons maxillaires,
- Deux bourgeons mandibulaires.

Au cours de la 5^{ème} semaine il y'aura la formation de placode olfactive au sein du bourgeon frontal, ensuite, elle sera entourée rapidement par deux crêtes formants les bourgeons nasaux externes et internes. Le bourgeon nasal interne et le bourgeon frontal constituent le massif médian. Le bourgeon nasal externe et le bourgeon maxillaire constituent le massif latéral. Le fusionnement des bourgeons se fait par phénomènes de confluence et de soudure.

A la 7^{ème} semaine, se constitue le palais primaire, en formant la lèvre supérieur, l'arcade alvéolaire supérieur, et le seuil narinair. « le persistance d'une fente au niveau du palais primaire peut aller de la simple encoche de la lèvre rouge, à la fente labio-alvéolo-narinaire totale »

La formation du palais secondaire :

La face profonde des bourgeons maxillaires va donner la naissance des deux processus palatins, qui, eux-mêmes, fusionnent sur la ligne médiane, séparant la cavité buccale et la cavité nasale.

Cette fusion se traduira ultérieurement par les structures anatomiques qui occupent la partie postérieure du palais (le palais osseux, la voile, et une partie du septum nasal). « La persistance d'une fente au niveau du palais secondaire peut aller de la simple bifidité de la luvette à la fente vélo-palatine totale »

Les anomalies du palais primaire sont dues à :

- Un défaut d'accolement des massifs médian et latéral,
- Une absence des cellules de la CNC,
- La perturbation physico-chimique du liquide amniotique.

Les anomalies du palais secondaire sont dues à :

- Une absence de fusion des processus palatins,
- Une rupture secondaire de la ligne de fusion,
- Un retard ou une absence de la descente de la langue (syndrome de P. Robin)

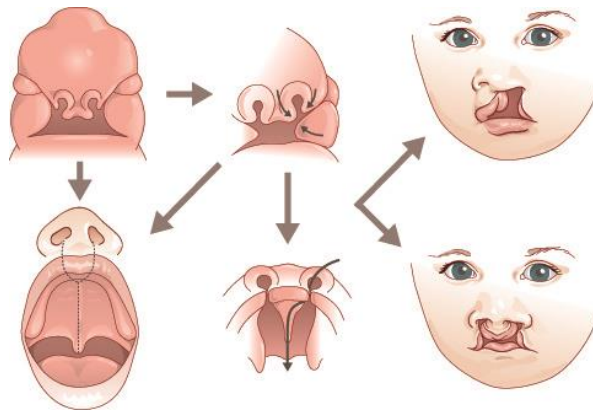


Figure 1. La fente embryonnaire et son évolution. [8]

1.5 Classification :[5, 8]

1.5.1 Classification de VEAU :[8]

La traduction schématique et symbolique des formes cliniques doit être représentée d'une manière assez simple et explicite afin d'éclaircir les conditions du patient aux différents stades opératoires. Parmi eux la classification de Veau qui résume les troubles anatomiques causés par les fentes sans prendre en compte les fentes purement labio-alvéolaires.

1.5.1.1 Division simple du voile :

Intéresse les tissus mous du voile du palais ; peut-être :

-Partielle :

- Luette seule bifide.
- Division d'une partie du voile.

-Totale : division de la totalité du voile.

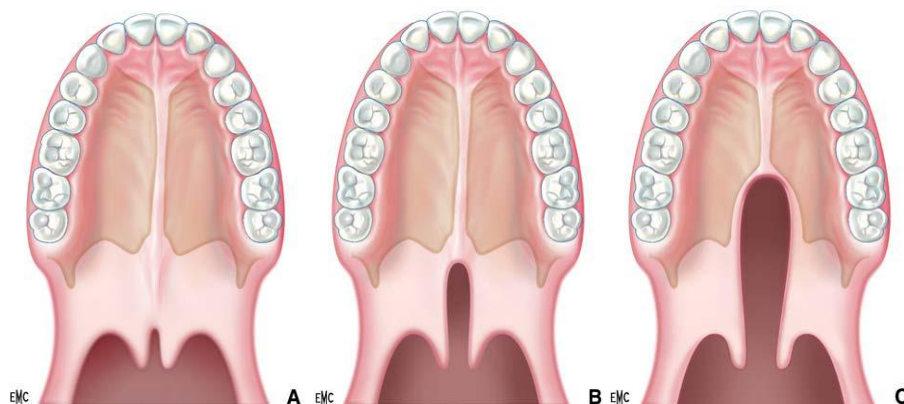


Figure 2.Division (A) de la luette. (B) d'une partie du voile. (C) de la totalité du voile, d'après VEAU. [8]

1.5.1.2 Division du voile et de la voûte palatine ne dépassant pas le foramen incisivaire :

La fente s'étend du voile jusqu'au canal palatin antérieur sans distancer de celui-ci.

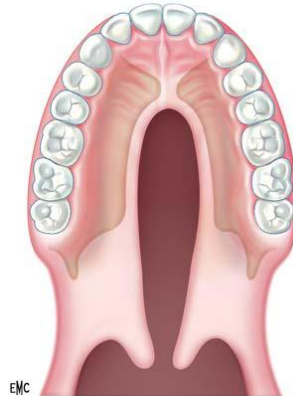

Figure 3. Division du voile et de la voûte palatine d'après VEAU. [8]

1.5.1.3 Division du voile et de la voûte palatine associée à une fente labio-alvéolaire unilatérale :

La fente franchit le processus alvéolaire au niveau de l'incisive latérale d'une hémis-arcade et s'étend sur la lèvre. La dent est dans ce cas dédoublée ou absente.

Le palais est fractionné en un grand fragment maintenant la région incisive et une partie du palais dur, le vomer est ainsi partiellement ou totalement fusionné ; et un petit fragment contenant la partie restante.

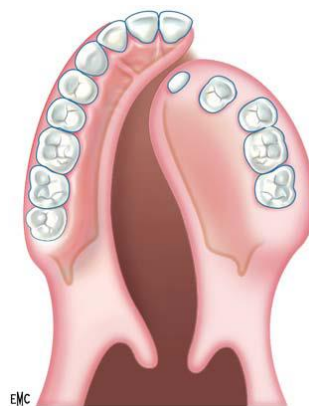

Figure 4. Division du voile et de la voûte palatine associée à une fente labio-alvéolaire unilatérale d'après VEAU. [8]

1.5.1.4 Division du voile et de la voûte palatine associée à une fente labio-alvéolaire bilatérale totale :

Le tubercule médian portant les incisives est isolé du palais secondaire et projeté vers l'avant du fait de l'absence de la sangle labiale et de la croissance du septum nasal.

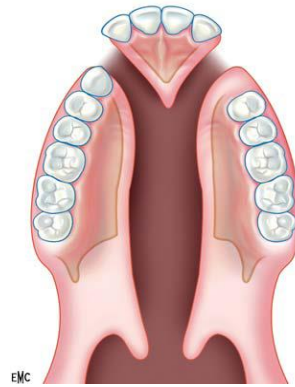


Figure 5. Division du voile et de la voute palatine associée à une fente labio-alvéolaire bilatérale totale d'après VEAU. [8]

1.5.2 Classification internationale de KERNAHAN ET STARK:[8]

Adoptée en 1967 par la fédération internationale de la chirurgie plastique, qui n'est plus utilisée actuellement. Elle se base principalement sur des notions embryologiques du développement du palais. On distingue trois classes :

1.5.2.1 Fente intéressant le palais primaire :

C'est une lésion antérieure au canal palatin antérieur ;

- fente unilatérale incomplète (1/3, 2/3 ; 3/3 de la lèvre).
- fente unilatérale complète (1/3, 2/3 alvéolaire).
- fente bilatérale complète (3/3 alvéolaire).

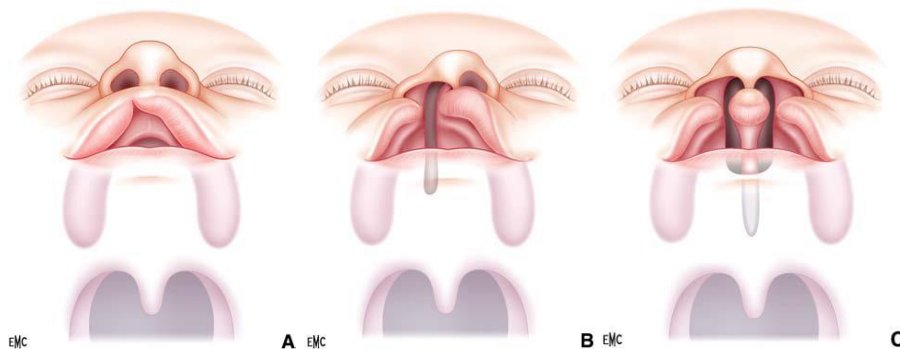


Figure 6. Fentes intéressant le palais primaire d'après KERNAHAN ET STARK. [8]

1.5.2.2 Fente intéressant le palais secondaire :

Lésion postérieure au canal palatin antérieur :

- Fente incomplète :

-voile : (1/3, 2/3, 3/3).

-palais dur : (1/3, 2/3, 3/3).

- Fente complète : palais dure et mous.

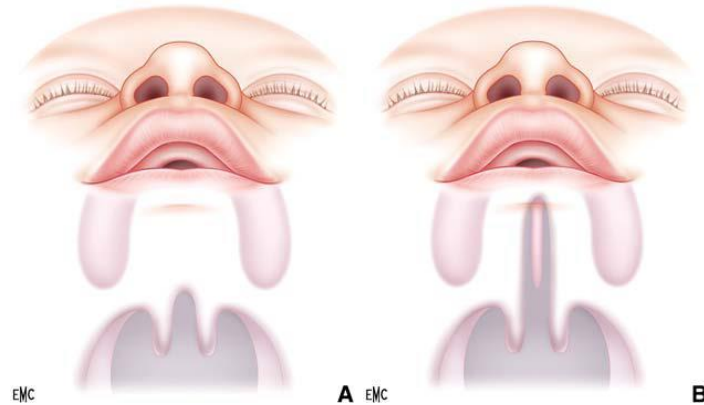


Figure 7. Fentes intéressant le palais secondaire d'après KERNAHAN ET STARK. [8]

1.5.2.3 Fente intéressant les deux palais primaire et secondaire :

Lésion combinée des deux autres lésions :

- Fente unilatérale complète.
- Fente bilatérale complète.
- Fente unilatérale incomplète.

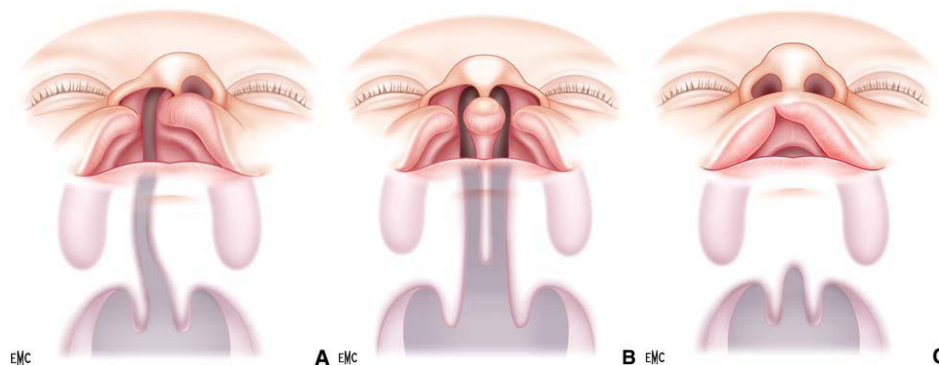


Figure 8. Fente intéressant les deux palais primaire et secondaire d'après KERNAHAN ET STARK. [8]

1.5.3 Classification moderne de CHANCHOLLE :[8]

Actuellement la classification de KERNAHAN ET STARK établie est abandonnée, au profit de la classification moderne. Elle nous renseigne sur la gravité de la dysmorphose. Son intérêt

est de qualifier le niveau de difficulté du traitement et ses risques. On distingue des formes simples et des formes complexes.

1.5.3.1 Les formes simples dites « bénignes » :

Elles impliquent les cas où le maxillaire est normal ou subnormal, il s'agit de fente qui ne touche pas la partie moyenne de la voûte palatine et dont les tissus environnant sont de bonne qualité ; les fonctions et la croissance sont normales avec un déplacement minime des repères topographiques muqueux et cutanés après traitement chirurgical. Cliniquement, trois formes de cette classe sont décrites :

- Fente labiale unilatérale fendant plus ou moins la lèvre.
- Fente labio-alvéolaire unilatérale encochant légèrement l'arcade alvéolaire.
- Fente du voile.
- Combinaison de ces trois classes.

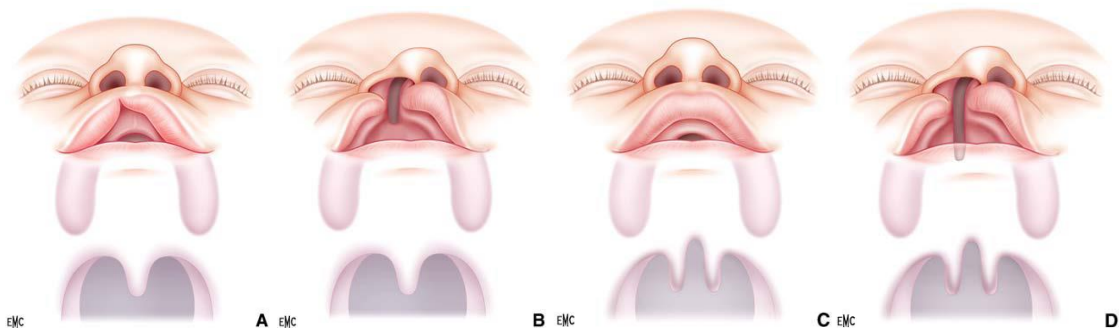


Figure 9. Formes bénignes de la classification de CHANCHOLLE. [8]

1.5.3.2 Les formes complexes dites graves :

Ces formes sont déterminées par la division du maxillaire en deux fragments inégaux et déplacés ; les tissus présentent une qualité déficiente, leurs mises en place orthopédiquement et/ou chirurgicalement ne réglemente pas les différentes fonctions ainsi que la croissance de la face. La cicatrice est dans ce cas inévitable. Ces formes concernent :

- Fente labio-alvéolaire unilatérale déformant l'arcade alvéolaire.
- Fente palatine totale déformant la voûte palatine osseuse.
- Fente labio-palatine totale unilatérale.
- Toutes les formes bilatérales.

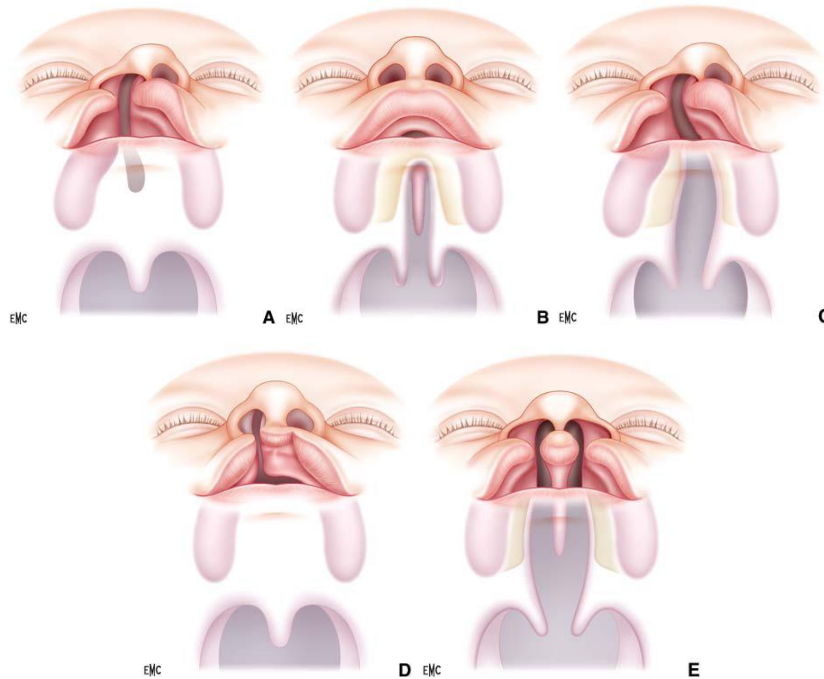


Figure 10. Formes graves de la classification de CHANCHOLLE. [8]

1.6 Etiopathogénie :

1.6.1 Les facteurs externes :[9, 10]

Tout ce qui a pu perturber l'embryogenèse à un moment précis de la formation de la face de l'embryon, peut aboutir à la survenue de l'anomalie, on parle dans ce cas d'une malformation accidentelle.

- L'épilepsie : le risque d'accoucher un enfant malformé est augmenté de façon significative chez la maman épileptique, sans oublier le rôle tératogène des médicaments antiépileptiques (drogues sédatives, phénobarbital,...)
- Les infections : dans le cas où il y a une agression virale (Rubéole), bactérienne (Syphilis) ou parasitaire (Toxoplasmose) qui arrive à toucher l'embryon, elles provoquent des tableaux d'infections amniotiques pouvant entraîner des malformations congénitales y compris les FLP.
- L'exposition aux irradiations ionisantes : Telles que de fortes doses des rayons X ou du Radium.
- La maladie amniotique : Sous le terme de maladie amniotique est regroupé un ensemble d'anomalies très diverses, touchant essentiellement les membres et la tête : malformations faciales y compris les fentes faciales, sillons congénitaux, amputations de segments de membres, syndactylie.

- Autres facteurs : la consommation de l'alcool, le tabac, la carence en acide folique ou en vit A sont aussi incriminées dans l'apparence des FLP.

1.6.2 Les facteurs génétiques : [10]

Il s'agit de modification des formules chromosomiques qui peuvent être numériques ou structurales :

- Aberrations chromosomiques numériques : les plus retrouvées sont les trisomies 13, 15 ou 18.
- Aberrations structurales : la plupart des aberrations chromosomiques résultent de cassures chromosomiques, provoquées par divers facteurs environnementaux, comme par exemple les radiations, les virus, les produits chimiques. Exemples : translocation, délétion, duplication, inversion.

Ils peuvent également entraîner des anomalies à l'échelon génétique : dans ce cas c'est la transmission de la malformation chez la descendante qui est révélatrice du tare, celle-ci est à 100% quand elle est sous forme homozygote, on comprend alors pourquoi la consanguinité augmente le risque de la malformation.

1.6.3 Les formes syndromiques : [11]

De nombreux syndromes peuvent être associés aux FLP, les plus connus sont :

- La séquence de Pierre Robin : c'est l'association d'un rétrognathisme, une glossoptose et une fente vélo-palatine postérieure médiane.
- Le syndrome de Van der Woude : il associe fente labiale, labio-palatine ou palatine et fistules de la lèvre inférieure.
- Le syndrome de Di-George : il est systématiquement recherché en cas de fente palatine et maladie cardiaque associée. Ce syndrome est la réunion d'une cardiopathie congénitale, d'une dysmorphie faciale, de troubles de l'apprentissage et d'une fente palatine ou insuffisance vélaire.

Les fentes sont parfois associées à d'autres syndromes comme la trisomie 13, la trisomie 21, le syndrome d'Ectrodactylie-Dysplasie ectodermique-Fente labio-palatine et le syndrome de BINDER.

1.7 Clinique :

1.7.1 Circonstances de découverte :

Les FLP sont diagnostiquées soit in utéro par le moyen de l'échographie d'autant plus si elles rentrent dans le cadre d'un syndrome poly-malformatif, ou peuvent passer inaperçues et sont à ce moment-là découvertes après la naissance.

Le taux de détection est variable, il est compris entre 45% et 88% selon Maars et al [12].

Le diagnostic anténatal se fait essentiellement dans trois circonstances [13] :

-Soit l'examen est orienté et motivé par un antécédent personnel ou familial, ou par le bilan d'une autre malformation fœtale.

-Soit c'est la prise d'un agent supposé tératogène qui motive l'examen : alcool, vit A et ses dérivées tels : l'isotrétinoïne, les antiépileptiques, en particulier la phénytoïne.

-De plus en plus fréquemment, il s'agit d'une découverte inopinée au cours d'un examen morphologique systématique.

1.7.2 Examen clinique :

La prise en charge d'un individu porteur d'une FLP est un long processus qui oblige rigueur et ténacité de la part du patient mais aussi et surtout de l'entourage familial et de l'équipe soignante. Elle nécessite un examen clinique minutieux.

Ce bilan clinique sera accompagné par : [14]

1.7.2.1 Une anamnèse :

Permet de mieux comprendre la genèse de l'anomalie. Il faut noter les renseignements généraux du patient et de ses parents, les antécédents familiaux et personnels, le caractère héréditaire de l'anomalie, l'évolution après chirurgie primaire, le retentissement psychologique et la motivation du patient et de son entourage familial.

1.7.2.2 Un examen exo-buccal :

L'examen de la face du nouveau-né :

- Symétrie et hauteur faciale, type du profil et la projection maxillaire et mandibulaire, l'asymétrie et la déformation de la pyramide nasale, l'angle naso-labial et la déviation du menton.
- La taille de la bouche de la microstomie à la macrostomie.
- L'aspect de la lèvre : fendue ou non, tonicité, stomion présent ou pas, succion de la lèvre inférieure, présence de fistules, cicatrice, sécheresse labiale.
- La largeur de la fente.
- Le philtrum : peut-être court ou long, effacé, retroussé ou fendu.

1.7.2.3 Un examen endo-buccal : [15]

1.7.2.3.1 Examen dentaire et parodontal :

- La formule dentaire, l'indice CAOD et les anomalies dentaires associées à la FLP.
- Examen du parodonte : cet examen nécessite un miroir et une sonde et s'attache en particulier à l'état de la gencive et de l'os alvéolaire.

1.7.2.3.2 Examen des maxillaires :

- Apprécier la fistule alvéolaire ou palatine et son examen à la sonde boutonnée.
- Déterminer l'étendue de la fente palatine, vélaire et alvéolaire ainsi que les éléments anatomiques favorables et défavorables pour une éventuelle réhabilitation prothétique.
- Evaluer la qualité des tissus muqueux et gingivaux palatin et vestibulaire, et vérifier l'insertion des freins et brides musculaires...etc.
- la forme de la voûte palatine, Le doigt de l'examineur dans la bouche de l'enfant apprécie rigoureusement la continuité du palais et le réflexe de succion.
- La hauteur et les reliefs des crêtes.
- La position des fragments maxillaires et leur mobilité, les reliefs des crêtes, la classe squelettique.
- Le vestibule : profondeur, insertions des freins et brides musculaires.
- La limite entre palais dur et mou.
- La dimension et le degré de la déformation.
- Les berges de la fente (versants externe et interne).
- La largeur de la fente.
- La présence de voussure palatine alertant la présence possible d'une dent incluse
- La palpation viendra confirmer ou infirmer l'examen visuel et apporter des éléments supplémentaires.

1.7.2.3.3 Examen de la langue :[6]

- Au repos : sa forme ; son volume ; sa position : dans la séquence de Pierre Robin, la glossoptose est certainement majorée par l'intensité du rétrognathisme.
- Lors de la tétée : le mode de déglutition : le réflexe de succion déglutition est altéré dans la triade de Pierre Robin : fausse route et reflux.

1.7.2.3.4 Examen fonctionnel :[16]

- Examen de la compétence labiale : On entend par incompetence labiale l'absence de contact entre les lèvres, le sujet étant en position de repos mandibulaire.
Dans ce cas-là, le flux aérien respiratoire est essentiellement buccal du fait d'une résistance moindre au passage de l'air. Cela entraîne une sensation d'obstruction nasale puisqu'il n'y a plus de stimulation inspiratoire des capteurs trigémiques des fosses nasales.
- Vérification des fonctions vitales :

-Ventilation : voire si la respiration est nasale, buccale ou mixte bucco-nasale.

-Mastication : Evaluer l'alimentation exige de prendre en considération à la fois la succion, la déglutition, la posture, afin d'aider la famille à trouver le moyen le plus efficace pour nourrir l'enfant.

-Déglutition : Des troubles de succion-déglutition peuvent être liées à une malposition de la langue.

-Phonation : L'examen du langage et de la parole chez les enfants porteurs de fente est effectué afin de déterminer son aptitude à la communication.

-Audition : un examen plus approfondi otologique et rhinologique sera effectué au besoin par le spécialiste ORL.

Déterminer les habitudes pernicieuses : mouvements de la langue ; succion du pouce...etc.

1.7.2.3.5 Examen occlusal : [17]

Occlusion statique :

- L'occlusion en inter cuspidation maximale (ICM), situation dans laquelle il y a le plus grand nombre possible de contacts entre les dents des arcades maxillaire et mandibulaire.
- L'occlusion en relation centrée (RC), qui correspond à la relation entre les arcades lorsque les condyles mandibulaires sont dans la situation la plus haute et la plus postérieure dans la cavité glénoïde.

Occlusion dynamique :

- Fonction incisive : Lorsque le sujet propulse sa mandibule, le contact dentaire ne persiste qu'au niveau incisif.
- Fonction canine : Lors des mouvements de latéralité mandibulaire, il ne persiste plus qu'un contact en bout à bout canin, à droite ou à gauche.
- Fonction triturante : Elle se fait alternativement de chaque côté.
- Ouverture buccale : On apprécie le trajet, qui doit être rectiligne, et l'amplitude, qui est mesurée au pied à coulisse entre les points inter-incisifs.

1.7.3 Examens para-clinique :[18]

1.7.3.1 Examen radiologique :

-L'orthopantomogramme : « panoramique dentaire » pour une évaluation globale des arcades maxillaires et les anomalies d'évolution des dents.

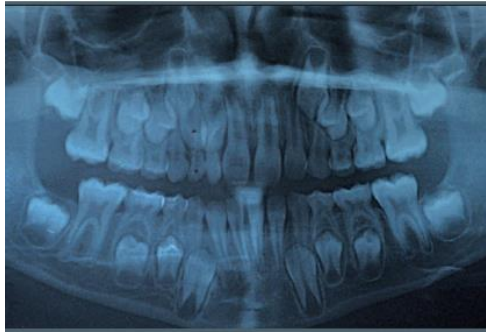

Figure 11. Radio panoramique dentaire d'un cas de FLP. [19]

-Des clichés rétro-alvéolaires et occlusaux : Pour un examen local, permettent de préciser la forme des régions contiguës à la fente.

-Téléradiographie de profil : Permet d'évaluer les différentes anomalies des bases osseuses avec précision grâce à des analyses céphalométriques.

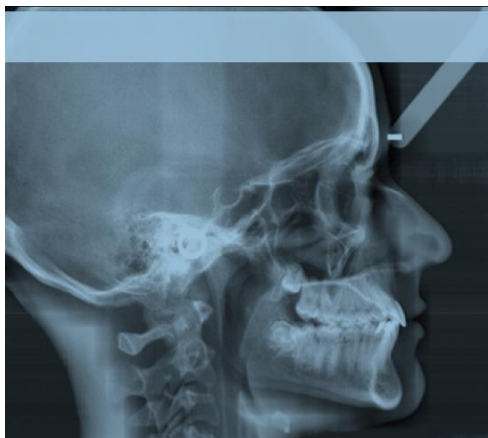

Figure 12. Téléradiographie de profil. [18]

-Téléradiographie de face : permet de détecter les problèmes de symétrie de la face, des mâchoires, de l'implantation des dents et toute anomalie osseuse des fosses nasales.

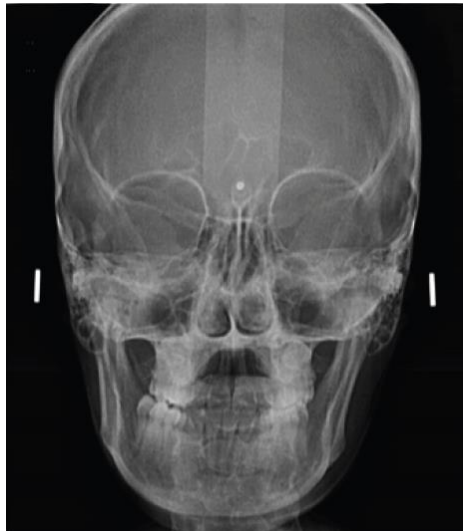

Figure 13. Téléradiographie de face. [18]

-Cône Beam : permet une visualisation tridimensionnelle de la position et la morphologie des dents incluses.

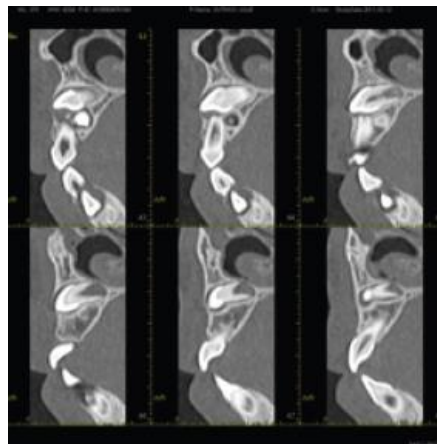


Figure 14. Cône Beam : coupe passant par canine incluse. [18]

1.7.3.2 Les moulages : [18]

Permettent une analyse dentaire aisée et une évaluation de l'évolution du traitement orthodontique entrepris.

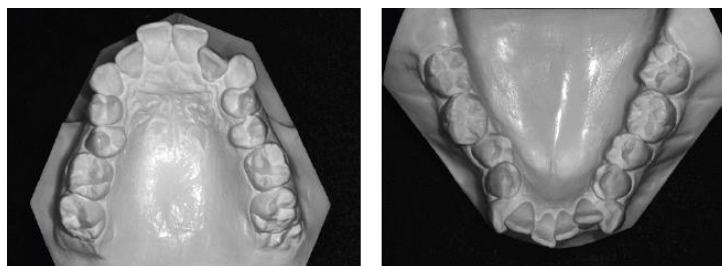


Figure 15. Moulage modèle sup et inf. [18]

1.7.3.3 Les clichés photographiques : [19]

- ✓ Du visage : de face, de profil et de $\frac{3}{4}$.
- ✓ Du sourire : en appréciant le recouvrement dentaire au repos et lors du sourire
- ✓ Intra-buccales : antérieures, latérales et occlusales
- ✓ De la pyramide nasale, de face, de profil et en défilé supérieur.

1.7.4 Conséquences cliniques : [3, 20]

1.7.4.1 Musculaire :

Les muscles modèlent, sculptent les os de la face. Dans le cas des fentes, les muscles du côté de la fente sont rompus. Il y aura donc une insuffisance de traction sur les os du côté fendu, et un excès de traction du côté opposé. En quelque sorte, l'équilibre entre les tractions réalisées par les muscles de chaque côté est rompu. Les deux héli-arcades maxillaires subiront ces tractions et se déplaceront l'une par rapport à l'autre.

De plus, parallèlement à cette action conformatrice, les muscles de la lèvre et du voile du palais ont une participation dans l'élocution et l'alimentation.

Ainsi, le voile du palais se ferme pour prononcer certains sons. Un voile fendu, fonctionnant donc mal, laissera passer l'air dans les fosses nasales lors de l'émission de ces sons. L'intelligibilité du patient sera mauvaise.

Le voile du palais se ferme aussi pendant la déglutition. Un voile fendu, fonctionnant donc mal, laissera passer des aliments dans les fosses nasales. Le médecin recherchera ces éléments (reflets du fonctionnement du voile) lors du bilan et du suivi des enfants porteurs de fente.

1.7.4.2 Nasale :

Les tractions musculaires s'exerceront sur la cloison nasale et l'aile du nez, comme elles s'exercent sur les fragments osseux. Les anomalies observées au niveau du nez ne sont pas dues à un défaut de tissus, mais aux tractions et défaut de tractions musculaires consécutives à la division des muscles de la lèvre par la fente.

1.7.4.3 Alimentaires :

La fente réalise habituellement une communication entre la cavité buccale et les fosses nasales. Les liquides refluent en général par le nez.

1.7.4.4 Squelettiques et occlusales :

1.7.4.4.1 Sens sagittal :

La rétrusion maxillaire et la fausse promandibulie fréquentes nous dévoilent une classe III squelettique avec une dysharmonie dento maxillaire.[21]

1.7.4.4.2 Le sens transversal :

Dans le plan transversal, on rencontre fréquemment des cas d'endognathie maxillaire qui vont entraîner des malocclusions avec ou sans latérodéviation et/ou proglissement mandibulaire.

Le risque encouru est de favoriser une croissance mandibulaire non contrôlée et d'installer une anomalie squelettique de type classe III[22]. On notera l'importance du décalage entre le grand et le petit fragment maxillaire, celui-ci entravant considérablement l'alignement dentaire. [21]

1.7.4.4.3 Le sens vertical :

Les atteintes du sens vertical sont surtout dues chez les patients porteurs de fentes à une insuffisance de développement vertical du maxillaire qui peuvent provoquer des béances antérieures.[21]

1.7.4.5 Dentaires :

La FLP se situe le plus souvent entre l'incisive centrale et latérale, ce sont donc souvent les dents situées dans le voisinage direct de cette fente qui sont touchées et plus particulièrement les incisives latérales. Celle-ci influence la denture aussi bien temporaire que permanente.[3]

1.7.4.5.1 Anomalies de nombre :

-Agénésie : Les agénésies des incisives latérales sont fréquentes :

Côté de la fente dans 40 % des cas en denture permanente, et 27 % en denture temporaire.

Côté sain dans 11 % des cas.[23]

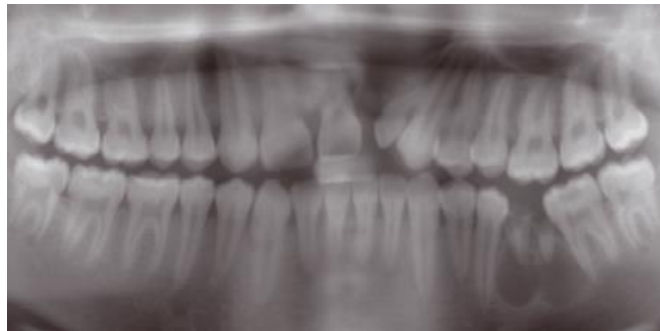


Figure 16. Agénésie de la 22 (coté non fendu). [2]

-Dédoubléments : Ci-dessous, une incisive latérale du côté petit fragment et une autre incisive latérale, côté grand fragment. On retrouve alors une incisive latérale sur chacune des deux berges de la fente.[23]

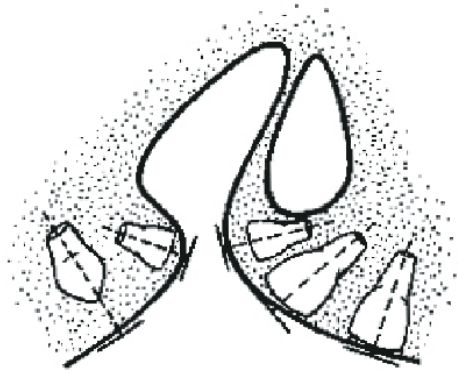


Figure 17. Dédoublé incisive latérale supérieure. [23]

-Dents surnuméraires : C'est une dent supplémentaire. Ce phénomène touche principalement les incisives latérales côté fente qu'elles soient définitives ou temporaires.[3]

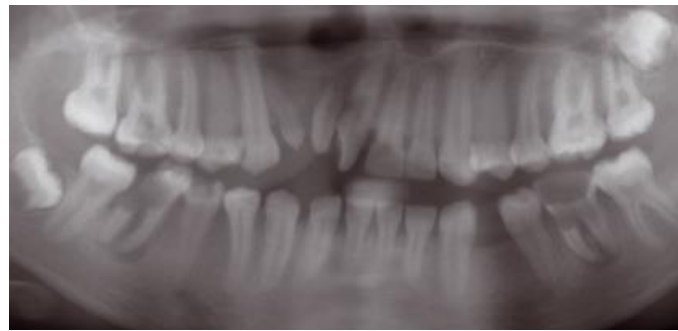


Figure 18. Dent surnuméraire. [2]

-Mesiodens : C'est une dent supplémentaire localisée entre les deux incisives centrales sup. L'existence d'un mesiodens n'est pas propre aux fentes, il est souvent associé à un syndrome de type syndrome de l'incisive centrale solitaire médiane maxillaire avec retard mental, malformation cardiaque.[3]

1.7.4.5.2 Anomalies de position :

Le mauvais agencement des germes dentaires est dû à la désorganisation des bases osseuses, elle-même due à la non fusion des bourgeons embryonnaires. [23]

Les anomalies de position peuvent concerner des dents ectopiques ou des dents ayant subi des mouvements (rotation, version, translation).

-Ectopie : La position de la canine qui borne la fente va avoir une influence sur l'incisive latérale, si la canine est trop mésialement positionnée, l'incisive latérale est soit absente (agénésie congénitale) soit de petite taille (microdontie) soit en position mésiale dans la fente. Si la canine est trop distalement positionnée, une incisive latérale surnuméraire peut apparaître.

Inversement, la présence d'une agénésie de l'incisive latérale prédispose la canine à une position mésiale.

Dans de rares cas, on peut avoir une éruption endo-nasale de la canine.[3]

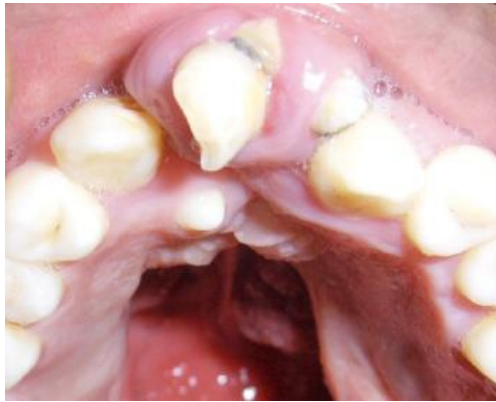

Figure 19. Ectopie de la 12 dans le palais. [2]

-Rotation, version ou translation : Les incisives et canines maxillaires qui bordent la fente voient souvent leur éruption être ectopique et peuvent être soumis à des mouvements de rotation, version ou translation plus ou moins importants.

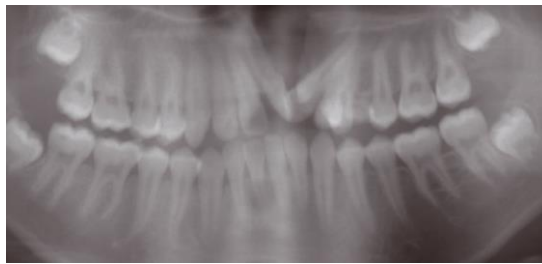

Figure 20. Version de la 21 et de la 22. [2]

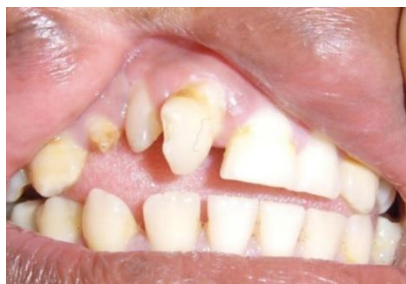

Figure 21. Rotation de la 12. [2]

1.7.4.5.3 Accidents d'éruption :

Dent incluse : La dent reste retenue dans l'os au delà de sa date d'éruption entourée de son sac péri-coronaire et sans communication avec la cavité buccale.

Dent enclavée : ouverture du sac péri-coronaire dans la cavité buccale.

Dent retenue : La dent peut aussi être retenue lorsqu'elle aurait du faire son éruption, sans traitement, elle peut en devenant mature devenir enclavée ou incluse.

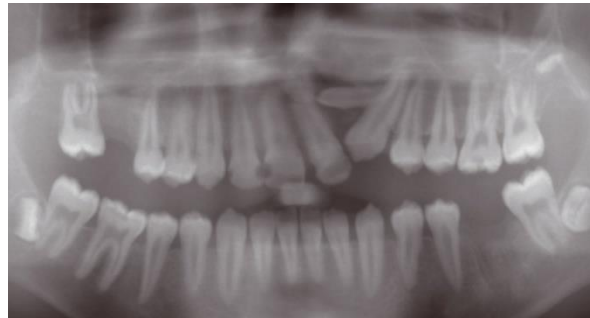


Figure 22. Inclusion de la 22 [2].

1.7.4.5.4 Anomalies de forme et de volume :

Les anomalies de forme rencontrées chez les porteurs de fente sont les dents coniques et les microdonties

Dent conique : La dent la plus touchée est l'incisive latérale, elle présente alors un aspect riziforme.[23]

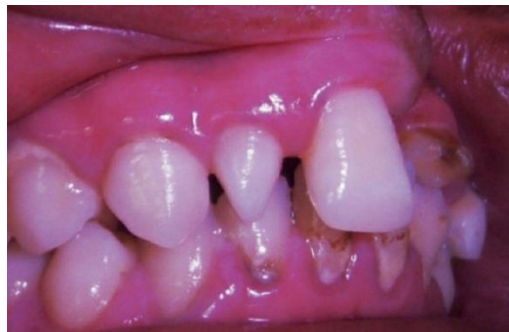

Figure 23. La 12 en forme conique. [2]

1.7.4.5.5 Anomalies de structure :

Dysplasie de l'email : il s'agit principalement d'une insuffisance du développement de l'email. Touche aussi bien les dents temporaires que permanentes sachant qu'il y a une prévalence beaucoup plus élevée en denture définitive.[3]

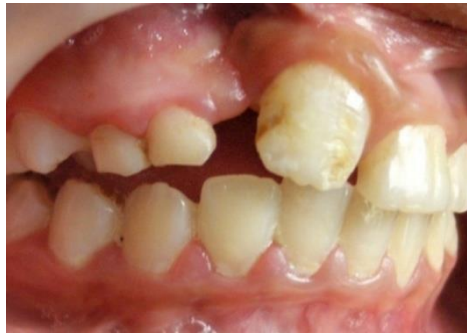

Figure 24. Dysplasie de la 11. [2]

1.7.4.5.6 Le retard d'éruption :

On parle d'un retard d'éruption lorsqu'elle survient plus de 06 mois au-delà de l'âge limite moyen d'éruption pour les dents temporaires, et plus qu'un an pour les dents permanentes.

Il y a un retard dans la chronologie d'éruption des dents temporaires bordant la fente aussi bien au maxillaire qu'à la mandibule. Les dents les plus touchées sont l'incisive latérale maxillaire, les canines maxillaires et les incisives latérales mandibulaires.[3]

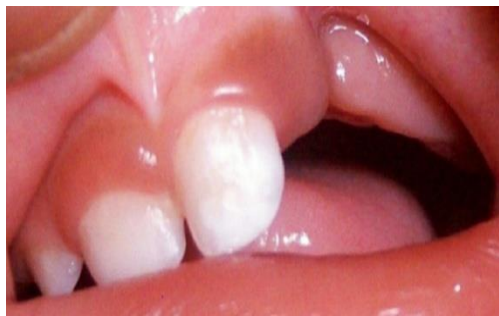

Figure 25. Retard d'éruption de la 62 chez un enfant âgé de 1 an et demi [2].

1.7.4.6 Fonctionnels :

Dans le cas de séquelles de fentes, de nombreuses fonctions sont perturbées. L'éducation labiale, linguale, et respiratoire devra avoir une place importante dans le plan de traitement global.

Tableau 1. Séquelles fonctionnelles dans le cas de patient nés avec une FLP [26].

La succion / alimentation	Elle est difficile, car l'enfant ne peut pas aspirer ; la cavité buccale ne peut être close à cause de la fente labiale et palatine.
Respiration	La respiration orale est privilégiée par rapport à la respiration nasale.
Phonation	Elle est perturbée par les lésions vélares et les appuis linguaux anormaux.
Déglutition	Du fait de la réduction de l'arcade supérieure, la déglutition se fera avec interposition linguale entre les arcades dentaires ce qui aura tendance à provoquer une pulsion linguale basse.

2 LA PRISE EN CHARGE MULTIDISCIPLINAIRE DES FLP :

2.1 Prise en charge avant la naissance :

2.1.1 Consultation et diagnostic anténatal :

Les examens échographiques réalisés chez la future maman permettent de surveiller le bon déroulement de la grossesse. Le premier, vers la 12^{ème} semaine, confirme la présence d'un embryon, le nombre d'enfants à naître et la date de l'accouchement, c'est le « terme ». La seconde échographie réalisée vers la 22^{ème} semaine est dite « morphologique », car elle va permettre l'étude des formes de l'enfant, la taille de ses membres, de son cerveau, l'aspect de son visage...etc. C'est lors de cette échographie qu'une fente labiale peut être vue par l'échographiste.

Concernant la fente palatine, son diagnostic est plus compliqué. En effet, lorsqu'elle est isolée, elle n'est pas visible depuis l'extérieur. L'échographiste peut constater des signes indirects, comme une position anormale de la langue, mais il peut y avoir des erreurs de diagnostic.[24]

2.2 Prise en charge lors de la 1^{ère} année :

2.2.1 Consultation néonatale :

2.2.1.1 Approche psychologique et mise en condition des parents :[25]

Lorsque le diagnostic est établi à la naissance, les conditions ne sont pas les mêmes. Les parents sont confrontés brutalement au visage abîmé « fendu ».Une aide psychologique est à ce stade fortement conseillée.

2.2.1.2 Conseils nutritionnelles : [26]

Des positions particulières sont conseillées pour l'allaitement direct, l'utilisation de tire lait, de tétines adaptées, de dispositifs d'aide à l'allaitement indirect. Des plaques palatines obturatrices.

2.2.1.3 Obturateur néonatal (orthèse palatine) : [8, 27]

La première coopération orthodontiste/chirurgien pédiatre débute dès cette prise en charge.

Une plaque palatine obturatrice est ajustée dans les jours qui suivent la naissance. Il s'agit d'une prothèse remplaçant la région palatine et alvéolaire.

Les indications de l'orthèse palatine sont limitées aux fentes palatine et vélaire, une interruption purement vélaire ne nécessite pas d'appareillage. Elle sera portée en continu jusqu'au vélopastie si la chirurgie est réalisée en deux temps. Ou jusqu'au palatoplastie dans le cas échéant.

-Faciliter l'alimentation : La plaque palatine obture le palais d'une façon à ce que le lait ne fuser pas dans les voies nasales. L'enfant pourra téter aussitôt après la pose de la plaque.

-Eviter l'interposition de la langue :

La langue a tendance de s'interposer dans l'interruption causée par la FLP entraînant des distorsions osseuses et cartilagineuses : infragnathie, plicature du vomer, et une diminution de la hauteur des choanes.

Action orthopédique indirecte de la plaque palatine :

Au cours de la tétée, la langue est reportée en arrière et en bas entre la pente pharyngée d'une langue abaissée « ptosée » et les parois pharyngées. La portion mobile s'intercale entre les fragments palatins dans le but de compenser les zones abimées par la fente. Ceci provoque une orientation verticale des lames palatines des maxillaires et des palatins, une accentuation de la largeur du hiatus osseux est ainsi établie. La plaque palatine néonatale, en fournissant à la langue un point d'appui, évite ce phénomène de « verticalisation » et permet l'acquisition d'une motricité linguale correcte et une anatomie palatine physiologique. Cet opération est appelée « le centrage linguale » ; la plaque a donc une action orthopédique indirecte.

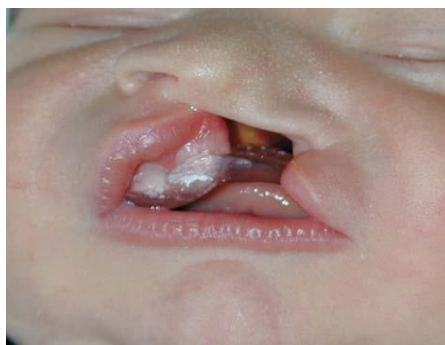

Figure 26. Orthèse empêchant l'intrusion linguale dans la fente. [8]

-Action orthopédique directe de la plaque palatine :

La plaque palatine obturatrice fournit un effet orthopédique non négligeable sur la croissance transversale du maxillaire, elle permet de préparer les structures anatomiques à la chirurgie et tend à rapprocher ou éloigner les berges pour rendre aux crêtes alvéolaires leurs contours harmonieux.

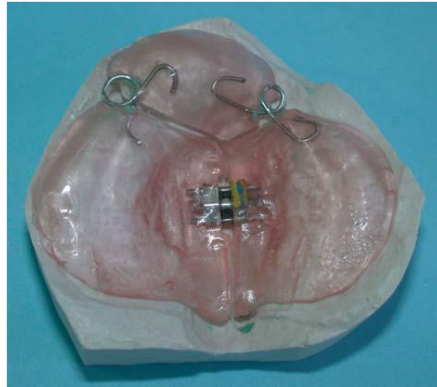


Figure 27.Plaque palatine avec vérin à action transversale. [8]

Cette orthèse ne doit pas entraver la croissance du maxillaire, ce qui implique un changement et un contrôle tous les mois. L’empreinte est réalisée à l’aide d’un porte empreinte individuel « PEI » à l’élastomère de silicone (Xantoprène) et non à l’alginate qui peut obstruer le pharynx. La nouvelle plaque est réalisée et reposée le jour même ; portée de façon continue jusqu’à la première intervention de chirurgie primaire : véloplastie-chéiloplastie-rhinoseptoplastie.

2.2.2 Chirurgie primaire :

La chirurgie primaire tend à corriger la fente elle-même tandis que la chirurgie secondaire tend à corriger les séquelles cicatricielles.

2.2.2.1 Premier temps opératoire : réparation du voile, de la lèvre et du nez : [27]

2.2.2.1.1 Chéilorhinoplastie :

La fermeture labio-narinaire est effectuée à l’âge de six mois, car à cet âge, l’éruption des incisives stimule l’ossification alvéolaire. Le maxillaire devient assez robuste pour supporter la forte pression qu’exerce sur lui la réinsertion musculaire et son remodelage est très progressif. [28]

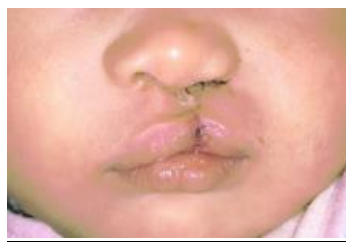

Figure 28. Chéilorhinoplastie. [3]

-Méthode de Veau :[25]

Cette technique est abandonnée du fait qu'elle ne tient pas compte de l'hypoplasie en hauteur de la lèvre supérieure et expose à un risque plus important de rétraction avec aspect en « chapeau de gendarme » de la lèvre supérieure. De plus, la persistance de fibres musculaires mal orientées conduit à des résultats médiocres sur le plan dynamique.

-Méthode de Millard :[25]

La réparation de Millard est la plus courante pour la fermeture des lèvres. Elle repose sur le principe d'un lambeau de rotation-avancement de chaque hémi-lèvre.

2.2.2.1.2 Véloplastie : « Staphylorrhaphie »

Son objectif principal est la restauration des insertions musculaires du voile du palais afin de lui redonner son rôle de boucle musculaire consécutif au sphincter vélo-pharyngé selon la technique de véloplastie intravélaire de Sommerlad. Elle est réalisée aux alentours de 6 mois en même temps que la chéilorhinoplastie. [26]

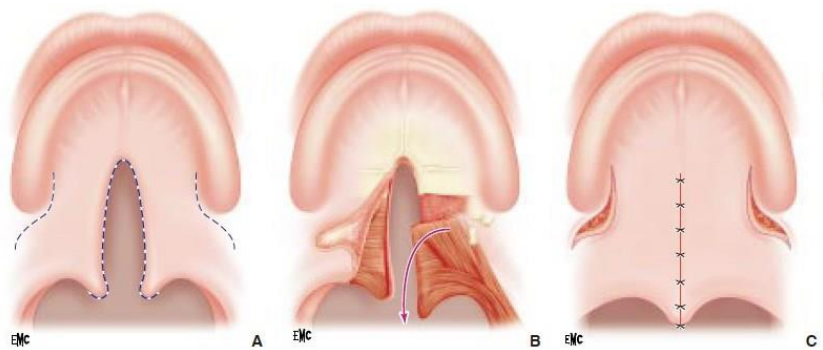


Figure 29. Technique de véloplastie intravélaire présentée en 1967 par Kriens et développée par Sommerlad. [26]

2.2.2.2 Deuxième temps opératoire fermeture de la fente osseuse : «L'uranoplastie »

Cette phase est programmée vers 12 à 18 mois. D'après TALMANT et COLL, les premiers gestes chirurgicaux concernant la lèvre, le nez et le voile du palais vont permettre à la fente palatine résiduelle de se réduire considérablement lançant la deuxième phase de la chirurgie primaire dont la fermeture du palais osseux. Un rétrécissement spontané de la largeur de la fente osseuse attribué à la croissance maxillaire est aussi remarquable.

La fente osseuse est fermée en allant le plus en avant possible dans le but de ne laisser ouverte que la fente alvéolaire. Lorsque elle est plus large, une greffe périosté souvent tibiale peut être

effectuée suivi d'un traitement orthopédique non pas pour protéger le greffon mais pour lutter contre le collapsus des berges sous l'action de la pression du muscle orbiculaire reconstruit. Une plaque palatine est posée dix jours après l'opération et sera portée par l'enfant jusqu'à ce que le relais soit assuré par l'os néoformé (environ 3 mois après opération).[27]

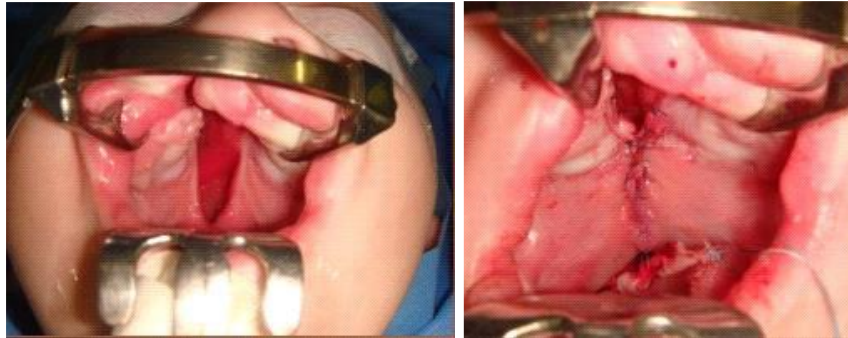


Figure 30. Uranoplastie. [27]

2.2.3 Surveillance ORL :

Il est important d'établir un suivi régulier de l'enfant par une équipe pluridisciplinaire. Dès la première année, le chirurgien oriente les parents pour rencontrer les autres membres de l'équipe : ORL après le sixième mois ensuite tous les ans.[23, 29]

2.3 Prise en charge lors de la petite enfance (1-5 ans) :

2.3.1 Traitement orthophonique : [23, 30-32]

Les parents doivent parler à leurs enfants dès le plus jeune âge, afin qu'il soit stimulé précocement. Une surveillance doit être faite par un orthophoniste dès l'âge de 2 à 3 ans pour instaurer tout traitement nécessaire, et empêche les enfants d'apprendre des mauvaises habitudes lors de l'établissement du langage.

2.3.2 Pharyngoplastie :[33]

L'insuffisance vélo-pharyngée ou l'incapacité de fermer complètement le sphincter vélo-pharyngé en parlant peut-être corrigée par la Pharyngoplastie. Il s'agit d'opération de l'allongement du voile. Durant cette intervention, le chirurgien crée un lambeau de tissu à partir du pharynx pour relier le voile du palais à l'arrière de la gorge. Ce lambeau permet au patient de diriger plus facilement l'air par la bouche et non par le nez.

2.3.3 Suivi dentaire et parodontal: [29]

Un suivi est essentiel par un chirurgien-dentiste faisant partie de l'équipe multidisciplinaire pour surveiller et traiter les désordres dentaires et parodontaux provoqués par la fente. La première consultation est prévue dès la première année, puis un contrôle tous les ans.

L'enfant va bénéficier d'un apport fluoré et d'une alimentation équilibrée. Une hygiène bucco-dentaire adéquate (brossage des dents) sera fortement conseillée. Les parents doivent adopter et enseigner les bons comportements pour protéger leurs enfants des caries et des problèmes parodontaux.

La surveillance de l'enfant permet de s'assurer de l'harmonie de l'articulé dentaire (rapport entre les maxillaires). Un mauvais rapport entre les arcades max et des dents peut nécessiter un traitement orthodontique.

2.3.4 La phase orthodontique : [3, 34]

▪ Stade de denture temporaire (4 à 7 ans) :

A ce stade, les traitements orthodontiques sont souvent des traitements interceptifs de courte durée ; sans interférences avec l'orthophonie de l'enfant. S'il existe un retard de langage de l'enfant, des réglages devront être effectués sur les appareils.

-Sens transversal :

En denture temporaire, les désordres sont pour la plupart du temps d'ordres transversaux, ceux-ci doivent être corrigés rapidement.

Afin de limiter les déplacements mandibulaires erronés et de retrouver une fonction canine physiologique, TALMANT et COLL ont proposés l'utilisation d'un traitement interceptif par expansion maxillaire à l'aide d'un Quadhélix scellé sur les molaires temporaires maxillaires[3]. Lorsque l'on est en présence d'une endoalvéolie avec des molaires bien positionnées et sans proglissement mandibulaire latéral, il est préférable d'attendre la venue du bloc incisif définitif. Il en est de même pour les cas où l'expansion provoquerait une perte de blocage incisif de la mandibule qui favoriserait la croissance mandibulaire et donc une anomalie squelettique de classe 3.

Si on rencontre un excès de nombre « dents surnuméraires », la conservation des dents est de règle afin de préserver le volume osseux qui y est associé.

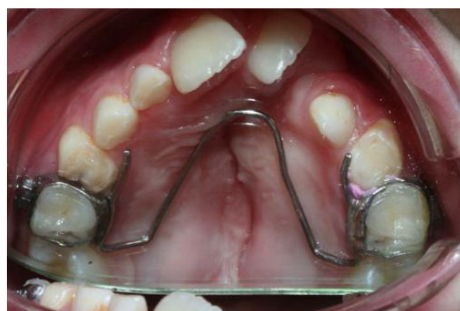

Figure 31. Quadhelix scellé sur molaires temporaires maxillaires. [3]

-Sens sagittal :

WEISSENBACH et COLL affirment que le sens sagittal est plus difficile à maîtriser que le transversal.[3]

Une rétromaxillie est très souvent présente, une prise en charge orthopédique sera faite ou non en fonction de son importance. Seules les rétromaxillies modérées sont traitées en denture temporaire, l'abstention est souhaitable dans les formes sévères car elles risquent de provoquer des inversés d'articulé antérieur et/ou latéraux du côté de la fente. La correction s'effectue par l'utilisation d'un masque orthopédique de type Delaire durant 6 mois; composé d'un double arc vestibulaire fixé sur les molaires maxillaires temporaires avec un appui fronto-mentonnier qui va provoquer une traction postéro-antérieure.

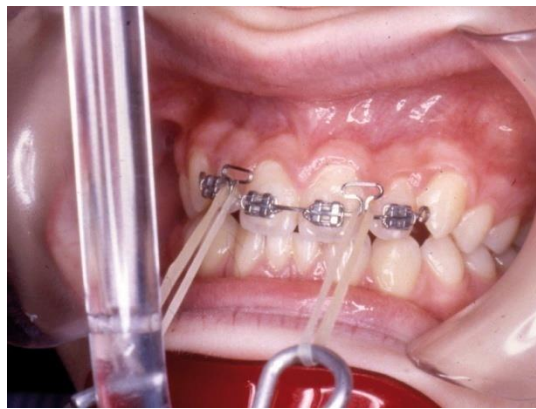


Figure 32. Traction post-ant par masque de Delaire. [3]

2.3.5 Surveillance ORL : [28]

La surveillance des tympanes par l'ORL résume cette période. Les otites séro-muqueuses chroniques doivent être drainées, et les conditions locales améliorées.

2.3.6 Suivi psychologique : [30, 35]

Les préoccupations des parents concernent les résultats esthétiques, les difficultés alimentaires, le développement du langage et l'intégration sociale, en plus du stress des multiples interventions chirurgicales et anesthésie générale.

En ce sens, l'intervention d'un psychologue semble être nécessaire pour échanger et élaborer autour de la situation problématique, afin que l'enfant ne se représente pas uniquement par son statut d'individu né avec une fente.

2.4 Prise en charge lors de l'enfance (5-10 ans) :

2.4.1 Traitement orthodontique : [3]

A ce stade, les traitements interceptifs sont de rigueur. Aux défauts osseux s'ajoute les défauts dentaires et l'arrivée des incisives définitives ne va pas arranger les choses. D'après DURET et COLL, le traitement orthodontique à ce stade a pour objectif :

- Réaligner et corriger les malpositions dentaires.
- Gérer l'absence de l'incisive latérale côté fente.
- Positionner la canine en bordure de la fente.
- Aligner les arcades.
- Gérer la brachygnathie maxillaire.

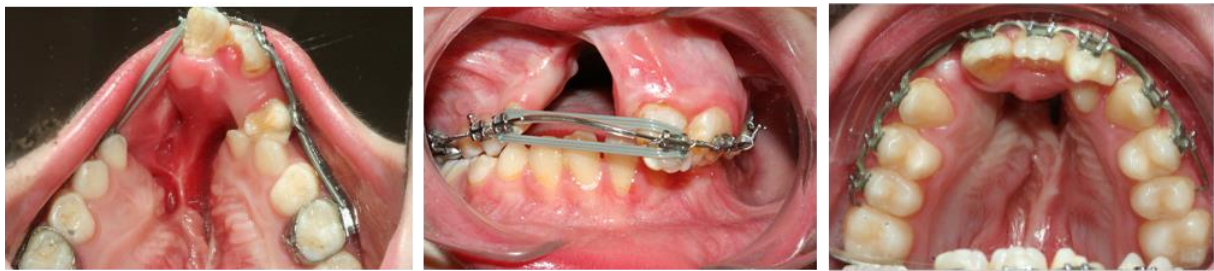

Figure 33. Idéalisations de la forme d'arcade dentaire et réduction de l'espace de fente. [3]

Les techniques orthodontiques utilisées diffèrent selon les résultats de la chirurgie primaire.

Si cette chirurgie a tenu compte des facteurs fonctionnels et des fragments maxillaires, nous évoluerons dans un contexte favorable et l'orthodontie sera une orthodontie simple, d'accompagnement de la croissance.

Dans le cas contraire, nous serons confrontés à une croissance défavorable, en raison des cicatrices postopératoires qui limiteront les déplacements des pièces osseuses et des troubles fonctionnels contribueront à l'installation de décalages osseux importants. Ces décalages résisteront aux forces orthopédiques et orthodontiques, et devront être corrigés par des moyens chirurgicaux. Un traitement orthodontique tardif est dans ce cas indiqué pour préparer les arcades à la chirurgie.

2.4.1.1 Traitement orthodontique simple :

Pour DURET et COLL, dans les cas où les arcades dentaires ont pu être stabilisées par une gingivopériostoplastie, la malocclusion est alors exclusivement dento-alvéolaire et le traitement orthodontique sera peu différent d'un traitement classique. Il pourra être de type fixe ou amovible.

2.4.1.2 *Traitement orthodontique tardif :*

La croissance et le développement morphologique cranio-facial peuvent être perturbés suite aux séquelles post chirurgicales. Dans ce cas, l'orthodontiste prépare les arcades pour l'obtention d'une occlusion correcte per et postopératoire en vue d'une chirurgie orthognatique.

- **Sens sagittal**

Comme on l'avait vu précédemment, une rétromaxillie est souvent retrouvée chez l'enfant porteur d'une FLP, lorsque celle-ci est trop importante ; il est souhaitable d'attendre l'éruption des incisives définitives et d'en corriger leurs rétroversions par de l'orthodontie. Le but étant d'harmoniser du mieux possible l'arcade maxillaire et de supprimer les éventuelles interférences occlusales.

Une promandibulie est souvent présente qu'elle soit génétique ou acquise associant une position linguale dysfonctionnelle et pathologique qu'il faudra gérer avant, pendant et après l'intervention.

- **Sens transversal :**

Suite aux séquelles cicatricielles (brides cicatricielles postérieures), une endomaxillie uni ou bilatérale est fréquemment rencontrée pouvant provoquer des inversés d'articulés antérieurs ou latéraux ou des décalages osseux. Différents appareillages sont utilisés pour lutter contre ce type de pathologies, comme le Quadhélix ou le disjoncteur.

Le disjoncteur a pour but chez l'enfant non atteint de fente, de disjoindre et de stimuler la suture palatine qui en réaction va générer du tissu osseux et palier aux problèmes rencontrés dans le sens transversal. Cependant dans les cas de FLP, la disjonction peut être limitée par l'élasticité du tissu cicatriciel qui peut aussi provoquer des récives et des réouvertures de fistules.

- **Sens vertical :**

Les atteintes du sens vertical sont surtout dues chez les patients porteurs de fentes à une insuffisance de développement vertical du maxillaire qui peuvent provoquer des béances antérieures.

L'orthodontie est peu efficace sur le sens vertical, le rôle de l'orthodontiste sera de préparer les arcades en vue de la chirurgie sans forcément chercher à égresser les dents pour retrouver de la hauteur.

- ✓ **phase de maintenance :**

Il est essentiel de maintenir le résultat obtenu par le traitement orthodontique, plus particulièrement dans le cas des fentes. Une contention fixe est souhaitable et posée dès la fin du traitement orthodontique dans la mesure où des récives peuvent apparaître si des para-

fonctions persistent, si la stabilité des fragments déplacés et du nouvel engrènement des arcades n'est pas définitif, du fait du caractère élastique des brides cicatricielles résiduel.

2.4.2 Moyens thérapeutiques fixes et amovibles :

La préparation orthodontique vise à obtenir une expansion transversale maxillaire (alvéolaire et non pas uniquement dentaire) qui est objectivée par la distance inter-canine temporaire maxillaire ; cette dernière doit atteindre 32 à 35 mm, mesure arbitraire qui peut être supérieur à la dimension transversale mandibulaire.

Divers dispositifs peuvent être utilisés pour effectuer l'expansion du maxillaire : disjoncteur sur gouttière thermoformée fendu au niveau de la fente, disjoncteur sur gouttières rigides, plaque à vérin asymétrique, disjoncteur ou quad-hélix sur bagues scellées sur les deuxièmes molaires temporaires. Le quad-hélix est indiqué quand l'expansion à obtenir est limitée. Le système d'activation doit être positionné le plus antérieurement possible afin d'avoir une expansion transversale au plus près de la fente et d'obtenir plus d'expansion au niveau canin qu'au niveau molaire. L'utilisation de disjoncteur en éventail, surtout en denture définitive est parfois nécessaire. Il doit aussi provoquer des effets asymétriques sur l'arcade.

Les difficultés techniques sont d'une part la rétention des différents appareils, étant donné la faible hauteur coronaire et le nombre de dents réduit servant d'appui en denture temporaire, d'autre part de trouver des bagues orthodontiques qui s'adaptent aux deuxièmes molaires temporaires maxillaires, supports du quad-hélix posé avant l'intervention et maintenu après l'intervention.

L'activation du disjoncteur proposée est d'un quart de tour tous les deux jours au cours des premiers mois, puis un quart de tour tous les jours, et au moins deux mois sans activation avant la dépose. Elle diffère des activations habituelles décrites dans la littérature orthodontique mais nous sommes en présence d'une muqueuse palatine cicatricielle.

2.4.3 Gingivopériostoplastie « Alvéoloplastie » associée à la greffe osseuse : (troisième temps opératoire)

2.4.3.1 Définition :

Entre 4 et 5 ans, la fente alvéolaire est fermée par gingivopériostoplastie et greffe osseuse iliaque, éventuellement préparée par expansion orthopédique. C'est le troisième temps opératoire de la chirurgie dite primaire après véloplastie, chéiloplastie, rhinoplastie et fermeture de la fente osseuse ; elle permet de rétablir une continuité osseuse et gingivale. En intervenant en dentition lactéale, on bénéficie de la formation osseuse et du remodelage induits par les éruptions des dents permanentes et d'une attache épithéliale.[36]

2.4.3.2 Terminologie :

La terminologie actuelle des alvéoloplasties a été introduite clairement par Nysten (1966) et Pickrell & Quinn (1968). [26]

Alvéoloplastie primaire : Effectuée généralement avant 1 an, combinant la greffe osseuse à la chéiloplastie. Délétaire pour la croissance maxillaire avec une diminution de la longueur maxillaire et de sa hauteur (surtout antérieure). Abandonnée par la plupart des auteurs.

Alvéoloplastie secondaire précoce : Effectuée avant l'éruption canine. Généralement vers l'âge de 5 ans. Elle montre une perturbation de la croissance plus faible par rapport aux alvéoloplasties primaires.

Alvéoloplastie secondaire tardive : Effectuée après l'éruption des dents définitives (vers 13 ans) si l'enfant n'a pas pu être opéré plus tôt.

Alvéoloplastie tertiaire : Greffe de rattrapage, en fin de croissance, à visée pré-implantaire.

2.4.3.3 Protocole opératoire : [27]

2.4.3.3.1 Traitement pré chirurgical : Expansion transversale du maxillaire :

L'expansion antérieure par quadhélix fixé aux molaires lactéales rétablit en 2 à 4 mois un diamètre inter-canin maxillaire supérieur de 4 mm à la référence mandibulaire et corrige la lingocclusion des incisives du côté de la fente. Appareil qui est retiré en per opératoire et remis après l'intervention.

2.4.3.3.2 Planification de la greffe osseuse alvéolaire :

Les FLP unilatérales et bilatérales doivent être comblées par une greffe d'os spongieux prélevé de la crête iliaque, afin de permettre le développement harmonieux de la denture et l'alignement des dents au moyen d'un appareillage orthodontique.

Objectifs : [37, 38]

- Assure la stabilisation des fragments du maxillaire et une continuité de l'arcade alvéolaire.
- Entraîne la fermeture des fistules bucco-nasales et évite leurs récurrences.
- Apporte un soutien à la lèvre et au nez et améliore l'aspect esthétique du visage.
- Facilite la réhabilitation prothétique

2.4.3.3.3 Traitement chirurgical :

La gingivopériostoplastie reconstruit les 3 faces : nasale, palatine et vestibulaire de la fente alvéolaire. La qualité de la muqueuse autour de la fente, indemne de toute cicatrice, est très bonne et permet dans tous les cas une fermeture étanche du plan nasal et plan buccal. Le toit de cette poche est formé par la muqueuse nasale qui doit être parfaitement étanche. Les dissections à partir du collet des dents préservent les germes protégés par l'os cortical. La greffe de l'os spongieux iliaque donne avec constance un bon volume osseux. Il faut greffer sur toute la hauteur maxillaire jusqu'au niveau de l'orifice piriforme sans aller plus haut. Le lambeau muco-périosté doit être parfaitement libéré pour venir recouvrir la greffe sans aucune tension. Le décollement sous-périosté doit être prudent afin de ne pas léser les germes des dents définitives en position sous-corticale.

2.4.3.3.4 Traitement post-chirurgical :

En fin de l'intervention, le quad-hélix est reposé et laissé en place en contention pendant 6 mois. Un premier contrôle est indiqué 4 à 6 semaines en post chirurgical, afin de vérifier la bonne tenue des bagues et du quad-hélix ; la reprise d'une éventuelle activation de l'expansion transversale peut être envisagée au bout d'un mois.

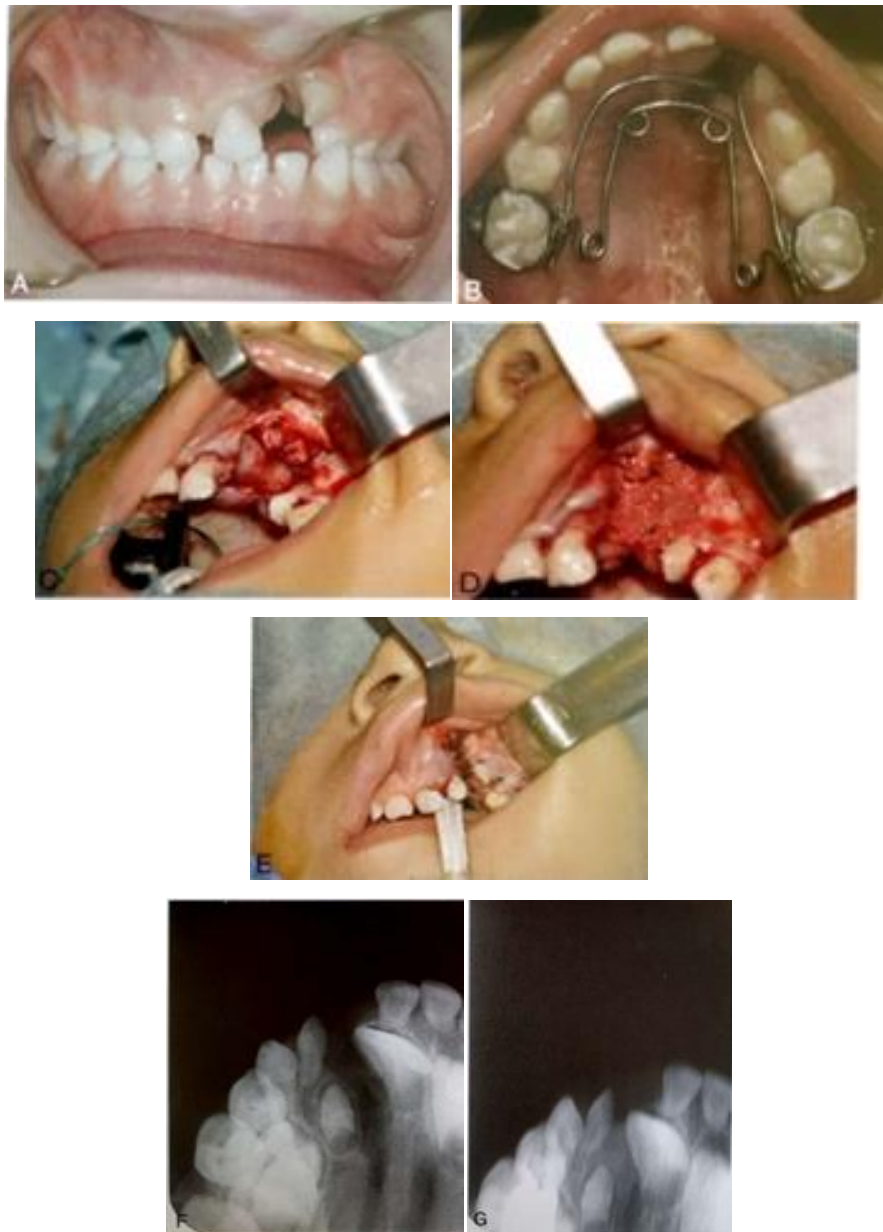

Figure 34. Gingivopériostoplastie associée à la greffe osseuse. (A et B) vues de face et palatine de la fente alvéolaire avant traitement chirurgical. [27]

2.4.4 Surveillance ORL :[35]

Les complications de l'otite moyenne chronique et leurs séquelles parfois irréversibles imposent un suivi régulier. C'est pourquoi des contrôles ORL réguliers sont organisés chez le patient porteur de FLP.

2.4.5 Suivi psychologique :[30]

Entre 5 et 9 ans, les enfants porteurs de FLP se sentent souvent moins performants que leurs camarades. Un suivi régulier chez le psychologue est ainsi préconisé afin de permettre à ces enfants d'avoir plus de confiance en eux-mêmes et se libérer de toute angoisse ou d'anxiété.

2.5 Prise en charge lors de l'adolescence :

2.5.1 Prise en charge orthodontique :[39]

2.5.1.1 Orthodontie conventionnelle et orthodontie pré-chirurgicale tardive : [27]

Cette étape a pour but de corriger la malocclusion et coordonner les arcades. On utilise un appareil orthodontique fixe ; les techniques et la biomécanique utilisées varient selon les praticiens.

Un intervalle de 24 mois est maintenu avant d'arriver à un rapport dents-arcade adéquat en vue de l'intervention de chirurgie maxillo-faciale.

L'ostéotomie de Lefort1 doit parfaitement libérer le maxillaire afin de l'avancer avec le moins de contraintes possibles. L'apport de greffes osseuses dans le site de l'ostéotomie peut-être nécessaire au-delà de 5mm d'avancée du maxillaire.

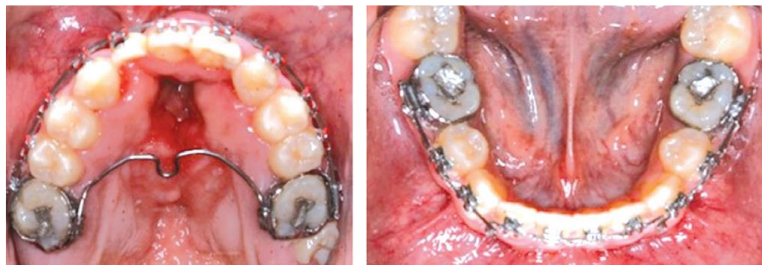

Figure 35. Appareil orthodontique avec barre palatine. [27]

2.5.1.2 Orthodontie post-chirurgicale :

Cette étape s'étend du troisième jour postopératoire jusqu'à l'obtention d'une occlusion fonctionnelle, stable et un aspect esthétique satisfaisant.

Parfois, il est nécessaire d'utiliser des élastiques intermaxillaires pour maintenir l'occlusion, orienter les mouvements mandibulaires et contrecarrer les forces musculaires qui pourraient provoquer une récurrence. Eviter de maintenir les élastiques de manière prolongée pour ne pas créer une pseudo-arthrose. Ensuite, on réalise le dernier mouvement orthodontique pour terminer le traitement.

Une fois la stabilité des segments osseux est retrouvée, l'occlusion et le parallélisme radiculaire sont vérifiés avant de procéder à la dépose des appareils et la pose des arcs de contention.

2.5.2 Techniques chirurgicales : [26, 38]

2.5.2.1 Chirurgie maxillo-faciale :

2.5.2.1.1 Chirurgie orthognathique :

C'est une chirurgie réalisée en fin de la croissance du squelette facial, L'orthodontiste et le chirurgien maxillo-facial travaillent alors en équipe pour élaborer un plan de traitement qui permettra de repositionner l'os maxillaire dans les trois plans de l'espace et corriger les problèmes d'occlusion.

Dans le cas des séquelles de fentes, elle correspond le plus souvent à l'ostéotomie du maxillaire et à son avancée. Elle peut être bi maxillaires dans les cas d'excès verticaux, de prognathisme mandibulaire vrai, de rétrognathie maxillaire trop importante ou si les cicatrices palatines font craindre une récurrence. Elle peut être accompagnée d'une greffe osseuse. Elle est indiquée lorsqu'une rétrognathie maxillaire est trop importante pour permettre une compensation dento-alvéolaire.

Chirurgie de Lefort I :

Dans le cas où la prise en charge de la fente (uni ou bilatérales) a été optimale et menée à son terme, l'arcade maxillaire est continue et l'ostéotomie de LEFORT I est calquée sur la chirurgie des dysmorphoses « classiques ».

2.5.2.1.2 greffe osseuse alvéolaire : [40]

La greffe osseuse trouve sa place après expansion chirurgicale ou orthopédique. Le maxillaire monobloc ainsi reconstitué pourra alors faire l'objet, sans danger de vascularisation, d'une découpe de Le Fort I.

La greffe osseuse secondaire tardive à visée morphologique est aussi indiquée dans le but de corriger les séquelles naso-labiales des fentes unilatérales dont l'inclusion du pied d'aile du nez à l'intérieur de la fente osseuse.

La greffe osseuse dite tertiaire, à visée implantologique. Chez l'adulte, en vue d'une réhabilitation prothétique afin d'assurer la pérennité et la stabilité de l'implant.

2.5.2.2 La distraction osseuse :

C'est une technique chirurgicale qui permet le gain de longueur d'os pour allonger progressivement par le biais des forces de traction entre les deux parties ostéomisées. Cette traction est assurée par un dispositif métallique appelé distracteur.

2.5.3 Gestion des agénésies dentaires : [3, 26, 41, 42]

TALMANT et coll. montrent que l'agénésie dentaire est l'une des principales anomalies dentaires que l'on peut rencontrer chez la personne atteinte d'une FLP. Celle-ci touche

principalement l'incisive latérale côté fente dans 20% des cas en denture temporaire et dans un cas sur deux en denture définitive. Dans de rares cas elle peut toucher l'incisive latérale côté sain, l'incisive centrale ou les prémolaires.

Il existe deux solutions thérapeutiques pour lutter contre l'agénésie d'une incisive latérale. Une bonne analyse de la situation et du type de l'anomalie guide le praticien à choisir la conduite convenable à tenir devant ces espaces édentés de l'arcade dentaire.

2.5.3.1 Fermeture de l'espace : la substitution par la canine en place de la latérale :

L'espace est fermé par mésialisation de la canine. La latérale est remplacée par une dent dont l'anatomie et la teinte sont bien différentes. Il en est de même pour la prémolaire qui prendra fonction de canine. Le positionnement de ces dents tout comme l'aménagement de leur formes et teintes est donc un pré-requis au succès, qu'il soit esthétique ou fonctionnel.

2.5.3.2 Le maintien ou/ et l'ouverture pour mise en place d'une prothèse fixe dento ou implanto portée :

La prothèse représente la finalisation du traitement multidisciplinaire. Elle fait appel à des points d'appui dentaires ou implantaire. Son mode de fixation utilise le scellement ou le collage pour les piliers dentaires, le vissage ou le scellement pour les piliers implantaires. Le choix de la technique du traitement se fait selon plusieurs critères jugés par les praticiens ; à savoir : L'état des dents adjacentes, le volume et la qualité du tissu osseux, l'état de la gencive attachée en hauteur et en épaisseur, les brides cicatricielles, le vestibule, la présence de fistule ou de communication bucco-sinusienne...etc.

Remarque :

Dans le cas d'un déficit tissulaire important entravant le bon positionnement de la future prothèse, une greffe muco-gingivale et osseuse est ainsi aménagée.

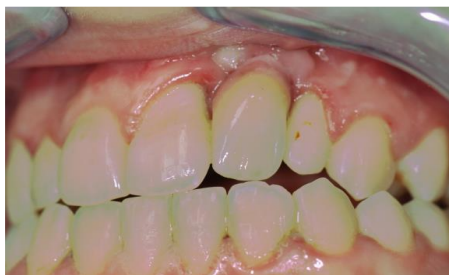

Figure 36. Prothèse implantaire avec fausse gencive masque le déficit tissulaire. [3]

3 Séquelle post-opératoire des fentes labiopalatines : [1] [2] [3]

A. Séquelles sur la phonation

- La déperdition nasale

C'est le principal trouble rencontré dans le cas d'une insuffisance vélopharyngée. Une fuite nasale peut être constatée lors de la phonation sur quelques phonèmes ou sur la totalité mais elle n'est pas toujours audible.

- Le nasonnement – rhinolalie ouverte

C'est la sensation auditive de la déperdition nasale. La communication constante qu'il existe entre la cavité buccale et les fosses nasales modifie la forme et le volume du résonateur et donc le timbre lui-même qui tend vers les graves.

- Le nasillement

Le nasillement, à ne pas confondre avec nasonnement, est une modification du timbre vers les fréquences aiguës. Il s'explique par une contraction excessive du pharynx afin de compenser la fuite d'air par le nez. Pour cela, il serait aussi possible de le classer dans les moyens de compensation.

- Le ronflement nasal

C'est un bruit surajouté à la phonation, audible principalement sur toutes les constrictives, les occlusives et le /r/ au moment de la constriction ou de la phase de tenue silencieuse des occlusives. C'est un bruit qui vient du fond du cavum et donne l'impression d'une mise en vibration d'un surplus muqueux. Il peut être lié à des végétations adénoïdiennes hypertrophiées ou encore à une abondance de mucosité non rare chez les patients présentant une fente.

- Autres (intensité, prosodie...)

L'enfant peut présenter une voix avec une intensité vocale en spontané très faible, une voix monotone sans prosodie ou encore un débit de parole haletant ou trop rapide.

B. Les séquelles psychologiques

. Le vécu du patient porteur d'une fente opérée

Les conséquences psychologiques de fentes opérées sont souvent majeures et s'articulent autour de la construction de l'image de soi-même et des troubles relationnels qui peuvent s'installer. Lorsqu'un individu né porteur de fente, plusieurs interventions chirurgicales doivent être programmées. C'est un suivi très régulier et intensif au début de la vie du patient qui s'organise autour de plusieurs intervenants et se poursuit jusqu'à l'âge adulte. Le contexte dans lequel cet enfant évolue, les nombreux rendez-vous médicaux, les multiples interventions chirurgicales, l'aspect du visage, de la voix... ne permettent pas toujours un développement psychologique harmonieux.

C. Les séquelles sur l'alimentation et sur la déglutition

Lorsque la fente touche le palais, un reflux nasal est fréquent lors de l'alimentation. Dans la plupart des cas, le reflux disparaît après la fermeture du palais. La persistance de ce problème s'explique soit par un voile très court qui n'isole pas suffisamment les fosses nasales soit par la présence de fistules. La déglutition va être également perturbée. L'enfant ne peut pas fermer

hermétiquement sa bouche à cause de la fuite d'air dans les fosses nasales. Il ne peut donc pas obtenir le vide dans la cavité buccale nécessaire à la succion et déglutition.

D. Les séquelles sur l'audition

Les enfants porteurs de fente ont souvent un dysfonctionnement de la trompe d'Eustache qui ne permet pas l'aération de l'oreille. Ils sont plus souvent sujets à des otites séro-muqueuses

Chapitre 02

Partie pratique

1 Problématique :

Les FLP –libres ou associées aux syndromes- ont été depuis longtemps des anomalies congénitales difficile à prévoir, difficile à réagir avec, et difficile à prendre en charge avec ses impacts sur la région oro-faciale. A l'heure actuelle, le diagnostic de ces anomalies peut s'élaborer avant la naissance, et du coup, une préparation parentale et de l'équipe médicale peut se faire, pour un meilleur parcours thérapeutique.

Le but de ce mémoire est de créer un support d'information à destination des professionnels de santé afin d'assurer une meilleure prise en charge pluridisciplinaire des patients porteurs de FLP jusqu'à l'âge adulte.

2 MATERIELS ET METHODES :

2.1 Type et lieu d'étude :

Notre étude s'est déroulée à l'EHS mère et enfants au service CCI de chirurgie infantile de Tlemcen et au niveau de la clinique dentaire.

Il s'agit d'une étude descriptive rétrospective des dossiers.

Nous incluons dans notre série tout enfant ayant été pris en charge entre janvier 2009 et Janvier 2015, porteurs de FLP.

2.2 Population étudiée :

Notre étude a porté sur dossiers d'enfants hospitalisés et opérés au niveau du service de chirurgie infantile de l'EHS mère et enfant de Tlemcen.

2.2.1 Critère d'inclusion :

Etaient inclus dans notre étude, tous les patients hospitalisés et opérés pour une FLP au service de chirurgie infantile EHS Tlemcen entre janvier 2009 et janvier 2015.

2.2.2 Critère d'exclusion :

- Dossiers non exploitables.
- Patients perdus de vue.
- Age >16 ans.
- Fentes non opérées.

2.3 Objectifs :

2.3.1 Principale :

Etudier le profil épidémiologique, anatomo-clinique et thérapeutique de la FLP et décrire son impact sur la denture infantile.

2.3.2 Secondaires :

1-Discuter le profil épidémiologique de la maladie.

2-Décrire les différents types de FLP rencontrés.

3-Décrire l'indice CAOD, l'articulé et les anomalies dentaires chez un enfant porteur de FLP.

4-Proposer des recommandations de prise en charge de ces patients à court, moyen et à long terme.

2.4 Matériels et méthodes :

2.4.1 Collecte des données :

Pour effectuer notre étude, nous avons eu recours à :

- Une fiche d'exploitation (annexe n°01).
- Le registre de consultation au niveau du service de chirurgie infantile de l'EHS mère et enfant de Tlemcen.
- Le registre des protocoles opératoires.
- Les dossiers médico-chirurgicaux des patients.

2.4.2 Analyse des données :

La saisie et l'analyse des données ont été exécutées sur les logiciels : END NOTE, WORD, EXCEL et SPSS.

2.4.3 Critères de jugement :

Le respect de la chronologie thérapeutique décrite dans le tableau ci-dessous :

Tableau 2. Calendrier de PEC des patients porteurs de FLP par une équipe pluridisciplinaire.

[45]

Chronologie de la prise en charge	Type d'intervention	Praticien
Anténatale :	<ul style="list-style-type: none"> - Consultation et élaboration du diagnostic par l'échographie anténatale. -Information et aide psychologique des parents. 	<ul style="list-style-type: none"> -Pédiatre. -Psychologue.
Naissance :	<ul style="list-style-type: none"> -Information (si diagnostic anténatal non défini). -Aide psychologique et conseils aux parents. -Conseils alimentaires. -Plaque palatine obturatrice « orthèse ». 	<ul style="list-style-type: none"> -Pédiatre. -Chirurgien pédiatre. -Psychologue. -Chirurgien-dentiste. -Orthodontiste.
03-06 mois :	<ul style="list-style-type: none"> ○ Traitement primaire : ✓ Premier temps opératoire : -Chéiloplastie. -Rhinoseptoplastie (repositionnement du cartilage alaire et de la cloison nasale). -Véloplastie (staphylorrhaphie). 	<ul style="list-style-type: none"> -Chirurgien pédiatre.
08 mois :	<ul style="list-style-type: none"> -Chéiloplastie de l'autre côté dans le cas des fentes bilatérales. (procédé de VEAU) 	<ul style="list-style-type: none"> -Chirurgien pédiatre.
12-18 mois :	<ul style="list-style-type: none"> ✓ Deuxième temps opératoire : -Uranoplastie (fermeture du palais dure) 	<ul style="list-style-type: none"> -Chirurgien pédiatre.

<p>18 mois-03 ans :</p>	<ul style="list-style-type: none"> -Contrôle de routine -Atelier de guidance orthophonique. -Pharyngoplastie. -Traitement orthodontique interceptif. -Bilan dentaire et parodontal. -Bilan ORL. 	<ul style="list-style-type: none"> -Pédiatre. - Orthophoniste. - Chirurgien pédiatre. -Orthodontiste. -Chirurgien-dentiste. -ORL.
<p>03-09 ans :</p>	<ul style="list-style-type: none"> -Suivi orthophonique. -Bilan dentaire et parodontal. -Traitement orthodontique. <li style="padding-left: 20px;">✓ Troisième temps opératoire : -Gingivopériostoplastie (4-5 ans) avec ou sans greffe osseuse. -Suivi psychologique. -Suivi ORL. 	<ul style="list-style-type: none"> -Orthophoniste. -Chirurgien-dentiste. -Orthodontiste. -Chirurgien pédiatre. -Psychologue. -ORL.
<p>12-18 ans :</p>	<ul style="list-style-type: none"> -Soins dentaires et parodontaux. -Prise en charge orthodontique. -Bilan ORL. -Suivi psychologique. <li style="padding-left: 20px;">○ Traitement secondaire : (Séquellaire) 	<ul style="list-style-type: none"> -Chirurgien-dentiste. -Orthodontiste. -ORL. -Psychologue. -Chirurgien pédiatre.

	<p>-Chéiloplastie.</p> <p>-Rhinoseptoplastie.</p> <p>-Pharyngoplastie.</p>	
18-20 ans :	<p>-Gestion des espaces d'agénésie.</p> <p>-Implantologie (si restauration prothétique fixe).</p> <p>-Bilan final (ORL- orthophonique-psychologique-dentaire et parodontal).</p> <p>-Suivi génétique (cas de syndrome poly-malformatif).</p>	<p>-Orthodontiste.</p> <p>-Implantologiste.</p> <p>-Prothodentiste.</p> <p>-Elaboré par :</p> <p>ORL.</p> <p>Psychologue.</p> <p>Orthophoniste.</p> <p>Chirurgien-dentiste.</p> <p>-Généticien.</p>

2.4.3.1 Prise en charge chirurgicale :

-Les techniques opératoires exécutées : La cohérence de la méthode chirurgicale employée avec la typologie de la fente :

- Labiale : Technique de MILLARD/TALMON.
- Palatine : Technique de FURLOW/SOMMERLAD.
- Vélo-palatine : VEAU-WARDILL-KILNER/VON LANGERBECH.

-Les suites postopératoires : communes à toute chirurgie et propres à notre chirurgie : insuffisance vélaire, déhiscence...etc.

-Le suivi du patient au niveau des différents services, et le respect des séances de contrôle périodiques régulières.

-Les séquelles : cicatrice disgracieuse, déformations structurelles ...etc.

2.4.3.2 Prise en charge bucco-dentaire :

Adaptation de la hiérarchie du schéma thérapeutique et des techniques entretenues pour la correction des conséquences bucco-dentaires de la FLP :

- Aspect social :

-Porter attention au comportement de l'enfant : Nervosité/coopération/difficulté phonatoire.

- Aspect curatif :

-Prévention :

- ✓ Motivation et enseignement de la bonne technique de brossage.
- ✓ Traitement fluoré.

-Parodontologie : Séances de détartrage.

-Suivi de la séquence d'éruption : si extraction :

- ✓ Mainteneur d'espace.
- ✓ Technique d'anesthésie adaptée : injection distale à la fente.
- ✓ Prudence lors de la manipulation de la région au pourtour de la fente.

-Orthodontie :

- ✓ Suivi de la croissance.
- ✓ Interception : en cas de retard d'éruption, ou d'un décalage important des bases osseuse.
- ✓ Maintien de l'espace inter-canine.
- ✓ Alignement des arcades dentaires.
- ✓ Correction de la dysharmonie dento maxillaire (DDM) et des malpositions dentaires.

- Aspect éducationnel :

-Information des parents.

-Réduire les inquiétudes.

-Surveillance et maintenance du résultat obtenu.

2.4.4 Limites de l'étude :

- Dossiers introuvables dans les archives de la clinique dentaire-centre Hospitalo-Universitaire Dr Tidjani Damerdji de Tlemcen.

- Données incomplets : un manque flagrant de nombreuses données relatives aux coordonnées des patients et des interventions chirurgicales effectuées (protocole opératoire, opérateur, ...etc.)
- Absence de supports de sauvegarde des consultations et des interventions bucco-dentaires mis en œuvre.
- Absence du suivi multidisciplinaire à long terme nécessaire au bon rétablissement anatomo-clinique et psychique des malades. On signale qu'un seul cas, dont le père est médecin, est retrouvé avec son bilan thérapeutique multidisciplinaire.

2.5 Ethique :

Il n'y a pas eu de problème éthique dans notre étude, la prise de photos a été faite après avoir eu le consentement éclairé auprès des parents.

Résultats

3 RESULTATS EPIDEMIOLOGIQUES:

3.1 Sexe :

Tableau 3. Répartition des cas de FLP selon le sexe.

Sexe	Effectif	Pourcentage
Féminin	18	24%
Masculin	58	76%
TOTAL	76	100%

Le sexe le plus fréquemment touché est le sexe masculin, avec un pourcentage de 76% contre 24%, avec un sexe ratio masculin/féminin de : 3.22.

Région :

Tableau 4. Répartition des cas de FLP selon la région.

Région	Effectif	Pourcentage
Tlemcen	42	55%
Oran	12	16%
Sidi Belabes	4	5%
Ain-Temouchent	6	8%
Autres	12	16%
Total	76	100%

Il y a une nette dominance des patients avec FLP résidents à Tlemcen avec un pourcentage de 55%, suivi d'Oran avec 16% et 29 % des autres wilayas.

3.2 Forme anatomique :

Tableau 5. Répartition des cas selon la forme anatomique de la fente.

Forme anatomique		Effectif	Pourcentage
Labiale	Gauche	6	8%
	Droite	4	5%
	Bilatérale	2	3%
Labio-Vélo-Palatine	Gauche	10	13%
	Droite	8	10%
	Bilatérale	6	8%
Vélo-palatine		30	39%
Labio-alvéolo-vélo-palatine (Unilatérale)		2	3%
Vélaire		8	11%
Total		76	100%

On distingue trois groupes de fentes :

- Les fentes vélo-palatines isolées ou associées aux autres formes : labio-vélo-palatine, labio-alvéolo-vélo-palatine.
- Les fentes labiales
- Les fentes vélaïres.

Dans les formes isolées, les fentes vélo-palatines tiennent la première position avec un pourcentage de 39%, et en deuxième lieu la fente vélaïre à 11 % suivi par la fente labiale unilatérale gauche à 8%.

Concernant les formes associées, la fente labio-vélo-palatine unilatérale gauche est la plus répandue avec un pourcentage de 13%.

3.3 Complexité de la fente :

Tableau 6. Répartition des cas selon la complexité de la fente.

FORME ANATOMO- CLINIQUE	EFFECTIF	POURCENTAGE
ISOLEE	50	66%
ASSOCIEE	26	34 %
TOTAL	76	100%

Il est notable que les formes isolées sont plus fréquentes que les formes associées avec un pourcentage de 66%.

3.4 Nombre de fente par patient :(Uni ou Bilatérale)

Tableau 7. Répartition des cas selon le nombre de fente par patient.

NOMBRE DE FENTE	EFFECTIF	POURCENTAGE
UNILATERALE	30	79%
BILATERALE	8	21%
TOTAL	38	100%

On mentionne que les formes unilatérales sont quatre fois plus fréquentes que les formes bilatérales.

3.5 Age d'intervention (tout type de fente):

Tableau 8. Répartition des cas selon l'âge d'intervention (tout type de fente).

AGE D'INTERVENTION	EFFECTIF	POURCENTAGE
≤12 MOIS	35	46%
1-2 ANS	15	20%
2-3 ANS	11	14%
3-4 ANS	4	5%
4-8 ANS	2	3%
8-12 ANS	6	8%
12-16 ANS	3	4%
TOTAL	76	100%

D'après les résultats obtenus, on a constaté que 46% des cas ont subi une intervention chirurgicale post natale à un âge précoce ≤12 mois.

On a remarqué une diminution du taux des interventions chirurgicales à partir de l'âge de 4 ans avec un pourcentage de 15%.

3.6 Age d'intervention sur les fentes labio-palatines (FLP) :

Tableau 9. Répartition des cas selon l'âge d'intervention sur les FLP.

AGE D'INTERVENTION SUR LES FENTES LABIO-PALATINES		EFFECTIF	POURCENTAGE
	≤ 12 mois	5	14%
L'AGE DU 1ER TEMPS	1-2 ans	3	8%
	2-3 ans	0	0%
	3-4 ans	2	6%
AGE DU 2EME TEMPS	1 an	3	8%
	2 ans	3	8%
	4 ans	9	25%
AGE DU TRAITEMENT SECONDAIRE	4-8 ans	2	6%
	8-12 ans	6	17%
	12-16 ans	3	8%
TOTAL		36	100%

Concernant le traitement primaire des FLP, le 1^{er} temps chirurgical a été effectué à un âge précoce, 14% des cas ont été opérés avant 1 an, et 8% des cas à 1 an et à 2 ans pour le 2^{ème} temps chirurgical.

Quant au traitement secondaire, 25% des cas ont été pris en charge à l'âge de 4 ans.

3.7 Type d'intervention :

Tableau 10.Répartition des cas selon le type d'intervention.

TYPE D'INTERVENTION		EFFECTIF	POURCENTAGE
FENTE LABIALE	MILLARD	23	30%
	TALMON	1	1%
FENTE PALATINE	FURLOW	3	4%
	SOMMERLAD	8	11%
FENTE VELO-PALATINE	VEAU-WARDILL-KILNER	24	32%
	VON	0	0%
	LANGERBECH		
PHARYNGOPLASTIE		17	22%
TOTAL		76	100

Concernant les formes isolées, 30% des patients porteurs de fente labiale ont été opérés selon la technique de MILLARD.

On remarque une prédominance de la technique de SOMMERLAD dans le traitement des fentes palatines avec un pourcentage de 11%.

Toutes les formes vélo-palatines ont été opérées selon la technique de VEAU-WARDILL-KILNER.

22% des patients suivis ont subi une pharyngoplastie comme chirurgie complémentaire.

3.8 Complications postopératoires :

Tableau 11. Répartition des cas selon les complications postopératoires.

COMPLICATIONS POSTOPERATOIRES	EFFECTIF	POURCENTAGE
PAS DE COMPLICATION	71	93%
INSUFFISANCE VELAIRE	3	4%
DEHISCENCE	2	3%
TOTAL	76	100%

La majorité des cas étudiés dont 93% non pas eu de complications postopératoires
 Seulement 4% patients qui ont présenté une insuffisance vélaire et qui ont été réparées
 chirurgicalement ultérieurement par une véloplastie, et 3% qui ont eu 2 déhiscences suite à une
 infection postopératoire.

3.9 Suivi pluridisciplinaire :

Pour tous les patients, l'équipe chirurgicale a travaillé en collaboration avec un
 orthophoniste, puis les malades ont été orientés vers les différentes spécialités, à savoir : ORL,
 orthodontiste, psychologue.

DISCUSSION

4 DISCUSSION :

Dans notre étude, nous avons sélectionné 76 cas de fentes labiales, vélares, vélo-palatine labio-vélo-palatine, et labio-alvéolo-palatine parmi les cas opérés de fentes de janvier 2009 au janvier 2015 au service de CCI-EHS-Tlemcen.

4.1 Sexe :

Notre étude révèle une prédominance masculine, soit 76% pour un sexe ratio masculin/féminin important de : 3,22.

Cette prédominance retrouvée dans notre série rejoint celles rapportées par plusieurs études :

- varie entre 51.2% et 55.2%.c'est le cas de M.KARMIL au Maroc-Marrakech 2019[5]
- S.BRITEL au Maroc-Rabat 2015[43]
- C.MILINDI SANGWA au Congo-Katanga 2014[44], qui ont trouvé respectivement : 54%, 51.2%, 55.2%.

4.2 Forme anatomique :

La forme anatomique vélo-palatine est la plus fréquente dans notre série avec un pourcentage de 39 % .Ce résultat est similaire à la série de :

- M. MAMOUDOU SOUMARE au Mali 2017de 33.3% [6]
- et celle de BEN AMOR M. et al 2010 [45], ou il s'agissait de fente vélo-palatine dans 72% des cas.

La forme unilatérale est plus fréquente que la forme bilatérale, avec une localisation gauche que ce soit pour les formes labiales isolées ou labio-alvéolo-palatines. Ce résultat concorde avec d'autre études tel celle de :

- C.MILINDI SANGWA au Congo-Katanga 2014 [44]
- S.BRITEL au Maroc-Rabat 2015 [43]
- et B.ABID au Maroc-Marrakech 2015 [46]

4.3 Age d'intervention pour tout type de fente :

Le calendrier thérapeutique pour tout type de fente dans notre série est d'opérer avant 12 mois avec un pourcentage de 46% du total des cas étudiés, suivi d'un pourcentage de 20% entre 1 à 2 ans.

Notre étude rejoint celle de :

S.BRITEL au Maroc-Rabat 2015 [43] dont 44% des patients porteurs de fentes labiales, palatines ou labio-palatines étaient âgés de 06 mois à 01 an.

- et celle de N.BELHAJ au Maroc 2011 [25] dont les chirurgiens préconisaient d'opérer les fentes labiales vers le 6^{ème} mois et en cas de fente bilatérale traitée en 2 temps, le second temps est réalisé à un intervalle de moins de 6 mois après le premier temps, ceci pour les enfants vues à la naissance. Ainsi que les fentes palatines associées vers 12-18 mois voir plus précocement.

4.4 Age d'intervention sur les fentes labio-palatines (FLP) :

Concernant le traitement primaire :

- Le premier temps opératoire : 14% des cas étudiés ont reçu une réparation de la lèvre, nez et voile du palais à un âge précoce avant 12 mois.
- Deuxième temps opératoire : D'autre part, 8% des cas à 1 et 8% à 2 ans.

Quant au traitement secondaire, 25% des cas ont été pris en charge entre 3 et 4 ans.

Nos résultats sont comparables à ceux de la série de B.ABID au Maroc-Marrakech 2015 [46] dont la chirurgie s'est faite à 1 mois pour la lèvre et à 9 mois pour la cure du palais.

4.5 Type d'intervention :

En termes de chirurgie des fentes labiales, on a constaté que la technique de Millard est largement utilisée par les chirurgiens pédiatres de Tlemcen (30%).

Ce résultat est comparable à celui de :

- S.BRITEL au Maroc-Rabat 2015(100%) [43],
- et celui de C.MILINDI SANGWA au Congo-Katanga 2014 avec un pourcentage de 55.8%[44]

4.6 Complications postopératoires :

93% des patients n'ont aucuns antécédents de complications postopératoires. Nous avons donc obtenu un résultat satisfaisant, ceci est similaire à l'étude de :

- BEN AMOR M. et al 2010 [45] avec un pourcentage de 89%, celle de C.MILINDI SANGWA au Congo-Katanga 2014[44] dont seulement 3.7% des cas ont signalé une mauvaise suite opératoire.
- N.BELHAJ au Maroc 2011 [25] dont les suites opératoires furent simples dans la majorité des cas.

4.7 Suivi pluridisciplinaire :

Tous les malades ont été adressés de façon systématique en consultation ORL, orthophonique, orthodontique et psychologue. On signale une négligence des patients du suivi interdisciplinaire. D'ailleurs, la majorité des cas sont perdus de vue, mis à part le cas clinique étudié.

CAS CLINIQUE

5 ETUDE D'UN CAS CLINIQUE :

5.1 Présentation générale :

Le cas clinique exposé ici est un enfant (male), né avec une fente labio-alvéolo-palatine totale unilatérale droite sans malformation associée. Ce patient a bénéficié d'une prise en charge tout au long de sa croissance. La chronologie détaillée de cette prise en charge pluridisciplinaire est expliquée, mais pour préserver son anonymat, nous avons retiré les noms et dates des comptes rendus médicaux lorsque ces derniers sont cités.

5.2 Intérêt thérapeutique :

La prise en charge thérapeutique des FLP évolue régulièrement depuis plusieurs années. Elle débute dès la vie intra-utérine et se poursuit jusqu'à la fin de la croissance voir au-delà. Elle s'organise dans un cadre multidisciplinaire précoce, global et continu dans le temps où la coordination de chaque spécialité permettra d'harmoniser les différents traitements et d'améliorer leur efficacité.

5.2.1 Sur le plan anatomique :

-Reconstituer une anatomie équilibrée et assainie :

- Impacts sur le squelette osseux : rétablir la continuité des pièces osseuses.
- Impacts sur les muscles : reconstitution musculaire aux insertions et à la direction des fibres retrouvées.
- Impacts sur les téguments :

Everser la lèvre et obtenir une hauteur labiale symétrique à celle du côté sain (cas de fente unilatérale).

Approfondir le vestibule afin de dégager toute tension et permettre le libre jeu de la lèvre mobile.

Corriger l'affaissement du cartilage alaire et la déviation de la cloison nasale.

-Etablir un état dentaire satisfaisant avec un articulé correct et des rapports occlusaux physiologiques.

-Réduire voire supprimer l'aspect anatomique inesthétique et disgracieux occasionné par l'anomalie.

5.2.2 Sur le plan fonctionnel :

-Aboutir à une croissance max-faciale normalisée et la moins perturbée possible.

-Corriger les troubles articulaires, d'incompétence vélo-pharyngée et de retard de parole.

- Acquérir une audition physiologique participant à l'acquisition d'un langage normal.
- Améliorer la fonction respiratoire.
- Faciliter l'alimentation (suction-mastication-déglutition).

5.2.3 Sur le plan psychique et relationnel :

- Rassurer et contenir les parents afin de leur permettre de reconnaître leur enfant dans sa globalité.
- Evaluer l'ajustement psycho-social de l'enfant et essayer de comprendre les relations et interconnexions familiales.

5.3 Protocole thérapeutique :

5.3.1 Consultation et diagnostic anténatal :

Le diagnostic de fente n'a malheureusement pas été établi avant l'accouchement par le gynécologue suivant la maman.

5.3.2 Consultation et diagnostic néonatal :

5.3.2.1 Naissance :

L'accouchement a été médicalisé et s'est déroulé sans complications par voie basse. L'enfant pesait 2700g.

5.3.2.2 Consultation néonatale :

Le diagnostic de fente labio-alvéolo-palatine complète unilatérale droite a été établi lors de l'accouchement.

L'annonce de cette évaluation a été inattendue et à l'origine d'une déception car les conditions ne sont évidemment pas les mêmes si le diagnostic a été établie lors de la grossesse. Les soins à apporter peuvent sembler plus difficiles et la surcharge émotionnelle de cet événement peut freiner leur investissement affectif comme elle peut leur susciter au désir de la réparation et de la protection de leur bébé.

L'équipe s'est efforcée de rassurer les parents en leur montrant les aspects des enfants traités des diverses formes anatomiques des fentes.

Les parents ont ensuite été adressés vers l'EHS mère et enfants au service CCI de chirurgie infantile de Tlemcen. Une rencontre avec le chirurgien pédiatre Dr. ABOU-BEKR a été effectuée. Ce dernier rassurait les parents ; expliquait l'anomalie et les différentes étapes interventionnelles, et un rendez-vous a été fixé pour commencer la prise en charge.

5.3.2.3 Consultation bucco-dentaire :

Les parents ont été orientés vers le centre hospitalier universitaire Dr. Tidjani Damerdji-Clinique Dentaire-Tlemcen. Au bout du 3^{ème} jour post natal, Le patient a bénéficié d'une tétine spéciale pour fente palatine, cette tétine constitue une aide pour boire au biberon et empêche l'interposition de la langue.

Les parents ont été aussi conseillés de :

- Faire coucher l'enfant sur le côté gauche, correspondant au grand fragment.
- Allaiter l'enfant en position verticale, pour que le lait ne fuse pas.

Remarque :

La tétine spéciale pour fente palatine favorise la succion et les habitudes alimentaires de l'enfant et facilite une action de boire presque naturellement.

Elle est plus longue que la tétine traditionnelle, une partie de la tétine reste en dehors de la bouche du bébé. Lors de la tétée, on pourra presser sur cette partie pour augmenter le débit pendant l'effort de la succion. Elle est de plus équipée d'une valve anti-reflux, ne permettant pas au lait de retourner dans le biberon une fois que celui-ci est passé dans la tétine. Ce système permet de diminuer les efforts fournis pour obtenir le lait.

Le trou de la tétine est à percer manuellement au cas par cas et en respectant les directives du médecin qui aura examiné l'enfant. [47]



Figure 37. Tétine spéciale pour fente palatine. [47]

5.3.3 Chirurgie primaire labio-narinaire :

La réparation de la lèvre et du nez a été faite à l'âge de 2 ans selon la technique de Chéilorhinoplastie de MILLARD. La forme de la dysmorphie est représentée sur le schéma ci-dessous.

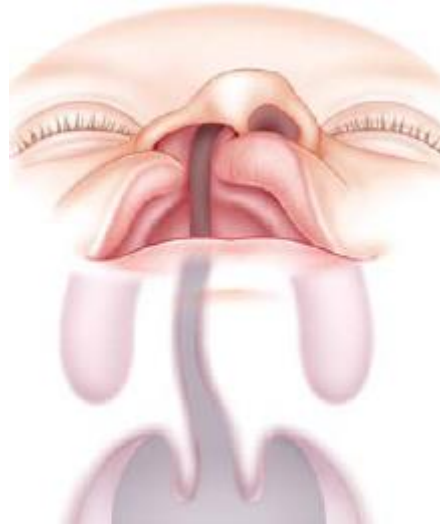

Figure 38.Présentation schématique d'une fente labio-alvéolo-palatine totale unilatérale droite. [8]

5.3.3.1 Protocole opératoire :

Principe d'un lambeau de rotation-avancement de chaque héli-lèvre selon MILLARD :

- Repérage des points cardinaux afin de planifier correctement les incisions.
- Détermination, tracé et incision des lambeaux.
- Horizontalisation de l'arc de Cupidon.
- Alignement et fermeture symétrique des berges.

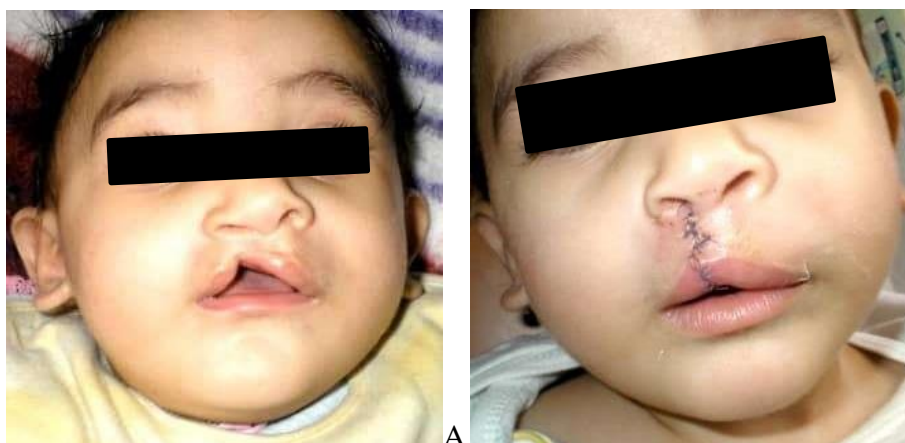

Figure 39. Chéilorhinoplastie : photographie pré(A) et postopératoire(B) par technique de MILLARD à l'âge de 2 ans [48]

5.3.3.2 Avantages de la technique utilisée:[25]

- Conservation de l'arc de cupidon.
- Aspect satisfaisant du profil.
- Une bonne réorientation et insertion haute des fibres musculaires.

5.3.3.3 Limites de la technique utilisée : [25]

- Elle reste une technique aléatoire quant à la hauteur, la dimension des incisions restant appréciées au juger.
- L'incision de la berge interne coupe le philtrum.
- En cas d'hypoplasie sévère en hauteur, le lambeau triangulaire est de grande dimension.

5.3.3.4 Contrôle postopératoire :

Le jeune patient a été programmé pour un contrôle 1 mois après son intervention par le chirurgien pédiatre afin de maintenir les résultats obtenus et s'assurer que toutes suites postopératoires sont simples :

- ✓ Pas de douleur.
- ✓ Pas d'infection.
- ✓ L'œdème du visage a partiellement régressé.

La maman a été orientée afin qu'elle choisisse les méthodes correctes et satisfaisantes d'alimentation de son bébé.

L'évolution est bonne, la lèvre supérieure parfaitement fonctionnelle avec un excellent état général. Le rendez-vous opératoire est confirmé pour l'uranostaphylorrhaphie. A cette occasion un bilan ORL est programmé.

5.3.4 Bilan ORL :

Le patient a bénéficié d'une prise en charge par le médecin spécialiste ORL à l'âge de 2 ans afin d'éviter toute lésions du tympan et une perte de l'acuité auditive irréversibles. L'examen clinique du patient a révélé une légère augmentation dans le volume des amygdales palatines et une otite séro-muqueuse unilatérale avec une légère rétraction tympanique essentiellement antérieure.

5.3.5 Uranostaphylorrhaphie :

Un rendez-vous a été programmé pour une intervention sur le palais fendu 1 an après la chéilorhinoplastie.

La fente osseuse a été fermée hermétiquement sans laisser de zones dénudées selon la technique de VEAU-WARDELL-KILNER.

5.3.5.1 Protocole opératoire :

- Incision médiane.
- Élévation de deux lambeaux droit et gauche de pleine épaisseur.
- Dissection séparant la muqueuse orale de la muqueuse nasale.
- Suture isolée de la muqueuse nasale.
- Suture de la muqueuse vélo-palatine.

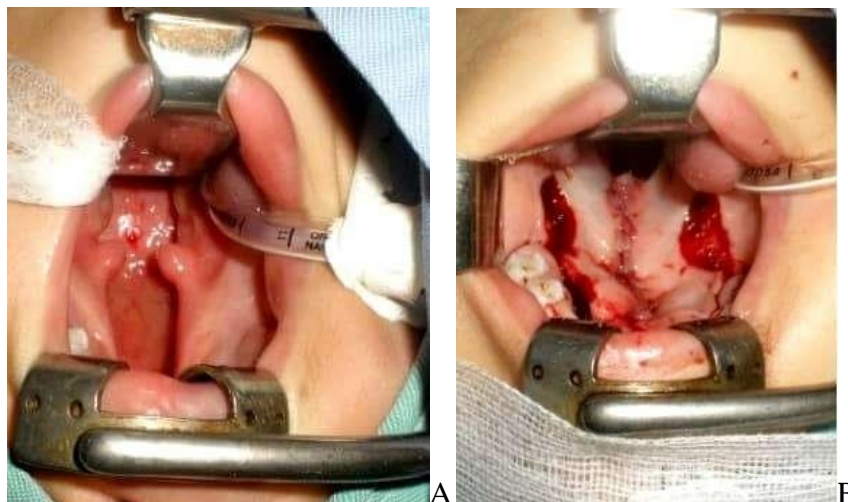


Figure 40. Uranostaphylorrhaphie : photographie pré(A) et postopératoire(B) à l'âge de 3 ans.

[48]

5.3.5.2 Contrôle postopératoire :

Une consultation postopératoire a été établie par le chirurgien pédiatre et son équipe afin de contrôler la guérison et la cicatrisation de la fissure palatine. Au bout de 10 jours, le palais a été parfaitement cicatrisé.

Le chirurgien a donné des conseils aux parents d'entretien et d'alimentation de leur enfant, et a fixé un rendez-vous de contrôle dans 2 mois puis dans 1 an.

5.3.6 Bilan orthophonique :

L'enfant avait une voix légèrement nasonnée par persistance possible d'une fuite d'air bucco-nasale. Il n'a malheureusement pas bénéficié d'une prise en charge orthophonique et le nasonnement est toujours persistant.

5.3.7 Bilan psychologique :

A l'âge de 5 ans, les parents ont remarqué que leur fils était en retrait et en état anxieux permanent, il avait des difficultés d'interaction avec ses camarades dans l'école et ses cousins lors des réunions familiales, ce qui les a amenés à rendre visite chez un psychologue. Lors de la première consultation, ce dernier a noté que l'enfant semblait très instable voire angoissé. Plusieurs séances étaient nécessaires afin de permettre à l'enfant de s'intégrer dans son environnement socio-scolaire.

5.3.8 Prise en charge lors de l'enfance : (5 à 12ans)

5.3.8.1 Gingivopériostoplastie :

A l'âge de 5 ans, le chirurgien pédiatre a planifié une fermeture alvéolaire sans greffe osseuse. Cette intervention a permis de fermer les brèches osseuses congénitales siégeant au niveau du processus alvéolaire droit et ainsi de redonner à ce dernier une continuité physiologique.

Le dossier ne fait état d'aucune préparation parodontale et orthodontique préopératoire. Il s'agissait d'une gingivopériostoplastie simple. Cliniquement, la muqueuse alvéolaire sur le plan vestibulaire et palatin paraît bien cicatrisée. Radiologiquement, l'os en dessous s'est reformé et il y a un pont osseux continu de bonne qualité.

5.3.8.1.1 Avantages :

- Dentaire :

-Améliorer le support parodontal et faciliter l'éruption des dents dans ce site.

- Alvéolaire :

-Rétablir la continuité osseuse alvéolaire et stabiliser les segments maxillaires dans le sens transversal.

-Prévenir les rétentions alimentaires et favoriser l'hygiène bucco-dentaire.

-Palatins :

-Restaurer une barrière anatomique entre cavité orale et naso-sinusienne en fermant une fistule alvéolaire.

-Normaliser la phonation et la ventilation en supprimant les fuites d'air par la fente.

5.3.8.1.2 Contrôle au service de CCI :

Le chirurgien pédiatre a revu le malade 1 mois puis 2 ans après son intervention pour examiner les corrections effectuées et les cicatrices consécutives. Le résultat était convenable avec une lèvre fonctionnelle, bien cicatrisée, une fermeture palatine et vélaire hermétique, une morphologie nasale satisfaisante et une continuité gingivale le long de l'arcade alvéolaire.

5.3.8.2 Traitement orthodontique :

A l'âge de 11 ans (Janvier 2021), le patient est venu au centre hospitalier universitaire Dr. Tidjani Damerdji- Clinique Dentaire Tlemcen. Il a reçu une consultation spécialisée de la part du médecin dentiste résident en orthodontie et orthopédie dento facial Dr. Bekhti. Les étapes de la prise en charge étaient comme de suite :

5.3.8.2.1 Examen clinique :

*Interrogatoire :

- ✓ Renseignements généraux :

Nom et prénom du patient : anonyme.

Age civil : 11 ans.

Adresse : Tlemcen.

Etat de santé : rien à signaler sur le plan général.

- ✓ Motif de la consultation : Fonctionnel et esthétique.

- ✓ Antécédents :

Antécédents médicaux personnels : RAS.

Antécédents médicaux familiaux : RAS.

Antécédents stomatologiques personnels :

-L'âge des premières éruptions dentaires : 7 mois.

-Aucun traitement orthodontique entretenu.

Antécédents stomatologiques familiaux : Aucun des membres de la famille n'a un antécédent de fente labiale ou labio-palatine.

- ✓ Tics et habitudes : Des mouvements de langue.

- ✓ Profil psychologique : Le jeune enfant avait l'air timide et en retrait.

*Examen exo buccal :

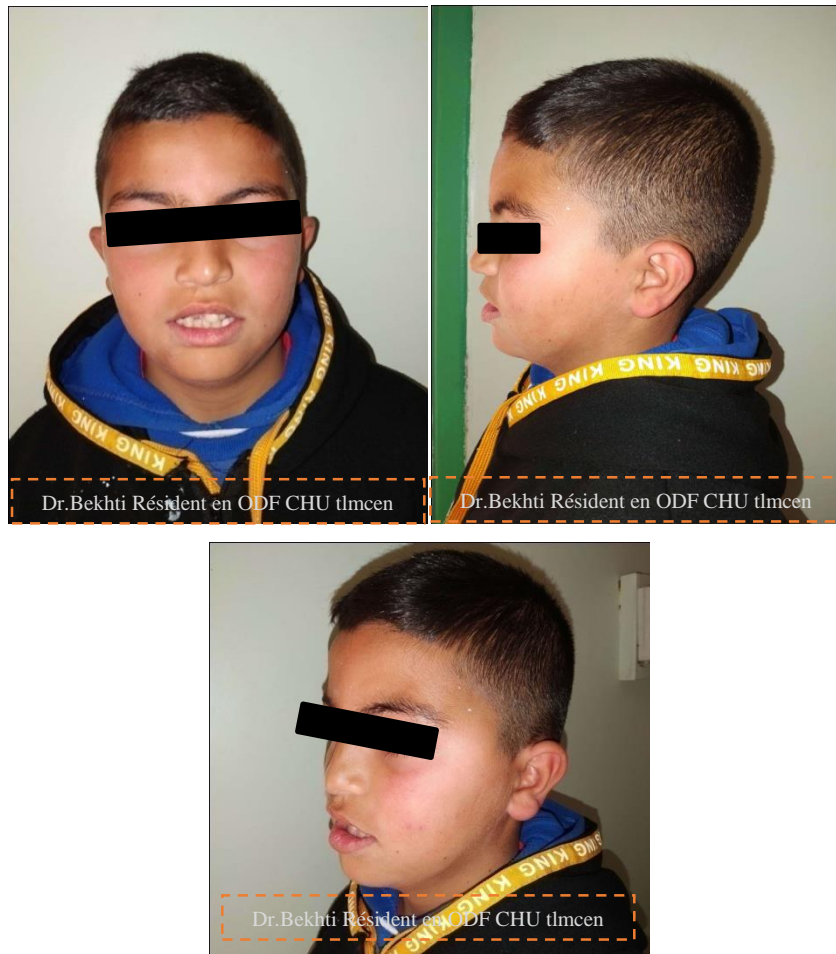

Figure 41. Photographie du patient à 11 ans (face-profil-3/4). [49]

✓ Examen de face :

-Le visage est long de forme ovale, symétrique par rapport au plan sagittal médian.

-Les étages de la face ne sont pas égaux : augmentation de l'étage inférieur par rapport aux autres.

✓ Observation des traits du visage :

-Le front : plat

-Le nez :

Légère déviation gauche de la pointe du nez.

Légère Asymétrie des narines.

Affaïssement léger du cartilage alaire droit.

Narines de tailles inégales : narine droite élargie par rapport au coté gauche.

-Les lèvres :

Charnues, hypotoniques.

Absence de stomion (incompétence labiale).

Sécheresse labiale très marquée.

-Les joues : volumineuses.

-Les sillons : naso-génien, naso-labial, labio-mentonnier, sont peu marqués.

-Le menton : de forme arrondie et de volume physiologique.

-Le philtrum : cicatrice côté droit.

✓ Examen de profil :

-L'impression d'ensemble : Les étages de la face sont aussi disproportionnels de profil avec augmentation de l'étage inférieur.

-Le profil est rectiligne.

-Le front est plat.

-Le nez est de petit volume.

-Les lèvres : béance labiale importante.

-Le menton : volume normal.

✓ Examen de l'ATM :

La palpation des ATM à l'ouverture et à la fermeture a révélé l'absence de toutes douleurs, bruits articulaires ou des troubles fonctionnels. Aucune difficulté articulaire n'a été détectée.

v*Examen endo buccal :

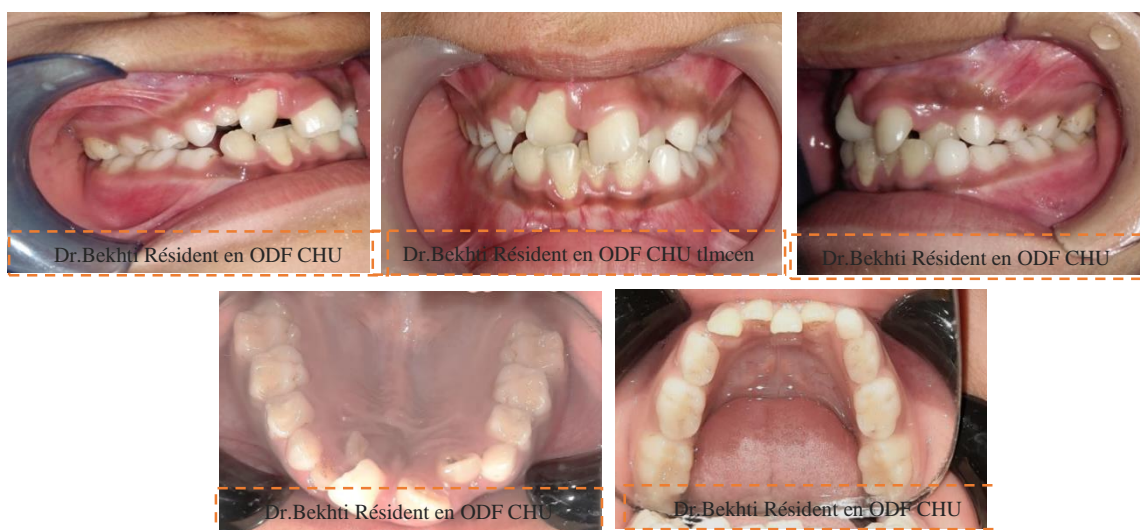

Figure 42. Vues endo buccales des arcades dentaires en occlusion et séparées. [49]

-Hygiène bucco-dentaire : Défectueuse avec la présence de dépôts ferrugineux sur les faces vestibulaires et palatines.

-L'ouverture buccale : suffisante : 3 traversées de doigts.

-Le parodonte : hypertrophie gingivale.

-Le pharynx : physiologique.

-La langue : normoglossie.

-Les insertions des freins et brides : physiologique.

-La denture :

- La formule dentaire :

- Arcade sup :

Dents temporaires : 52, 53, 54, 55, 63, 64, 65.

Dents permanentes : 11, 12 (enclavée), 16, 21, 22, 26.

La 12 est enclavée en position palatine.

La 52 persiste sur l'arcade au-delà de sa date d'exfoliation.

- Arcade inf :

Dents temporaires : 73, 74, 75, 84, 85.

Dents permanentes : 31, 32, 36, 41, 42, 46.

-L'âge dentaire du patient :

$11/4+5=8$ ans < 11 ans (âge civil), cela signifie un retard d'éruption de quelques dents : 14, 15, 24, 25, 34, 35, 44, 45.

-Phase de dentition : mixte stable.

-Indice CAOD :

- Dents cariées : aucune
- Dents absentes : aucune
- Dents obturées : aucune

-Accident d'éruption :

- Enclavement de la 12 :

La 12 est enclavée loin de sa position physiologique (apparition partielle palatine de la couronne), avec persistance de la 52 sur l'arcade.

Elle est jugée enclavée car elle réunit les conditions suivantes :

- L'éruption est gênée, incomplète et loin de sa position physiologique sur l'arcade.
- La dent est mature car la racine est complètement formée (apparente sur la radio 3D).
- La dent homologue a fait son éruption normale sur l'arcade il y a au moins 6 mois.

-Abrasions physiologiques : les pointes cuspidiennes des 53-63-73 sont légèrement abrasées.

-Mobilité : aucune.

-Malpositions dentaires :

- Rotation mésio-palatine : 11-21
- Palato-version : 22
- Linguo-version : 31-42
- Vestibulo-version : 32-41.
- Examen des arcades dentaires séparées :

Forme des arcades :

-Arcade supérieur en V avec orientation centrifuge.

-Arcade inférieure en U avec orientation centripète.

La Voute palatine est de forme ogivale avec une muqueuse parfaitement cicatrisée et de quantité et qualité satisfaisante (épaisse et adhérente).

- Examen de l'occlusion en ICM :

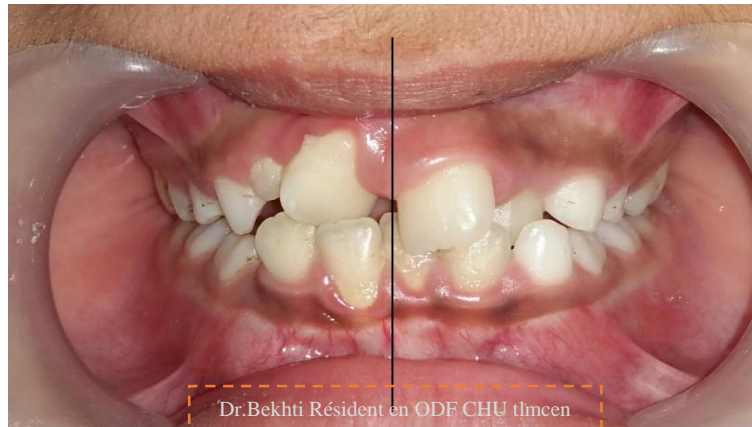

Figure 43. Arcades dentaires en ICM. [49]

-Occlusion statique :

Tableau 12. Rapports des arcades dentaires en occlusion statique dans les trois sens de l'espace.

	Sens transversal	Sens vertical	Sens sagittal
Incisive	Non Coïncidence des milieux interincisive	Over bite : Coté gauche : 3 mm	Over jet : Coté gauche : 3mm
Canine (83 absente)	Surplomb canin (coté gauche)	Recouvrement canin (Coté gauche)	Classe 1 Muller canine (coté gauche)
Molaire	Engrainement molaire : Normocclusion	Engrainement molaire	Classe 1 d'Angle molaire

-Occlusion dynamique :

Protrusion : rapport 1/1 (31-21) et désocclusion postérieure.

Diduction :

Latéralité droite : coté travaillant : interférence 32-21 et désocclusion coté non travaillant.

Latéralité gauche : coté travaillant : interférence 41-21 et désocclusion coté non travaillant.

- Examen du chemin de fermeture : droit.
- Examen des fonctions :

-Déglutition : Physiologique.

-Phonation : voix nasonnée. L'enfant présente des troubles de l'articulation portant sur les phonèmes /f/-/v/ et /s/-/z/.

-Ventilation : respiration mixte avec prédominance buccale.

-Mastication : bilatérale alternée avec prédominance gauche.

- Examen parodontal :

-Gingivite hypertrophique localisée sur le bloc incisif sup.

-Accumulation de dépôts ferriques.

- Examens complémentaires :

✓ Examens Radiologiques :

-Radio Panoramique :

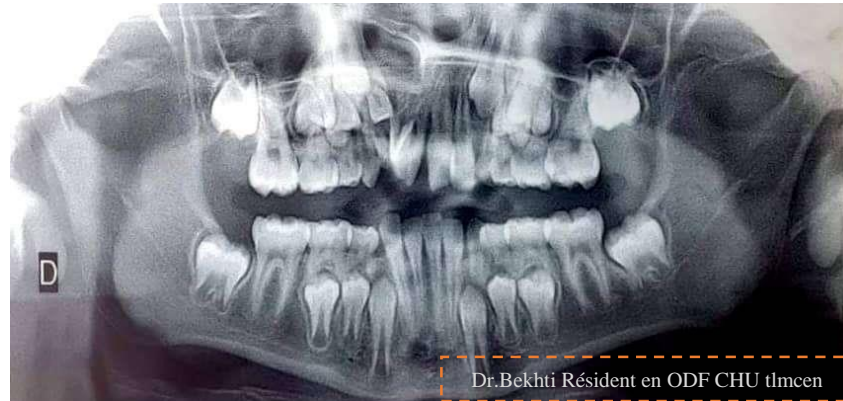

Figure 44. Panoramique dentaire à 11 ans. [49]

Interprétation :

Les sinus : aucune pathologie sinusale.

Les fosses nasales : déviation gauche de la cloison nasale.

Les articulations temporo-mandibulaires : physiologiques.

La morphologie des deux hémi-mandibules et leur symétrie : morphologie normale et symétrie conservée.

La formule dentaire :

Arcade sup :

Dents temporaires : 52, 53, 54, 55, 63, 64, 65.

Dents permanentes : 11, 12, 16, 21, 22, 26.

Dent surnuméraire (incluse) : en forme d'incisive.

Arcade inf :

Dents temporaires : 73, 74, 75, 84, 85.

Dents permanentes : 31, 32, 36, 41, 42, 46.

Remarque :

Rhisalyse tardive de toutes les molaires temporaires sup et inf, exprimant par la suite un retard d'éruption des PM sous-jacentes.

-Cone Beam :

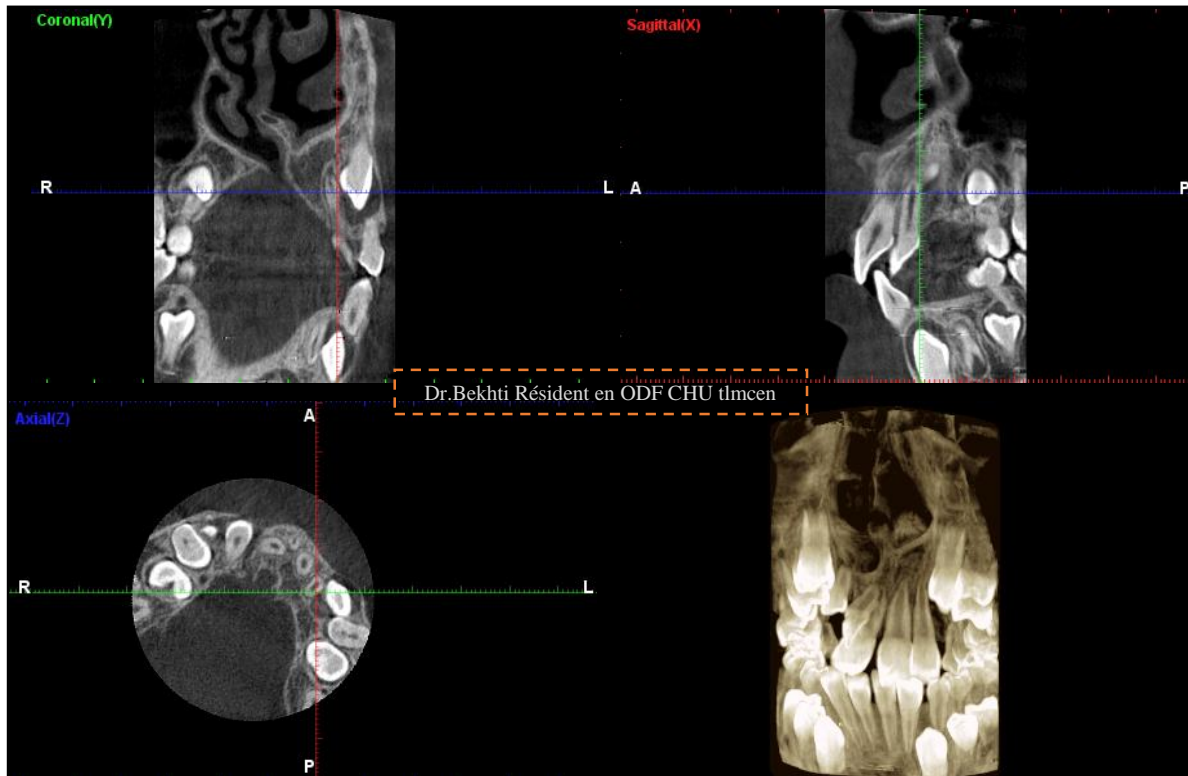


Figure 45. Cône Beam à 11 ans (DR.Bekhti). [49]

Interprétation :

La radio montre des coupes dans les trois dimensions : coronale, sagittale, axiale. Révèle la présence d'une dent surnuméraire totalement incluse. Cette dent fait l'objet de manifestations cliniques inhérentes à sa présence, dont :

- ✓ L'enclavement de la 12 en position palatine : A gauche, la racine de la 12 est totalement édiflée, courbée, son axe est pratiquement déporté du coté mésial, le support osseux étant désormais suffisant pour une traction orthodontique dans de bonnes conditions.
- ✓ La persistance de la 52 sur l'arcade : Non mobile, sa racine est partiellement rhizalisée. Concrètement conservée sur l'arcade afin de maintenir l'espace nécessaire à la mise en place de la 12 tractée.
- ✓ La rotation méso-vestibulaire de la 11 : sa racine est courte, légèrement courbée et en contact serré avec la 12 et la 21. Il est tout à fait indiqué de redresser cette dent dans sa position physiologique.

La dent surnuméraire est jugée profondément incluse, son contact apical avec le planchez nasal rendant l'avulsion délicate avec des risques de lésions des tissus voisins.

Il va de soi que l'abstention est la thérapeutique de choix.

-Téléradiographie de face et de profil :

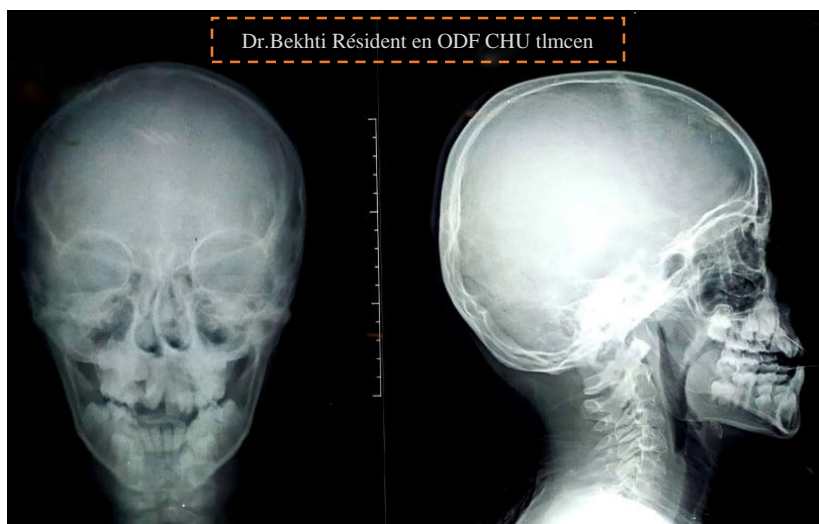


Figure 46. TLR de face et de profil à 11 ans. [49]

TLR de face :

Symétrie de la voute du crane et des orbites.

Déviations de la cloison nasale.

TLR de profil :

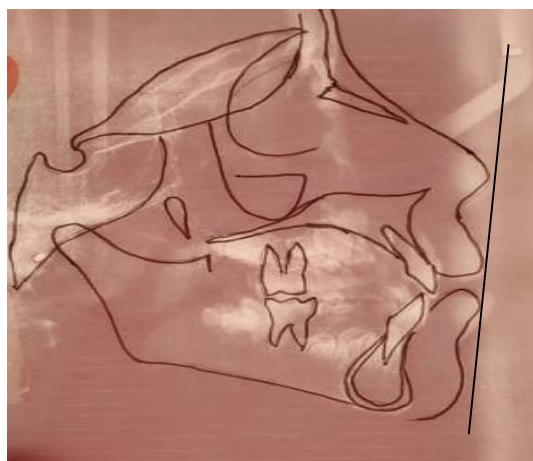

Figure 47. Tracé céphalométrique sur TLR de profil. [49]

Etude céphalométrique :

Tableau 13. Charte céphalométrique.

	Mensurations	Valeur moyenne	Valeur trouvée	Interprétation
Rapports cranio-faciaux sagittaux	SNA	$80^{\circ} \pm 2$	89°	Position avancée du max= promaxillie
	SNB	$78^{\circ} \pm 2$	87°	Position avancée de la mand= promandibulie
	ANB	$2^{\circ} \pm 2$	2°	Classe 1 squelettique
	Convexité	Selon l'âge (3.7mm)	3.9mm	Profil rectiligne
	SE	22mm	18mm	Implantation antérieure de la mand par rapport à la base de crâne
	SL	51mm	48mm	Position de la mand post.
	S-CG	18	17mm	
	S-FPM	18	10mm	
Mensurations basales	FPM-ENA	52mm	43mm	Brachygnathie maxillaire
	A-T de Château	Selon l'âge 49mm	41mm	Brachygnathie maxillaire
	longueur WW	103mm	85mm	Brachygnathie mandibulaire
	Xi-Pm	Selon l'âge 67 à 73 mm	58mm	Brachygnathie mandibulaire
	FMA de Tweed	$27^{\circ} \pm 4$	38°	Croissance mand post

Direction de croissance	Axe Y de Brodie	$59^\circ \pm 2$	71°	Croissance faciale post
	Axe facial de Ricketts	$90^\circ \pm 3$	90°	Rotation faciale moy
Mensurations verticales	HES	45 %	35,8%(33mm)	Etage sup diminuée
	HEI	55 %	64%(59mm)	Etage inf augmentée....open bite
	Hauteur Ramale	47 %	54,3%(50mm)	Hauteur Ramale augmenté
	Hauteur facial ant ENA XI PM	$47^\circ \pm 4$	56°	Openbite
Rapports denture-squelettes	6 PTV	Age+3= $11+3=14\text{mm} \pm 3\text{mm}$	7mm	
	I/F	$107^\circ \pm 2$	108°	Normoalvéolie sup.
	i / M	$90^\circ \pm 3$	91°	Normoalvéolie inf.
	I / A-Po	$26^\circ \pm 4$	34°	
	I / A-Po	$2\text{mm} \pm 2\text{mm}$	4mm	
	i / A-Po	$22^\circ \pm 4$	28°	
	i / A-Po	$1\text{mm} \pm 2$	4mm	
Rapports dento-dentaires	I / i	$125^\circ \pm 6$	122°	
Esthétique	LS / Ligne E		Tangente	
	LI / Ligne E		+2 mm	Prochélilie inf
	Angle Z	78°	58° (lèvre inf protrusive)	Classe 1

5.3.8.2.2 Diagnostic positif global :

Age : 11 ans, ANB : 2°, AT de château : 41mm, XI-pm : 58mm, HEI : 64% (59 mm), FMA de Tweed : 38°, Axe-Y de Brodie : 71°, Axe facial de Ricketts : 90°, I/F : 108°, i/m : 91°.

- ✓ Classe squelettique : I selon Ballard.
- ✓ Typologie faciale : Open-bite.
- ✓ Direction de la croissance faciale : post.
- ✓ Direction de la croissance mandibulaire : post.
- ✓ Anomalies associées :
- ✓ Normoalvéolie sup et inf.
- ✓ DDM par macrodontie relative sup et inf.
- ✓ Anomalies liées à la fente :

-Dentaires :

Rotation des : 11, 21.

Palato version de la : 22.

Linguo-version : 31-42.

Vestibulo-version : 32-41.

Enclavement de la : 12.

Retard d'éruption des : 14, 15, 24, 25, 34, 35, 44, 45.

Inclusion palatine d'une dent surnuméraire.

-Parodontales :

Gingivite hypertrophique.

-Occlusales :

Prématurités :

-La 11 avec la 41 et la 42

-La 21 avec la 31

-La 22 avec la 32 et la 73

Interférences :

-La 31 avec la 41 lors de la protrusion.

-La 21 avec la 32 du côté travaillant lors de la latéralité droite.

-La 21 avec la 41 du côté travaillant lors de la latéralité gauche.

-Psychologiques : les malpositions antérieures incitent le sujet à ne pas montrer ses dents au cours du sourire.

5.3.8.2.3 Diagnostic étiologique :

-Cause générale :

Congénitale : La FLP dont l'étiologie principale est la grossesse tardive : maman âgée (+ 40 ans).

-Causes locales :

Perturbation dans la séquence d'éruption.

Diminution de l'espace sur l'arcade.

La rétention prolongée de la 52.

5.3.8.2.4 Objectifs du traitement :

- Soulagement de la DDM :

-Il s'agit d'un traitement extractionnel, car :

La DDM est sévère.

Les rapports molaires sont en classe 1.

Pas de supraclusion.

-Les extractions sont programmées (pilotées) : Méthode de HOTZ :

Exo des canines temp : 53-63-73.

Exo des 1 molaires temp : 74-84.

Exo des 1 PM dès leur éruption.

-Dépend de plusieurs paramètres :

Type facial.

Profil cutané.

Orientation des inc sup.

Équilibre musculaire.

Présence des germes des DDS.

Importance de la DDM.

- Correction des rotations :

Conditionnée par un manque d'espace, sa création autorise une correction aisée de la malposition.

- Correction des versions linguales et vestibulaires.
- Traction de la 12 enclavée.

5.3.8.2.5 *Plan de traitement :*

Le traitement a été exécuté après avoir obtenu le consentement éclairé du parent.

- Thérapeutique initiale :

Le patient souffrait d'une gingivite hypertrophique, du coup, on a procédé au :

- ✓ Détartrage supra et infra gingival.
- ✓ Curetage parodontal.
- Expansion post-ant du maxillaire :

Après 3 mois de traitement parodontal, Il est ensuite décidé de passer à l'appareil fixe, une séance d'empreinte est nécessaire pour livrer un dispositif type « QUADR-CROZA » scellé sur les 16 et 26, pour favoriser une expansion post-ant du maxillaire.



Figure 48.QUADR-CROZA. [49]

- Surveillance de la 12 enclavée.
- Traitement fixe multi-attache :

On a mis en place les brackets sur les dents suivantes : 11-21-22-55-65 afin de corriger les rotations de la 11 et la 21, la palato version de la 22 et niveler l'arcade sup.

❖ Janvier 2021 :

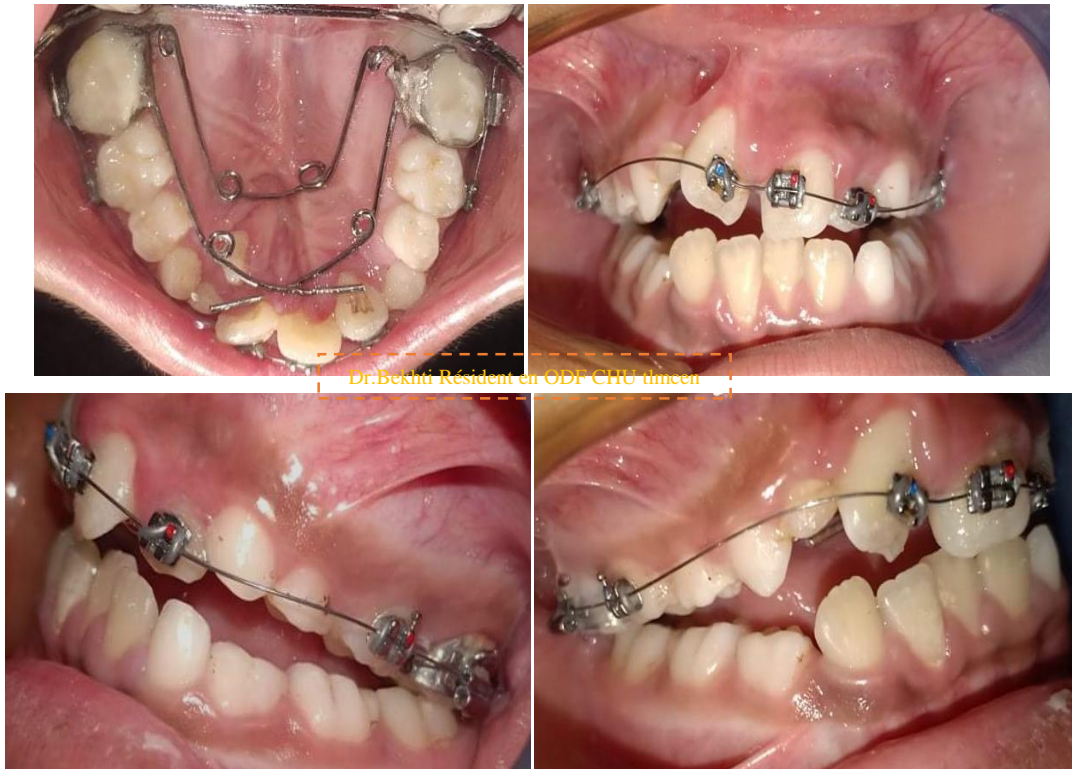

Figure 49. Mise en place de l'appareillage fixe multi-attaches (mois de Janvier). [49]

❖ Mars 2021 :

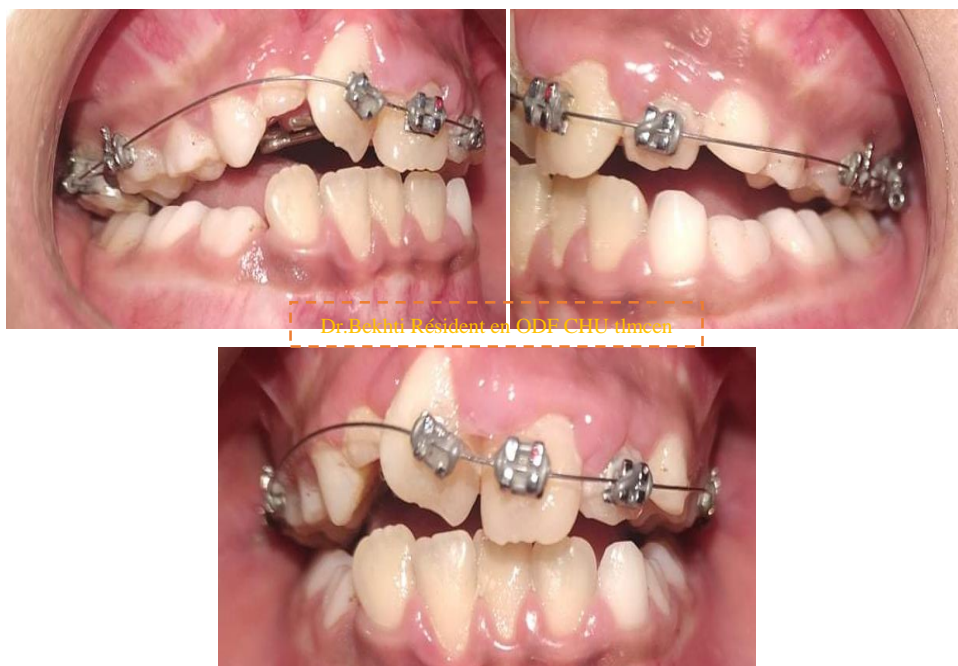

Figure 50. Résultat du traitement après 2 mois (mois de Mars). [49]

❖ Avril 2021 :

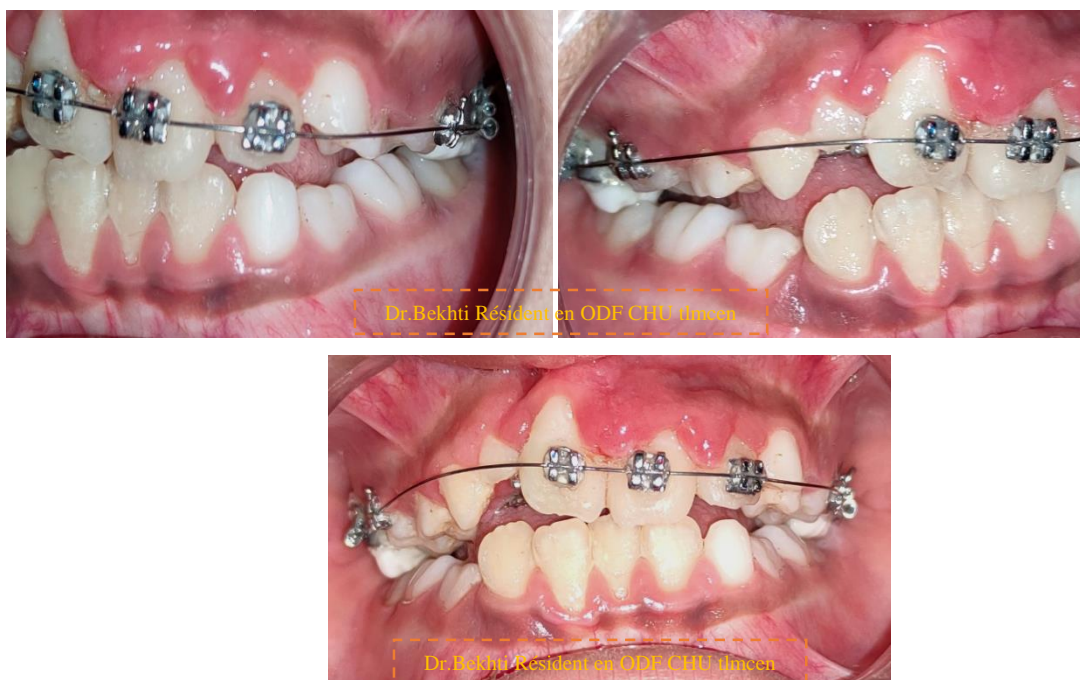

Figure 51. Résultat du traitement après 3 mois (mois d'Avril). [49]

- Traitement parodontal :

Au fur et à mesure du traitement orthodontique, l'inflammation gingivale s'est réinstallée avec une augmentation marquée de son volume. Cette hypertrophie est liée à une rétention de plaque favorisée par le matériel orthodontique. Elle est aussi favorisée par les forces mécaniques entretenues.

Une prise en charge parodontale a été maintenue par une interne au service de parodontologie. Plusieurs séances de détartrage et de curetage parodontal ont été réalisées avec des conseils d'hygiène orale.

- Phase extractionnelle :

Extraction des : 53, 63, 73, 74, 84.

Mise en place des brackets sur les : 31, 32, 75, 41, 42, 85 pour corriger la DDM et niveler l'arcade inf.

❖ **Juin 2021 :**

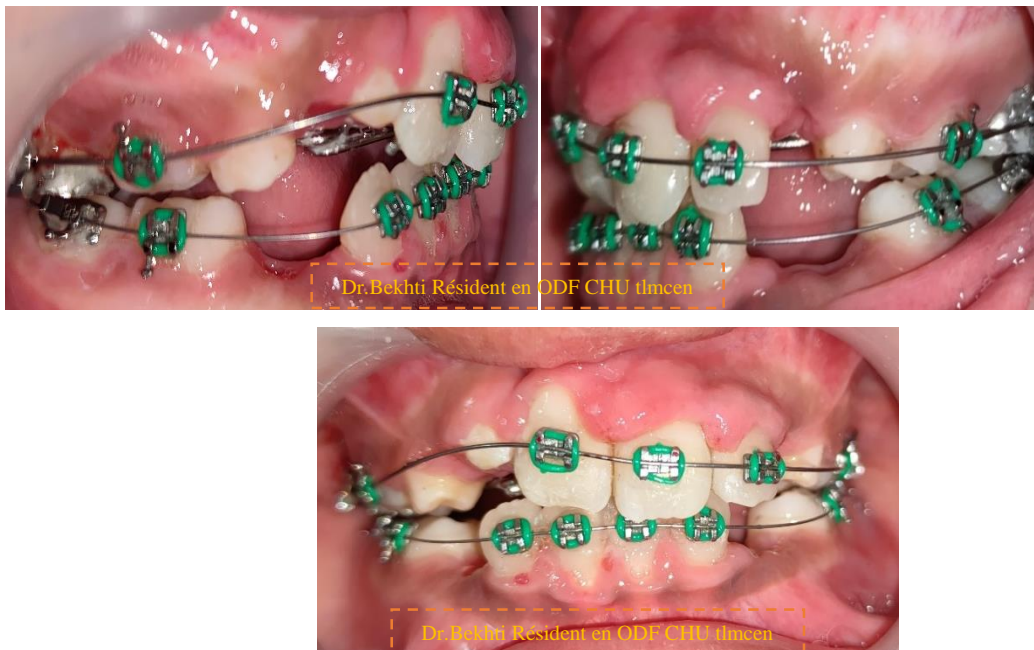


Figure 52. Brackettage inf et extraction des 53, 63, 73, 74, 84. [49]

- Traction de la 12 enclavée :

Une fois arrivé au fil diamètre 17-22 Acier, on va commencer la traction de la 12 avec la 52 toujours en place afin qu'elle conserve l'espace nécessaire pour loger la dent tractée dans sa position physiologique sur l'arcade.

5.3.8.2.6 *Pronostic :*

Le pronostic est favorable. Plusieurs facteurs influencent le pronostic du cas étudié :

-L'âge jeune du patient.

-Le traitement ODF est entretenu en parallèle avec des séances de maintenance parodontale.

-Possibilité d'une traction de la 12 dans de bonnes conditions car :

- ✓ Le support osseux désormais suffisant.
- ✓ L'espace nécessaire pour loger la dent est maintenu par la 52.
- ✓ L'axe est incliné en mésial et favorable à la traction.
- ✓ Elle n'est pas très éloignée de son site d'éruption avec une direction assez voisine de la normale.
- ✓ Absence de tout facteur d'échec : ankylose, récession radiculaire, perte de gencive attachée, rhizolyse, résorption radiculaire de la dent ou des dents adjacentes.

5.4 *Synthèse du cas clinique :*

5.4.1 *Résumé du parcours médical :*

Pour résumer, le patient a bénéficié de :

-03 opérations chirurgicales en rapport avec la FLP unilatérale totale droite :

- Chéilorhinoplastie à 2 ans.
- Uranostaphylorrhaphie à 3 ans.
- Gingivopériostoplastie à 5 ans.

-Une consultation chez l'ORL à l'âge de 2 ans.

-Une consultation chez le psychologue à l'âge de 5 ans.

-Une PEC par l'orthodontiste dès l'âge de 11 ans pour améliorer l'articulé dentaire, et corriger les malpositions, précédée par une remise en état appropriée des tissus parodontaux.

-La prise en charge orthodontique est en cours.

5.4.2 *Analyse critique :*

Pour analyser le parcours de ce patient, il faut préciser que le plan de traitement de chaque patient varie en fonction de la forme anatomique, mais aussi du lieu et de la date de cette prise en charge.

Un soutien psychologique a été systématiquement proposé aux parents et à l'enfant même si ceux-ci n'en ont pas ressenti le besoin.

- Chez ce patient, le diagnostic de fente n'a été effectué qu'après la naissance. Raison pour laquelle les parents étaient très déçus et un sentiment de culpabilité s'est installé chez la maman.
- L'absence de la PEC psychologique des parents.
- Lors de la consultation dentaire, le médecin consultant a recommandé une tétine spéciale pour la fente palatine alors qu'une plaque palatine obturatrice jugeait nécessaire pour son cas.
- La chéilorhinoplastie n'a eu lieu qu'à 2 ans suivi 1 an après d'une uranostaphylorrhaphie. Aucune opération supplémentaire d'amélioration esthétique ne s'est produite.
- La gingivopériostoplastie a été réalisée à l'âge de 5 ans sans préparation orthodontico-orthopédique préalable et sans greffe osseuse.
- La négligence de la PEC par l'orthophoniste alors qu'un bilan initial orthophonique est indispensable suivi d'une rééducation afin d'éviter ou de réduire les séquelles.
- Les consultations tardives telle que celle chez le psychologue et l'orthodontiste ont été faites par réflexe aux séquelles apparentes sur l'aspect de l'enfant.
- A propos du suivi parodontal, ce dernier a commencé trop tard. C'est à 11 ans qu'a eu lieu le premier bilan parodontal avant de commencer la thérapie orthodontique. Le parodonte étant l'organe de soutien des dents, la préservation de celui-ci est primordiale chez ces patients dont l'anatomie parodontale est particulière et pour qui le maintien du niveau osseux est crucial. La santé parodontale influence également la réussite de chaque intervention touchant la sphère oro-faciale.

Conclusion

Les patients porteurs de FLP présentent un terrain très particulier favorisant de nombreux dysfonctions oro-faciales. Devant cette anomalie, les parents très légitimement en souhaitent la correction immédiate.

L'étude des aspects épidémiologiques des FLP garde une très grande importance dans la compréhension de ce phénomène de santé d'une très grande lourdeur par son impact physique, psychique et socioculturel sur l'enfant mais aussi ses parents. Il est notable que l'éloignement de la résidence des patients de l'établissement hyperspécialisé influence sur la prise en charge des patients.

Le traitement est certainement complexe et long nécessitant un suivi bien codifié et se fera idéalement dans le cadre d'un staff multidisciplinaire à court, moyen et à long terme, garant d'un succès thérapeutique.

- **Suivi à court et moyen terme :** Le calendrier thérapeutique des cas compris dans notre étude était bien accompli, accompagné de nombreuses séances de contrôle et de maintenance.
- **Suivi à long terme :** On attire l'attention sur le fait que le cas clinique suivi et étudié étant le seul retrouvé avec son bilan thérapeutique quasi-complet durant toute sa période de croissance jusqu'aujourd'hui.

Le cas clinique exposé illustre la complexité des soins nécessaires. Le plan de traitement a été établi après la naissance et a évolué progressivement tout au long de la croissance du jeune patient. Le résultat global des multiples soins chez lui nous a permis d'observer les failles dans le système, connaître le patient et connaître sa maladie et la souffrance qui en découle.

Actuellement, la chronologie des interventions est différente de celle réalisée dans cet exemple. La chirurgie primaire est plutôt indiquée quelques mois après la naissance, ce qui permet un meilleur résultat esthétique. Une préparation d'expansion du maxillaire en orthopédie dento-faciale est presque toujours réalisée avant la chirurgie de réparation alvéolaire vers l'âge de 4 ou 5 ans.

Cependant, il reste à établir un protocole de prise en charge parodontale, avec un bilan dès l'apparition des dents et un suivi régulier. Le parodonte est particulièrement précieux chez ces patients qui souffrent souvent d'agénésies dentaires.

Recommendations

Le résultat global des multiples soins chez ce patient nous permet d'observer les failles dans le système, ce sont ces failles qui pourraient compromettre, à ce jour, le traitement final pour ce patient. Il semble donc nécessaire d'établir un protocole de prise en charge multidisciplinaire complet et précoce dès le plus jeune âge pour les patients porteurs de FLP.

1-Aux autorités :

- ✓ Sensibilisation et information de la population vis-à-vis de cette anomalie.
- ✓ Equiper tous les centres sanitaires d'un matériel et du personnel qualifié d'une prise en charge appropriée.
- ✓ Numériser les dossiers des malades afin d'avoir un meilleur accès à l'ensemble des données de santé, cela permet de gagner un temps considérable dans l'établissement du diagnostic et dans la collecte de données nécessaire à une éventuelle étude épidémiologique.
- ✓ Intensifier la formation du personnel médical en orthodontie, en chirurgie maxillo-faciale, pédiatrique et plastique.
- ✓ Création de registre de surveillance épidémiologique des FLP en vue d'une meilleure prise en charge.
- ✓ Faire une étude sur l'incidence des FLP en Algérie.

2-Aux agents de santé :

2-1-Médecin gynécologue-obstétricien :

- ✓ Dépistage et traitement des infections de la femme enceinte.
- ✓ Systématiser le diagnostic anténatal.

2-2-Chirurgien pédiatre :

- ✓ Information aux parents de la nécessité d'un suivi précoce et régulier.
- ✓ Explication des différentes étapes du protocole chirurgical.
- ✓ Guidage et orientation des parents vers les différentes spécialités sensées améliorer la prise en charge de l'enfant.

2-3-ORL :

- ✓ Prévenir et traiter les infections otologiques.
- ✓ Expliquer aux parents la nécessité d'un suivi et des contrôles réguliers afin de gérer toutes les séquelles.

2-4-Chirurgien-dentiste et orthodontiste :

- ✓ Les enfants porteurs de FLP sont souvent obligés de parcourir de nombreux kilomètres pour recevoir leurs soins orthodontiques. Il serait donc nécessaire que plus de praticiens reçoivent une formation spécialisée dans ces types de traitements. Lorsque plus d'orthodontistes seront formés au traitement des FLP, les patients pourront plus facilement consulter l'orthodontiste proche de chez eux.
- ✓ Expliquer les modalités des soins en cas de problème bucco-dentaire.
- ✓ Prévenir et traiter les infections carieuses.
- ✓ Faire un suivi régulier de ces patients.

3-Aux parents :

- ✓ Eviter la consommation et/ou l'exposition à tout produit susceptible de perturber l'embryogénèse.
- ✓ Faire régulièrement les consultations prénatales.
- ✓ Passer à la prise en charge de l'enfant dès que le diagnostic de fente est établi.
- ✓ Penser à faire des recherches sur l'anomalie afin de mieux comprendre comment manager la situation.

Annexe

Annexe n°01 : Fiche d'enquête :

Cette fiche s'est utilisée par le groupe réalisateur de cette recherche, afin d'obtenir des informations utiles concernant les patients porteurs d'une fente labiopalatine, et pour mettre en place une base des données régionale contenant des détails sur l'aspect et la dispersion de cette anomalie.

IDENTITE

Nom :

Prénom :

Age : < 6mois 6mois-1an 1 an -2ans >2 ans

Sexe : M F

ANTECEDENTS

- **Personnels :**

Poids de la naissance :

Gémellité :

Parité :

- **Familiaux :**

Grossesse : Suivie Non suivie

Accouchement : Médicalisé A domicile

Age maternel : 20-30 ans 30-40 ans 40-50 ans >50 ans

Consanguinité des parents :

Cas similaires dans la famille :

Infections au cours de la grossesse :

Irradiations :

Epilepsie maternelle et traitement antiépileptique :

FENTE : ANALYSE CLINIQUE ET PARACLINIQUE

Motif de consultation :

Histoire de la maladie :

Diagnostic : Anténatal Postnatal

Qualité des tétées :

Voix nasonnée :

Troubles respiratoires :

- **Clinique :**

Description de la fente :

Type :

Siège :

Examen général :

Malformations associées type :

- **Paraclinique :**

Anténatal :

-Echographie :

-Amniocentèse :

Postnatal :

-Radio thoracique :

-TDM cérébrale :

Examen ORL :

-Otoscopie :

-Rhinoscopie antérieure :

EXAMEN BUCCO-DENTAIRE : CLINIQUE ET PARACLINIQUE

- **Clinique :**

1-Dentaires :

-Type de denture :

-Stade de dentition :

- L'indice CAO :

-L'hygiène bucco-dentaire :

-Les anomalies dentaires de :

*Forme :

*Nombre :

*Position :

*Eruption :

*Structure :

2-maxillaires :

-Maxillaire sup :

-Maxillaire inf :

3-Occlusales :

-Articulé dentaire :

4-Fonctionnelles :

-Compétence labiale :

-Fonctions vitales :

 *Ventilation :

 *Mastication :

 *Déglutition :

 *Phonation :

• **Para-clinique :**

1-Radiographies demandées :

*Panoramique dentaire :

*Téléradiographie :

2-Moulages :

3-Photographies :

TRAITEMENT INITIAL :

-Age de l'intervention :

-Technique chirurgicale :

TRAITEMENT ADJUVANT :

-Orthophonique :

-ORL :

-Psychologique :

-Orthodontique et parodontal :

SUIVI:

-Résultats fonctionnels :

A 3 mois :

A 6mois :

A 1 an :

-Résultats esthétiques :

A 3 mois :

A 6mois :

A 1 an :

Bibliographie

1. Charpentier, V., *La gingivopériostéoplastie dans le traitement des fentes labio-alvéolo-palatines unilatérales complètes : impact du moment de sa réalisation : revue de la littérature*. 2016.
2. Rakotoarison, R.A., et al., *Étude des anomalies dentaires associées aux fentes labiopalatines : à propos d'une série de 85 cas*. Médecine Buccale Chirurgie Buccale, 2011. **17**(1): p. 7-14.
3. Christopher, G., *Prise en charge globale des fentes labio-alvéolo-palatines*. 2016, UNIVERSITE CLAUDE BERNARD-LYON I.
4. Diakité, C.O., *Les fentes labiopalatines à l'hôpital GABRIEL TOURE et à l'hôpital mère enfant le "Luxembourg"*. 2006.
5. KARMIL, M.M., *Le profil épidémiologique des fentes labio-palatines dans la région de Marrakech*. 2019, Université CADI AYYAD de Marrakech. p. 101.
6. SOUMARE, M.M., *IMPACT DES FENTES LABIO-PALATINES SUR LA DENTURE: ANALYSE DE L'INDICE CAO ET DE L'ARTICULE DENTAIRE*. 2017, Université des Sciences, des Techniques et des Technologies de Bamako. p. 99.
7. SchwenzerZimmerer, K. *Fentes labio-maxillo-palatines uniquement un problème chirurgical?* in *Forum Médical Suisse*. 2011. EMH Media.
8. Noirrit-Esclassan, E., et al., *Plaques palatines chez le nourrisson porteur de fente labiomaxillaire*. EMC-Stomatologie, 2005. **1**(1): p. 60-79.
9. ABID, B. and M.O. SAIAD, *Prise en charge des fentes labio-palatines*.
10. Bonaiti, C., et al., *An epidemiological and genetic study of facial clefting in France. I. Epidemiology and frequency in relatives*. Journal of medical genetics, 1982. **19**(1): p. 8-15.
11. François, C., *Prise en charge pluridisciplinaire des fentes labio-alvéolo-palatines : étude d'un cas de fente totale bilatérale*. 2018.
12. Maarse, W., et al., *Prenatal ultrasound screening for orofacial clefts*. Ultrasound in obstetrics & gynecology, 2011. **38**(4): p. 434-439.
13. Chegri, B., *Les fentes labiales*. Thèse du Doctorat n° 365 Faculté de Médecine de Rabat, 2000.
14. Fraudet, J., *Arnette*. Orthopédie dento-maxillo-faciale du jeune enfant, 1989.
15. LAUGIER, J. and F. GOLD, *Néonatalogie*. ed MASSON, 2ème édition, 2008: p. 278
16. GUERCH, L.D.e.A.L., www.fente-labio-palatine.fr : *Un site internet national d'information pluridisciplinaire à l'usage des familles et des professionnels confrontés aux fentes faciales*. 2011.

17. et, C.h.-u.f.d.c.m.-f. and stomatologie, *Examen de la face et de la cavité buccale*. 2011.
18. Tarot, D.P. *Le bilan première étape du traitement orthodontique*. 2015.
19. Paquot-Le Brun, C., et al., *Séquelles otologiques dans les fentes palatovélares. Analyse et prise en charge*. Revue de Stomatologie et de Chirurgie Maxillo-faciale, 2007. **108**(4): p. 357-368.
20. *fentes labiales ou palatines - conséquences des anomalies de fusion*. 2013.
21. Aknin, J.-J., *Le point sur les fentes labio-alvéolo-palatines*. 2008, EDP Sciences.
22. Vanwijck, R., et al., *Les séquelles labiales dans les fentes uni-et bilatérales*. Revue de Stomatologie et de Chirurgie Maxillo-faciale, 2007. **108**(4): p. 265-274.
23. Aknin, J.-J., *Le point sur les fentes labio-alvéolo-palatines*. Revue d'Orthopédie Dento-Faciale, 2009. **42**(4): p. 391-402.
24. TOULOUSE, C.D.C.D.F.L.-p.M.G. *Les différents types d'Echographies | Fentes Labio-Palatines*. Available from: <https://www.fente-palatine.com/echographie/>.
25. Mlle. BELHAJ, N., *LES FENTES LABIALES (A propos de 51 cas)*. 2011, UNIVERSITE SIDI MOHAMMED BEN ABDELLAH. p. 164.
26. MORATO, M.J., *FENTES LABIO-ALVEOLO-PALATINES: TIMING DE L'ORTHODONTIE LIBERALE DANS LE PROTOCOLE THERAPEUTIQUE DES HOPITAUX DE NICE*, in *Médecine humaine et pathologie*. 2015, UNIVERSITE DE NICE-SOPHIA ANTIPOLIS.
27. Pierre Canal, P.G., *Dysmorphies maxillo-mandibulaires Traitement orthodontico-chirurgical*. 2012, Elsevier Masson SAS, 62, rue Camille-Desmoulins, 92442 Issy-les-Moulineaux cedex.
28. [<Prise en charge des Fentes labio palatines par l'équipe du docteur talmant à NANTES.pdf>](#).
29. PEDIATRIQUE, C. *Fentes labiales, palatines et labiopalatines*. Available from: <http://www.chu-poitiers.fr/specialites/chirurgie-pediatrique/fentes-labiales-palatines-et-labiopalatines/>.
30. HOHLFELD, J., *Les fentes labio-maxillo-palatines*. Journal de PEDIATRIE et de PUERICULTURE n°8-1991, 1991.
31. M.L. DIOMBANA (1), H.K., S. SOUMARE (3), O. DOUMBO (4), M. PENNEAU (5). *FENTES LABIALES ET LABIO-PALATINES AU SERVICE DE STOMATOLOGIE DE KATI - 39 CAS*. Médecine d'Afrique Noire, 1997.
32. Roessingh2G.Herzog2H.Martinez3P.Oger3M.-F.Delerive-Taieb1V.Soupre1A.Picard1M.-P.Vazquez1E.Galliani1J.Hohlfeld2, C.T.-Z.A.d.B., *Fentes labio-palatines : guidance orthophonique au sein de l'équipe pluridisciplinaire*. Archives de Pédiatrie, 2010. **17**(6): p. 790-791.

33. Sean Bicknell. Leland R. McFadden, D., MSc, FRCD(C). John B. Curran, BDS, FFDRCS(IREL), FRCD(C), *Fréquence des pharyngoplasties après la réparation primaire des fentes palatines*. 2002: p. 688–92.
34. A. Duret, P.D., J.-M. Peron, *Les séquelles maxillaires dans les fentes labioalvéolo-palatove'laire. Prise en charge orthodontique*. Revue de Stomatologie et de Chirurgie Maxillo-faciale, 2007. **108**(4): p. 297-300.
35. Dr OUMAMA EL EZZI a, C.J.a., Dr GEORGES HERZOG b, Dr LAURENT MEDINGER b,c, JOSÉE DESPARS d, CÉLINE LAUFFS a, Dr SOPHIE FRIES c, Pr PHILIPPE PASCHE c, Pr MARTIN BROOME c et Dr ANTHONY DE BUYS ROESSINGH a, <nouveautés dans la prise en charge des fentes labio palatines au CHUV suisse.pdf>. Revue médicale suisse, 2020: p. 237-40.
36. J.-C. Talmant *, J.-C.T., J.-P. Lumineau, *Traitement primaire des fentes labio-palatines. Ses grands principes*. Annales de Chirurgie Plastique Esthétique, 2016. **61**(5).
37. Captier, D.B.P. *FENTES LABIALES ET PALATINES*.
38. Oumama El Ezzi, C.J., Georges Herzog, Laurent Medinger, Josée Despars, Céline Lauffs, Sophie Fries, Philippe Pasche, Martin Broome, Anthony De Buys Roessingh, *Nouveautés dans la prise en charge des fentes labio-maxillo-palatines au CHUV*. Revue médicale suisse, 2020. **16**: p. 237-240.
39. Beljour, E., et al., *Traitement orthodontique dans les fentes labio-palatines au Mexique*. Médecine Buccale Chirurgie Buccale, 2013. **19**(1): p. 33-38.
40. Emmanuelle RIOUXa, Alain DECKERb, Dominique DEFFRENNESc, *Réflexions thérapeutiques sur le traitement des séquelles de fente labio-alvéolo-palatine chez le patient adulte – Partie 1*. International Orthodontics, 2012.
41. Oudet, A., *Réparation chirurgicale tertiaire et préprothétique dans le traitement des séquelles de fentes labio-maxillo-palatines (aspect crestal et alvéolaire)*. 2005, UHP-Université Henri Poincaré.
42. Damien Brézulier¹, O.S., *Préconisations lors de la fermeture des espaces d'agénésie d'incisives latérales maxillaires : Revue systématique de la littérature*. Rev Orthop Dento Faciale, 2019.
43. BRITEL, S., *traitement des fentes labio-palatines au service de chirurgie pédiatrique a propos de 41 cas*. 2015, UNIVERSITE MOHAMED 5 -RABAT-FACULTE DE MEDECINE ET DE PHARMACIE-RABAT-.
44. Sangwa, C.M., et al., *Fentes labiopalatines dans la province du Katanga en République Démocratique du Congo: Aspects épidémiologiques, anatomocliniques et thérapeutiques*. Pan African Medical Journal, 2014. **17**.

45. M. BEN AMOR, C.M., I. MESSAOUD, I. HARIGA, A. BOUZAIANI, O. BEN GAMRA, and A.E.K. S. ZRIBI, *PRISE EN CHARGE DES FENTES LABIO- VELO- PALATINES*. 2010.
46. B.ABID, M.O.S., *Prise en charge des fenteslabiopalatines*. 2015, Service de Chirurgie Pédiatrique. CHU Mohammed VI. Marrakech.
47. *guide d'aide à l'alimentation d'un enfant née avec une fente faciale* 2011.
48. Pr.ABOU-BEKR, *Archive des fentes labio palatines opérées*. 2011: EHS mère-enfant de Tlemcen.
49. Dr.Bekhti, *Cas clinique, Fente labiopalatine*. 2021: Service d'Orthopédie Dento Faciale CHU - Tlemcen-.

RESUME :

Les FLP sont les malformations les plus rencontrées de la sphère oro-faciale. L'objectif est de décrire le profil épidémiologique, anatomo-clinique et thérapeutique des FLP observées dans la ville de Tlemcen-Algérie.

Il s'agit d'une étude rétrospective sur dossiers d'enfants hospitalisés et opérés réalisée au niveau de l'EHS mère et enfants au service CCI de chirurgie infantile de Tlemcen, qui a porté sur 76 cas de FLP ayant été pris en charge entre janvier 2009 et Janvier 2015.

Une prédominance masculine de 76% est notée. Nous avons enregistré 55% des cas de la wilaya de Tlemcen. La fréquence des différents types de fentes labio-palatines diminue au fur à mesure que la fente s'étend du palais vers la lèvre supérieure en passant par l'alvéole : 39% (vélo-palatine), 13% (labio-vélo-palatines gauche) et 8% (labiales gauche). Il est remarqué que les formes unilatérales sont plus fréquentes que les formes bilatérales. Dans les formes unilatérales, la région labiale gauche est plus touchée (8%) par rapport à la droite (5%). Concernant les fentes labio-vélo-palatines, le côté gauche est aussi plus marqué (13%) que le côté droit (10%).

Pour tout type de fente, la cure chirurgicale se fait majoritairement à un âge précoce : ≤ 12 mois (46%). Concernant les fentes labio-palatines, le traitement est partagé entre deux phases, dont la première est entretenue dans un intervalle d'âge de [12mois, 4ans], et la deuxième est dans [4ans, 16ans].

ABSTRACT :

FLP are the most common malformations of the orofacial sphere. The objective is to describe the epidemiological, anatomo-clinical and therapeutic profile of FLP observed in the city of Tlemcen-Algeria.

This is a retrospective study on the files of hospitalized and operated children carried out at the level of the mother and child EHS at the CCI infant surgery department of Tlemcen, which focused on 76 cases of FLP having been treated between January 2009 and January 2015.

A male predominance of 76% is noted. We recorded 55% of cases in the wilaya of Tlemcen. The frequency of different types of lip-palatal clefts decreases as the cleft extends from the palate to the upper lip through the alveolus: 39% (velo-palatal), 13% (labio-velo-palatine left) and 8% (left labials). It is noticed that the unilateral forms are more frequent than the bilateral forms. In unilateral forms, the left labial region is more affected (8%) compared to the right (5%). Regarding cleft lip, bike and palate, the left side is also more marked (13%) than the right side (10%).

For any type of cleft, surgical treatment is mostly done at an early age: ≤ 12 months (46%). For cleft lip and palate, treatment is split between two phases, the first of which is maintained within an age interval of [12 months, 4 years], and the second is in [4 years, 16 years].