

الجمهورية الجزائرية الديمقراطية الشعبية
République Algérienne Démocratique et Populaire

MINISTERE DE L'ENSEIGNEMENT SUPERIEUR
ET DE LA RECHERCHE SCIENTIFIQUE



وزارة التعليم العالي
والبحث العلمي

جامعة أبو بكر بلقايد
كلية الطب
د . ب . بن زرجب - تلمسان

UNIVERSITE ABOU BEKR BELKAÏD
FACULTE DE MEDECINE
D R . B . B E N Z E R D J E B - T L E M C E N

DEPARTEMENT DE MEDECINE

MEMOIRE DE FIN D'ETUDES POUR
L'OBTENTION DU DIPLOME DE DOCTEUR EN MEDECINE

THÈME :

FRACTURE DU FEMUR CHEZ L'ENFANT
(Service de chirurgie infantile /EHS Mère – Enfant Tlemcen)

Présenté par :

BENDJERAD SELMA
BENHENNI NAWAL
DJADAINÉ KHADIDJA

Chef de service :

Pr. BABA AHMED

Encadreur et Président deThèse :

Dr. BENDJEMAAI

Année Unniversitaire : 2017/2018

Serment d'Hippocrate

Au moment d'être admis à devenir membre de la profession médicale, je m'engage solennellement à consacrer ma vie au service de l'humanité.

Je traiterai mes maîtres avec le respect et la reconnaissance qui leur sont dus.

Je pratiquerai ma profession avec conscience et dignité. La santé de mes malades sera mon premier but.

Je ne trahirai pas les secrets qui me seront confiés.

Je maintiendrai par tous les moyens en mon pouvoir l'honneur et les nobles traditions de la profession médicale.

Les médecins seront mes frères.

Aucune considération de religion, de nationalité, de race, aucune considération politique et sociale, ne s'interposera entre mon devoir et mon patient.

Je maintiendrai strictement le respect de la vie humaine dès sa conception.

Même sous la menace, je n'userai pas mes connaissances médicales d'une façon contraire aux lois de l'humanité.

Je m'y engage librement et sur mon honneur.

DEDICACES

Par notre travail honoré à l'aide de Dieu tout puissant, qui nous a tracé le chemin de notre vie, nous avons pu arriver à réaliser ce modeste travail que **nous dédions** avec toutes nos affections aux êtres les plus chères « nos parents » affables, honorables, aimables ; vous représentez pour le symbole de la bonté par excellence, la source de tendresse et exemple de dévouement qui n'a pas cessé de nous encourager et de prier pour nous vos prières et vos bénédictions nous a été d'un grand secours pour mener à bien nos études

A nos très chers frères et soeurs, en témoignage de l'attachement, de l'amour et de l'affection que nous portons pour vous, nous vous dédions ce travail en souhaitant un avenir plein de joie, de bonheur, de réussite et sérénité.

A tous les membres de la famille, petits et grands, veuillez trouver dans ce modeste travail l'expression de nos affections

A tous les internes de la promotion 2017/2018 pour leur soutien moral.

A tous ceux qui nous ont aidés de près ou de loin nous leur disons simplement du fond du coeur **Merci !**

REMERCIEMENTS

Avant tout, nous remercions ALLAH le tout Puissant de nous avoir accordé la force et les moyens afin de pouvoir accomplir ce mémoire.

Ensuite nous tenons à remercier infiniment notre encadreur Dr Bendjemaai pour son soutien, ses orientations, sa disponibilité et ses conseils malgré ses occupations. Ses qualités humaines et scientifiques ainsi que sa modestie nous ont profondément marqué et nous servent d'exemple.

Veillez accepter, Docteur, dans ce travail l'assurance de notre estime et notre profond respect.

Nous remercions également le chef de service de chirurgie infantile Pr BABA AHMED ainsi que toute l'équipe des maitres assistants, assistants et résidents qui ont contribué à notre formation durant la période de notre stage.

Nos remerciements enfin à tous ceux qui ont participé de près ou de loin à la réalisation de ce travail.

LE SOMMAIRE

Dédicace.....	3
Remerciements.....	4
I) Introduction.....	6
II) Généralités.....	7
II-1) Rappel anatomique	7
II-2) Epidémiologie	16
II-3) physiologique et physiopathologie.....	16
III) Anatomie et croissance.....	21
IV) Etiologie et mecanisme	23
V) Classification	24
VI) Diagnostic	28
VI -1) clinique.....	28
VI -2) Bilan général	29
VI -3) Bilan locorégional	29
VI -4) Bilan radiologique	33
VII) Traitement.....	33
VIII) Complications	50
IX) TRT des complication.....	56
X) Etude pratique	60
X -1) Matériel et méthode.....	60
X-2) Résultats.....	62
X -3) Discussion des résultats	65
XI) Conclusion.....	66
XI I) Bibliographie.....	67

I) Introduction :

Les fractures sont les premières causes de consultation aux urgences chirurgicales chez l'enfant; certaines sont proches de celles de l'adulte, d'autres sont en revanche spécifiques à l'enfant : fractures sous périostées, fractures en bois vert, déformations plastiques, fractures en motte de beurre, décollement épiphysaires et arrachement apophysaires.

Les auteurs ont rassemblé tous les éléments qui différencient les fractures de l'enfant de celles de l'adulte. Ils rappellent les principales connaissances sur la structure du squelette en croissance, histologiques, physiologiques, anatomiques et mécaniques qui permettent d'expliquer les singularités observées en cas de traumatisme chez l'enfant. Ils exposent successivement les trois grands groupes de fractures, diaphysaires, métaphysaires et épiphysaires en développant pour chacun les principaux types de lésions et leurs conséquences possibles. Une place particulière est faite aux lésions directes du cartilage de croissance, à leurs complications, à leur traitement et à leurs séquelles.

Le traitement de la plupart des fractures de l'enfant reste essentiellement orthopédique et est fondé sur la réduction manuelle ou par traction et l'immobilisation plâtrée.

Toutefois, certaines fractures relèvent de la chirurgie précoce, soit en raison du type et du siège de la lésion, soit en raison du terrain sur lequel la fracture survient.

L'ostéosynthèse de la fracture de l'enfant a ses propres exigences qui doivent absolument être respectées.

Les fractures de fémur sont un grand classique de la traumatologie et constituent une préoccupation majeure dans les hôpitaux. Ces fractures sont très fréquentes en raison de la recrudescence des accidents de la circulation routière ; ce qui explique leur survenue chez les polytraumatisés présentant d'autres traumatismes graves qui menacent la vie du blessé.

Les fractures de la diaphyse fémorale sont situées en zone corticale, ces lésions sont fréquentes, elles consolident rapidement et laissent rarement des séquelles. Le traitement orthopédique a longtemps été utilisé de façon quasiment exclusive et il reste la règle chez le petit enfant. Il existe une grande possibilité de remodelage chez le jeune enfant.

La fracture de col fémoral Toujours grave car 50% évoluent, même en l'absence de déplacement, vers une nécrose de la tête fémorale. Rares chez l'enfant, *souvent dues à un* Traumatisme à haute énergie.

Les Fracture du fémur distal Conséquences d'un traumatisme violent, surtout chez l'adolescent, les fractures décollements épiphysaires évoluent très souvent vers des troubles de croissance.

II) GENERALITES :

II-1) RAPPEL ANATOMIQUE :

A-ANATOMIE DESCRIPTIVE :

1-OSTEOLOGIE :

Le fémur est un os long qui forme à lui seul le squelette de la cuisse.

Il s'articule en haut avec l'os coxal et en bas avec le tibia. Il est oblique de haut en bas et de dehors en dedans, présente une courbure à concavité postérieure et une torsion sur son axe longitudinal. On lui décrit un corps et 2 extrémités :

A / LE CORPS :

Il est prismatique et triangulaire , présente 3 faces et 3 bords :

Face antérieure : Elle est convexe et lisse , sert d'insertion aux muscles cruraux.

Face postéro – médiale : Elle est rétrécie à ses extrémités et ne présente aucune insertion musculaire.

Face postéro – latérale : Elle est large , creusée en gouttière à sa partie moyenne , convexe et effilée à ses extrémités.

Les Bords latéraux : L'un externe et l'autre interne, tous les 2 sont arrondis et se confondent avec les faces qui les séparent.

Le Bord Postérieur : Est désigné sous le nom de **ligne âpre**. Il est saillant épais et rugueux.

B/ L'EXTREMITE PROXIMALE : Elle porte à décrire :

La tête : articulaire avec l'acétabulum de l'os coxal c'est une saillie articulaire, lisse, sphéroïde qui regarde en haut, en dedans et un peu en avant. Elle est creusée d'une fossette rugueuse et perforée de plusieurs trous vasculaires, c'est la fossette du ligament rond.

Le grand trochanter : c'est une saillie quadrilatère aplatie de dehors en dedans, située dans le prolongement de la diaphyse.

Le petit trochanter : Il s'agit d'une apophyse conique située à l'union du col avec la face interne du corps. Il donne attache au muscle psoas iliaque.

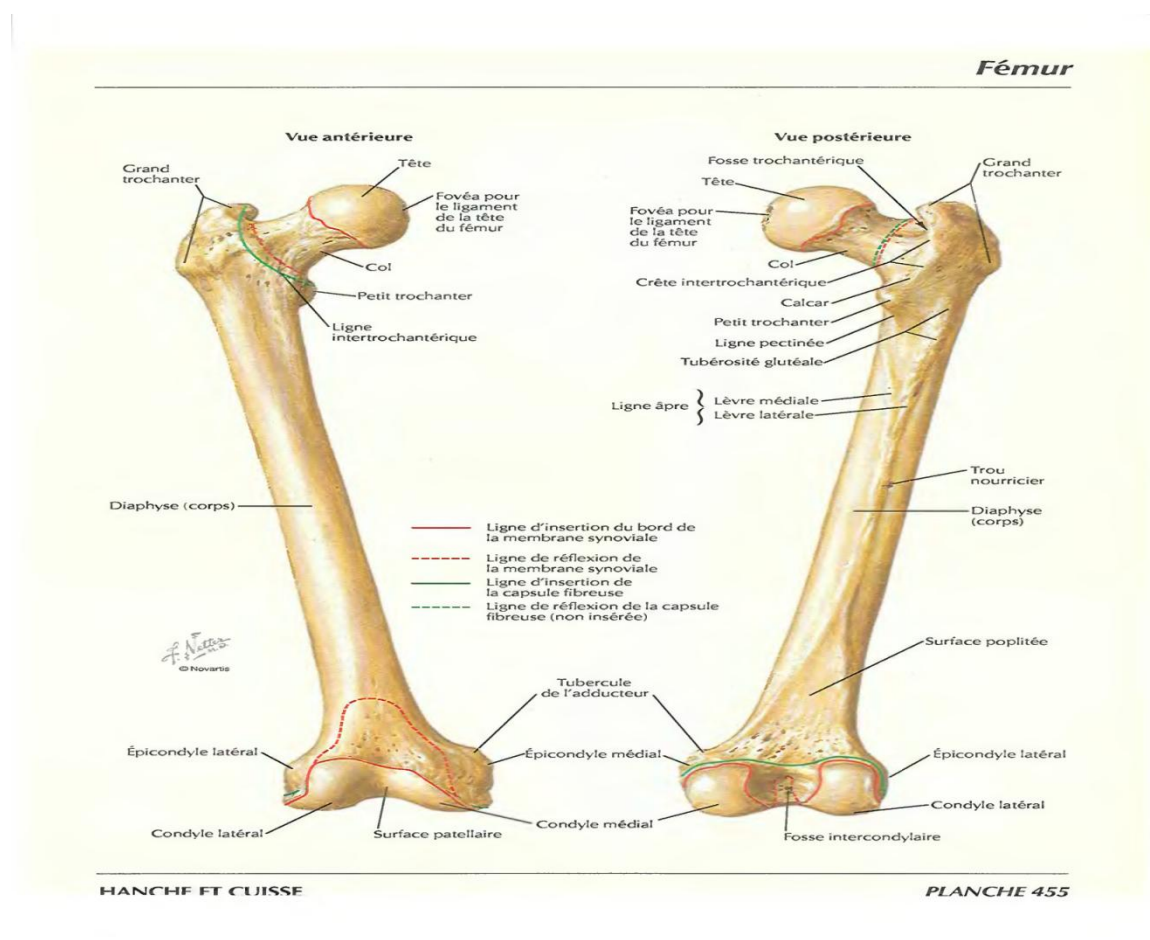
Le grand et le petit trochanter sont réunis sur les faces antérieure et postérieure de l'os par deux crêtes rugueuses : la ligne inter trochantérienne antérieure et la crête inter

trochantérienne postérieure.

Le col : Il s'étend de la tête aux trochanters et aux lignes inter trochantériennes. Il est dirigé obliquement de haut en bas, de dedans en dehors et forme un angle d'environ 130° appelé angle cervico – diaphysaire. Le col présente une forme cylindrique.

C / L'EXTREMITÉ DISTALE :

L'extrémité distale est volumineuse, plus étendue dans le sens transversal. Elle se divise en deux éminences articulaires latérales appelées condyles, séparées l'une de l'autre par une profonde dépression appelée l'échancrure inter – condylienne.



2-ARTHEROLOGIE :

A-ARTICULATION COXO-FEMORALE :

Réunissant la ceinture pelvienne au membre inférieure auquel elle transmet le poids du corps. Dans la station debout et dans la marche, l'articulation coxo-fémorale est une énarthrose presque parfaite à la fois solide et mobile.

les surfaces articulaires :

la tête fémorale : elle présente les 2 tiers d'une sphère , regardant en haut, en dedans et un peu en avant, Elle présente à sa partie postéro-inférieure une fossette rugueuse pour l'insertion du ligament rond, la Fovéa Capitis,

Le cotyle (acétabulum) : c'est une large cavité de forme hémisphérique situé à la face externe de l'os coxal .

Le bourrelet cotyloïdien : c'est un anneau fibro-cartilagineux, fixé au pourtour du cotyle, situé sur le pourtour de la cavité cotyloïde, dont il augmente la superficie et la profondeur, et réalise ainsi une meilleure congruence entre les surfaces articulaires .

Les moyens d'union : ils comprennent une capsule et des ligaments.

La capsule : c'est un manchon fibreux fixé d'une part au pourtour de la cavité cotyloïde, d'autre part au col fémoral.

ligaments : ils sont au nombre de quatre :

Le ligament rond : C'est un cordon fibreux aplati qui s'étend de la tête fémorale à l'arrière fond cotyloïdien.

Ligament ilio-fémoral : ligament de Bertin : c'est le plus solide des ligaments de l'articulation coxo-fémorale, il s'étale en éventail sur la face antérieure de la capsule et se fixe sur toute l'étendue de la ligne inter-trochantérienne.

Ligament pubo-fémoral : est également situé à la face antérieure de l'articulation coxo-fémorale,

Ligament ischio-fémoral : situé à la face postérieure de l'articulation, c'est le moins résistant des ligaments

Synoviale : elle comprend deux parties ; la synoviale proprement dite et la tente du ligament rond.

Anatomie fonctionnelle de l'articulation coxo-fémorale : L'articulation de la hanche peut réaliser des mouvements dans les 3 plans de l'espace ; flexion-extension, adduction-abduction, rotation interne-rotation externe.

Flexion-extension : la position de référence correspond au parallélisme de la cuisse avec le plan de la table, le sujet étant en décubitus dorsal. Flexion : la valeur moyenne est de 130 à 140 Extension : la valeur moyenne est entre 15 à 30

Abduction-adduction : la position de référence correspond à la position fonctionnelle. Abduction : la valeur moyenne est entre 30 à 44 Adduction : la valeur moyenne est entre 15 à 20

Rotation interne-rotation externe : Sujet en décubitus dorsal, membres inférieurs allongés. Rotation externe : valeur moyenne entre 30 à 50 Rotation interne : valeur moyenne entre 20 à 30

B-ARTICULATION DU GENOU :

Articulation de flexion-extension, l'articulation du genou est une articulation unissant le fémur au tibia et à la rotule, elle est formée de 3 types de diarthroses :

-Une articulation fémoro-patellaire : de type trochléenne, unissant la trochlée fémorale à la face postérieure de la rotule ; - 2 articulations fémoro-tibiales : de type condylienne, unissant les condyles fémoraux aux glènes tibiales avec interposition des ménisques ;

Les surfaces articulaires :

Extrémité inférieure du fémur : se sont la trochlée et les deux condyles fémoraux :

La trochlée fémorale : occupe la face antérieure de l'extrémité inférieure du fémur et se prolonge en arrière par une gorge, et s'articule avec la face postérieure de la rotule. Les condyles fémoraux : l'un externe et l'autre interne, ils sont convexes et rependent aux cavités glénoïdes du tibia et aux ménisques.

Rotule : la face postérieure articulaire présente 2 champs concaves séparés par une crête verticale, elle repend à la trochlée fémorale.

Tibia : la face supérieure du plateau tibial présente 2 cavités glénoïdes concaves articulaires avec les condyles fémoraux et les ménisques, la cavité glénoïde externe est plus large et moins longue que l'interne.

Ménisques : se sont 2 croissants fibro-cartilagineux, interposés entre le fémur et le tibia, ils permettent d'augmenter l'étendu et la profondeur des glènes tibiales,

Moyens d'union :

les surfaces articulaires sont maintenues en place par : la capsule et les ligaments.

La capsule : c'est un manchon fibreux entourant l'articulation, elle s'étend du fémur au tibia, adhérente aux ménisques et interrompue en avant de la rotule, elle s'attache sur les pourtours des surfaces articulaires.

Les ligaments : ce sont les ligaments latéraux, ligaments croisés.

Tendon du quadriceps

Tendon rotulien

Anatomie fonctionnel de l'articulation du genou :

L'articulation du genou est douée des mouvements de flexion-extension, rotation, latéralité. Flexion-extension : ces mouvements se réalisent autour d'un axe transversal passant par les condyles fémoraux.

La Flexion s'accompagne d'un mouvement de rotation du tibia en dedans, son amplitude maximale est atteinte au contact des faces postérieures de la cuisse et de la jambe. Lors de la flexion les condyles fémoraux glissent d'arrière en avant au même temps qu'ils roulent dans le sens inverse en poussant devant les ménisques qui se

portent en arrière.

L'extension s'accompagne d'un mouvement de rotation du tibia en dehors, elle éloigne le jambe de la cuisse, l'amplitude maximale de flexion-extension est de 130° à 150° . lors de l'extension les condyles fémoraux glissent d'avant en arrière, en même temps

qu'ils roulent dans le sens inverse en poussant devant eux les ménisques qui se portent en avant.

Les mouvements de rotation du tibia sont liés aux différences de courbure et de longueur des 2 condyles fémoraux.

Rotation : les mouvements de rotation s'effectuent autour d'un axe vertical passant par l'épine tibiale.ils sont inexistant lors de l'extension à cause de la tension des ligaments latéraux et croisés .

3-MYOLOGIE :

La cuisse est divisée en 2 loges musculaires :

-Une loge fémorale antérieure : comprend le groupe musculaire antérieur ; -Une loge fémorale postérieure : comprend les groupes musculaires médiale et postérieure.

Les muscles de la cuisse sont repartis en 3 groupes :

1) Le groupe musculaire antérieur :

Il comprend 2 muscles. L'un profond, le quadriceps et l'autre superficiel, sartorius : c'est le groupe des extenseurs.

Le quadriceps crural : Il engraine presque complètement le corps du fémur. Il naît en haut par 4 chefs musculaires qui sont le droit antérieur, le vaste médial, le vaste latéral et le crural.

Ces 4 chefs musculaires s'insèrent par un tendon commun sur la rotule (le tendon quadricipital).

Le sartorius : couturier :

C'est un muscle long, Il forme avec les muscles gracile et semi tendineux au niveau de leur insertion terminale la **patte d'oie**.

2) Groupe musculaire interne :

Il est formé par les muscles adducteurs qui sont disposés en 3 plans :

-Plan profond : Comprend un seul muscle : le grand adducteur *

-Plan moyen : Formé par l'adducteur minime.

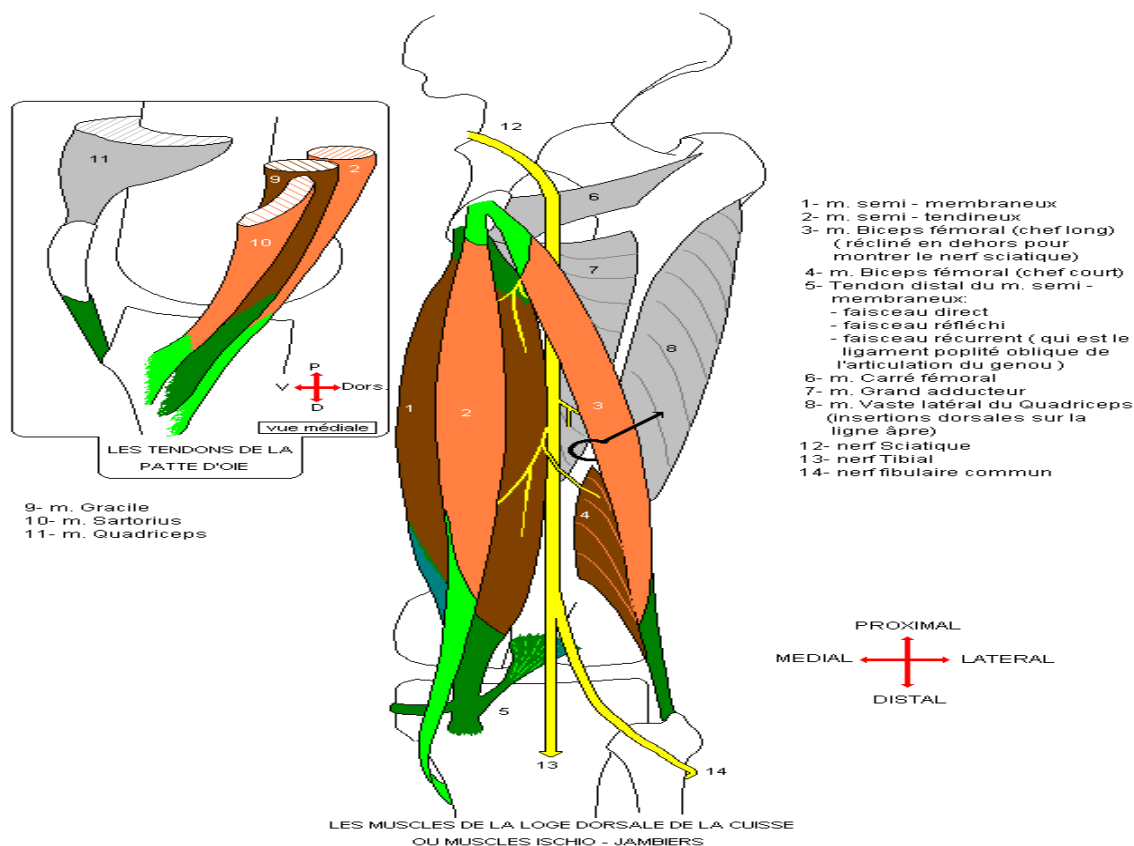
-Plan superficiel : Composé de 3 muscles qui sont de dedans en dehors : le pectiné, le long adducteur et le gracile.

3) Groupe musculaire postérieur :

Il comprend 3 muscles : le semi membraneux, le semi tendineux et le biceps.

Le semi membraneux est situé plus profondément que les 2 autres qui le recouvrent.

Muscles de la patte d'oie : 3 muscles présentent une terminaison commune au niveau de la partie proximale de la face médial du tibia, il s'agit du muscles suivants ; sartorius (couturier), gracile (droit interne), demi-tendineux .



4- LA VASCULARISATION DE LA CUISSE :

1) Les artères de la cuisse :

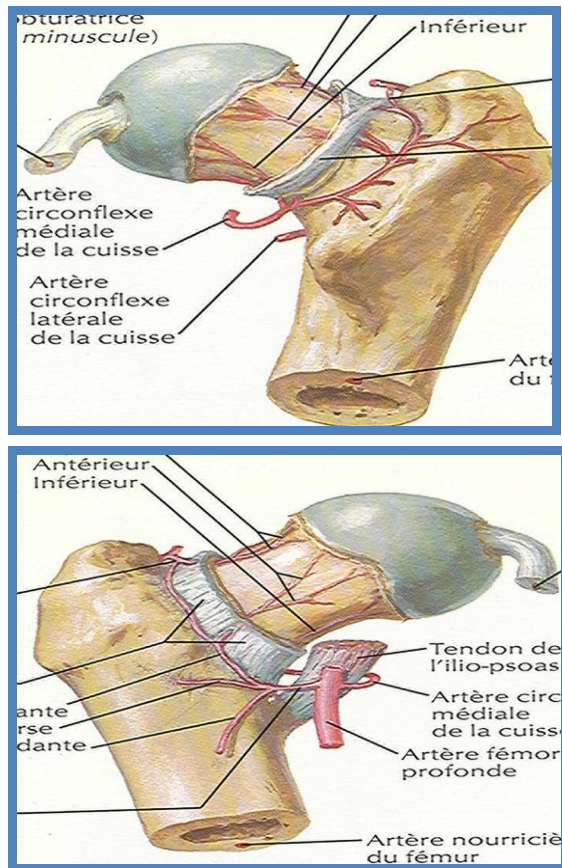
L'artère fémorale : Elle parcourt la cuisse de haut en bas et demeure la principale artère de cette région. Elle fait suite à l'artère iliaque externe. L'artère fémorale est située dans la partie antéro médiale de la cuisse .L'artère fémorale fournit 6 branches collatérales: l'épigastrique superficielle , la circonflexe iliaque superficielle, la honteuse externe supérieure et inférieure, la fémorale profonde et la grande anastomotique.

La fémorale profonde est la principale branche collatérale de l'artère fémorale. Ses

rameaux qui sont : l'artère du quadriceps, la circonflexe latérale ou antérieure, la circonflexe médiale ou postérieure et les 3 perforantes de la cuisse.

L'artère circonflexe postérieure :- Il assure la vascularisation de la tête fémorale.

- Il est très menacé en cas de fracture



L'artère ischiatique : Elle fournit des rameaux provenant de la région fessière aux muscles de la face postérieure et au grand sciatique puis s'anastomose avec la circonflexe postérieure et les perforantes.

L'artère obturatrice : Elle atteint la cuisse au niveau du canal sous pubien par ses deux branches (antérieure et postérieure).

Artère poplitée : est constamment soumise lors des mouvements du genou ; elle est solidaire au plan ostéo-articulaire par ses connexions avec le muscle grand adducteur et soléaire ce qui la rend vulnérable lors des fractures de L'EIF.

2) La veine fémorale :

Elle fait suite à la veine poplitée et accompagne l'artère fémorale dans toute son étendue. Ses principales branches sont : la saphène interne, la veine fémorale profonde et la grande anastomotique.

3) Les vaisseaux lymphatiques :

Les ganglions lymphatiques de la cuisse sont nombreux et groupés en 2 plans (superficiel et profond) . Les ganglions superficiels reçoivent les lymphatiques de la

paroi abdominale, du péroné de l'anus, du scrotum et de la verge chez l'homme, de la vulve chez la femme et du membre inférieur puis les drainent dans les ganglions profonds. Ces derniers sont peu nombreux, échelonnés les longs de la veine fémorale.

5- L'INNERVATION DE LA CUISSE :

Les nerfs du membre inférieur proviennent du plexus lombaire et du plexus sacré.

Le nerf Sciatique :

C'est le nerf le plus volumineux de l'organisme. Il fait suite au sommet du plexus sacré, sort du bassin par la grande échancrure sciatique. Il pénètre dans la région postérieure de la cuisse en passant entre le grand adducteur et la longue portion du biceps en arrière. Au niveau du creux poplitée, se divise en sciatique poplitée externe et le nerf poplitée interne.

Le nerf petit sciatique :

Le nerf petit sciatique se détache de la face postérieure de plexus et provient du tronc lombo-sacré et des deux premières sacrées. Il donne à la cuisse ses rameaux cruraux et poplités qui distribuent aux téguments de la face postérieure de la cuisse et le creux poplitée.

Les branches terminales du plexus lombaire :

Le plexus lombaire fournit à la cuisse quatre branches terminales :

- *La branche crurale du génito-crurale
- *Le nerf crural
- *Le nerf obturateur
- *Nerf fémoro-cutané

B-ANATOMIE ARCHITECTURALE :

Le fémur présente un corps ou diaphyse et 2 extrémités ou épiphyses.

La diaphyse et l'épiphyse sont reliées par une zone qui est le siège de la croissance : la **métaphyse ou cartilage de croissance**. Celui-ci ne s'ossifie complètement qu'à la fin de la croissance .

- **La diaphyse** : elle est constituée de tissu compact épais appelé corticale ou cortex. Elle est creusée du canal médullaire rempli de moelle osseuse jaune. Elle est entourée d'une membrane (**le périoste**) qui est riche en vaisseaux nourriciers qui participent à l'ossification en épaisseur.

- **Les épiphyses** : elles se situent aux extrémités. Elles sont formées de tissu spongieux. Elles sont très riches en moelle rouge hématopoïétique. Elles sont

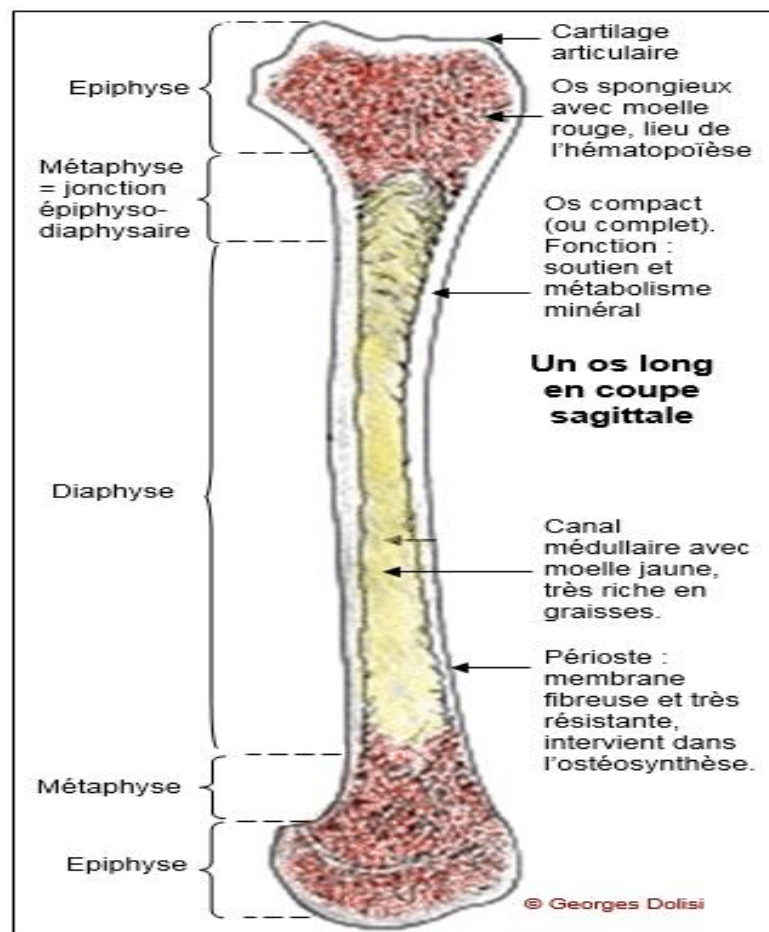
recouvertes de cartilage articulaire .la gaine compacte présente sur la paroi inférieure du col du fémur un grand épaissement bien décrit pour la première fois par Rodet sous le nom de lame osseuse sous trochanterienne. Les travées de tissu spongieux sont disposées de manière de manière à offrir la plus grande résistance aux pressions supportées par les extrémités osseuses

- **La métaphyse** : c'est une zone d'os spongieux située entre la diaphyse et l'épiphyse. C'est elle qui se répare facilement.

On distingue pour tout os long 2 parties :

- Une partie centrale ou médullaire ;
- Une partie périphérique ou corticale, qui est formée d'un os compact ,Les os sont de plus entourés d'une fine enveloppe conjonctive : le périoste .

Les cellules osseuses : On distingue 2 catégories de cellules osseuses : les ostéoblastes (et leurs cellules dérivées : ostéocytes et cellules bordantes) et les ostéoclastes.



II-2) EPIDEMIOLOGIE :

Les fractures du diaphyse fémorale viennent au 3 rang des lésions squelettiques chez l'enfant .

Leur sex-ratio est de 3 garçons pour 1 fille.

3 tranches d'âge sont particulièrement touchées :

0 à 4 ans ou les principales causes sont les chutes 49% ; la maltraitance 30 % ; les accidents de la voie publique 12.5 % , mais dans cette tranche pour beaucoup d'auteurs une maltraitance doit être recherchée car elle est responsable de 40 à 60% des fractures du fémur survenant avant 1 an .

De 6 à 10 ans ,les accidents de la voie publique sont responsables de 70 % des fractures ,suivis des chutes 20 % et des accidents liés au sport 7%

Au delà de 13 ans ; les accidents sportifs sont plus fréquents 15% ; mais ce sont encore les accidents de la circulation qui prédominent 75 %

les fractures obstétricales sont rares , généralement localisées au tiers inférieur ,elles sont de pronostic très favorable .

Les fractures de l'extrémité supérieure : sont rares 1% des fractures pédiatriques Il s'agit le plus souvent d'un contexte de traumatisme à haute énergie (accident de la circulation, sports violents, chute d'un lieu élevé...).

les fractures de l'extrémité inférieure Conséquences d'un traumatisme violent, surtout chez l'adolescent .

Les Fractures décollements épiphysaires de l'extrémité distale du fémur représentent environ environ 1 % des fractures de l'enfant . 70 % des cas, elles intéressent l'adolescent .

La survenue se fait dans la moitié des cas au cours d'accidents sportifs et dans 25 % des cas lors de traumatismes de la voie publique.

Les fractures métaphysaires sont plus fréquentes chez les nourrissons.

II-3) PHYSIOLOGIE ET PHYSIOPATHOLOGIE :

1)Particularités de l'os de l'enfant :

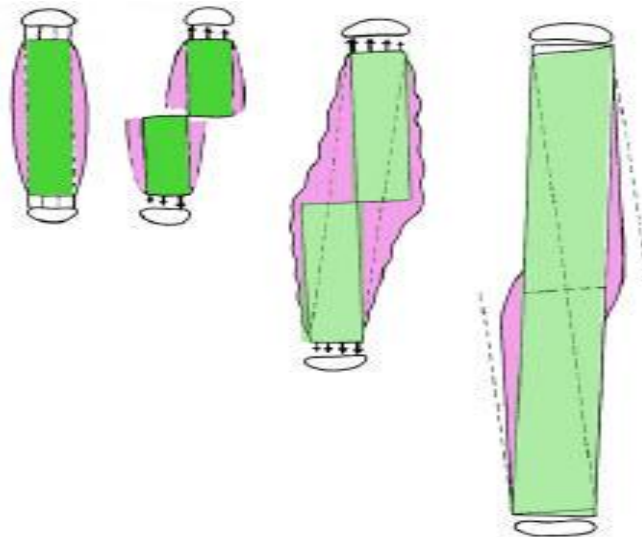
Structure et résistance mécanique :

L'os du petit enfant a une structure différente, il est plus chargé en eau. Il est mécaniquement moins résistant que celui de l'adulte. Il se fracture plus facilement. Il est moins résistant que la capsule articulaire. Ceci explique que pour un même mécanisme traumatique, l'adulte se fait une luxation du coude ou de l'épaule alors que l'enfant se fait une fracture supra-condylienne du coude ou une fracture du col chirurgical de l'humérus.

Rôle du périoste

Le périoste est une structure mécaniquement importante chez l'enfant. Il est beaucoup plus épais que chez l'adulte et beaucoup plus résistant. Il va d'un cartilage de croissance à l'autre et fonctionne en hauban. Lors d'une fracture, il est souvent incomplètement rompu et permet de guider une réduction ou une stabilisation positionnelle du foyer de fracture. Dans la consolidation de la fracture, le périoste joue un rôle très important en produisant un cal d'origine périosté qui noie la fracture d'un nuage osseux. Ce cal périosté apparaît dès la deuxième ou troisième semaine postfracturaire. Il permet de remodeler la fracture en effaçant les imperfections de la réduction. Le remodelage se fait par résorption osseuse dans la convexité et apposition dans la concavité.

Remodelage périosté d'une fracture diaphysaire



Le cartilage de croissance :

Un os long a régulièrement un cartilage de croissance à chacune de ses extrémités. Les cellules souches se trouvent du côté épiphysaire. Elles se multiplient et s'engagent dans des cylindres de collagène permettant ainsi une poussée mécanique de quelques microns qui agrandissent l'os. Le cartilage de croissance est mécaniquement faible. Il est peu résistant aux forces de traction axiale et de torsion. Beaucoup de fractures de l'enfant vont passer par le cartilage de croissance. Dans la très grande majorité des cas, le fonctionnement du cartilage de croissance ne sera pas atteint par la fracture. Par contre dans quelques cas, le cartilage de croissance va se fermer avec des conséquences très graves: perte de longueur (pouvant aller jusqu'à plus de 10 cm) et désaxation (jusqu'à plusieurs dizaines de degrés) si la fermeture du cartilage de croissance est asymétrique.

2) Traits et déplacements :

Fractures n'intéressant pas le cartilage de conjugaison :

Certaines fractures sont analogues à celles de l'adulte: trait transversal, oblique long ou court, spiroïde, 3ème fragment.

D'autres sont propres à l'enfant:

- fracture en motte de beurre: il s'agit d'une plicature plastique d'une corticale métaphysaire
- fracture en bois vert: une corticale est conservée alors que l'autre est rompu en une multitude d'esquilles.
- arcature: il n'y a pas de fracture mais une courbure plastique s'étendant sur toute la longueur de l'os (fibula, ulna).

Fracture intéressant le cartilage conjugal :

La classification de Salter permet de trier ces fractures et de donner dès l'accident un pronostic sur la croissance.

CLASSIFICATION DE SALTER

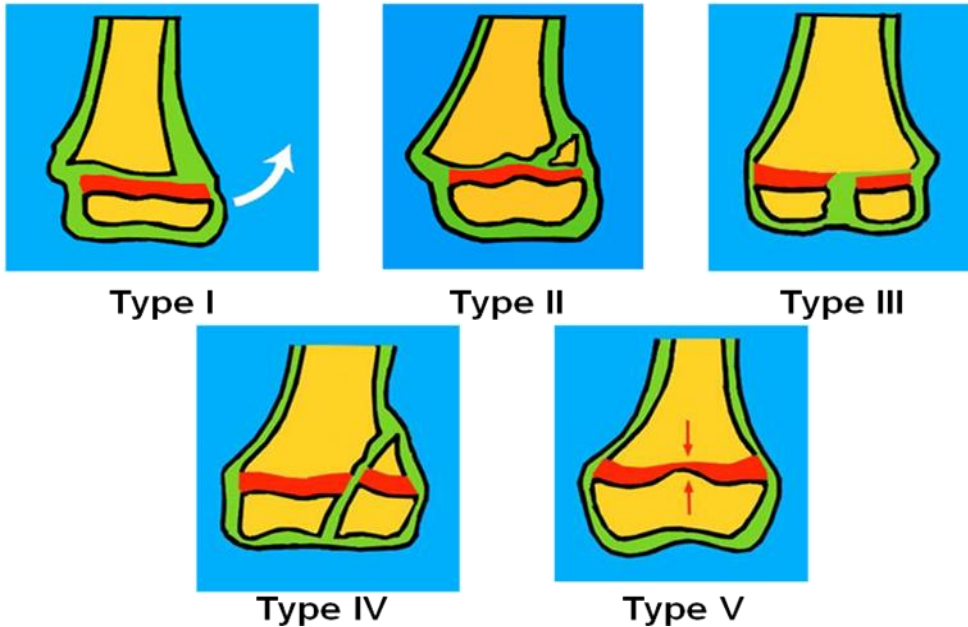
SALTER 1: Décollement épiphysaire pur. Le pronostic de croissance est bon.

SALTER 2: Le trait de fracture emprunte le cartilage de croissance sauf à une extrémité où il remonte en zone métaphysaire. Le pronostic de croissance est habituellement bon.

SALTER 3: Le trait de fracture emprunte le cartilage de croissance sauf à une extrémité où il devient épiphysaire. Le pronostic de croissance est relativement bon sauf pour les défauts de réduction, même parfois mineurs.

SALTER 4: Le trait de fracture sépare un fragment épiphysio-métaphysaire. Le pronostic est souvent mauvais, même si la réduction paraît satisfaisante.

SALTER 5: C'est un écrasement du cartilage de croissance par un mécanisme de compression. Il n'est identifiable que par sa complication: l'épiphysiodèse. C'est un diagnostic a posteriori.

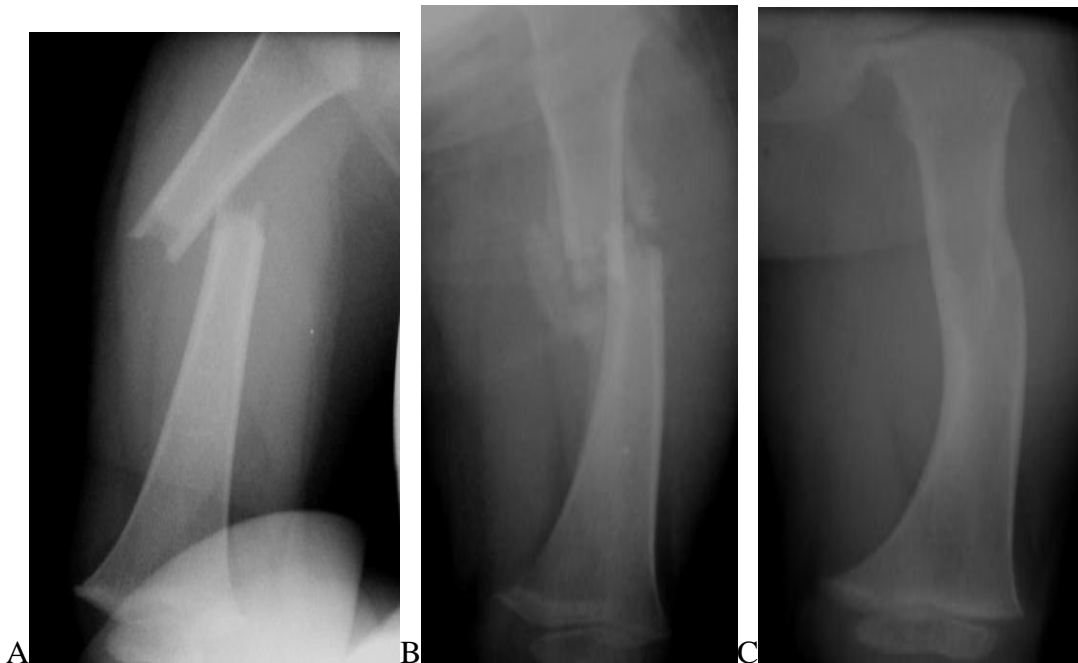Décollement épiphysaires : Classification de Salter et Harris**3) Consolidation des fractures :****Mécanisme :**

Elle est superposable à celle de l'adulte. Cependant le cal périphérique produit par le périoste est très volumineux et rapide chez l'enfant. Il englobe le foyer de fracture et permet la réalisation plus tardive du cal central. Le remodelage du cal se fait par apposition périostée du côté de la concavité du cal vicieux et résorption du côté de la convexité.

Délais :

Schématiquement les délais de consolidation sont:

- de 6 à 8 semaines pour une fracture diaphysaire
- 4 à 5 semaines pour une fracture métaphysaire
- 3 semaines pour un décollement épiphysaire qui est très instable pendant 2 jours et irréductible au delà.



Notez la rapidité d'apparition du cal.

A. À j7.

B. À j15.

C. Sous plâtre, à j22

4) Fracture et croissance :

Fractures à distance du cartilage conjugal :

Le remodelage du cal et la croissance épiphysaire vont atténuer ou corriger les cals vicieux en angulation mais pas ceux en rotation.

Une poussée de croissance postfracturaire va atténuer ou corriger les inégalités par chevauchements.

Les séquelles les plus fréquentes après fracture chez l'enfant sont des inégalités de longueur des membres habituellement de quelques millimètres (proche du cm) mais parfois de plusieurs cm. La fracture stimule la croissance par hypervascularisation.

Fractures intéressant les zones de croissance:

La fermeture du cartilage de croissance ou épiphysiodèse peut entraîner des inégalités importantes de longueur des membres inférieurs et des désaxations de plusieurs dizaines de degrés lorsqu'elles sont asymétriques.

La desépiphysiodèse est une chirurgie qui consiste à tenter de faire redémarrer le fonctionnement du cartilage de croissance. Elle consiste à cureter la zone où le cartilage de croissance est détruit et d'y interposer un matériau inerte (ciment, silastic, graisse). Cette chirurgie ne donne qu'environ 50% de succès. En cas d'échec, il faut faire des ostéotomies correctrices et des allongements de membre.

5) Particularités de l'enfant :

Pas de complications thromboemboliques:

L'enfant ne fait pas de complications thrombo-emboliques. Il est donc inutile jusqu'à la puberté de prescrire des anticoagulants. A partir de la puberté, il faut discuter cette

thérapeutique mais ne pas la prescrire systématiquement comme chez l'adulte. Elle est justifiée s'il y a utilisation de contraceptifs oraux, mais le risque est très faible jusqu'à la fin de la puberté.

Peu de raideurs d'immobilisation :

L'enfant récupère régulièrement une mobilité complète de ses articulations même après une immobilisation plâtrée prolongée en position non physiologique. Il n'y a pas d'indication de kinésithérapie en traumatologie infantile.

Les séquelles sont souvent de révélation tardive :

Les séquelles les plus fréquentes et les plus graves sont liées à la croissance. Il faut toujours faire des contrôles tardifs et en fin de croissance. Il faut prévenir les parents et en expertise prévoir une réévaluation en fin de croissance.

III) ANATOMIE ET CROISSANCE :

L'os de l'enfant est une structure en croissance.

La formation du squelette se fait progressivement depuis la vie embryonnaire pour aboutir à une maquette cartilagineuse complète dont l'ossification a déjà débuté à la naissance, c'est le stade **d'ossification primaire**.

Pendant toute la durée de la croissance, l'os grandit par des phénomènes **d'ossification secondaire** qui peut être endochondrale ou périostée.

a-L'ossification endochondrale est un phénomène d'ostéoformation qui se produit par différenciation des chondroblastes (cellules progénitrices cartilagineuses) en chondrocytes puis en ostéoblastes et en ostéocytes au sein d'une structure appelée **cartilage de croissance ou cartilage de conjugaison ou physe**.

-Au niveau des os longs, ce cartilage de croissance est situé dans la zone épiphysométaphysaire.

-Il participe à la **croissance en longueur** de l'os. C'est au sein de cette zone, sur le versant épiphysaire, qu'ont lieu les phénomènes de prolifération cellulaire chondroblastique.

-La différenciation cellulaire se poursuit ensuite de manière centrifuge, en direction de la métaphyse.

En région métaphysaire, on retrouve donc un os mature nouvellement formé composé d'ostéocytes et d'une matrice cartilagineuse calcifiée.

Ce phénomène est progressif et a lieu de manière régulière pendant toute la durée de la croissance, jusqu'à ce que toute la matrice cartilagineuse soit ossifiée et calcifiée. Schématiquement, le cartilage de croissance est constitué de 3 parties : les cellules, la substance fondamentale, la virole péri-chondrale.

Les cellules peuvent être divisées en 3 parties : une zone de croissance, une zone de maturation, une zone d'ossification.

La substance fondamentale joue le rôle d'intermédiaire entre les cellules et le front d'ossification.

La virole péricondrale limite latéralement le cartilage de croissance et joue ainsi un rôle mécanique de soutien.

Sur le plan radiographique, toutes les structures cartilagineuses sont radio transparentes. ce qui explique la possibilité de **fractures sans signe radiologique immédiat** et la nécessité d'**immobiliser tout enfant présentant une douleur osseuse** même si les radiographies sont jugées normales. Ainsi, un contrôle clinique et radiologique à **15 jours** permettra de différencier les simples contusions des fractures sous périostées (on a alors l'apparition radiologique d'un cal fracturaire témoin de la fracture alors que les radiographies initiales étaient normales).

Seules les structures déjà calcifiées, en cours d'ossification sont visibles sur les clichés. C'est la raison pour laquelle on peut observer en fonction des différents âges de la vie de l'enfant des noyaux d'ossification épiphysaires pour les os longs de formes et de tailles variables selon l'état de maturation squelettique, et un cartilage de croissance radio transparent plus large chez le petit enfant que chez l'enfant plus âgé.

En fin de croissance, la totalité de la maquette squelettique cartilagineuse disparaît et les cartilages de croissance n'existent plus.

On trouve au sein de toutes ces zones un os calcifié mature soumis au renouvellement lié au vieillissement cellulaire.

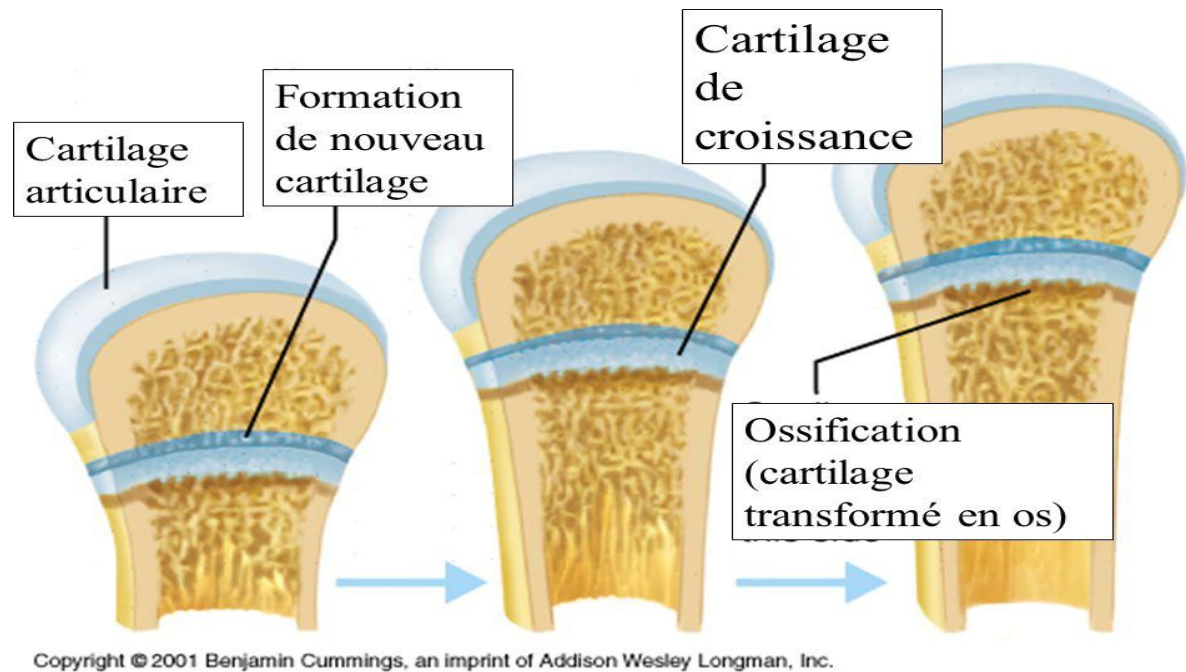
Le cartilage de croissance est une zone en perpétuelle activité pendant les 15 premières années de vie de l'enfant. Les phénomènes de multiplication, différenciation cellulaire et ossification font appel à de nombreux médiateurs cellulaires, hormonaux acheminés par voie sanguine.

La composition de l'os de l'enfant diffère donc de celle de l'adulte sur le plan cellulaire et vasculaire, lui conférant une plasticité plus grande et une résistance mécanique moins intense.

Le cartilage de croissance est une zone de particulière fragilité. Il est mécaniquement faible, peu résistant aux forces de traction axiale et de torsion. Tous les cartilages de croissance n'ont pas le même rendement. Celle-ci est **maximale « près du genou et loin du coude »**.

Le **cartilage fémoral inférieur** (près du genou) est responsable de 70% de la croissance du fémur contre 30% pour le cartilage fémoral supérieur.

Le cartilage huméral supérieur (loin du coude) est responsable de 80% de la croissance de l'humérus contre 20% pour le cartilage huméral inférieur.



b-L'ossification périostée :

Le périoste est un tissu fibreux qui entoure l'os dans sa portion diaphyso-métaphysaire,

entre les cartilages de croissance d'un os long, de manière circonférentielle.

A sa face interne se trouvent des ostéoblastes qui se multiplient et se différencient en ostéocytes, participant à la croissance de l'os **en largeur** sur toute sa hauteur.

Les propriétés ostéoformatrices du périoste confèrent à l'os une capacité de **consolidation** post-fracturaire plus importante que chez l'adulte.

Ce tissu est mécaniquement très résistant chez l'enfant alors qu'il involue chez l'adulte

pour ne devenir qu'une fine membrane dont les propriétés mécaniques sont quasi nulles.

IV) ETIOLOGIE ET MECANISME :

Sont nombreux et variables selon l'âge du patient :

-Fr obstétricales : après un accouchement difficile. Le diagnostic radiologique différentiel avec une luxation congénitale de hanche est délicat .

-La maltraitance : le syndrome de SILVERMAN , fréquente chez l'enfant moins de 2 ans. Le diagnostic peut être tardif.

-Les accidents de la voie publique :- traumatisme à haute énergie.

-Les Accidents de circulation .

-Les chutes d'un lieu élève souvent des lésions associées.

- chez le jeune enfant une chute de sa propre hauteur peut être suffisante.

- Les accidents sportifs : rare souvent à haute énergie .
- Fracture pathologiques :8-10% sur tumeurs osseuses bénignes : kyste osseux essentiel, kyste anévrysmal, dysplasies fibreuses sur Tm maligne sur os fragile par ostéogénèse imparfaite
- IMC
- une affection généralisée : des affections neurologiques ont été décrites en association à des fractures de hanche chez l'enfant.

Les fractures de l'ESF s'agit le plus souvent d'un contexte de traumatisme à haute énergie (accident de la circulation, sports violents, chute d'un lieu élevé...).

Les fractures de l'EIF Conséquences d'un traumatisme violent surtout chez l'adolescent, (accidents sportifs, traumatismes de la voie publique).

Les mécanismes traumatiques dans les décollements épiphysaires du fémur distal peuvent être:

- le plus souvent liés à des contraintes latérales en varus ou valgus (Salter II) ;
- plus rarement, secondaires à un traumatisme en hyperextension avec bascule épiphysaire antérieure.

_La mise en tension des formations postérieures est à l'origine du risque neurovasculaire des fractures déplacées, essentiellement dans les décollements épiphysaire Salter I .

- un choc direct à la face antérieure d'un genou fléchi est à l'origine des exceptionnelles fractures en flexion.

NB :Le rapport cortico diaphysaire augmentant avec l'âge ; un trauma peu important peut être responsable d'une fracture du fémur chez le petit enfant. Chez l'adolescent ,un trauma violent est nécessaire.

V) CLASSIFICATION :

1-FRACTURE DE LA DIAPHYSE FEMORALE :

A-Type de fracture_: Tous les types de fracture des os longs peuvent être rencontrés :

- bois vert
- sous périostée
- fr complète
- avec un 3^{ème} fragment
- comminutive.

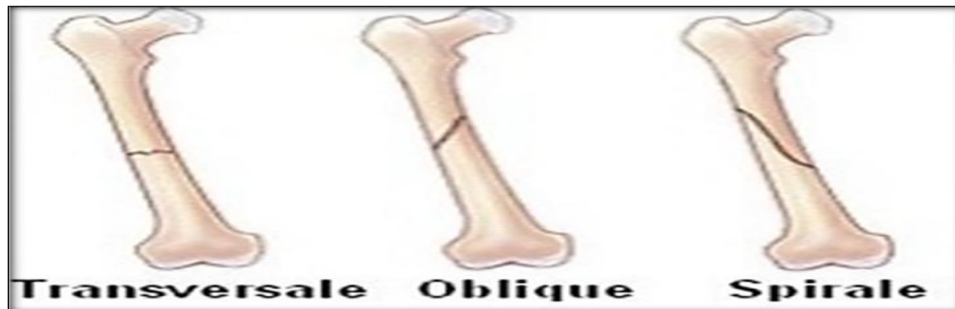B-Le trait:

-transversal :+fréquent(grand enfant) résulte d'une agression violente, s'accompagne de dégâts musculaires et vasculaires plus étendus, ici les risque de complication sont plus important

-oblique ou spiroide :mécanisme de torsion

-communif: traumatisme à haute énergie

-fracture en cheveu sous périostée : stables non déplacées surviennent principalement avant 3 ou 4 ans.



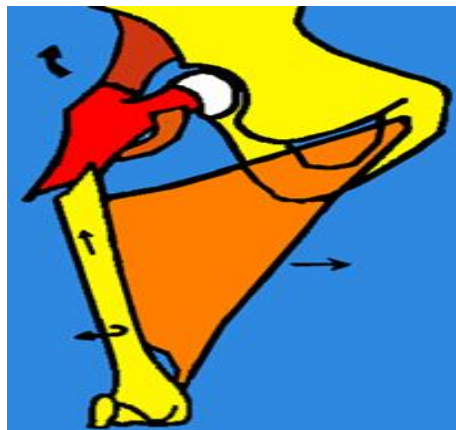C- Le déplacement :

Le déplacement fracturaire est lié à la localisation de la fracture :

❖ 1/3 sup : 13-20% des cas

Le fragment proximal: se déplace en flexion, abduction et rotation ext sous l'action des muscles psoas, moyen fessier et Pelvitrochanteriens.

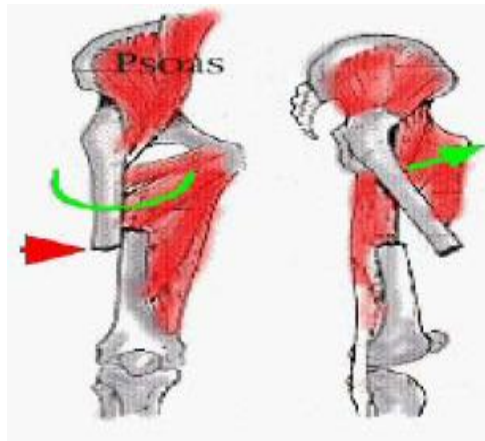
Le fragment distale: ascenssiné en adduction, Rotation interne sous l'action du muscle Quadriceps, ischio-jambiers et adducteurs



❖ 1/3 moyen : 60-75%

la prédominance est liée à la diminution du diamètre fémoral

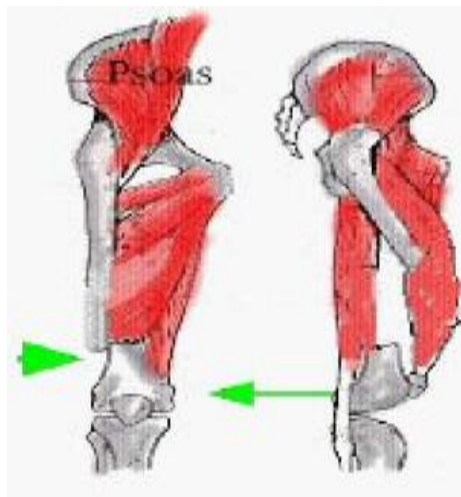
le déplacement est important avec **chevauchement**, Le fragment distal se place le plus souvent derrière le fragment proximal.



❖ 1/3 inf: 06-10%

-le fragment distal; bascule en extension sous l'action des jumeaux et peut comprimer le pédicule vasculo-nerveux

-la pointe du fragment proximal menace le quadriceps



D- Lésions associées:

-Cutanée :L'ouverture est rare.

-les lésions vasculonerveuses : exceptionnelles, sont le fait de traumatismes extrêmement violents. tester le nerf sciatique

-Il en est de même pour les fractures étagées, bifocales, associées à une fracture du col, du bassin ou à une luxation traumatique de la hanche. L'association d'une fracture du fémur et du tibia réalise le tableau du genou flottant.

-Chez l'enfant, l'hématome fracturaire n'est en principe pas à l'origine d'un choc hypovolémique dont la présence doit faire rechercher une autre lésion .

2-FRACTURE DU FEMUR PROXIMAL :

représentent un groupe hétérogène :

A-Fractures du col du fémur :

La classification **de Delbet**, complétée par Touzet, est encore d'actualité : elle est simple, mais ne rend pas suffisamment compte de la diversité de l'atteinte des zones de croissance.

On distingue 4 types:

– type I : 6 % des cas d'après Tachdjian ; il s'agit d'un décollement épiphysaire du noyau céphalique ; une fois sur deux, le déplacement est très important et l'épiphyse se luxé en arrière.

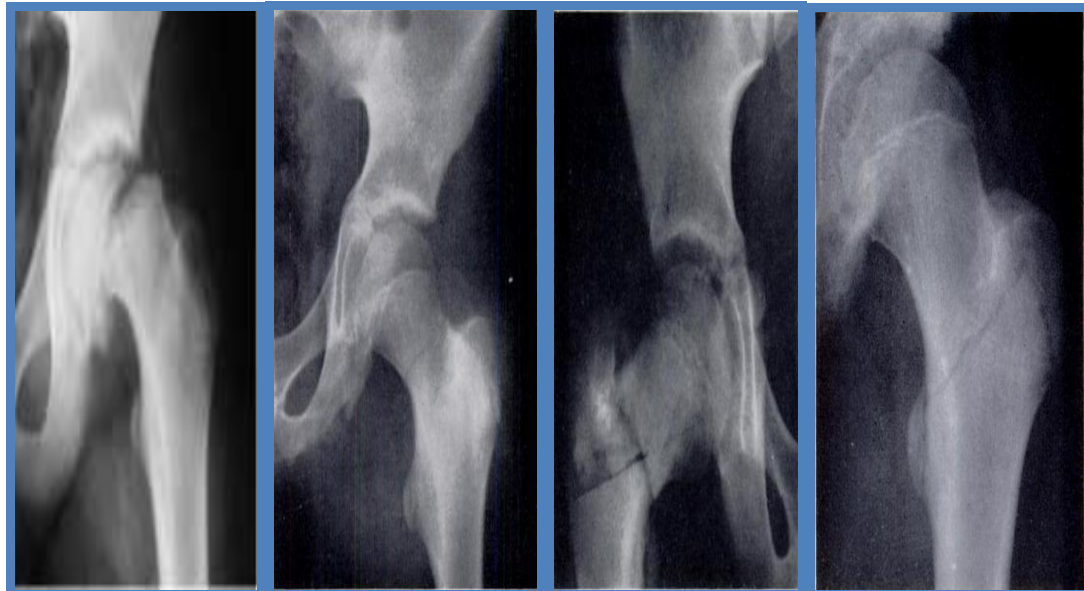
Le décollement épiphysaire possible chez le nouveau-né.

Chez l'adolescent il s'agit le plus souvent d'un glissement aigu d'une épiphysiolyse chronique.

– type II : 50 % des cas, ou fracture transcervicale (le trait siège à la partie moyenne du col) ;

– type III : 31 % des cas, ou fracture basicervicale ou cervico-trochantérienne ; ces lésions peuvent être subdivisées en quatre sous-types selon le rapport du trait de fracture et le cartilage de conjugaison trochantérien .

– type IV : 13 % des cas ; il s'agit d'une fracture pertrochantérienne extracapsulaire parfois très déplacée.

Type 1Type 2Type 3Type 4**B- Fractures des trochanters :**

Il s'agit de l'avulsion du grand ou du petit trochanter.

C- Fractures sous-trochantériennes :

Elles entrent dans le cadre des fractures hautes diaphysaires.

Lesions associées :

- Rechercher toujours un éventuel Luxation de hanche .
- souvent contexte polytraumatisé.

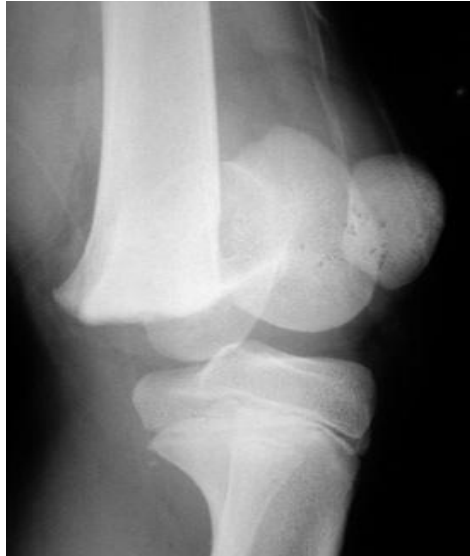-une hémarthrose peut être mesurée échographiquement .

3- FRACTURE DU FEMUR DISTAL :

regroupent :

-**Les fractures métaphysaires** : en Motte de beurre.

-**Fractures-décollements épiphysaires** : Il s'agit de décollements épiphysaires Salter II dans 70 % des cas et Salter I dans 10 % des cas.



trauma en hyperextension du genou Salter I très déplacé

Lesions associées :

- Ouverture cutanée du foyer de fracture
- Lésion vasculaire de l'artère poplitée (attention si genou flottant)
- Lésion nerveuse : du nerf sciatique ou de ses branches de division .
- Osseuses : fracture de l'extrémité supérieure du tibia, bassin
- Générales : polytraumatisme, nécessitant un examen complet des autres appareils .

VI) Diagnostic :

VI -1) Clinique :

***A l'interrogatoire**, on doit recueillir :

- les circonstances(étiologie) et l'heure de survenue du traumatisme (délai passé entre l'accident et l'examen du blessé est important pour la conduite à tenir).
- l'heure du dernier repas (l'enfant est-il à jeun dans l'hypothèse d'une anesthésie générale?), le poids de l'enfant,

- les antécédents principaux (néonataux pour les enfants de moins de trois ans, -- hospitalisations précédentes, traitements en cours, allergies),
 -savoir si le calendrier vaccinal a bien été respecté (vaccination antitétanique en particulier en cas de fracture ouverte).

***L'inspection :** l'enfant est examiné déshabillé dans une pièce suffisamment chauffée ; la mise en confiance peut se faire en commençant par examiner un site spontanément non douloureux.

-recherche une évidente déformation, une ouverture cutanée (fracture ouverte).

-Une ecchymose ou un hématome sont des signes à prendre en compte

***A la palpation** Les pouls distaux doivent être recherchés et un examen neurologique réalisé afin de dépister toute complication vasculo-nerveuse pré thérapeutique, notamment en cas de fracture à grand déplacement.

Une ecchymose ou un hématome sont des signes à prendre en compte.

VI -2) Examen général :

L'examen général à la recherche d'une lésion associée : état de choc, trauma thoraco-abdominale ; contexte polytraumatisé ou l'attention est dirigée vers les lésions vitales.

-Nous avons déjà remarqué que le choc chez un enfant qui ne présente rien d'autre qu'une fracture du fémur indique tj l'existence d'une hémorragie interne et le plus souvent une rupture de rate .

VI -3) Examen locorégional :

Il a pour but de chercher les lésions du rachis, bassin, membres y compris le reste du membre homolatéral (, jambe, cheville, pied), ainsi que les complications immédiates qui accompagnent la Fracture du fémur.

-Examen cutané :

On peut être en présence d'une peau indemne ou siège d'ecchymose ou d'écorchure en regard du foyer de fracture. Dans ce cas, cette fracture est considérée comme fermée.

Dans le cas des fractures ouvertes, il existe une ouverture cutanée qui peut être punctiforme, linéaire, accompagnée d'un décollement cutané d'une perte de substance. Cette fracture doit être classée selon la classification de CAUCHOIX et DUPARC.

-Examen vasculaire :

Cet examen vise à rechercher la complication vasculaire la plus dangereuse, à savoir l'ischémie vasculaire aigue. Cette ischémie est provoquée par la lésion de l'artère fémorale. Les signes cliniques de cette ischémie vasculaire aigue se présente sous forme d'une douleur intense du pied, non calmée par l'immobilisation provisoire de la fracture.

A l'inspection, le pied, la jambe et le genou sont pâles. Les mouvements du pied et des orteils sont impossibles, car les sont paralysés.

A la palpation, le pied est froid, sa peau insensible en raison de l'anesthésie sensitive active tactile accompagne l'ischémie aigue.

Le pouls pédieux et tibial postérieur sont absents.

Ce tableau clinique constitue une urgence chirurgicale vasculaire .Cette ischémie doit être traitée dans les six heures, car c'est le temps d'anoxie maximale que peut supporter un muscle

Mais il faut s'acharner à rétablir la continuité vasculaire et traiter cette ischémie dans les deux heures, car les nerfs privés d'oxygène plus d'une heure et demie à deux heures finissent par se lyser avec le risque de survenu d'une paralysie définitive du membre.

Devant un tableau clinique qui évoque une ischémie aigue du membre inferieur, on doit effectuer rapidement les examens complémentaires pour confirmer le diagnostic à type d'un écho doppler vasculaire ou d'artériographie du membre inferieur.

- Examen nerveux :

Il consiste à rechercher une anesthésie du dos et de la plante du pied et un déficit d'extension dorsale et plantaire du pied signifiant une lésion du nerf sciatique.

Fracture de la diaphyse :

Signes fonctionnels :- une impotence fonctionnelle totale du membre inferieur.

-La douleur intense est majorée par toute tentative de mobilisation

Examen physique :

Inspection : Commencer par inspecter le membre avec le plus grand soin, en comparant les deux cotés.

Rechercher toute attitude vicieuse du membre et déformation .

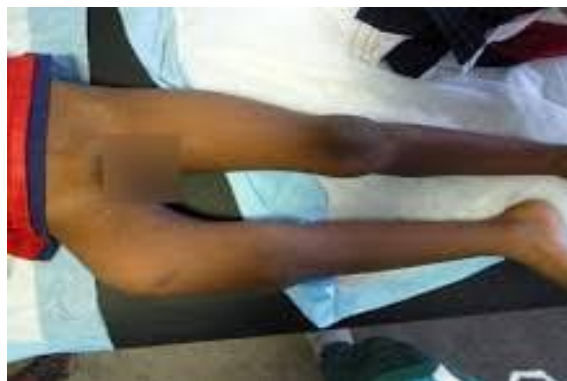Rechercher la présence d'un oedème, d'un hématome cutané .

Il est évident pour les fractures déplacées : la cuisse raccourcie, épaissie et déformée et augmentation du volume de la cuisse.

Noter la couleur du membre blessé et le comparer avec celle du membre sain :

cyanose,

Blancheur.



Palpation : La palpation du foyer fracturaire est douloureuse et la mobilité exacerbe cette douleur.

Examen general :-chez l'enfant l'hématome fracturaire n'est en principe pas à l'origine d'un choc hémorragique dont la présence doit faire rechercher une autre lésion. Traumatisme cérébraux ; Lésions thoraciques et intra abdominale rechercher au moindre doute

Examen locoregional :

Ouverture cutanée 10 % cas .

Complications vasculo-nerveuse exceptionnelles .

Autre lésions osseuses (homolatérale posent problème thérapeutique: genou flottant , luxation de hanche)

Remarque : -Les fractures en « cheveu », non déplacées et stables, chez le petit enfant posent le problème d'une boiterie douloureuse. Souvent, ces lésions, invisibles sur la première radiographie, L'absence d'atteinte de l'état général, la douleur provoquée lors de la torsion du membre qui cède au repos, doivent faire évoquer le diagnostic. Après 1 ou 2 semaines, le trait et le cal périosté devenus apparents confirment le diagnostic.

Fracture du fémur proximal :

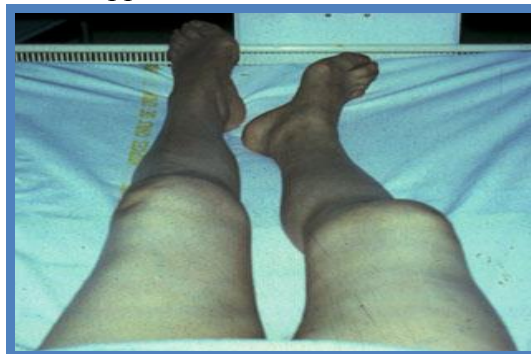Circonstances de survenue: le plus souvent un accident à haute énergie (AVP, chute d'une hauteur élevée ...) ou Entrant dans le cadre d'un PTM et pris en charge en tant que tel.

-Le DC peut être aisé devant :

Signes fonctionnels : une impotence fonctionnelle totale du membre inférieur

Inspection : une déformation de celui-ci en flexion abduction et rotation externe et raccourcissement du membre .

-Plus difficile dans les fracture peu ou pas déplacé et le diagnostic n'est posé qu'après déplacement secondaire ou l'apparition du cal osseux.



Examen general : Souvent contexte de polytraumatisme.

-Méconnu dans le cadre d'un polytraumatisé ou l'attention est dirigée vers les lésions vitales

-D'où l'intérêt d'une radiographie du bassin qui doit être systématique.

Examen locoregional :

Rechercher toujours un éventuel Luxation de hanche .

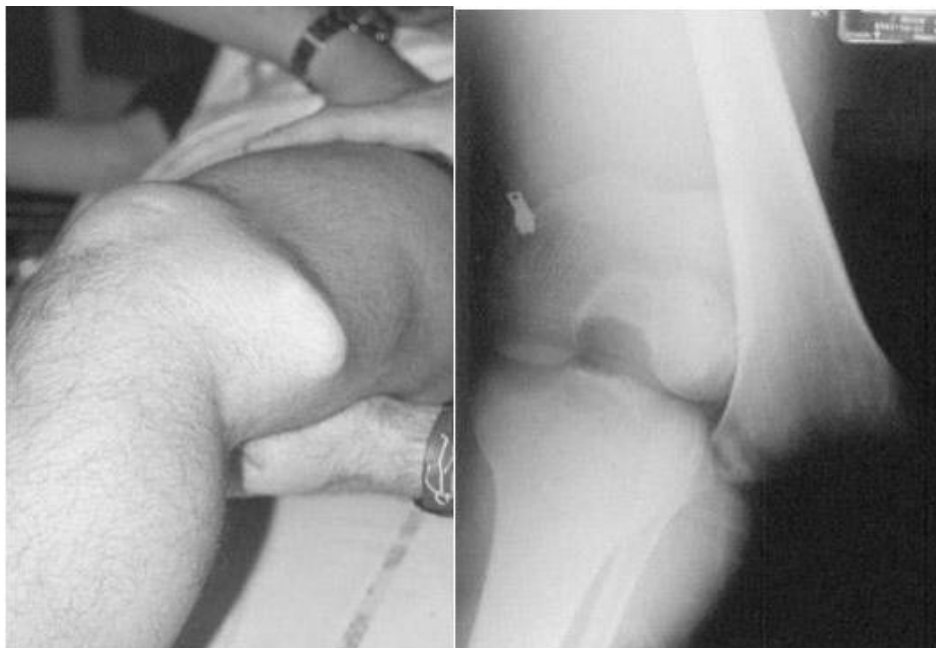-une hémarthrose peut être mesurée échographiquement .

Fracture du fémur distal:

Signes fonctionnels : -L'enfant présente une douleur et une impotence fonctionnelle totale du membre inférieur

Inspection : un raccourcissement du membre, gros genou avec une déformation plus ou moins importante.

Dans les formes à grand déplacement, la déformation peut simuler une luxation du genou. L'hémarthrose oriente vers des lésions associées .



Fracture DE Salter I de l'extrémité distale du fémur à grand déplacement.

a) Aspect clinique. b) Aspect radiographique.

Palpation : recherche un choc rotulien lié à l'hémarthrose, les pouls périphériques,

Examen general : l'état hémodynamique du patient et les lésions vitales associées, polytraumatisme, nécessitant un examen complet des autres appareils.

Examen locoregional : Rechercher une ouverture cutanée

-Rechercher une Lésion vasculaire de l'artère poplitée (attention si genou flottant)

- Lésion nerveuse :du nerf sciatique ou de ses branches de division

-Osseuses : fracture de l'extrémité supérieure du tibia, bassin.

VI -4) Bilan radiologique :

- Après une évaluation clinique précise et une prise en charge adéquate de la douleur, avec une immobilisation provisoire, une fois que les constantes vitales sont stables.
- la radiographie est l'examen complémentaire diagnostique de choix en première intention.
- La prescription doit être complète et ciblée, mentionnant le côté, le segment, les incidences nécessaires et les principaux éléments de l'examen clinique.
- Il est toujours nécessaire de faire 2 incidences perpendiculaires (face et profil) afin d'évaluer l'importance d'un déplacement.
- Les clichés comparatifs droite/gauche sont prescrits exceptionnellement, s'il subsiste un doute diagnostique ou une image suspecte. Jamais la demande ne doit en être faite en routine :
il s'agit d'un regain d'irradiation sans intérêt pour l'enfant et d'un surcoût inutile.
- Les clichés doivent explorer l'os en entier et les articulations sus et sous-jacentes afin de ne pas méconnaître un traumatisme étagé ou une lésion associée.
- Chez un polytraumatisé une Rx de bassin est systématique.
- Eviter de trop manipuler l'enfant au cours du bilan radio.
- Le bilan Rx précise ; déplacement ,siège,type .
- Dans la fracture du col femoral Toujours exiger un bilan radiologique de profil pour mieux décrire le trait de fracture.
- Dans la fracture du fémur distal :Radiographie du genou (F/P) et du fémur (F/P).

VII) TRAITEMENT:

Mesures immédiates

Dans le même temps et sans attendre la réalisation de l'imagerie, on procède :

- à l'alignement du membre et à son maintien de façon simple mais efficace .
- à la pose de la voie veineuse pour assurer le remplissage macromoléculaire et l'administration d'antalgiques ;
- à un bloc du nerf fémoral, particulièrement en cas de risque de mobilisation de la cuisse

volontaire ou non : agitation, transport, bilan prolongé avec manipulations répétées, Stabilisation fracturaire retardée .

-Surveillance des

constante générales.

BILAN BIOLOGIQUE :

Un bilan biologique doit être réaliser à la recherche d'un trouble sanguin permettant de prendre des précautions pour l'éventuelle intervention ou pouvant contre indiquer l'intervention :

Groupage sanguin rhésus .

- FNS : à la recherche d'une anémie ou des signes d'un état de choc .

-Bilan d'hémostase (TP, TCK..) .

1-TRAITEMENT DES FRACURES DE DIAPHYSE :

Les possibilités thérapeutique :

Orthopédique : Traction et/ou Plâtre.

Chirurgical : embrochage élastique stable ou clou centromédullaire.

1-ORTHOPEDIQUE :

A-Le harnais de pavlick :

reservé au nourrisson

Abduction rotation externe flexion de la hanche.

Surveillance radiologique fréquente.

B-La traction continue suivie d'une immobilisation plâtrée :

-Différents modes de tractions ont été proposés en fonction de l'âge de l'enfant et de la localisation du trait.

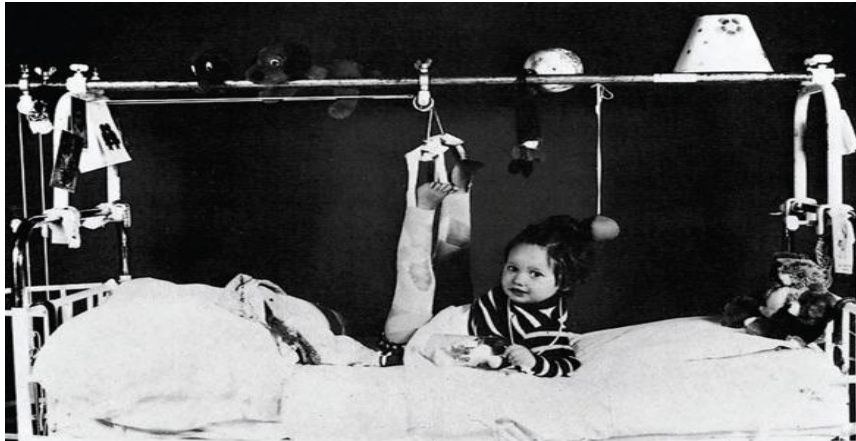-La traction collée au zénith selon Bryant (1884), hanches fléchies à 90° genoux en extension, est utilisable sans difficultés ,est laissée en place jusqu'à ce que la cuisse soit indolore et que le fémur puisse être mobilisé d'une seule pièce.

-La rotation se règle en principe automatiquement.

-Une surveillance neurologique et vasculaire est indispensable durant les trois premiers jours.

-Les tractions collées sont les plus utilisées chez l'enfant car elles sont bien tolérées et le plus souvent suffisantes. Leurs seules limites sont la présence de lésions cutanées, ou la

nécessité d'appliquer une force importante chez un patient musclé ou lourd.



-Au-delà de 8 ou 10 ans, le membre inférieur est installé sur une attelle de type Braun-Boppe, hanche et genou fléchis à 30 ou 40°.

-Les tractions sur broche sont peu utilisées chez l'enfant, elles n'agressent pas les téguments, et permettent d'appliquer une force plus importante.

- Elles sont généralement mieux tolérées à long terme, mais la présence d'un trajet de broche potentiellement septique dans la métaphyse fémorale compromet la réalisation d'un geste chirurgical ultérieur.

- En outre, elles peuvent endommager un cartilage de croissance et provoquer une épiphysiodèse.

-Une broche de traction transtibiale doit donc être introduite à environ 1 cm en arrière de la tubérosité tibiale antérieure. Une broche de traction transfémorale doit être introduite à plus de 1 cm en amont de la physe fémorale distale.

-Après ablation de la traction un plâtre pelvipédieux est réalisé .

C-Le plâtre pelvi-pédieux :

-Le plâtre pelvipédieux est la règle pour immobiliser une fracture du fémur, la suppression de la semelle plantaire évite que l'enfant ne prenne appui dessus et déplace sa fracture .

-L'immobilisation unilatérale est le plus souvent suffisante, même avant 4 ans où hanche et genou sont alors fléchis à 90°.

-Si le patient est plus âgé, la flexion est moins importante et dépend de la situation de la fracture :

- 45 à 50° pour un trait situé au tiers proximal ;
- 30 à 40° pour les fractures plus distales.

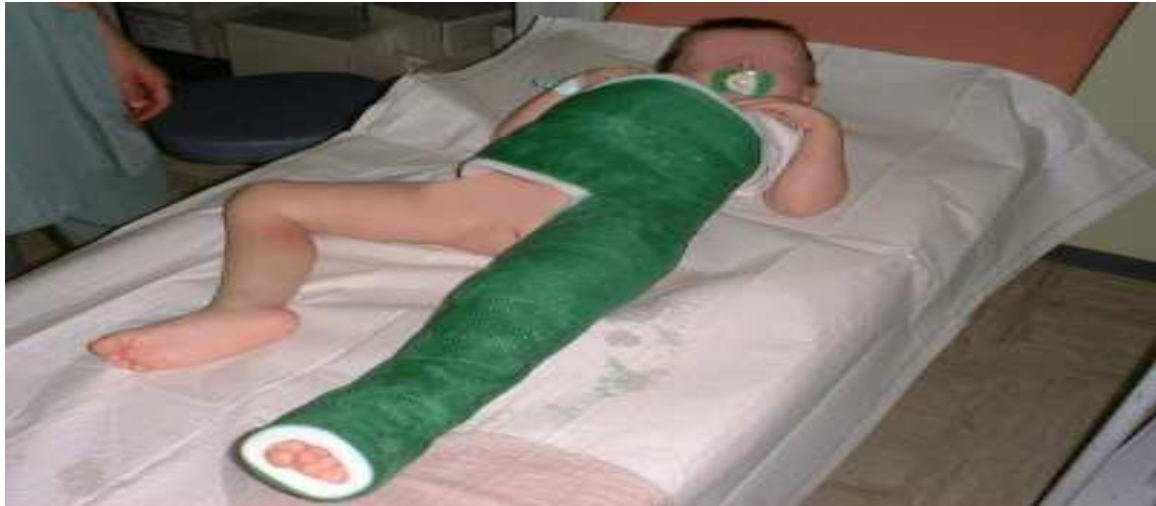-Trt de référence .

-Patient installé en traction au zénith pendant qlq jours a visée antalgique et pour la réduction du chevauchement .

-Le plâtre est réalisé en suite au bloc s/AG .

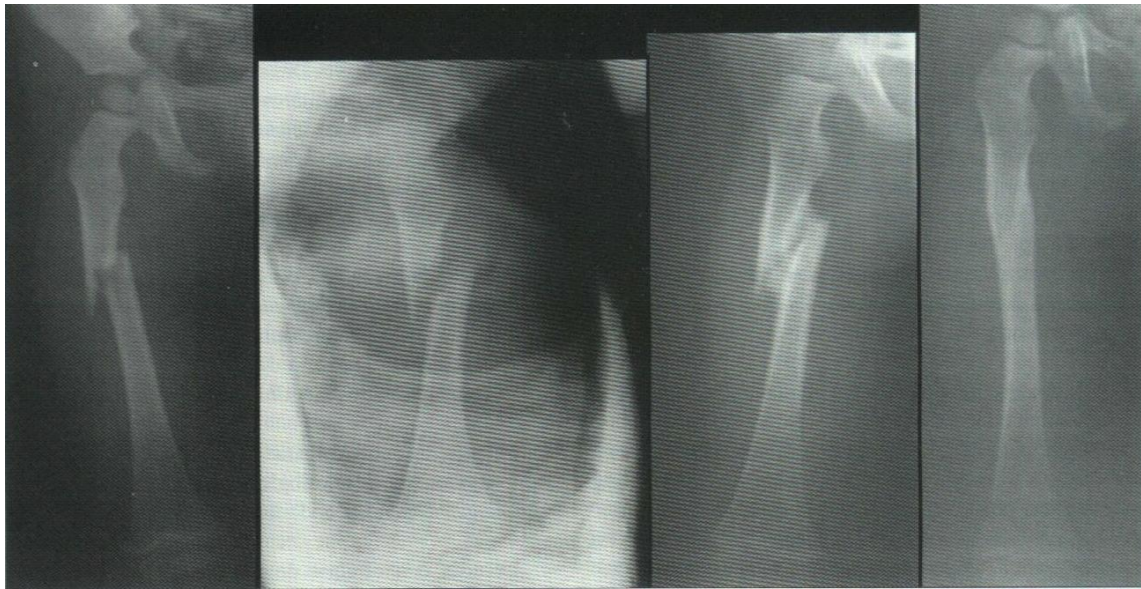
-plus l'enfant est âgé plus la tolérance du plâtre est mauvaise car :
pas d'autonomie

brécupération fonctionnelle plus longue .
éviction scolaire varie de 6-15 semaines
troubles psychiques chez certains enfants.



D-Schémas thérapeutiques :

- Certains ont proposé l'usage du harnais de Pavlik qui semble donner les mêmes résultats que le plâtre d'emblée chez l'enfant de moins de 1 an .
- Avant 3 ans, le plâtre est mis en place après quelques jours de traction. Certains le posent d'emblée, éventuellement après une réduction sans ou avec anesthésie générale.
- De 3 à 10 ans, une traction initiale de 2 à 4 semaines permet d'aligner les fragments et de contrôler le chevauchement, puis, lorsque le foyer est englué, le membre est immobilisé jusqu'à consolidation .
- Avant 6 ans, il faut 2 à 3 semaines de traction, puis 3 à 4 semaines de plâtre.
- Vers 10 ans, il faut respectivement 3 à 4 semaines, puis 4 à 6 semaines .
- Les fractures obstétricales consolident en 2 à 3 semaines.
- Ces chiffres ne sont qu'indicatifs, d'importantes variations étant relevées d'un enfant à l'autre.



A

B

C

D

- a) Fracture jonction 1/3 sup 1/3 moy fémur droit
 b) après 05 jours de traction au zénith réalisation d'un plâtre pelvipedieux s/g
 c) J45 ablation du plâtre et remise en charge immédiate
 d) J+16 mois le fémur s'est remodelé il n'y a pas d'inégalité de longueur

2-TRAITEMENT CHIRURGICAL :

A-Embroschage centromédullaire élastique stable :

L'embroschage centromédullaire élastique stable (ECMES) est la méthode la plus récente, mais, en 20 ans, elle s'est imposée comme le procédé de choix pour stabiliser les fractures du fémur chez l'enfant.

- Ce traitement chirurgical conserve au niveau du foyer les conditions d'un traitement orthopédique.
- Au premier elle emprunte la fixation interne qui améliore la réduction, la stabilisation et le confort ; à l'instar du second, elle préserve le foyer et laisse une certaine mobilité axiale favorisant le développement du cal périoste.
- le périoste est intact.
- Les pertes sanguines sont minimales.
- Les broches utilisées sont en titane, ou en acier fortement comprimé qui allient l'élasticité à une force de rappel importante.
- Le calibre utilisé, entre 2,5 et 4 mm, doit être le plus important possible et compatible avec la présence de deux broches dans le canal médullaire.
- En pratique, on choisit une broche dont le calibre est le tiers de la largeur du canal médullaire mesurée sur la radiographie.

Technique :

Après réduction sur table orthopédique sous contrôle de l'amplificateur de brillance 2 broches fortement cintrées sont introduites dans le canal médullaire du fémur de telle sorte que leurs courbures situées dans le plan frontal s'opposent.

Ce matériel souple et parallèle à l'axe de l'os supprime les déplacements transversaux, perpendiculaires aux broches et nuisibles à la consolidation ; il favorise, en revanche, les déplacements axiaux qui lui sont propices.

-Pour les fractures des tiers moyen et supérieur, le matériel est introduit à partir des faces latérale et médiale de la métaphyse inférieure .

-Lorsque la fracture est située à la partie basse de la diaphyse, il est préférable d'introduire les deux broches à partir de la face latérale de la région sous-trochantérienne puis de les faire diverger dans les condyles.

-Pour les enfants atteints de fragilité osseuse, un montage coulissant, comparable à un clou télescopique, peut être obtenu en introduisant une broche descendante au travers du grand trochanter, et une broche ascendante au travers du cartilage de croissance distal .

-Chaque broche a une extrémité recourbée en forme de crochet qui vient s'ancrer dans le grand trochanter pour la broche descendante, et dans l'épiphyse distale pour la broche ascendante.

-Le lever avec cannes sans appui est possible vers le 5e jour.

-Un appui partiel est autorisé vers le 16e jour pour les fractures transversales, entre 3 et 4 semaines pour les fractures obliques ou spiroïdes ;

- la mise en charge totale est possible respectivement entre 1 mois et 6 semaines.

-Le matériel est enlevé vers 6 mois, à partir de 3 mois si la gêne occasionnée par les broches est importante.

Avantages et inconvénients :

-L'hospitalisation est relativement courte (5 à 8 jours),

-l'éviction scolaire ne dépasse généralement pas 2 ou 3 semaines.

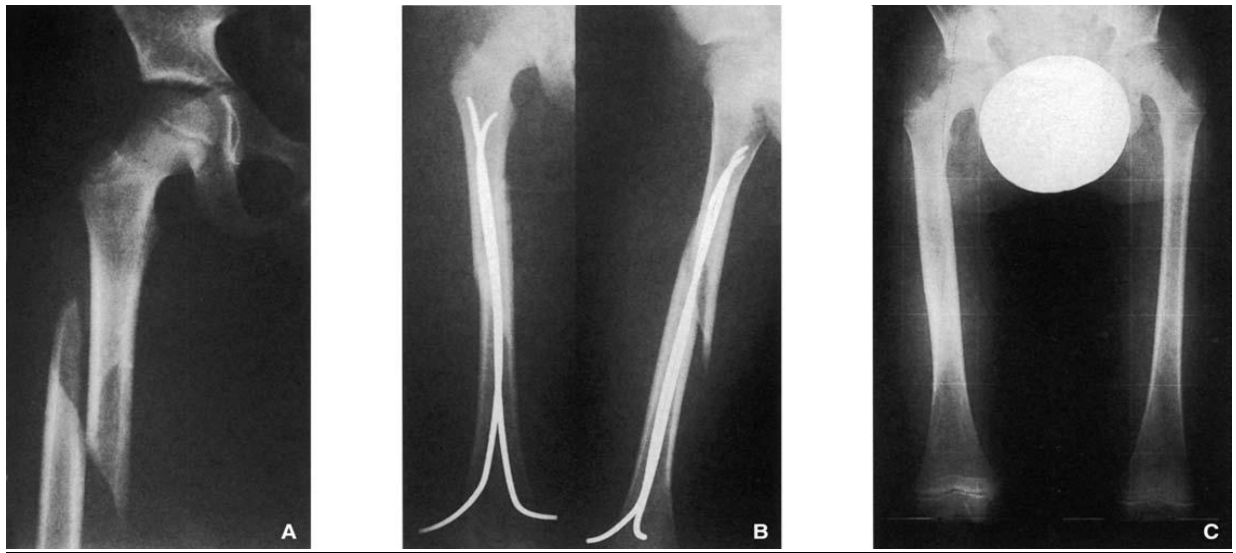Les inconvénients sont peu nombreux et les complications le plus souvent bénignes :

-L'allongement postfracturaire est comparable à celui d'un traitement orthopédique.

-La gêne à la flexion du genou occasionnée par les broches disparaît dès l'ablation du matériel.

-La saillie d'une broche sous la peau impose une recoupe précoce afin d'éviter une ulcération et l'apparition de problèmes infectieux.

-Les infections sont rares, le plus souvent superficielles et cédant à l'ablation du matériel



Exemple d'embrochage centromédullaire élastique stable (ECMES) pour une fracture spiroïde du tiers moyen du fémur.

A. Fracture. **B.** Cliché postopératoire. **C.** Recul 18 mois.

B- Fixateur externe :

-Cette méthode reste classiquement réservée aux fractures ouvertes avec gros délabrements cutanés, mais certains l'utilisent pour fixer les fractures fermées avec l'avantage de réduire hospitalisation et éviction scolaire.

Ce mode de fixation fiable n'est pas exempt d'inconvenients :

- les broches transfixiant le vaste externe perturbent temporairement la flexion du genou ; elles sont souvent sources d'inflammations cutanées, voire d'ostéites focales. Enfin, elles laissent des cicatrices étoilées disgracieuses ;
- les fractures itératives seraient plus fréquentes qu'avec les autres moyens de fixation

C-Enclouage centromédullaire :

Introduit à foyer fermé, il présente moins d'inconvénients que la plaque ; la cicatrice est tolérable, le risque infectieux est moindre ; l'hématome fracturaire et le périoste sont respectés.

L'lésage doit être évité car il amincit beaucoup trop les corticales et il majore certainement l'hypertrophie.

Cette ostéosynthèse est fortement déconseillée avant la puberté car elle expose aux risques de coxa valga , d'amincissement du col, et de nécrose céphalique dus respectivement à la lésion du cartilage conjugal du grand trochanter, de la plaque de croissance du bord supérieur du col fémoral, et de l'artère circonflexe.

L'allongement postfracturaire est diversement apprécié, pour certains, il est plus important que pour toute ostéosynthèse, pour d'autres il est modéré.

Le clou verrouillé est certainement une bonne solution en fin de croissance, chez l'adolescent dont le poids, la musculature et la consolidation se rapprochent de celles des adultes.

D-Plaque vissée :

Ce moyen d'ostéosynthèse est pratiquement abandonné car ses avantages que sont la réduction anatomique et la possibilité d'une mobilisation précoce présentent peu d'intérêt chez l'enfant.

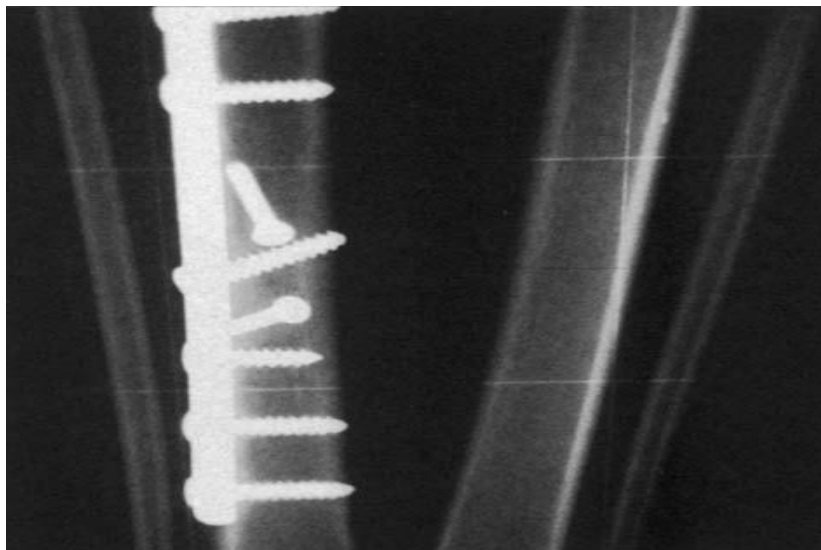
Ses inconvénients sont, en revanche assez nombreux :

- risque infectieux ;
- majoration de l'allongement postfracturaire ;
- cicatrice longue et souvent très large ;
- amincissement des corticales déchargées de toute contrainte par la plaque induisant un risque de fractures itératives.

-Le matériel ne doit donc pas être déposé trop tard ; 1 an après le traumatisme paraît une bonne limite.

-En outre, laissée trop longtemps, la plaque est incluse dans la corticale et très difficile à enlever ;

-l'ablation du matériel, outre sa propre morbidité, nécessite un nouveau déperiochage qui peut majorer de quelques millimètres supplémentaires l'allongement.



3-INDICATIONS :

En fonction de l'âge :

-Avant 6 ans, la plupart des fractures isolées sont traitées orthopédiquement ; mais l'ECMES peut être utilisé en présence de toute contre-indication à la traction, ou au plâtre.

- Au-delà de 10 ans, traction et plâtre sont moins bien tolérés. En outre, la réduction est souvent insuffisante pour un potentiel de remodelage qui devient moins efficace.

-L'ECMES permet, sans majorer les risques iatrogènes de façon inconsidérée, d'améliorer la réduction de la fracture et le confort du patient tout en réduisant la période d'incapacité.

Le fixateur externe, efficace pour la contention, reste malgré tout moins bien supporté.

À proximité de la fusion des cartilages conjugaux, les indications se rapprochent de celles utilisées chez l'adulte.

L'ECMES pour les plus légers et l'enclouage centromédullaire verrouillé pour les plus lourds semblent offrir les meilleures solutions.

-De 7 à 10 ans, pour une fracture isolée non compliquée, on peut mettre en concurrence traitement orthopédique et ECMES.

En fonction du terrain :

Certaines circonstances sont des indications chirurgicales formelles :

- les fragilités osseuses justifient une fixation chirurgicale qui évite l'immobilisation génératrice de déminéralisation ;
- les patients neurologiques supportent mal traction et longue immobilisation ; les problèmes sensitifs les exposent au risque d'escarres sous plâtre ;
- les polytraumatisés présentant des lésions abdominales, crâniennes ou des fractures étagées seront plus faciles à mobiliser et à surveiller une fois leurs fractures stabilisées ;
- lorsque le traitement orthopédique ne peut offrir une réduction et une contention suffisantes.

-D'autres situations peuvent inciter de façon plus relative à opter pour une solution chirurgicale :

- le risque de perdre une année scolaire ;
- un traitement difficile ou mal supporté en raison du poids de l'enfant ou de sa musculature ou pour raisons psychologiques ou familiales ;

L'ouverture cutanée simple n'est pas une contre-indication au traitement orthopédique et à l'ECMES.

En revanche, une large plaie, avec perte de substance, justifie l'usage d'un fixateur externe.

4-Résultats :

Les fractures du fémur sont, dans l'ensemble, de pronostic favorable.

Les complications nécessitant une reprise sont peu fréquentes, les séquelles sont exceptionnelles.

2-TRAITEMENT DES FRACTURES DE

L'EXTREMITÉE SUPERIEURE :

-Rappelons qu'il s'agit souvent d'un enfant polytraumatisé. Il faut, si le diagnostic de fracture du col est déjà fait, ne pas compromettre le pronostic de cette fracture par des manipulations intempestives dans le contexte de l'urgence vitale traitée en priorité.

-La nécessité d'évacuer l'hématome intracapsulaire reste un point de controverse.

L'effet de tamponnade est considéré par beaucoup d'auteurs comme une cause

possible de nécrose avasculaire . Toutefois, il n'existe pas de preuve absolue et certains éléments semblent démontrer que le drainage de l'hématome intracapsulaire ne diminue pas la fréquence de cette complication.

Quelques particularités propres à l'enfant:

- Le périoste de l'enfant est épais et résistant autour du col du fémur et va limiter le déplacement dans la ½ des cas
- En revanche s'il est déchiré et interposé dans le foyer il empêchera une réduction anatomique
- L'os spongieux du col et de la région intertrochantérienne est très dense et résistant offrant une excellente prise au vissage

Le traitement est déterminé par :

Le type de fracture

Le déplacement

L'âge de l'enfant

La présence ou non d'une luxation de la hanche associée .

Les possibilités thérapeutiques :

1-Orthopédique : réduction et plâtre pelvi-pédieux.

2-Chirurgicale: *Réduction* : à foyer fermé

à foyer ouvert

Stabilisation : broche de Kirschner, vissage, vis plaque, les associations.

1-REDUCTION ORTHOPEDIQUE :

Quelle que soit l'importance du déplacement, c'est sur une table orthopédique avec 1 ou, si possible, 2 amplificateurs de brillance, l'un en incidence de face, l'autre de profil, que l'on doit juger de la réductibilité d'une fracture transcervicale car les difficultés de réduction sont imprévisibles à la lecture des clichés préopératoires.

Premier temps de réduction : La hanche fracturée est placée en position zéro, c'est-à-dire en abduction modérée, traction et rotation nulles.

En cas d'échec, on utilise la rotation interne de hanche dont on suit l'effet sur l'image télévisée de profil.

Deuxième temps de réduction : Il s'adresse aux trois fractures sur dix qui n'ont pas été réduites lors du premier temps. On travaille alors à la réduction sur l'incidence de face :

- un varus résiduel de la tête peut nécessiter une abduction modérée de la hanche ;
- une ascension résiduelle du fragment distal peut nécessiter une traction légère.

Troisième temps de réduction : *Manoeuvre de Leadbette* :

Elle s'effectue en 3 temps réalisés de façon enchaînée et continue : premier temps de mise en flexion, la hanche est portée en flexion à 90° ; deuxième temps de rotation interne ; troisième temps de remise en extension.

Poinçonnage percutané du col : Toutes les manoeuvres décrites jusqu'à présent visent à corriger les déplacements du fragment distal pour l'amener en regard du fragment proximal. Le poinçonnage fait l'inverse : il vise à corriger les déplacements du fragment proximal pour l'aligner sur le fragment distal.

-Indications : 2 déplacements résiduels sont accessibles à cette technique :

- le valgus résiduel de la tête .
- la bascule postérieure résiduelle de la tête .
- le poinçon est une broche courte, diamètre 20/10 ou 25 /10
- en cas de bascule postérieure résiduelle, la voie inguinale ; le poinçon prend appui sur la face antérieure du fragment proximal
- en cas de valgus résiduel, la voie obturatrice ; le poinçon est introduit à la face interne de la racine de la cuisse ;

2-IMMOBILISATION PLATREE :

L'immobilisation plâtrée se fait toujours par plâtre pelvicruropédieux quand la stabilité obtenue par l'ostéosynthèse n'est pas suffisante.

Dans le cas contraire, les suites opératoires sont les suivantes :

- lever au fauteuil à j1 ;
- marche sans appui à j2 et pendant 2 à 3 mois à l'aide de cannes anglaises ;
- mobilisation activopassive du membre inférieur par kinésithérapeute et sortie à j4.

Une traction collée antalgique peut être utilisée pendant quelques jours en postopératoire.

3-FIXATION CHIRURGICALE :

Principes :

Cette fixation doit se faire au mieux sur une fracture préalablement réduite.

Les implants utilisés doivent éviter toute impaction en force.

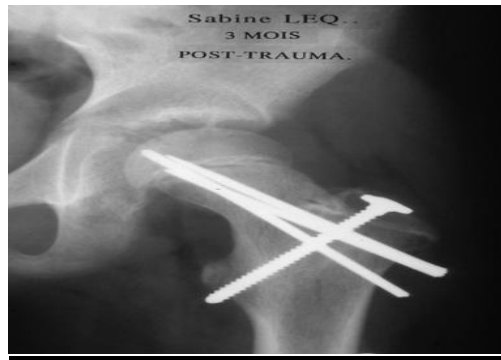-Chez le tout-petit ou du fait de l'exiguïté du col, les broches sont les seuls « implants utilisables ».

-Chez les enfants plus grands, les broches, si possible filetées, permettent de fixer provisoirement le foyer de fracture, mais c'est aux vis spongieuses qu'est confiée la stabilisation définitive.

Techniques opératoires :

Broches : broches de Kirschner non filetées, filetées :

Elles sont introduites au moteur par voie externe sous amplificateur de brillance ; on réalise un montage en triangulation ; elles sont ensuite coupées, recourbées et enfouies.

**Vis :**

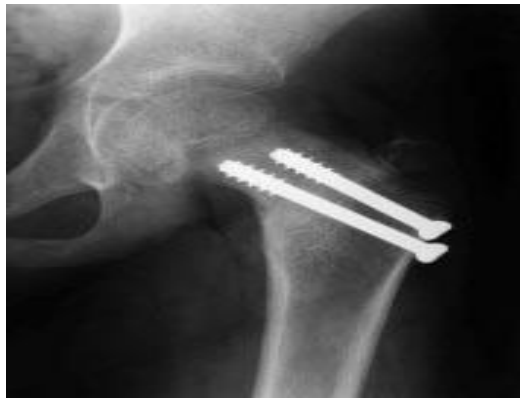Il s'agit d'un vissage « parallèle » par deux vis.

les vis respectent le cartilage de croissance

Le vissage percutané est préférable sauf si la stabilisation de la fracture a nécessité la pose de broches préalables. Dans ce cas, il s'agit d'une voie d'abord externe transmusculaire de

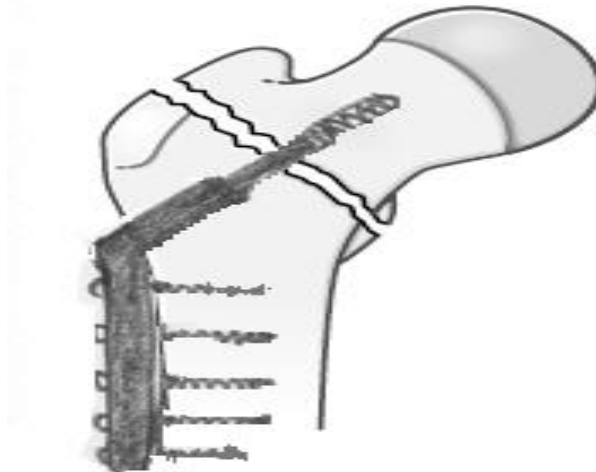
l'extrémité supérieure du fémur sur 4 à 5 cm (selon l'épaisseur du pannicule adipeux du patient).

on préfère les vis spongieuses à filetage court pour obtenir, si possible, une compression du foyer de fracture

**Vis-plaques :**

Il faut utiliser un implant de taille adaptée à celle de l'enfant type vis-plaque de Glorion-Bonnard . Ses limites sont :

- l'âge : 4-5 ans au minimum, 12 ans au maximum ;
- le poids du patient : maximum 45 kg ;
- la longueur minimale du col : 40 mm ;
- la longueur maximale du col : 90 mm.



Autres

On utilise un cerclage ou un **haubannage** pour les avulsions du grand trochanter.

Ce matériel est ôté précocement, à consolidation radiologique chez l'enfant de moins de 12 ans, pour éviter une épiphysiodèse précoce de cette zone de croissance.

4- INDICATIONS THERAPEUTIQUES :

Type i : fracture-décollement épiphysaire :

risque très élevé de nécrose et d'épiphysiodèse fémorale proximale

-Si la fracture n'est pas déplacée ;souvent la radiographie ne montre qu'un élargissement du cartilage de croissance ; une immobilisation par plâtre est suffisante chez l'enfant jeune .

- Si la fracture est déplacée, une tentative de réduction à foyer fermé doit être entreprise, suivie d'une immobilisation plâtrée .

-Si la fracture est instable, une fixation par broches de Kirschner non filetées à travers le cartilage de croissance, suivie d'une immobilisation plâtrée, est préconisée .

- En cas de fracture déplacée irréductible à foyer fermé ou si une luxation de la hanche est associée , ou polytraumatisé une réduction à foyer ouvert suivie d'une fixation par broche de Kirschner non filetée à travers le cartilage de croissance et d'une immobilisation plâtrée est indiquée .

-Chez le nouveau-né et même chez l'enfant jusqu'à l'âge de 2 ans, mais à l'exception de la fracture-luxation, une réduction anatomique n'est pas absolument indispensable car un important remodelage osseux se produit secondairement .

Dans ce cas, un traitement par plâtre ou par traction pendant quelques semaines donne encore le meilleur résultat.

-Les fractures de type I au-delà de l'âge de 12 ans sont rares mais peuvent, tout comme les épiphysiolyses idiopathiques, être traitées par un vissage à travers le cartilage de croissance. De ce fait, une ostéosynthèse stable est obtenue et une immobilisation complémentaire n'est pas indispensable..

Type ii : fracture transcervicale :

-En cas de fracture non déplacée chez l'enfant jeune, une immobilisation plâtrée peut donner de bons résultats mais un suivi régulier pendant les premières semaines est primordial afin de

détecter et de traiter rapidement un éventuel déplacement secondaire.

-Chez l'enfant de plus de 6 ans, une ostéosynthèse est indiquée.

-Si la fracture est déplacée, une réduction à foyer fermé est généralement possible.

- la fracture est fixée par des vis qui évitent le cartilage de croissance. On utilise de préférence des vis spongieuses, cannulées et à filetage court.

-En général, deux vis suffisent à condition d'effectuer un vissage parallèle pour obtenir une compression du foyer de fracture.

-Chez le jeune enfant, un plâtre pelvipédieux est mise en place afin d'éviter la mise en charge trop précoce .

-Au-delà de l'âge de 12 ans, des vis à travers le cartilage de croissance peuvent être utilisées.

-Si une réduction correcte à foyer fermé est impossible, une réduction à foyer ouvert suivie d'une ostéosynthèse s'impose.

Type iii : fracture basicervicale :

-Si la fracture est non déplacée chez un enfant en dessous de 6 ans, une immobilisation plâtrée suffit.

-Chez l'enfant de plus de 6 ans, du fait d'un risque accru de déplacement secondaire, ou en cas de fracture déplacée initialement, il est préférable de recourir à un vissage en évitant toutefois le cartilage de croissance .

Type iv : fracture intertrochantérienne :

La plupart des fractures de type IV sont déplacées mais peuvent être réduites à foyer fermé.

Certaines de ces fractures peuvent être traitées par immobilisation ou par traction continue, mais une réduction suivie d'une ostéosynthèse est le traitement de choix .

Delais d'immobilisation :

Delbet I: immobilisation de 2 mois pour les plus jeunes et de 3 mois chez les plus grands

Delbet II et III: immobilisation pendant 4a6 semaines.

Mise en charge:

la remise en charge même partielle, ne doit pas s'effectuer avant le 5ème 6ème mois et seulement à condition que la radiographie ne montre plus d'image du trait de fracture.

Contrôle radiologique:

1mois, 3mois, 6mois, 1et 2 ans.

Ablation du matériel d'OS:

Après un délais d'un an post op

-Les fractures des trochanters : sont traitées par le repos alité pendant la période algique, sauf en cas de déplacement important pour lequel on réalise un cerclage ou un vissage du grand trochanter.

-Les fractures sous-trochantériennes : Elles entrent dans le cadre des fractures hautes diaphysaires.

3-TRAITEMENT DES FRACTURES DE L'EXTREMITÉE INFÉRIEURE :

Les possibilités thérapeutiques :

Orthopédique : plâtre pelvi-pédieux

Chirurgical : Réduction

- Embrochage percutané

- Ostéosynthèse des vis.

Indication :

1-Fracture métaphysaire : motte de beurre .

Traitement orthopédique : plâtre pelvi-cruro-pédieux.

2-Les fractures décollements type I ou II de Salter peu ou pas déplacées, ou stables :

L'immobilisation plâtrée cruropédieuse avec ou sans réduction est possible.

Le plâtre est réalisé sous anesthésie générale, avec un aide.

Le plâtre de Paris est préférable pour optimiser la qualité de moulage autour de la fracture, éventuellement complété par une résine.

En absence de déplacement, le genou est immobilisé à 30° de flexion.

Un contrôle radiographique du genou plâtré de face et de profil est réalisé avant de réveiller le patient.

L'hospitalisation postopératoire courte permet l'analgésie, la mise en route d'un traitement anti-inflammatoire:

- surélévation du membre inférieur ;

- vessie de glace au contact du plâtre ;

- l'apprentissage de la marche sans appui avec cannes-béquilles sur terrain plat et dans les escaliers.

Après la sortie, des contrôles radiographiques du genou de face et de profil sont effectués à J7, J14 et J21.

Le plâtre est laissé en place pendant 6 à 8 semaines.

La rééducation est débutée au déplâtrage .

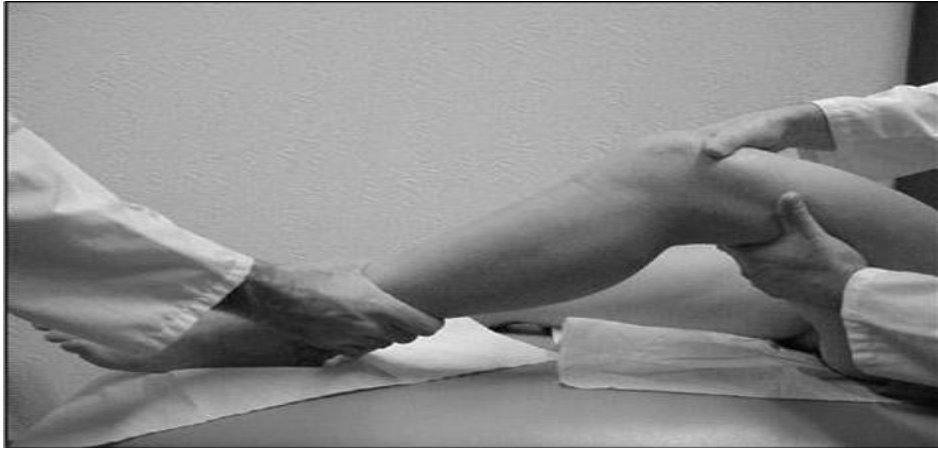
Le sport est repris 3 mois environ après l'accident.

3-Les fractures Salter II en abduction ou adduction déplacée :

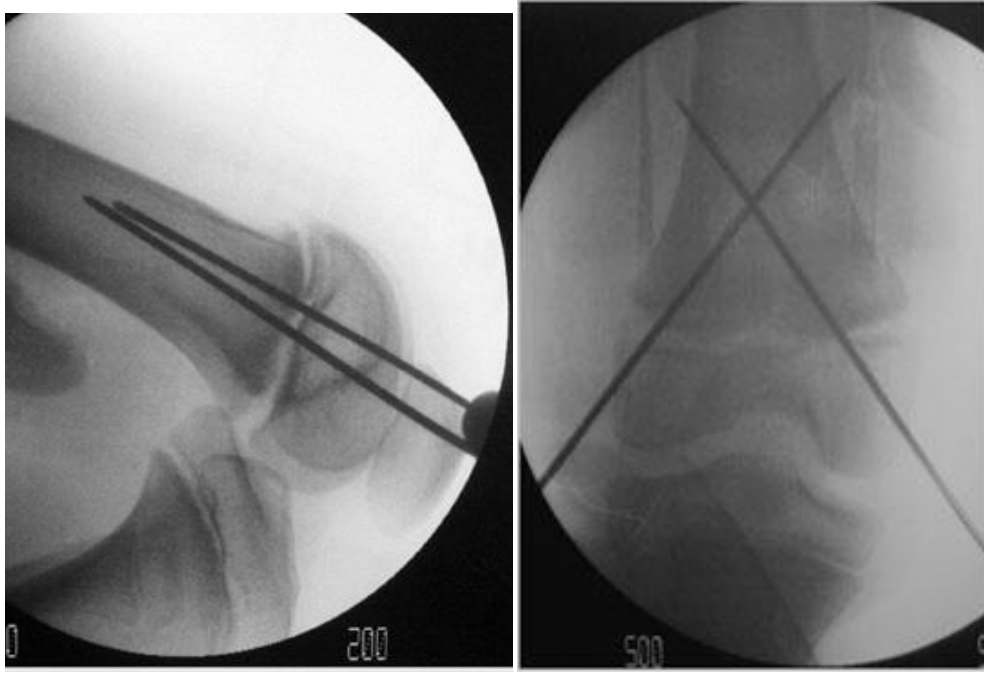
- leur réduction est obtenue par manoeuvres douces, car il existe un risque d'étirement iatrogène du nerf fibulaire commun (SPE) par les manipulations en varus.
- Elle doit être anatomique, d'autant plus que la croissance résiduelle est faible.
- Un défaut de réduction doit faire discuter une possible incarceration périostée ou musculaire et donc une réduction à ciel ouvert avec un abord du côté du refend métaphysaire.
- Lors de l'abord chirurgical direct, le risque d'épiphysiodèse asymétrique iatrogène impose le respect de la virole péri-chondrale.
- Une lésion stable autorise un traitement orthopédique par plâtre cruropédieux en flexion à 10° pour 6 semaines ; cependant, le risque de déplacement secondaire est important : c'est pourquoi la surveillance doit être stricte (J8, J14, J21).
- Une lésion instable peut être ostéosynthésée **par une ou deux vis** en compression ipsi- ou controlatérale au refend métaphysaire, selon qu'il y ait incarceration ou non.
- L'Ostéosynthèse par une seule vis : montage fragile: Plâtre indispensable.
- Les vis, qu'elles soient de 4,5 ou vis canulée de 7 mm, doivent être parallèles au cartilage de croissance.

4-Les fractures en hyperextension déplacées :Elles sont le plus souvent de type I :

- La manoeuvre de réduction est réalisée par l'opérateur avec un ou deux aides.
- Après une éventuelle correction de la translation latérale, une traction axiale douce sur genou fléchi est exercée tandis que l'opérateur « rehausse » l'épiphyse vers le bas et l'arrière cette manoeuvre est généralement facile.
- Une stabilité suffisante, genou fléchi, peut autoriser le traitement orthopédique, un plâtre cruro-pédieux de 60 à 80° de flexion sera confectionné pour 21 jours avec un relais cruro-pédieux en extension pour trois semaines.
- Toute instabilité impose une ostéosynthèse qui sera fera le plus souvent par embrochage percutané **en croix**.
- Il faudra prendre soin d'éviter :
 - le croisement des broches au niveau du cartilage de croissance, source de mauvais contrôle de la rotation,
 - les passages répétés des broches lors de multiples tentatives de fixation.
- Le brochage peut être ascendant en « tour Eiffel » ou descendant, limitant ainsi les conséquences d'un sepsis sur une broche articulaire.
- La stabilisation par broche autorise la confection d'un plâtre cruro-pédieux en légère flexion pour 45 jours, les broches sont enlevées précocement, dès l'ablation du plâtre à J45.



Manoeuvre de réduction d'une fracture déplacement épiphysaire I en hyperextension déplacée de l'extrémité distale du fémur : traction



Embrochage percutané

VIII) Complications :

1-Concernant la diaphyse :

COMPLICATIONS PRÉCOCES:

- L'embolie graisseuse :rare,
- les complications thrombo-emboliques: rares , doit être pris en compte à proximité de l'adolescence. Un traitement préventif anti-thrombotique doit être instauré lorsque la pilosité pubienne est apparue.
- Le syndrome des loges de jambe; exceptionnel il a été décrit au cours de traitement par traction au zénith.
- Le syndrome des loges de cuisse; exceptionnel souvent après un enclouage à foyer fermé.
- Les complications infectieuses; rares : après TRT par fixateur externe (ostéite du trajet des fiches) .

LES COMPLICATIONS TARDIVES :

- Le retard de consolidation et la pseudarthrose** : rares , elles surviennent au décours de fractures ouvertes . Les montages rigides peuvent perturber l'élaboration du cal et être à l'origine des retards de consolidation et de pseudarthroses.
- Les fractures itératives** sont également plus fréquentes après une ostéosynthèse par fixateur externe, ou par plaque.
- Inégalités de longueur des membres inférieurs** :l'ostéosynthèse par Plaque vissée a surtout été responsable d'allongements, et le traitement orthopédique a été responsable de la plupart des raccourcissements.
- Les cals vicieux** : dans le plan frontal : En fct du traitement utilisé, montre que le varus a été surtout retrouvé chez des adolescents traités par ECMES. Le traitement orthopédique est pourvoyeur de cals vicieux en varus et en valgus, dont le remodelage a toujours été excellent .
- dans le plan sagittal : cal vicieux en flessum.
- Les cals vicieux rotatoires : le cal vicieux en rotation externe a été retrouvé après traitement orthopédique, alors que le cal vicieux en rotation interne n'est survenu qu'après ECMES .

-Au total Le traitement orthopédique laisse, de façon quasi constante, de légers défauts morphologiques qui, pour la plupart, sont soit corrigés par la croissance, soit parfaitement tolérés chez l'enfant.

2-Concernant l'extrémité supérieure :

Les complications après fracture de hanche chez l'enfant sont fréquentes et certaines d'entre elles peuvent causer un handicap important et définitif .

La gravité des complications ainsi que leurs conséquences dépendent de :

- l'âge de l'enfant lors du traumatisme ; Plus l'enfant est âgé, plus le risque de nécrose est grand
- l'importance du traumatisme initial ;
- le type de fracture ainsi que son degré de déplacement ou d'une éventuelle luxation de hanche associée ;
- le traitement ; le délai depuis le moment du traumatisme.

La durée du suivi est un élément important. Les séries décrites dans la littérature dont le suivi est relativement court ont un taux de complications nettement inférieur à celles dont le recul est plus important .

Complications immédiates:

Rechercher toujours un éventuel Luxation de hanche associée .

-une hémarthrose peut être mesurée échographiquement

Complications tardives :

1-L'infection :

L'infection n'est pas une complication spécifique de la fracture de hanche chez l'enfant et elle n'est rapportée que de manière sporadique par quelques auteurs .

Une infection peut être favorisée par des lésions associées en cas de polytraumatisme.

2-Nécrose avasculaire :

La complication la plus fréquente 47 % et la plus redoutée

Délai d'apparition varie entre 8 mois et 1 an et demi

Dépend de : - l'âge : moy 10 ans

- Type de fracture :
 - Type I : 80-100 % (100 % si luxation ass)
 - Type II : 50-60 %
 - Type III : 30%
 - Type IV : 10 %
- Violence du traumatisme.
- Importance du déplacement.
- Les Manœuvres de Réduction .

Due : à la lésion des artères nourricières soit par rupture de l'artère circonflexe postérieure du fait de sa position et de son rôle, ou compression et ou lors des manœuvres de réductions intempestifs.

D'un point de vue clinique, la nécrose avasculaire se caractérise par des douleurs, ainsi que par une limitation de la mobilité.

Les signes radiologiques peuvent se manifester dès la 8e semaine mais dans certains cas, ils n'apparaissent qu'après 1 an et demi .

Une scintigraphie osseuse ainsi qu'une imagerie par résonance magnétique (IRM) permettent un diagnostic précoce .

Ratliff décrit trois formes de nécrose avasculaire :

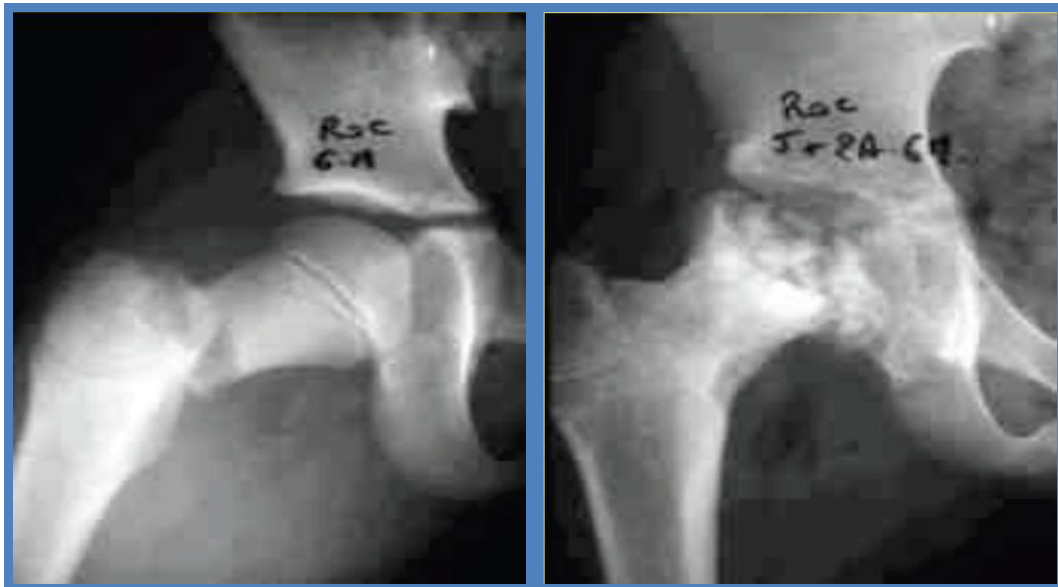
- type I : nécrose complète du fragment proximal ainsi que de l'épiphyse ;
- type II : nécrose partielle de l'épiphyse ;
- type III : nécrose de la partie de l'épiphyse située entre le trait de fracture et le cartilage de croissance proximal.

Le pronostic en cas de nécrose avasculaire est défavorable dans 60 à 70 % des cas [5].

La nécrose avasculaire donne lieu à des douleurs, une boiterie, des troubles fonctionnels, et est en grande partie responsable d'une arthrose secondaire.

Une nécrose avasculaire avec affaissement de l'épiphyse fémorale proximale entraîne un raccourcissement du membre inférieur.

Chez l'enfant jeune, une nécrose qui s'accompagne d'une fermeture précoce du cartilage de croissance peut donner lieu à un raccourcissement très important.

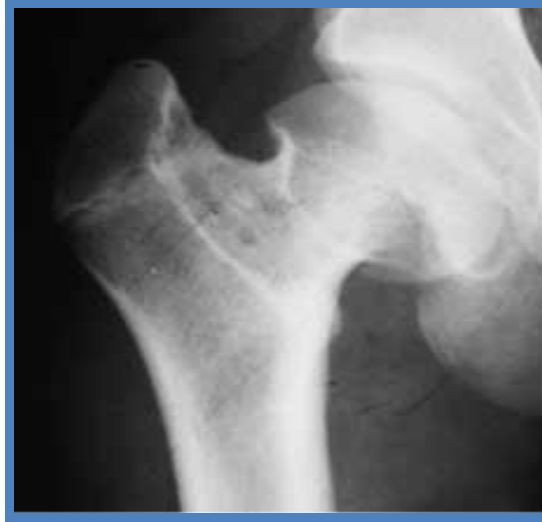

3-Cal vicieux :

Des chiffres de 20 à 30 % de cals vicieux, principalement en coxa vara, sont cités dans la littérature . Cette incidence est devenue nettement moindre si la fracture est traitée par une réduction suivie d'une ostéosynthèse .

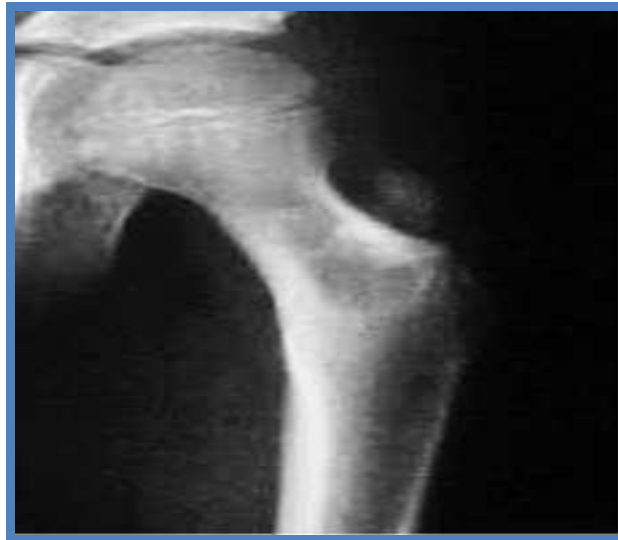La coxa vara survient également à la suite d'une nécrose avasculaire avec atteinte du cartilage de croissance ou à la suite d'un défaut de réduction, epiphysiodese .

Cette déformation, si elle est importante, donne lieu à une boiterie et une arthrose secondaire.



Chez l'enfant jeune (âge < 8 ans), un remodelage osseux secondaire est possible. Chez un enfant de plus de 10 ans, il est préférable de réaliser une ostéotomie de valgisation du fémur proximal.

La Coxa valga est due à une épiphysiodese externe le + svt bien tolère



4-Pseudarthrose :

Une pseudarthrose complique le traitement d'une fracture de hanche chez l'enfant dans 6 à 10 % des cas . apparaît essentiellement après traitement conservateur et presque exclusivement dans les fractures de type II et III .

-nettement moins fréquente depuis que l'utilisation de l'ostéosynthèse s'est généralisée .

5-Epiphysiodese :

Cette complication peut être causée par le traumatisme en soi mais également par des vis placées à travers le cartilage de croissance . Son incidence varie fortement selon les séries entre 7 et 62 % .

Une destruction complète du cartilage de croissance chez l'enfant jeune causera une différence importante de longueur des membres inférieurs. si $>$ à 2cm elle sera corrigé jusqu'à fin de croissance soit par une épiphysiodese inferieure du fémur controlatéral soit un allongement du fémur .

En revanche, la fermeture partielle du cartilage de croissance a pour résultat une déformation de la hanche en varus ou en valgus .

Une déformation en « coxa brevis » ou « coxa magna » est souvent le résultat d'une fracture de type I .

6-Autres complications :

-**La chondrolyse** est une complication typique d'une épiphysiolyse qui est rarement décrite à la suite d'une fracture .

-**Une fracture sous-trochantérienne** au point d'insertion des vis a été rapportée dans la littérature de manière sporadique. Elle est le résultat d'un forage excessif lors de l'insertion des vis.

-Chez l'enfant, **une fracture de fatigue** du matériel d'ostéosynthèse semble uniquement avoir été décrite dans des séries historiques.

Le déplacement secondaire est une complication rencontrée essentiellement après réduction à foyer fermé et immobilisation plâtrée .

3-Concernant l'extrémité inférieure :

Complications immédiates:

- Ouverture cutanée du foyer de fracture.
- Lésion vasculaire de l'artère poplitée (attention si genou flottant) : La palpation des pouls périphériques doit être systématique et comparative et répétée
- nerveuse :lésion du nerf sciatique ou de ses branches de division. L'étude de l'insensibilité et de la mobilité des orteils et du pied est systématique.
- syndrome de loge

Complications tardives :

- La Raideur et troubles de croissance font la gravité et le pronostic des décollements épiphysaires de l'extrémité inférieure de fémur.
- des différentes consultations, un cliché radiographique des deux membres inférieurs debout de face avec réglette et un âge osseux de la main et du coude seront réalisés de principe.
- Une épiphysiodèse périphérique ou un arrêt prématuré de croissance peuvent survenir aussi bien pour des fractures décollements épiphysaires de type I, II et III que sur des types IV et V.

-l'inégalité de longueur :

Son risque est de l'ordre de 25 % . Il est plus fréquent dans les décollements épiphysaires Salter I, pourtant réputés de bon pronostic.

- En cas d'inégalité de longueur prévisionnelle inférieure à 5 cm, chez l'adolescent, une

épiphysiodèse controlatérale rapide sur le membre sain peut se justifier .

-Chez l'enfant plus jeune, le pronostic d'inégalité de membres inférieurs peut être supérieur à 5 cm et un allongement du fémur lésé pourra se discuter ultérieurement.

-Défauts d'axe :

Le risque est d'environ 20 % .

- Les défauts de réduction dans le plan frontal ne bénéficient pas ou peu du remodelage osseux à l'adolescence d'où la nécessité d'une réduction anatomique.

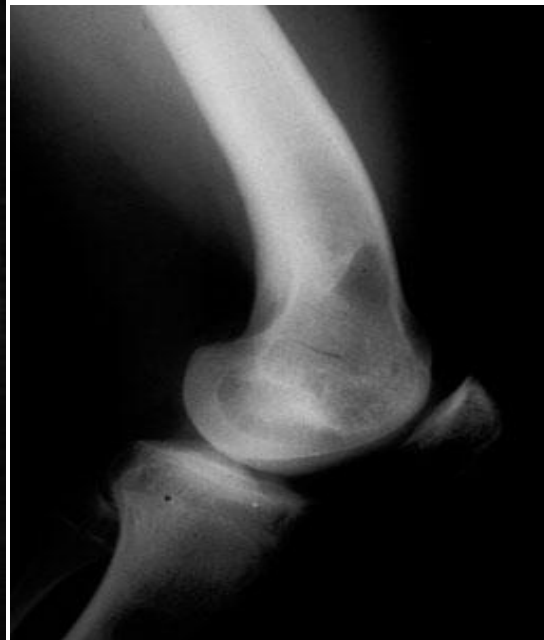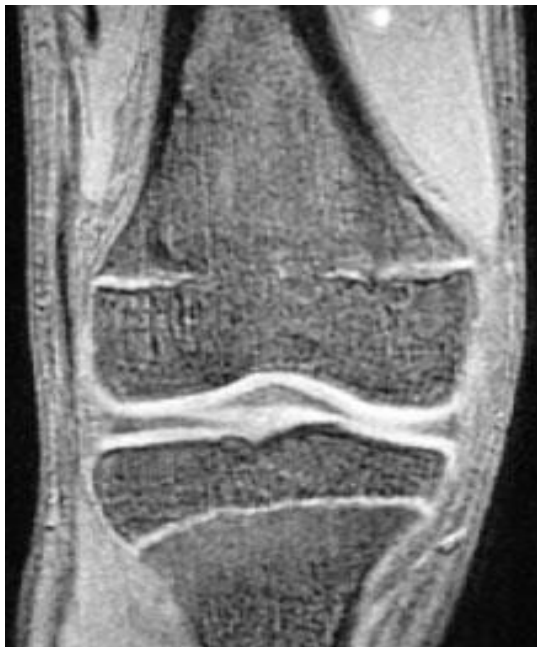-Une épiphysiodèse asymétrique peut survenir essentiellement dans les décollements épiphysaires Salter II avec une désaxation progressive **en varus** en cas d'écaille métaphysaire latérale, et en **valgus** en cas d'écaille métaphysaire médiale.

-Des examens complémentaires spécifiques peuvent au besoin préciser l'atteinte

du cartilage de croissance : un écrasement localisé de la plaque de croissance (DE Salter V) peut être vu en **IRM** ; une zone de cartilage de croissance détruite apparaîtra en hypofixation sur des tomo-scintigraphies osseuses.

-Un complément d'épiphysiodèse peut limiter la déformation, mais provoquer une inégalité de longueur des membres inférieurs .

-Une désépiphysiodèse se discute si la croissance résiduelle est supérieure à 2 ans et si le pont osseux représente moins de 30 % de la surface du cartilage de croissance .



Epiphysiodèse centrale en IRM

Séquelle d'une épiphysiodèse

postérieure ayant créé un recurvatum

-Raideurs du genou secondaires :

Elles intéressent environ 15 % de ces lésions . Le déficit d'amplitude articulaire est généralement fixé au-delà d'un an du traumatisme

IX) Traitement des complications :

1-Concernant la diaphyse :

Les complications infectieuses: après TRT par fixateur externe (ostéite du trajet des fiches) , un sépsis (ECMES) ; après débridement, antibiothérapie et ablation précoce du matériel, l'évolution a été favorable.

Le retard de consolidation et la pseudarthrose : elles surviennent au décours de fractures ouvertes(traitée par fixateur externe mono-latéral), on traite par une décortication ,greffe associée à un ECM.

Ou survenue dans les suites d'une fracture fermée traitée par un ECM, on peut traiter par une injection de moelle osseuse dans le foyer de pseudarthrose associée à un nouvel ECM.

Inégalités de longueur des membres inférieurs : Les raccourcissements du membre, l'égalisation des membres est obtenue soit par une épiphysiodèse controlatérale ou par un allongement homolatéral.

Les allongements du membre, l'égalisation est obtenue soit par une épiphysiodèse homolatérale, et soit grâce à une talonnette controlatérale .

Les cals vicieux : cals vicieux dans le plan frontal. Généralement ne nécessitent pas d'intervention chirurgicale.

- En fonction du traitement utilisé, montre que le varus a été surtout retrouvé chez des adolescents traités par ECMES. Le traitement orthopédique est pourvoyeur de cals vicieux en varus et en valgus, dont le remodelage a toujours été excellent

Les cals vicieux rotatoires:

cals vicieux en **RI**, peut être traité par une ostéotomie de dérotation fémorale,

cals vicieux en **RE**: peut être corrigé spontanément. Ou traité par ostéotomie de dérotation fémorale

Au total les complications nécessitant une reprise chirurgicale sont peu nombreuses.

2-Concernant l'extrémité supérieure :

1-NÉCROSE AVASCULAIRE :

-En cas de nécrose avasculaire chez l'enfant de moins de 6 ans, il est préférable d'attendre le plus longtemps possible avant d'intervenir chirurgicalement car un remodelage osseux peut toujours améliorer la situation .

Si un remodelage se produit, il peut se prolonger pendant 5 ans après le traumatisme. Si le remodelage osseux ne corrige pas suffisamment les déformations, il est possible de tenter d'améliorer la congruence de l'articulation grâce à une ostéotomie du bassin ou du fémur proximal .

Si les déformations sont importantes, et que les douleurs ainsi que l'impotence fonctionnelle le justifient, une arthrodèse de hanche peut être envisagée . La mise en place d'une prothèse de hanche après la fin de la croissance est une autre possibilité. Toutefois, cette alternative chez des patients jeunes peut donner lieu à de nombreux problèmes précoces .

2-PSEUDARTHROSE :

En cas de fracture oblique, il est conseillé de réaliser une ostéosynthèse après avoir effectué une ostéotomie soustrochantérienne de valgisation afin d'obtenir une horizontalisation du trait de fracture .

3-COXA VARA

Une coxa vara a, chez l'enfant de moins de 2 ans, toutes les chances de se corriger spontanément par remodelage osseux .

Si la déformation est importante (angle cervicodiaphysaire inférieur à 120°) et que l'enfant a moins de 10 ans, une épiphysiodèse du grand trochanter peut être réalisée. Chez un enfant de plus de 10 ans, il est préférable de réaliser une ostéotomie de valgisation du fémur proximal .

4-DIFFÉRENCE DE LONGUEUR DES MEMBRES INFÉRIEURS

Si la différence de longueur est de plus de 2 cm, il est conseillé de réaliser en temps utile une épiphysiodèse au membre inférieur opposé .

Si cela n'est pas possible, une ostéotomie d'allongement peut être prudemment envisagée. Toutefois, il faut veiller à ne pas causer de dommages complémentaires à la hanche déjà atteinte.

3-Concernant l'extrémité inférieure :

1-l'inégalité de longueur .

Une épiphysiodèse symétrique doit être reconnue précocement. En cas d'inégalité

de longueur prévisionnelle inférieure à 5 cm, chez l'adolescent, une épiphysiodèse controlatérale rapide sur le membre sain peut se justifier .

Chez l'enfant plus jeune, le pronostic d'inégalité de membres inférieurs peut être supérieur à 5 cm et un allongement du fémur lésé pourra se discuter ultérieurement.

2-Défauts d'axe :

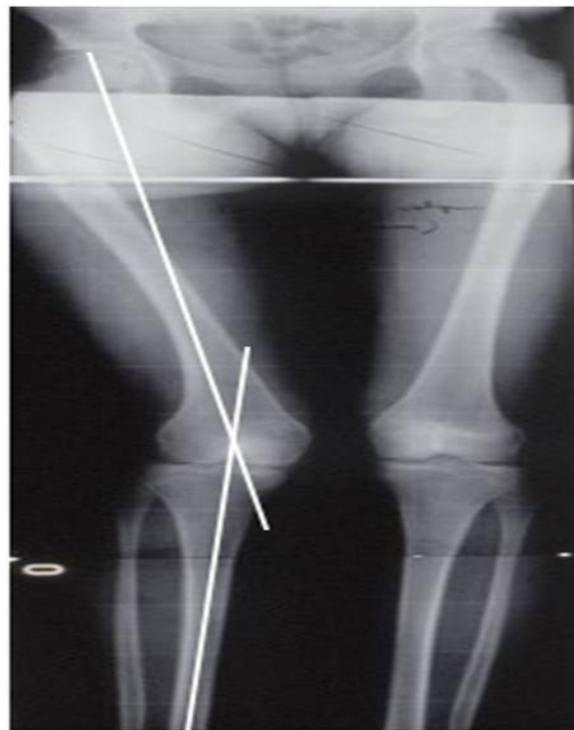
Les défauts de réduction dans le plan frontal ne bénéficient pas ou peu du remodelage osseux à l'adolescence d'où la nécessité d'une réduction anatomique.

Une épiphysiodèse asymétrique peut survenir essentiellement dans les décollements épiphysaires Salter II avec une désaxation progressive en varus en cas d'écaïlle métaphysaire latérale, et en valgus en cas d'écaïlle métaphysaire médiale.

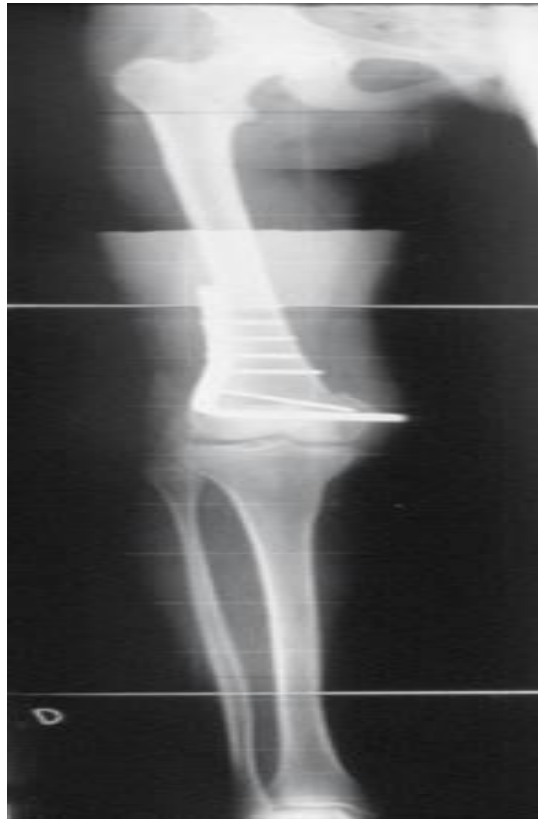Un complément d'épiphysiodèse peut limiter la déformation, mais provoquer une inégalité de longueur des membres inférieurs .

Une désépiphysiodèse se discute si la croissance résiduelle est supérieure à deux ans et si le pont osseux représente moins de de la surface du cartilage de croissance .

La correction progressive par fixateur externe permet de corriger axe et longueur dans le même temps .



Genu valgum par épiphysiodèse asymétrique



Ostéotomie fémorale de varisation en fin de croissance

X) Etude pratique :

X -1) Matériel et méthodes :

Type d'étude :

Il s'agit d'une étude rétrospective, analytique, observationnelle. l'analyse rétrospective des dossiers des 43 malades ayant présenté une fracture de la diaphyse fémorale traités au service de chirurgie infantile, EHS de Tlemcen.

Les objectifs :

- Etudier la fréquence des fractures du fémur en incluant la fracture du diaphyse et les 2 extrémités supérieure et inférieure chez les enfants en fonction de l'âge, du sexe, de la cause, le type de fracture, le déplacement et le traitement.

Période d'étude :

Du 1^{er} Janvier 2017 au 31 janvier 2018.

Population étudiée : toute la population pédiatrique.

Critères d'inclusion : toutes les fractures qui concernent le fémur y compris la diaphyse et les 2 extrémités.

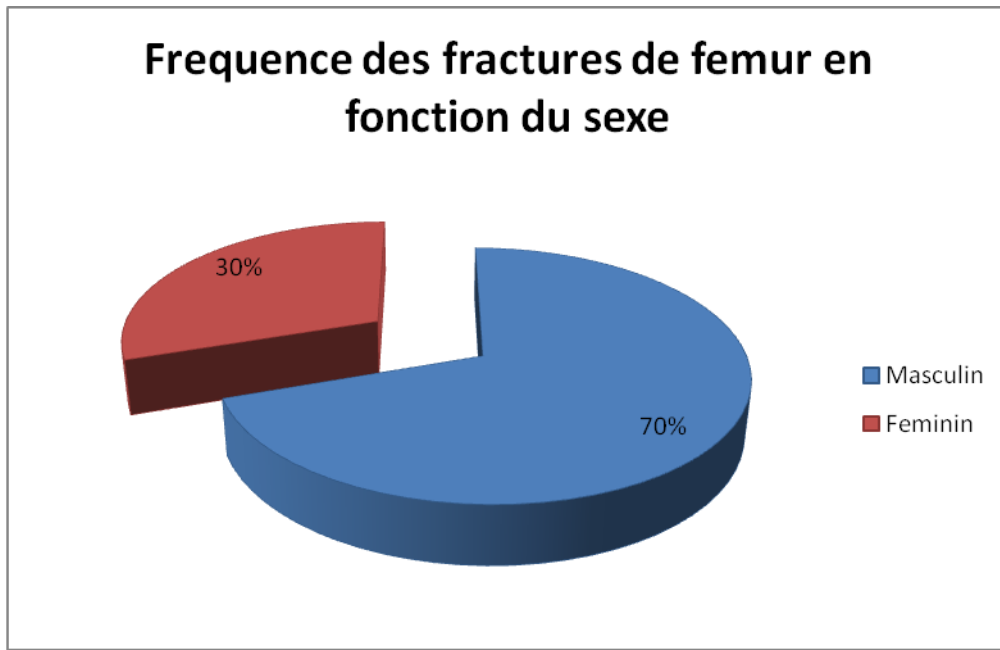
Recueil des données :

Les données ont été recueillies à partir des registres des hospitalisations du service de chirurgie infantile, EHS mère-enfant Tlemcen.

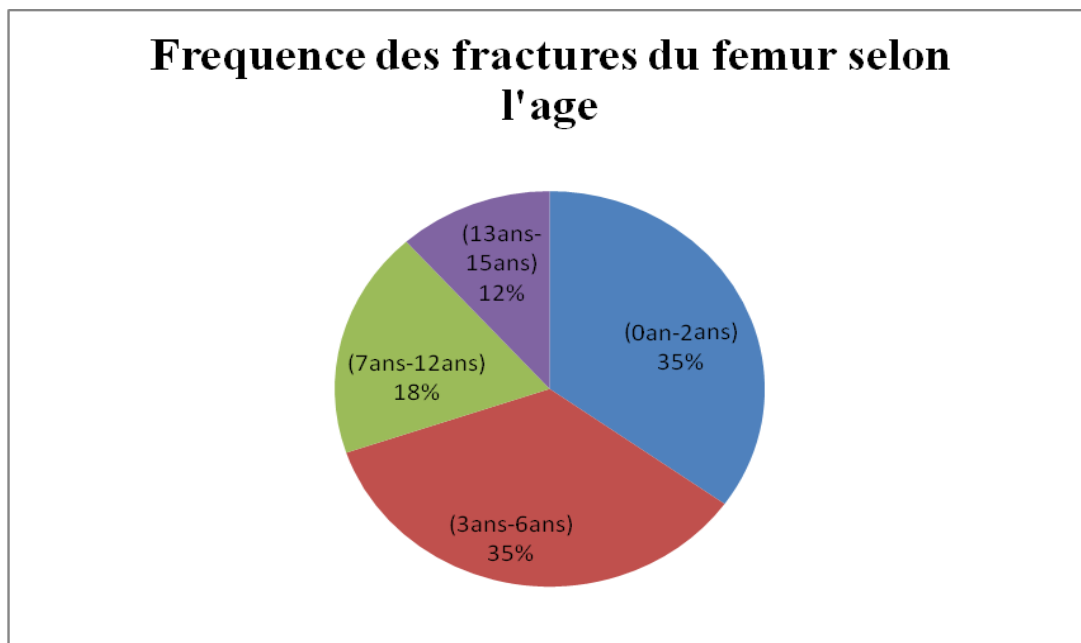
Pour chaque cas, on a enregistré les données suivantes :

- Nom et prénom
- L'âge
- Le sexe
- La cause
- Le siège
- Le type de fracture
- Le type de déplacement
- le type du traitement reçu.

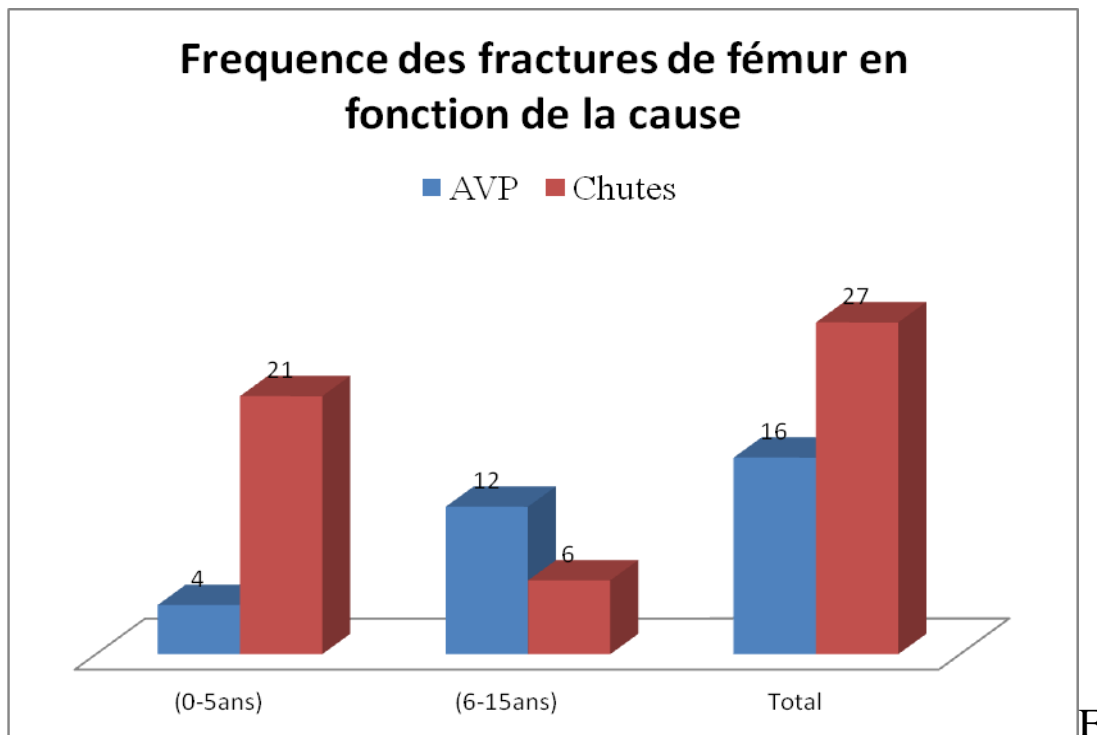
X-2) Résultats :



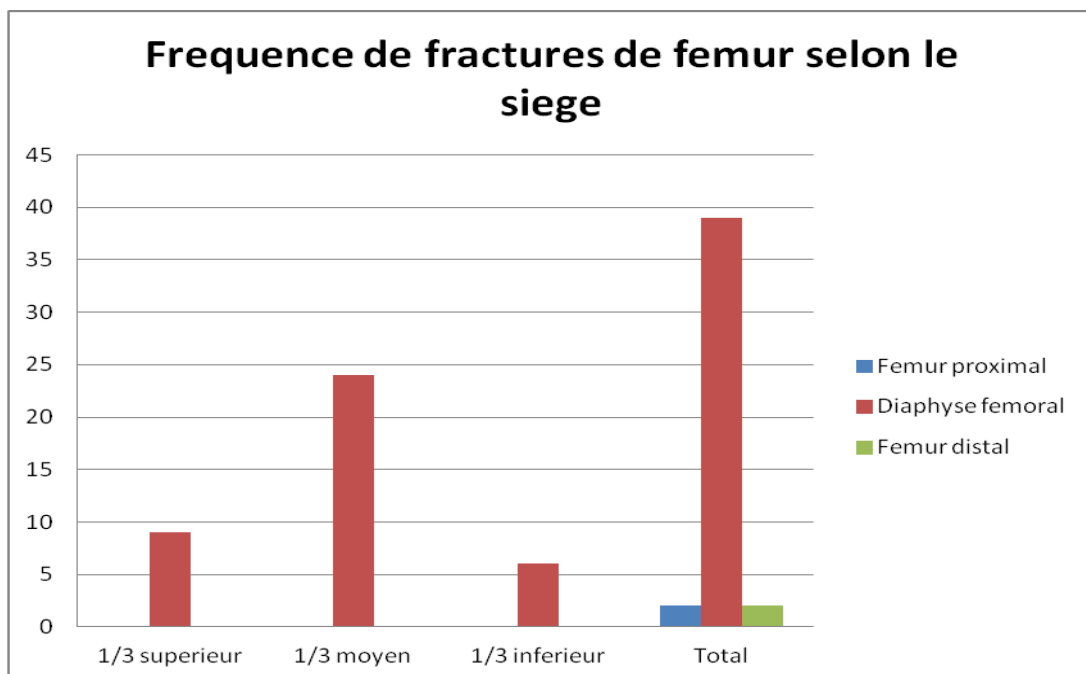
Fréquence des fractures du fémur en fonction du sexe
(Service de chirurgie infantile EHS-TLEMCEN).



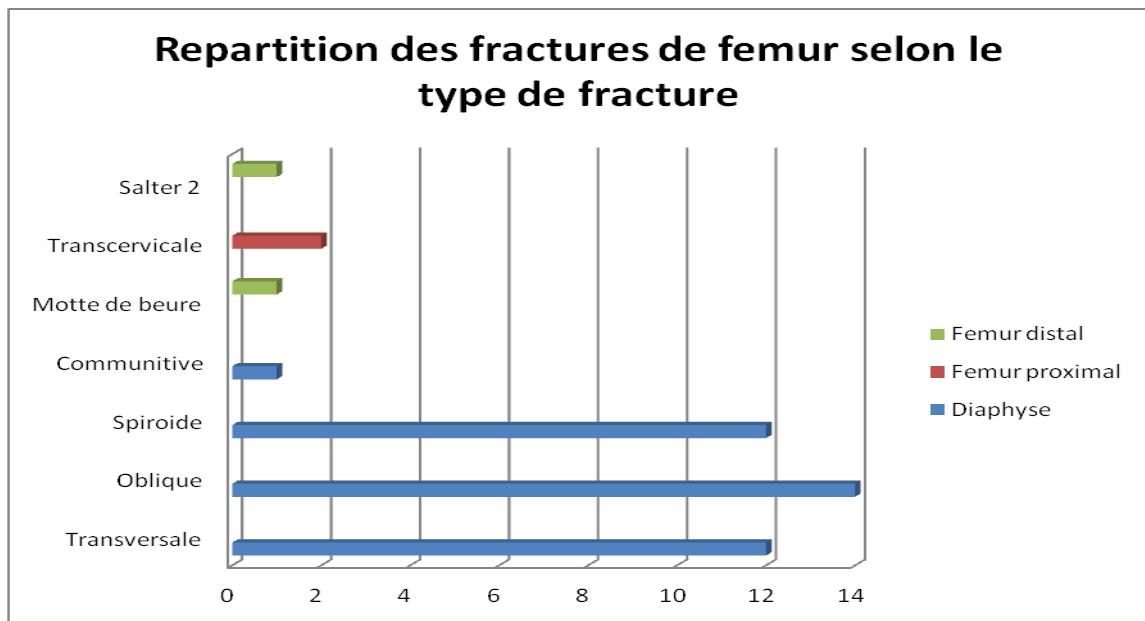
Fréquence des fractures du fémur en fonction de l'âge. (Service de chirurgie infantile EHS-TLEMCEN)



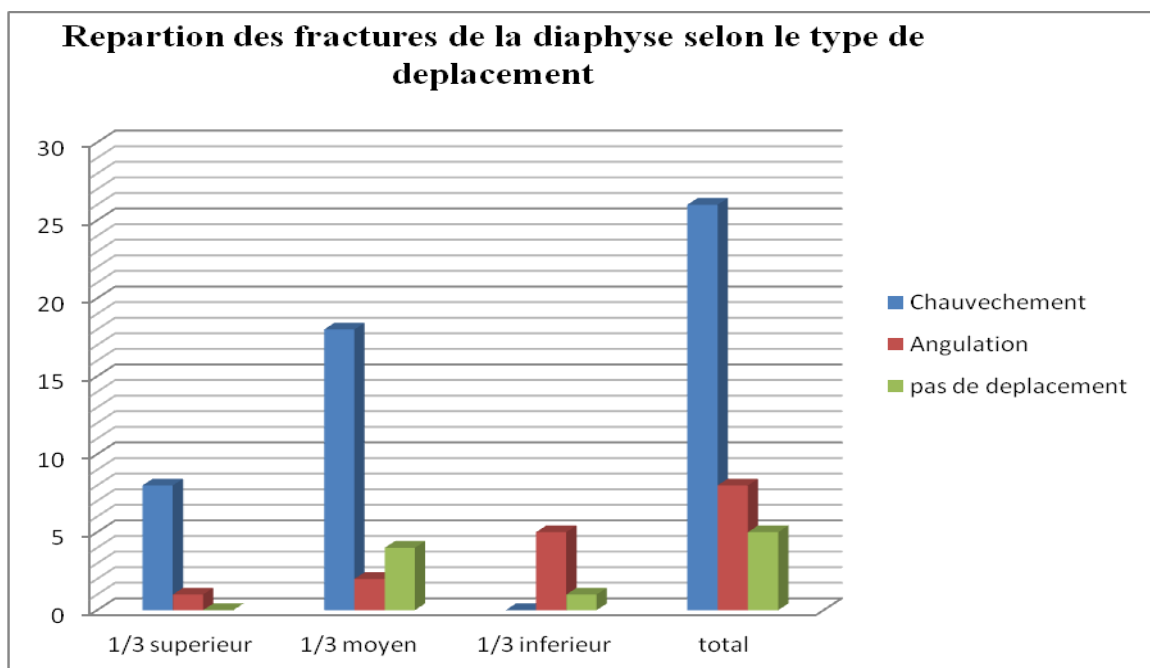
Fréquence des fractures du fémur en fonction de la cause (Service de chirurgie infantile EHS-TLEMCEN).



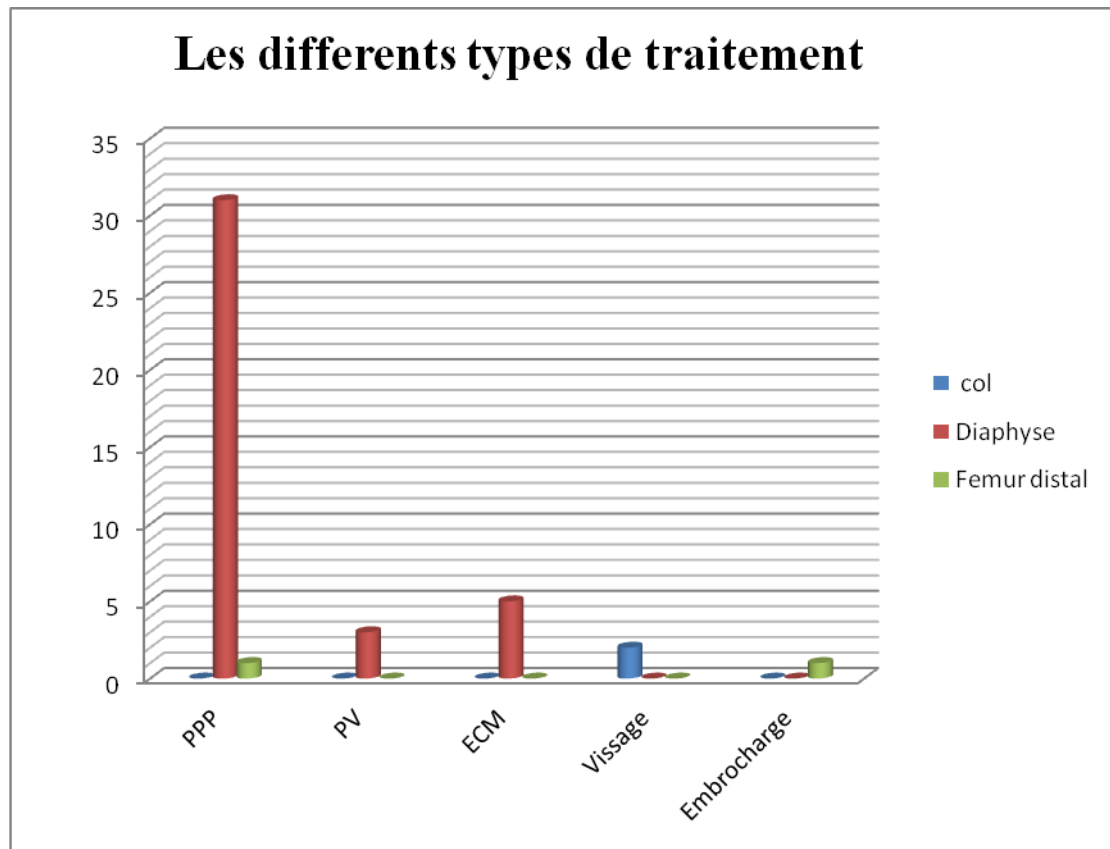
Fréquence des fractures du fémur selon le siege (Service de chirurgie infantile EHS-TLEMCEN).



Répartition des fractures du fémur selon le type
(Service de chirurgie infantile EHS-TLEMCEN).



Répartition des fractures de la diaphyse fémorale selon le type
de déplacement (Service de chirurgie infantile EHS-
TLEMCEN).



Répartition des fractures du fémur selon le type de traitement

(Service de chirurgie infantile EHS-TLEMCEN).

X-3) Discussion des résultats :

-Dans notre étude, on observe que les fractures du fémur sont plus fréquentes chez les enfants de sexe masculin (70%) avec un sexe ratio de 2,3.

-Les tranches d'âge de 0 à 2 ans et de 3 à 6 ans sont les plus fréquemment atteinte avec un pourcentage total de 70% .

-Selon la cause de traumatisme , 62% des fractures résultent d'une chute que ce soit de sa hauteur, ou d'un lieu élevé . On remarque que les chutes sont fréquentes beaucoup plus chez le petits enfants (0-5 ans) , avec 84 % d'entre eux , et les accidents de la voie publique sont fréquents chez les grands enfants et les adolescents avec un pourcentage de 66 % d'entre eux .

-Les fractures de la diaphyse fémorale sont les plus représentées avec un pourcentage de 90 % selon l'ensemble des fractures de fémur entier , le 1/3 moyen de diaphyse est le plus touché de 60 % par rapport aux autres fractures de la diaphyse. Les fractures de l'extrémité supérieure et inférieure sont rares.

-Selon le trait de fracture l'oblique est le plus fréquent puis le spiroïde puis le transversale, le trait comminutive est rare chez l'enfant on a enregistré un seul cas . dans le fémur proximal on trouve 2 fractures de col transcervicale . enfin une fracture en motte de beurre et un décollement épiphysaire type 2 dans le fémur distal .

-selon le type de déplacement le chevauchement est le plus fréquent de 66 % de l'ensemble des fractures de la diaphyse, et beaucoup plus fréquent dans les fractures de 1/3 supérieur et moyen , l'angulation représente 20 % et prédomine dans les fractures de 1/3 inférieur . 12% des fractures de la diaphyse ne représentent aucun déplacement , cela veut dire que les fractures de la diaphyse fémorale sont le plus souvent déplacées .

-Le traitement orthopédique reste le traitement initial de choix quel que soit le degré ou le type du déplacement dans 90 % des cas dans notre série , l'embrochage Centro médullaire représente 13 % des différents traitements de la diaphyse fémorale , le recours au traitement par plaque vissée est rare et surtout pour les enfants plus grands et les adolescents. Les fractures de col fémoral sont traitées par un vissage , les fractures décollement épiphysaire de fémur distal sont traités par embrochage percutané .

XI) Conclusion :

les fractures de la diaphyse fémorale sont réputées par leur bon pronostic chez l'enfant.

Le traitement orthopédique est bien toléré par les petits enfants chez qui il donne d'excellents résultats. Chez les plus grands, les techniques chirurgicales récentes, dont les risques iatrogènes sont moindres, permettent de prendre en compte le confort du patient et les impératifs scolaires sans nuire à la qualité du résultat.

Les fractures de l'extrémité supérieure du fémur sont rares chez l'enfant. Le traitement dépend largement du type de fracture et de l'âge de l'enfant. Les fractures non déplacées ou peu déplacées peuvent être traitées par plâtre pelvipédieux chez le petit enfant. Classiquement, toutes les fractures déplacées doivent faire l'objet d'une réduction et d'une fixation interne .

Les fractures du fémur distal de l'enfant représentent des lésions rares, mais potentiellement graves de par les troubles de croissance qu'elles peuvent induire. Les parents doivent être informés des risques évolutifs dès la prise en charge initiale (reste de mauvais pronostic).

Le traitement de référence quand la fracture est déplacée ; associe une réduction anatomique et une ostéosynthèse interne par broche ou par vis respectant le cartilage de croissance .

Malgré ce traitement ; on retrouve dans la littérature un taux important de complications à moyen et long terme ; dont les plus fréquentes sont les inégalités de longueur des membres inférieurs et les déviations angulaires de type genu valgum et genu varum .

XI I) Bibliographie :

- 1) Pouliquen JC, Glorion C, Langlais J et Ceolin JL. Généralités sur les fractures de l'enfant, Encycl Méd Chir (Editions Scientifiques et Médicales Elsevier SAS, Paris, tous droits réservés), Appareil locomoteur, 14-031-B-10, 2002, 15 p.
- 2) J.M. Clavert U. L.P ,Fractures chez l' enfant: particularités épidémiologiques, diagnostiques, thérapeutiques- Faculté de Médecine Strasbourg - DCEM1 2004/ 2005 - Module 12B - Appareil Loco-Moteur *Item n° 237*
- 3) J.M. Clavert, CL.KARGER ,P.LASCOMBES, J.N.LIGIER, J-P.METAIZEAU :*Fractures de l'enfant -monographie du groupe d'étude en orthopedie pediatrique.*
- 4) Collège National des Pédiatres Universitaires(CNPU) : Traumatismes chez l'enfant
- 5) J.-P. Metaizeau ,Fractures de la diaphyse fémorale chez l'enfant EMC 14-078-B-102006 Elsevier SAS. Tous droits réservés.
- 6) Centre Hospitalo- Universitaire d'Oran Clinique de Chirurgie Infantile Service du Pr Boukli Hacene fracture de la diaphyse femorale chez l'enfant Dr MENACER.I
- 7) J. Bérard, F. Chotel, R. Parot et J.-M. Durand Fractures autour du genou chez l'enfant
- 8) De Boeck H et Scheerlinck T. Fracture de l'extrémité supérieure du fémur chez l'enfant. Encycl Méd Chir (Editions Scientifiques et Médicales Elsevier SAS, Paris, tous droits réservés), Appareil locomoteur, 14-076-A-10, 2003, 7 p.
- 9) Dr.Makreloufi Centre Hospitalo- Universitaire d'Oran Clinique de Chirurgie Infantile Service du Pr Boukli Hacene Fracture de l'extrémité supérieure du fémur chez l'enfant
- 10) Chau E et Clément JL. Fractures de l'extrémité supérieure du fémur chez l'enfant. Encycl Méd Chir (Editions Scientifiques et Médicales Elsevier SAS, Paris, tous droits réservés), Techniques chirurgicales – Orthopédie-Traumatologie, 44-625, 2002, 11 p.
- 11) Claude KARGER Unité d'orthopédie pédiatrique Hôpitaux Universitaires de Strasbourg Fractures du fémur proximal chez l'enfant et l'adolescent

