

République Algérienne Démocratique et Populaire

Ministère de l'Enseignement Supérieur et de la Recherche Scientifique

ⵜⴰⵎⴰⵎⴻⵔⴰⵏⵜ ⵏ ⵜⴰⵎⴰⵎⴻⵔⴰⵏⵜ
UNIVERSITE ABOU BEKR

BELKAÏD

FACULTE DE MEDECINE

DR. B.BENZERDJEB - TLEMCEM



جامعة أبو بكر بلقايد
كلية الطب
د.ب.بن زرجب - تلمسان

DEPARTEMENT DE MEDECINE DENTAIRE

MEMOIRE DE FIN D'ETUDE POUR L'OBTENTION DU DIPLOME DE
DOCTEUR EN MEDECINE DENTAIRE

Thème :

*L'apport de la prothèse maxillo-faciale obturatrice
dans les cas de perte de substance maxillaire*

Réalisé et présenté par :

BOUHASSOUN Hanane MESSIRDI Bochra MARHOUM Siham RAMDANI Ahlam

Soutenue publiquement le 14 Juin 2018 devant le jury :

Dr A.MESLI	: Maitre Assistant en Pathologie et Chirurgie Buccale CHU-Tlemcen	Président
Dr R.MAHOUCHE	: Maitre Assistant en Chirurgie Maxillo-faciale CHU-Tlemcen	Membre
Dr A. ELGHERBI	: Maitre Assistant en Prothèse Dentaire CHU-Tlemcen	Membre
Dr K.GHEZZAZ	: Maitre Assistant en Pathologie et Chirurgie Buccale CHU-Tlemcen	Membre
Dr F.BENYOUB	: Maitre assistante en Prothèse Dentaire CHU-Tlemcen	Encadreur
Dr S.BENBEKHTI	: Maitre assistante en Epidémiologie CHU-Tlemcen	Co-Encadreur

Année universitaire 2017-2018

بِسْمِ اللَّهِ الرَّحْمَنِ الرَّحِيمِ

((رَبِّ أَوْزِعْنِي أَنْ أَشْكُرَ نِعْمَتَكَ الَّتِي أَنْعَمْتَ
عَلَيَّ وَعَلَىٰ وَالِدَيَّ وَأَنْ أَعْمَلَ صَالِحًا تَرْضَاهُ
وَأَدْخِلْنِي بِرَحْمَتِكَ فِي عِبَادِكَ الصَّالِحِينَ))

صدق الله العظيم

سورة النمل : 19

Remerciements

Remerciements

Au terme de ce travail, on saisit cette occasion pour exprimer nos vifs remerciements au bon dieu qui nous a donné la force et la patience d'effectuer ce travail.

A notre président de jury : Monsieur A. MESLI

Docteur en chirurgie dentaire

Maitre assistant en pathologie et chirurgie buccale.

Chef de service de pathologie et chirurgie buccale ; C.H.U Tlemcen

Nous vous remercions de l'honneur que vous nous faites en acceptant de présider ce jury de mémoire.

Veillez trouver ici l'expression de notre plus profond respect pour votre qualité d'enseignement.

Soyez assuré de notre gratitude et de notre sympathie.

A notre jury :

Monsieur R. MAHOUCHE

Docteur en médecine ;

Maitre assistant en chirurgie maxillo-faciale C.H.U Tlemcen

Nous vous remercions sincèrement pour la gentillesse avec laquelle vous avez accepté de siéger parmi notre jury.

Nous nous souviendrons de la qualité de l'enseignement que vous nous avez prodigués au cours de la 5^{ème} année de notre cycle de médecine dentaire.

Excellent pédagogue, vous avez su nous transmettre l'amour de votre travail.

Veillez trouver ici le témoignage de notre sympathie et de notre profond respect.

Monsieur K.GHEZZAZ

Docteur en chirurgie dentaire

Maitre assistant en pathologie et chirurgie buccale C.H.U Tlemcen

Chef d'unité des maladies à risque ; service de PCB ; C.H.U Tlemcen.

Nous tenons à vous remercier d'avoir accepté de participer au jury de notre mémoire, d'évaluer et d'enrichir ce travail. Nous vous remercions pour la qualité de votre enseignement durant nos études. Veuillez trouver par ce travail le témoignage de notre reconnaissance et de notre profond respect.

Monsieur A. ELGHERBI

Docteur en chirurgie dentaire

Maitre assistant en prothèse dentaire C.H.U Tlemcen

Vous nous faites l'honneur de participer au jury de notre mémoire.

Vous nous avez transmis tout au long de ces études vos nombreuses connaissances et votre rigueur dans le travail, Nous avons apprécié votre enseignement et votre gentillesse durant ces années d'études.

Nous vous remercions pour vos nombreuses qualités humaines et professionnelles qui imposent une profonde admiration.

Veuillez trouver, ici, le témoignage de notre profonde reconnaissance.

A notre encadreur : Madame. F. BENYOUB

Docteur en chirurgie dentaire

Maitre assistante en Prothèse Dentaire C.H.U Tlemcen

Chef d'unité; service de prothèse dentaire; C.H.U Tlemcen

Vous nous avez fait un très grand honneur de diriger ce mémoire et de nous guider tout au long de son élaboration.

Vos précieux conseils et votre disponibilité, nous ont beaucoup aidés lors de la réalisation de ce travail.

Veuillez trouver ici le témoignage de notre plus grande estime et nos remerciements les plus sincères ainsi que l'assurance de notre respect.

A Notre Co-encadreur : Madame S. BENBEKHTI :

Docteur en médecine

Maitre assistante en épidémiologie

Merci d'avoir accepté chaleureusement la tache de Co-encadreur de ce travail.

Veillez trouver en ces mots l'expression de notre vive reconnaissance et notre profonde gratitude.

Nous exprimons également notre gratitude à :

Notre doyen : Professeur N. BERBER

Notre chef de département de médecine dentaire: Professeur F.OUDGHIRI

Un spécial remerciement au corps professoral durant notre cursus d'étude pour la qualité de leur enseignement.

On tient à remercier : Monsieur AMINE DALI YUCEF, Monsieur ABDELMOUMEN BELLIFA, et Madame ATIKA HESSAINE, pour leurs aides et leurs disponibilités.

On remercie le corps paramédical et administratif de la clinique dentaire C.H.U de Tlemcen pour leur aide et leur sympathie durant notre cycle d'étude.

Dédicaces

Dédicaces

A ma très chère maman,

Un grand merci ne suffira pas à témoigner de ma reconnaissance envers ton amour inconditionnel .merci pour avoir été là, je n'ai jamais manqué de rien.

Merci de m'avoir fait réaliser que les choses les plus précieuses de la vie, sont celles qui ne s'achètent pas.

Maman, Pendant mes période de faiblesse dans la vie, Tu été forte comme une force de dieu, tu été douce et claire comme une eau courante et tu m' a appris que la vie ne peut pas être confortable sans surmonter les échecs. Que la réussite s'acquiert par la volonté d'agir lorsque le doute fait face.

L'école de la vie a été parfois rude et très dure avec moi mais tu as été une bonne professeure, et encore pour de nombreuses années à venir. Le pardon véritable est ma plus belle preuve d'amour.

Je t'aime maman.

A la mémoire de mon très cher papa,

J'aurai aimé que tu sois présent aujourd'hui, Que dieu t'accueille dans son paradis

Tu me manque beaucoup papa

A mes frères,

Pour tous ces bons moments vécus et à venir. Merci d'être toujours là pour votre sœur, sachant qu'elle est là pour vous aussi.

je serai toujours fière d'avoir des frères comme vous. Le temps qui passe nous rapproche chaque jour un peu plus.

Je vous aime.

A Messirdi Bochra,

J'étais très ravi pour mener ce travail de mémoire de fin d'étude avec vous et j'ai pu apprécier d'avantage votre forte personnalité et votre ponctualité et sérieux de travail.

Je te souhaite beaucoup de réussite pour ta vie professionnelle

Bouhassoun Hanane

*Je remercie, tout d'abord, **ALLAH** Le tout puissant, de m'avoir donné la patience, la volonté et le courage pour arriver là.*

Je dédie ce mémoire :

*A celle qui m'a donné la vie, qui s'est sacrifiée pour mon bonheur et ma réussite, qui a consenti beaucoup d'efforts pour mon bien être et pour la poursuite de mes études dans de bonnes conditions... **A ma mère.***

*A celui qui été toujours mon ombre pour m'encourager, me donner l'aide et me protéger. A l'homme de ma vie, mon exemple éternel, l'école de mon enfance et le symbole de tendresse... **A mon père.***

Chers parents, si j'en suis là aujourd'hui, c'est grâce à vous, je vous aime très fort ...

*A mon frère **Sidahmed**, merci pour ton accueil chaleureux dans ta douce maison lors mes années d'étude, pour ton soutien moral et pour tous tes précieux conseils.*

*A mon frère **Mounir**, merci pour ton encouragement, ton soutien et ton amour.*

*A mon frère **Youcef**, merci pour ton attention, ton ambiance à la maison et ta tendresse.*

*A ma belle sœur **Khadidja**, merci pour ton amour familial, ton aide et toutes tes astuces lors la réalisation de ce travail.*

*A ma belle sœur **Amina**, merci pour tous les bons moments qu'on a passé ensemble.*

*A **ma grande mère**, merci pour vos prières et votre bénédiction.*

*A mon fiancé **Abdelghani**, reçois à travers ce travail tout mon respect, ma gratitude et ma profonde reconnaissance pour tes encouragements.*

*A **ma belle famille** et particulièrement à **ma belle mère**, Que Dieu vous garde et procure de santé et de longue vie.*

*A mes neveux **Abderrahmen** et **Rayan**, et ma nièce **Meriem**, j'espère que la vie porte que de bonheur pour vous.*

*A **Siham**, C'est avec vous que j'ai connu le gout de l'amitié, merci pour ta fidélité et pour les meilleurs souvenirs de folie et de joie. Merci **chère Soussou.***

*A **Hanane**, Je suis très fière de partager ce travail avec toi, ce mémoire m'a permis de connaître ta forte personnalité, j'étais contente de notre collaboration.*

*A **Ahlem, Samia, wided, karima** et tous mes collègues avec qui j'ai passé mes meilleures années d'études.*

A toute personne qui m'a apporté d'aide, de près ou de loin, pour réussir ce travail.

Messirdi Bochra.

A mes parents,

Un grand merci ne suffira plus d'exprimer ma reconnaissance envers votre soutien et votre amour qui m'ont donné l'espoir et de la force pour se battre les difficultés et se lever après chaque bosse. Ma réussite est le fruit de vos efforts ; Merci.

A ma sœur,

Malgré ton petit âge tu m'a pousser souvent, disant que tu étais ma deuxième mère .Merci ma chérie pour ton soutien.

A mon frère,

Et on vient de parler de mon ami d'enfance ; je n'oublierais jamais nos beaux souvenirs et surtout ton humour qui donne certain réconfort morale .Que dieu te protège.

A ma grande mère,

Vous étiez comme la source lumineuse qui me fait toujours sentir que je suis proche du bout de tunnel .Merci .

A mon amie Bochra,

Je te remercie pour les beaux moments qu'on a passé durant notre long cycle ; pour les aventures qui restent gravés dans la mémoire ; pour ta belle âme qui me pousse à voir la vie en rose et aussi ton soutien .Merci ma perle

A mes amies,

Nacéra, Hanane, Sarra, Meriem, Ahlem et Zineb ; merci pour votre gentillesse, les beaux moments que nous avons passé ensemble ; en bref merci pour votre disponibilité.

Et enfin ; je viens de remercier tous ceux qui m'ont aidé de près ou de loin.

Marhoum Siham

Je dédie ce mémoire

A mes très chers parents

Qu'ils puissent trouver le modeste témoignage de mon profond amour familial, ma gratitude pour tous sacrifices que vous m'avez imposés et sans lequel je ne serais jamais arrivé à cette consécration

Je vous souhaite une longue vie

Mon père, reçois à travers ce travail ma profonde reconnaissance pour tes sacrifices, ton soutien et ton aide durant toutes mes années d'étude. J'espère que je serais à la hauteur de votre confiance pour poursuivre ta carrière en médecine dentaire.

Ma mère, merci de m'avoir fait réaliser que les choses les plus précieuses de la vie sont celles qui ne s'achètent pas

A mon cher frère Imadeddine qu'il trouve ici l'expression de ma profonde admiration pour l'affection et l'aide qu'il m'a toujours témoigné.

A toute ma grande famille : mes grandes mères, ma tante, mes oncles mes cousins et mes cousines

A la mémoire de mes grands pères

*A mes instituteurs en particulier : **Mohiédine Said, Mohiédine khatir, Bekri Benyahia***

*A mes amies dont les noms sont cités, qui ont été d'une précieuse aide durant toute ma vie : **B. Karima , B. Loubna, S. Samia***

*Aux chirurgiens dentistes : mon cousin **Mohammed** et sa femme **M. Hayat** pour leurs disponibilités, leurs gentillesse, ainsi pour l'inspiration, l'aide et le temps qu'ils ont bien voulu consacrer.*

A tous mes collègues du groupe de prothèse dentaire

*Aux gens de clinique dentaire de Tlemcen en particulier **H.ATIKA***

A mes amis

En témoignage de ma grande estime avec mes souhaits de réussite, de santé et de bonheur.

Ramdani Ahlam

Sommaire

Remerciements	i
Dédicaces	v
Liste des abréviations	xiii
Liste des figures	xv
Liste des tableaux	xix
I. Introduction	1
II. Problématique	2
III. Revue de littérature	4
III.1. Rappels	4
III.1.1. Rappel historique sur la prothèse maxillo-faciale :	4
III.1.2. Rappel anatomique	6
III.1.2.1. Région palatine	6
III.1.2.2. Les cavités sinusiennes	7
III.1.2.3. Les sinus maxillaires	8
III.1.2.4. Cavités nasales	8
III.2. Les étiologies des pertes de substance maxillo-faciale	9
III.2.1. Les étiologies congénitales	9
III.2.1.1. La fente labio-maxillo-palatine	9
III.2.1.2. Les syndromes malformatifs	12
III.2.2. Les étiologies tumorales	14
III.2.2.1. tumeurs malignes	14
III.2.2.2. tumeurs bénignes.....	21
III.2.3. Les étiologies traumatiques	23
III.2.3.1. fréquence.....	23
III.2.3.2. Les causes	25
III.2.4. Les étiologies Iatrogènes.....	26
III.2.4.1. Extractions dentaires	26
III.2.4.2. Chirurgie pré-implantaire	26
III.2.4.3. Chirurgie endodontique	26
III.2.5. Les infections	27
III.3. Classification des pertes de substance maxillaire	30
III.3.1. Classification de Devauchelle	30
III.3.2. Classification de Benoist.....	31

III.4. Séquelles des pertes de substance	32
III.4.1. Séquelles fonctionnelles et esthétiques	32
III.4.1.1. Séquelles fonctionnelles	32
III.4.1.2. Séquelles infectieuses	32
III.4.1.3. Séquelles tissulaires.....	32
III.4.1.4. Séquelles esthétiques	32
III.4.2. Séquelles psychologiques de la défiguration	33
III.5. L'apport de la prothèse obturatrice dans les cas des pertes de substance maxillaire.....	33
III.5.1. La symbiose chirurgico-prothétique	33
III.5.2. Définition de la prothèse obturatrice	34
III.5.3. La configuration de la prothèse obturatrice	34
III.5.4. Le rôle de la prothèse obturatrice	36
III.5.5. Les impératifs de la prothèse obturatrice	36
III.5.5.1. Rétention et Stabilité	37
III.5.5.2. La sustentation	37
III.5.5.3. Le poids de la prothèse	37
III.5.5.4. L'hygiène	38
III.5.5.5. La respiration	38
III.5.5.6. L'écoulement salivaire	38
III.5.5.7. L'étanchéité	38
III.5.5.8. Conditions de prise en charge	38
III.5.6. Critères de choix de l'appareillage	38
III.5.6.1. Taille de la perte de substance	39
III.5.6.2. Présence ou non de dents sur l'arcade	39
III.5.6.3. Moment où le patient est vu par le spécialiste en prothèse	39
III.5.6.4. Capacités du patient	39
III.6. Réhabilitation prothétique des pertes de substance orales	40
III.6.1. Les matériaux	40
III.6.2. Différents types de la prothèse maxillo-faciale obturatrice	45
III.6.2.1. La prothèse obturatrice immédiate.....	45
III.6.2.2. Prothèse obturatrice provisoire ou semi-immédiate.....	48
III.6.2.3. Prothèse obturatrice transitoire	49
III.6.2.4. La prothèse d'usage.....	51

IV. Objectifs de l'étude	57
IV.1. Objectif principal	57
IV.2. Objectif secondaire	57
V. Matériel et méthodes	59
V.1. Type de l'étude	59
V.2. Cas cliniques	59
V.2.1. Population de l'étude	59
V.2.1.1. Critères d'inclusion	59
V.2.1.2. Définition des cas :	59
V.2.1.3. Critères de non inclusion :	60
V.2.2. Nombre d'observations	60
V.2.3. Lieu de l'étude	60
V.2.4. Durée et période de l'étude	60
V.2.5. Collecte de données	60
V.2.6. Déroulement de l'étude	60
V.2.7. Paramètres étudiés	62
V.2.8. Thérapeutique prothétique :	62
V.3. Etat de connaissances du personnel médical et dentaire sur la prise en charge des pertes de substance maxillaire.	63
V.3.1. Population enquêtée	63
V.3.2. Lieu de l'étude	63
V.3.3. Durée et période de l'étude	63
V.3.4. Collecte des données	63
V.3.5. Saisie et analyse statistique des données	64
VI. Résultats	66
VI.1 Cas cliniques	66
VI.2. Etat de connaissances du personnel médical et dentaire sur la réhabilitation prothétique dans la prise en charge des pertes de substance maxillaire.	120
VI.2.1 Description de l'échantillon enquêté :	120
VI.2.2. Caractéristiques des pertes de substance maxillaire des patients ayant consulté chez la population enquêtée :	121
VI.2.3. Etat de connaissances des personnes enquêtées sur la prise en charge des pertes de substance :	123

VII. Discussion.....	128
VIII. Conclusion	137
IX. Références bibliographiques.....	139
X. Annexes.....	148

Liste des abréviations

AD	: accident domestique
AS	: accident de sport
AT	: accident de travail
ATM	: articulation temporo-mandibulaire
AVP	: accident de voie publique
BP	: biphosphonate
CBCT	: Cône Beam Computerized Tomography
CBN	: communication bucco-nasale
CBS	: communication bucco sinusienne
CBSN	: communication buconaso sinusienne
CBV	: coups et blessures volontaires
CHU	: centre hospitalier universitaire
DV	: dimension verticale
E.H.U	: établissement hospitalier universitaire
EEC	: Ectrodactyly, Ectodermia dysplasia, Cleft lip and palate
EPH	: établissement public hospitalier
EPSP	: établissement public de santé de proximité
OPG	: orthopantomogramme
ORL	: oto-rhino-laryngologie
ORN	: ostéoradionécrose
PAP	: prothèse amovible partielle
PAT	: prothèse amovible totale
PDS	: perte de substance
PEI	: porte empreinte individuel
PIM	: position d'intercuspidation maximale
PMF	: prothèse maxillo-faciale

- POP** : plan d'occlusion prothétique
- PPAR** : prothèse amovible en résine
- RC** : relation centré
- SYN** : synonyme
- VADS** : voies aéro-digestive supérieures

Liste des figures

Figure 1 : Le massif facial osseux, vue de face	6
Figure 2 : Voûte palatine – Vue inférieure, du voile du palais	7
Figure 3 : Sinus para nasaux-Coupe frontale	8
Figure 4 : Cavité nasale - Paroi médiane	9
Figure 5 : Fente unilatérale complète	11
Figure 6 : Empreinte d'une fente unilatérale complète	11
Figure 7: Orthèse positionnée en bouche	11
Figure 8: Fente vélo-palatine non opérée	12
Figure 9: Prothèse vélo palatine et obturateur de Suersen.....	12
Figure 10: Nourrisson présentant un syndrome de Pierre Robin.....	12
Figure 11: Enfant atteint du syndrome de Treacher-Collins	13
Figure 12: Fente labio-palatine chez un enfant atteint du syndrome	13
Figure 13: Ectrodactylie de la main dans le cadre du syndrome EEC	14
Figure 14: Carcinome épidermoïde de la cavité buccale.....	15
Figure 15: Répartition des cancers de la cavité buccale selon leurs variétés histologiques	16
Figure 16: Répartition des cancers de la cavité buccale selon leur sous-localisation	17
Figure 17: Aspect postopératoire après exérèse chirurgicale d'un carcinome	18
Figure 18: chirurgie d'exérèse d'un carcinome épidermoïde au niveau de l'hémi-maxillaire droit	19
Figure 19: la mucite.....	19
Figure 20: conséquences bucco-dentaires de la xérostomie [caries post radiques]	20
Figure 21: Ostéochimionécrose	21
Figure 22: Ostéoradionécrose	21
Figure 23: Améloblastome	22
Figure 24: Odontome complexe.....	22
Figure 25: Odontome composé.....	22
Figure 26: Kyste radiculo-dentaire.....	23
Figure 27: Répartition des traumatisés maxillo-faciaux selon la tranche d'âge	24
Figure 28: Répartition des traumatisés maxillo-faciaux selon le sexe	24
Figure 29: exemple d'un traumatisme balistique	25
Figure 30: Répartition des traumatisés maxillo-faciaux selon l'étiologie du traumatisme	26
Figure 31: Radiographie panoramique montrant une CBS droite.....	27
Figure 32: Hyperplasie candidosique chronique de la face interne de joue, zone rétro commissurale	27
Figure 33: Une lésion infectieuse due au noma.	28
Figure 34: Glossite scléreuse superficielle de syphilis tertiaire.	28
Figure 35: lésion dus à une ORN (source université paris V).	29
Figure 36: ostéochimionécrose due à l'utilisation de biphosphonates	29
Figure 37: Classification de Devauchelle.	30
Figure 38: Une petite perte de substance entraînant une communication bucco-sinusienne gauche.....	31

Figure 39: Une grande perte de substance maxillaire entraînant une communication naso-bucco-sinusienne.....	32
Figure 40: Prothèse monobloc chez un patient édenté avec obturateur en résine associé.....	35
Figure 41: Prothèse à étage chez un patient édenté avec obturateur indépendant en silicone.....	36
Figure 42 : Alginate utilisée en prothèse maxillo-faciale.....	41
Figure 43 : Silicones utilisée en prothèse maxillo-faciale.....	42
Figure 44 : Résine dure utilisée en prothèse maxillo-faciale.....	43
Figure 45 : exemple de Résine molle utilisée en prothèse maxillo-faciale.....	45
Figure 46: Empreinte primaire d'une tumeur palatine.....	46
Figure 47: Modèle résequé réalisé au laboratoire avec la plaque palatine.....	46
Figure 48: Prothèse obturatrice semi-immédiate réalisée à partir d'une prothèse adjointe partielle en résine préexistante.....	48
Figure 49: Prothèse obturatrice transitoire.....	49
Figure 50: Empreinte anatomique primaire vue palatine.....	52
Figure 51: Empreinte fragmentée de Soulet.....	54
Figure 52: Prothèse à étage système capteur-aimant permettant la jonction obturateur silicone-prothèse en résine.....	55
Figure 53 : Vue de face et de profil.....	67
Figure 54 : Fente vélo alvéolo palatine.....	67
Figure 55: Empreinte primaire supérieure avec un porte empreinte de série.....	68
Figure 56 : Empreinte primaire supérieure et inférieure.....	69
Figure 57 : modèles primaires supérieur et inférieur.....	69
Figure 58: Empreinte secondaire supérieure.....	70
Figure 59: Empreinte secondaire inférieure.....	70
Figure 60 : Enregistrement d'occlusion.....	71
Figure 61: Montage des dents prothétiques.....	71
Figure 62 : Essayage de montage en bouche.....	72
Figure 63 : Prothèse maxillo-faciale obturatrice d'usage avec son obturateur rigide.....	72
Figure 64 : vue de face et de profil.....	74
Figure 65. : Vue intra buccale de la Fente alvéolo palatine séquellaire.....	75
Figure 66: Panoramique dentaire.....	76
Figure 67. Empreinte primaire supérieure.....	77
Figure 68: Empreinte primaire mandibulaire.....	77
Figure 69: Modèle primaire supérieur.....	78
Figure 70 : Modèle primaire mandibulaire.....	78
Figure 71: Empreinte secondaire supérieure.....	79
Figure 72 : Maquettes d'occlusion.....	79
Figure 73: Enregistrement d'occlusion.....	80
Figure 74 : Essayage de montage en bouche.....	80
Figure 75: Prothèse obturatrice provisoire.....	81
Figure 76 : Prothèse obturatrice en bouche.....	81
Figure 77: vue de face et de profil.....	84

Figure 78 : Vue intra buccale de la perte de substance lors de la première consultation (Mucite grade 3)	84
Figure 79 : Ancienne prothèse de la patiente utilisée pour prise d’empreinte primaire..	86
Figure 80: Empreinte primaire enregistrant la perte de substance maxillaire	86
Figure 81: Modèle primaire	87
Figure 82: Empreinte primaire inférieure	87
Figure 83: porte empreinte individuel en résine froid	88
Figure 84 : empreinte secondaire supérieure	88
Figure 85: Empreinte secondaire inférieure	89
Figure 86: Montage des dents prothétiques	89
Figure 87: Prothèse obturatrice transitoire avant rebasage au (FITT de Kerr®)	90
Figure 88: Prothèse obturatrice transitoire rebasée au (FITT de Kerr®)	91
Figure 89: Insertion de prothèse en bouche, patiente en occlusion.....	91
Figure 90 : Prothèse en bouche	92
Figure 91: vue de face et de profil	95
Figure 92 : Vue intra buccal montrant un édentement partiel du patient avec limitation d’ouverture buccale et hygiène bucco-dentaire insuffisante	95
Figure 93: Vue intra buccale de la perte de substance	96
Figure 94 : Panoramique dentaire du patient montrant une maxillectomie totale gauche avec une grande CBN	96
Figure 95: Empreinte primaire supérieure avec un port empreinte de série	97
Figure 96: Empreinte primaire inférieure	97
Figure 97: Modèle primaire supérieur	98
Figure 98: Porte empreinte individuel supérieur.....	98
Figure 99: Empreinte secondaire supérieure	99
Figure 100: Modèle secondaire supérieur	99
Figure 101: Maquette d’occlusion supérieure	99
Figure 102: Enregistrement d’occlusion	100
Figure 103: Essayage du montage des dents prothétiques	100
Figure 104: Prothèse obturatrice définitive d’usage avec son obturateur rigide	101
Figure 105 : Vue intra buccale de perte de substance	102
Figure 106: Panoramique dentaire montre une CBS du coté droit	103
Figure 107: Empreinte primaire supérieure	104
Figure 108: L’enregistrement de l’occlusion.....	104
Figure 109: Prothèse insérée en bouche comblant l’orifice de la CBS	104
Figure 110 : photo de face et vue de profil	105
Figure 111: la communication bucco sinusienne	106
Figure 112: Empreinte supérieur montre une perte de substance	107
Figure 113: Empreinte inférieure	107
Figure 114: Modèle supérieur	108
Figure 115: modèle inférieur	108
Figure 116 : les maquettes d’occlusion en bouche.....	109
Figure 117: Essayage du montage.....	109
Figure 118: Prothèse supérieure et inférieure (intradors de la prothèse)	110
Figure 119: Prothèse supérieure et inférieure (extradors de la prothèse)	110

Figure 120: Prothèse en bouche (patient en occlusion).....	111
Figure 121: Vue intra buccale (prothèse en bouche).....	111
Figure 122: Modèle primaire supérieur préopératoire	113
Figure 123: Une radio panoramique du patient qui montre une radio opacité du coté gauche.....	114
Figure 124: Maxillectomie et curage ganglionnaire	114
Figure 125: Fermeture de lambeau superficielle.....	115
Figure 126: La masse tumorale	115
Figure 127:Plaqué + matériaux de l'obturateur chirurgical.....	116
Figure 128: Photo de face	117
Figure 129: vue intra buccale de la perte de substance maxillaire.....	117
Figure 130: Empreinte primaire supérieure post opératoire	118
Figure 131. Répartition des pertes de substance maxillaire selon leurs étiologies	122
Figure 132. Répartition des pertes de substance acquises selon leurs causes	122
Figure 133 : répartition des pertes de substance congénitale selon leurs causes	123
Figure 134 : la répartition des services concernés par la prise en charge des pertes de substance maxillaire.	123
Figure 135: Répartition de la population enquêtée selon les méthodes de traitement préférées.....	124
Figure 136: la répartition de la population selon le degré de nécessité de la thérapeutique prothétique dans la prise en charge des PDS maxillaires	125
Figure 137: répartition de la population selon leurs connaissances sur la prothèse obturatrice	125
Figure 138 : sources de connaissances de la population sur la prothèse obturatrice. ...	126

Liste des tableaux

Tableau 1 : Avantages et inconvénients des obturateur souples et en résine	52
Tableau 2. Répartition de la population enquêtée selon la filière et le grade.	120
Tableau 3 . Répartition de la population enquêtée selon la structure de santé.	120
Tableau 4. Répartition de personnels ayant reçus des patients atteints d'une PDS	121
Tableau 5. Répartition des PDS selon leurs localisations	121

I. Introduction

Les pertes de substance acquises ou congénitales du maxillaire offrent une variété de déficits anatomiques et fonctionnels. Elles entraînent des gênes considérables aux patients du fait de la perte des parois de cloisonnement des cavités naturelles orofaciales qui interviennent substantiellement dans l'exercice des fonctions manducatrice ¹.

Ces pertes de substance génèrent des déficits polymorphes qui posent l'urgence et la nécessité d'une réhabilitation prothétique pour le palais dur et le palais mou.

Malgré l'évolution des techniques chirurgicales de reconstruction et l'essor de la microchirurgie, la prothèse obturatrice conventionnelle reste encore d'actualité, là où

La chirurgie réparatrice a échouée ou n'est plus possible ou encore en tant que prothèse transitoire dans l'attente d'une réparation chirurgicale.

Elle a aussi pour objectif de restaurer l'étanchéité au niveau des pertes de substance afin de rétablir les principales fonctions de mastication, de déglutition, de phonation et de redonner au patient un aspect esthétique satisfaisant qui lui permettront une réintégration socioprofessionnelle acceptable².

Cela nécessite un travail d'équipe formée formé de chirurgien, médecin dentiste, radiothérapeute, psychiatre, orthophoniste, assistant social...pour une prise en charge globale³.

Le but de ce travail porte sur la nécessité de la réhabilitation prothétique dans la prise en charge des patients atteints des pertes de substance maxillaire.

II. Problématique

Lorsque les patients se présentent dans le service de Prothèse dentaire, ils ont déjà parcouru un « long chemin de lutte » vers la guérison avec toutes les étapes angoissantes qui s'y rattachent : La perte de substance maxillaire n'est pas toujours réparable chirurgicalement, ce qui plonge les patients dans un profond désarroi. Il est difficilement acceptable pour ces patients de subir une mutilation les menant à une destruction de leur identité et à une certaine forme d'exclusion. La prothèse maxillo-faciale constitue leur meilleur espoir de retrouver une certaine estime d'eux même et leur place dans la société⁴.

La réunion d'une équipe pluridisciplinaire formée d'un chirurgien (ORL, stomatologiste ou maxillo-facial), d'un radiothérapeute, d'un médecin dentiste, d'un psychiatre et d'une assistante sociale, est le problème primordial pour la prise en charge de ce type de pathologie.

A l'Ouest d'Algérie, peu d'études ont été effectuées sur la place de la prothèse maxillo-faciale obturatrice dans la prise en charge multidisciplinaire des patients atteints des pertes de substance maxillaire : la thèse de docteur Mansour BOUSMAHA, intitulée « **cancers maxillaires : conséquences anatomo-physiologiques et mis en oeuvre des traitements de réhabilitation prothétique** », l'hôpital militaire régionale et universitaire d'Oran-Algérie, année 2010, a été réalisée dans ce contexte.

Nous aborderons dans le cadre de cette étude, la nécessité de la réhabilitation prothétique des pertes de substance maxillaire pour l'amélioration de la qualité de vie de ces patients, détaillant les étapes de réalisation prothétique et les critères auxquels la prothèse obturatrice doit répondre.

Revue de littérature

III. Revue de littérature

III.1. Rappels

III.1.1. Rappel historique sur la prothèse maxillo-faciale⁵ :

La nécessité et l'idée de dissimuler les difformités acquises ou congénitales de la face sont très anciennes : elles datent du troisième millénaire avant notre ère. Ceci ne doit pas étonner puisque le visage, principal moyen d'expression des sentiments, a de tout temps été de la part de l'homme l'objet d'une intention toute particulière. Au fil des siècles, les reconstitutions de la face se sont améliorées pour aboutir à notre époque à une discipline à part entière : LA PROTHESE MAXILLO-FACIALE.

Elle n'en demeure pas moins la plus ancienne des disciplines concernant la réhabilitation du corps humain.

a. L'antiquité

Des archéologues ont découvert dans les tombeaux de l'ancienne Egypte des masques faciaux appliqués sur le visage des momies. Il devait s'agir de prothèses destinées à cacher les dégradations du visage de mort avec le temps.

Des restaurations artificielles datant de II^{ème} siècle avant J-C, ont été retrouvées en Chine. Elles devaient servir de prothèses nasales et auriculaires. Elles sont en bois, en terre cuite, en cire ou en métal recouvert de laque.

b. XVI^{ème} siècle :

Ambroise Paré [1510-1590], ce chirurgien est sans nul doute le premier à entrevoir les liens étroits et complémentaires entre la prothèse et la chirurgie.

Pendant ce siècle, la syphilis se répandit à travers l'Europe de l'ouest laissant derrière elle de nombreuses mutilations faciales et la chirurgie à cette époque est souvent mutilante aussi.

Ambroise Paré imagine donc divers artifices prothétiques pour corriger ces conséquences néfastes, il introduit des prothèses intra-orales pour la réparation des anomalies faciales, il mérite donc d'être reconnu comme « le père de la chirurgie moderne », Ambroise Paré est aussi celui de la prothèse maxillo-faciale.

c. XVIII^{ème} siècle:

Le chirurgien dentiste, Pierre Fauchard [1678-1761] élabore des techniques plus ingénieuses, il utilise des obturateurs vélo-palatins pour corriger certaines anomalies des fentes faciales congénitales. Ses plaques se composent d'une plaque palatine et de deux ailes mobiles et repliables recouverts d'éponge pour ne pas blesser. Ces ailes assurent une étanchéité de la fente palatine et la sustentation de la prothèse.

En 1757, Bourdet améliore la technique en fixant l'obturateur aux arcades dentaires à l'aide de crochets latéraux.

Ce furent les premiers modèles de rétention des obturateurs au moyen de dents naturelle restantes.

d. XIX^{ème} siècle :

La révolution industrielle a permis l'apparition de nouveaux matériaux comme le caoutchouc et la vulcanite, mieux adaptés à la réalisation de la prothèse maxillo- faciale.

Les recherches historiques les plus intéressantes ont été menées par Claud Bernard, ou il a pu fabriquer ses propres obturateurs en se basant sur les créations anciennes.

En 1877, Suersen bouleverse tous les principes antérieurs, avec lui l'obturateur change de disposition et de forme.

Les successeurs Schiltsky, Krouschooff, Bruger, Delaire 1885, qui se sont reliés à la barre de la prothèse maxillo-faciale, ont apportés leurs touches et ont solutionné certaines imperfections des obturateurs en conjuguant ingéniosité et créativité avec le progrès de l'industrie des biomatériaux. On découvre le vulcanite dans la conception des prothèses vélo-palatine.

e. XX^{ème} siècle:

Les deux grandes guerres de ce siècle, génératrice de graves mutilations faciales ont incités les spécialistes à améliorer leurs techniques et à rechercher des matériaux plus fiables, plus esthétiques et mieux tolérés.

En 1927, les résines synthétiques font leurs apparition ce qui a permis d'améliorer considérablement les méthodes d'appareillages des pertes de substance faciales.

Les résines dures les plus utilisées restent des résines acryliques, matériaux de référence en prothèse dentaire employées aussi pour les prothèses obturatrices destinées à appareiller les défauts palatins et les fentes faciales congénitales.

En 1950, les silicones entrent dans le domaine médical, ils sont utilisés lors d'implantation d'uretères et de canaux biliaires artificiels.

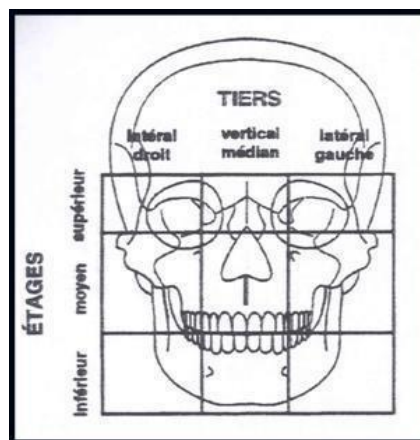
En 1960, Bernhart introduit leur application à la prothèse maxillo-faciale soit au niveau des pièces cosmétiques des prothèses endo-orales ou des endoprothèses corporelles incluses dans les tissus.

Au fil des siècles, l'amélioration des matériaux a permis de réaliser des prothèses à la fois esthétiques et beaucoup plus biocompatibles et confortables pour le patient.

III.1.2. Rappel anatomique

L'architecture du massif facial s'organise autour de structures résistantes que sont les piliers et les poutres du massif facial, constituant de véritables pare-chocs naturels capables d'absorber les forces et de s'opposer aux sollicitations mécaniques. De plus, ces éléments structuraux participent au soutien des parties molles de la face, et notamment les tissus de la joue.

L'étage moyen du massif facial comprend : la région du palais, les fosses nasales, les sinus maxillaire ⁶.



Source : Les traumatismes de la face : cours : [Internet].

Figure 1 : Le massif facial osseux, vue de face

III.1.2.1. Région palatine

La région palatine est composée de deux structures de formes différentes qui forment une cloison ostéo-membraneuse : la voûte palatine et le voile du palais. Elles séparent la cavité buccale des fosses nasales et constituent la paroi supéro-postérieure de la cavité buccale ⁷.

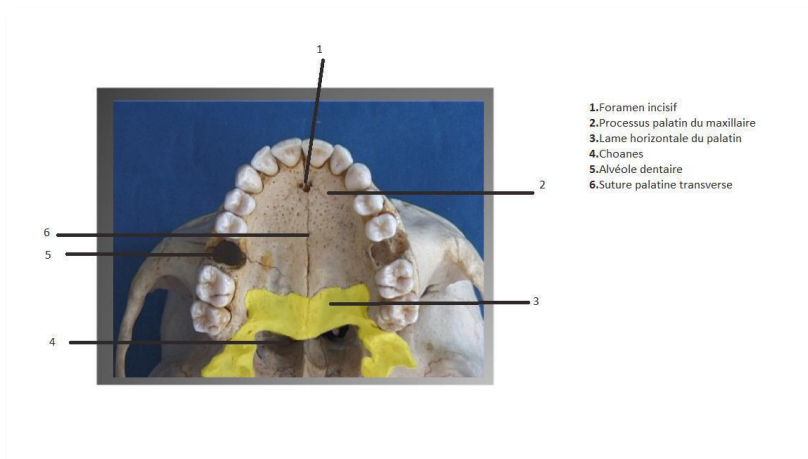
a. Voûte palatine

La voûte palatine est constituée sur le tiers postérieur des lames horizontales du palatin, et sur les deux tiers antérieurs des processus maxillaires. La partie médiane longe la suture palatine transverse et se termine en postérieur sur les choanes et donne insertion au voile du palais. La voûte palatine est une structure osseuse qui sépare la cavité buccale des fosses nasales.

Elle est souvent le lieu de départ des tumeurs malignes pouvant toucher le maxillaire. Ainsi une chirurgie d'exérèse peut donner lieu à une communication bucco-nasale⁸.

b. Voile du palais

Le voile du palais s'insère en avant sur le bord postérieur des lames horizontales des palatins. Il comprend médialement la luette et de chaque côté un pilier antérieur et un pilier postérieur, entre lesquels se situe une amygdale. Le voile du palais, encore appelé palais mou, est une barrière musculo-membraneuse prolongeant en arrière la voûte palatine. Il représente une limite arbitraire entre l'oropharynx et le rhinopharynx jouant le rôle d'un véritable sphincter lors de la déglutition et empêchant ainsi le reflux des aliments vers les fosses nasales ; il intervient également dans la phonation. L'ablation chirurgicale de cette structure lors du traitement des tumeurs malignes provoque des troubles fonctionnels importants⁹.



Source : Ostéologie du crane.

Figure 2 : Voûte palatine – Vue inférieure, du voile du palais

III.1.2.2. Les cavités sinusiennes

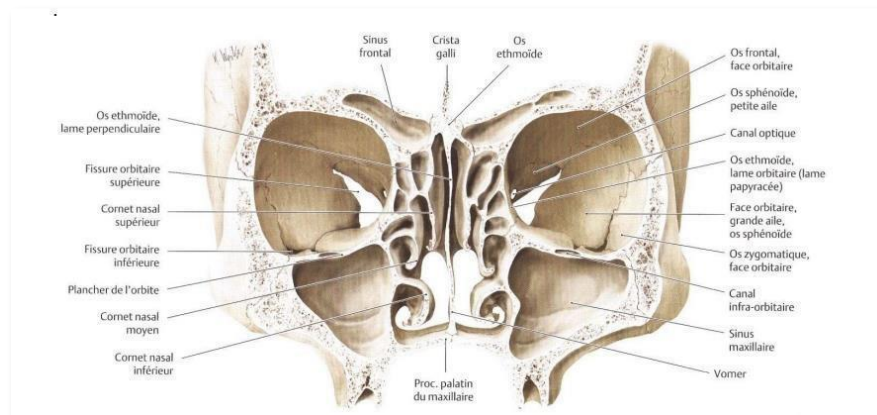
Les cavités sinusiennes ou sinus para-nasaux sont des cavités remplies d'air contenues dans les os entourant les cavités nasales. Elles permettent une expansion physiologique du maxillaire pendant la croissance.

On les divise en quatre paires : les sinus maxillaires, les sinus frontaux, les sinus sphénoïdaux et les sinus ethmoïdaux¹⁰.

III.1.2.3. Les sinus maxillaires

Dans le cadre de notre travail, on s'intéressera ici uniquement aux sinus maxillaires. Les sinus maxillaires sont des cavités pneumatiques creusées dans l'épaisseur de l'apophyse pyramidale de l'os maxillaire, limitées dans leur partie inférieure par le complexe alvéolo-dentaire. Ils sont annexés à chaque cavité nasale avec laquelle ils communiquent par l'ostium maxillaire. Le plancher sinusal répond aux arcades dentaires et peut avoir des rapports intimes avec les apex dentaires, en particulier avec les prémolaires et les molaires. Ces relations anatomiques expliquent les sinusites maxillaires d'origine dentaire. Le toit du sinus maxillaire constitue une grande partie du plancher de l'orbite et contient le canal infra-orbitaire. La paroi antérolatérale présente deux repères importants qui sont la fosse canine et le foramen infra orbitaire. La paroi postéro-latérale correspond à la tubérosité maxillaire qui sépare le sinus maxillaire de la fosse infra-temporale en arrière et en dehors, de la fosse ptérygo-palatine en arrière. L'extension des tumeurs dans ces régions anatomiques est de mauvais pronostic.

En effet ces régions sont riches en plexus nerveux péri-artériels et constituent un risque d'hémorragie pendant l'exérèse chirurgicale¹¹.

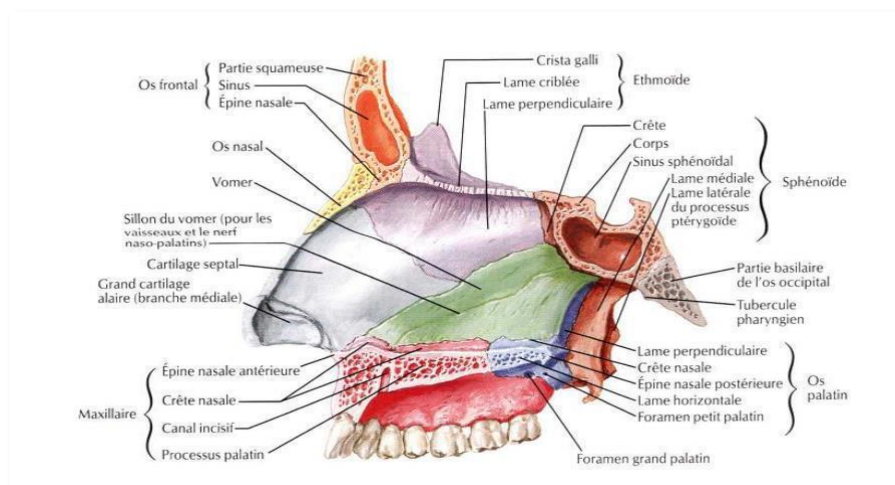


Source : Gaudy J-F. Atlas d'anatomie implantaire
Figure 3 : Sinus para nasaux-Coupe frontale

III.1.2.4. Cavités nasales

Les cavités nasales sont séparées de part et d'autre d'une cloison nasale médiane appelée le septum nasal. En arrière on trouve le rhinopharynx, et en avant le nez qui constitue l'orifice antérieur.

Ces cavités sont souvent atteintes lorsque des tumeurs touchent le maxillaire car les cavités nasales se situent entre les deux points de départ principaux des tumeurs maxillaires : les cavités sinusiennes et la cavité buccale. La perte de substance engendrée peut provoquer une communication bucco-nasale (CBN) à l'origine de nombreux troubles fonctionnels lors de la chirurgie de ces tumeurs. La réhabilitation par une prothèse obturatrice tient alors un rôle primordial pour préserver la qualité de vie des patients. Il se doit de trouver la meilleure rétention possible au niveau des pertes anatomiques. En effet, il conviendra de tirer parti au maximum des contres dépouilles engendrées par la chirurgie afin d'obtenir une stabilité prothétique suffisante ¹².



Source : Netter's head and neck anatomy for dentistry Philadelphia

Figure 4 : Cavité nasale - Paroi médiane

III.2. Les étiologies des pertes de substance maxillo-faciale

Les pertes de substance maxillaires engendrent un grand déficit fonctionnel et psychologique. La nutrition, la phonation, la mastication, la déglutition, et l'esthétique sont tous altérés ce qui affecte les besoins primaires du patient mais aussi sa valeur sociale.

III.2.1. Les étiologies congénitales

III.2.1.1. La fente labio-maxillo-palatine

a. Définition

Malformation caractérisée par une fente de la lèvre supérieure et/ou du palais. SYN : bec-de-lièvre.

La fente labio-palatine est due à un défaut de soudure des bourgeons faciaux de l'embryon entre le 35^e et le 40^e jour de la vie intra-utérine ¹³.

b. Complications

- La fente labio-palatine entraîne non seulement une disgrâce esthétique mais aussi des troubles fonctionnels : la mastication, la phonation, la déglutition et aussi l'audition en raison d'une éventuelle obstruction de l'orifice de la trompe d'Eustache dans l'oreille.
- Les pertes de substances endo-buccales provoquent une continuité tissulaire entraînant une communication entre la cavité buccale et les fosses nasales et/ou le sinus.
- Elle doit donc être traitée aussi précocement que possible¹⁴ .

c. Fréquence

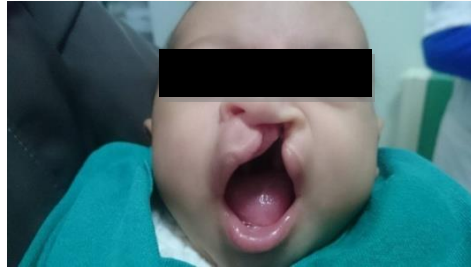Leur incidence varie de 1/600 à 1/1250 naissances avec des disparités raciales et géographiques.

- En EUROPE ; 1enfant sur 700 naît avec une fente labio-palatine [pour les fentes palatines seules ; on a une incidence de 1/2500naissances].
- Aux états unis ; 1enfant pour 600est atteint.
- en ASIE ; la fréquence est encore plus grande 1enfant sur 300naissances est concernés.
- En AFRIQUE ; cette incidence serait beaucoup plus faible ; 1/700à 1/1000naissances.

Le sexe ratio : est de 2garçons/1fille pour les fentes labio-palatines ; tandis que le rapport est inversé pour les fentes palatines seules avec un sexe ratio de 0,84¹⁵ .

Le traitement de ces très jeunes patients de la naissance à la fin de l'adolescence est multidisciplinaire. Elle est chirurgicale et intervient très tôt après la naissance. La lèvre ; le nez et le voile du palais (palais mou) sont réparés avant 6mois. La voute palatine (palais dur) est en général opérée un peu plus tard lorsque des troubles de la parole risquent de se manifester.

Pour combler le vide thérapeutique des premiers mois, en attendant les interventions chirurgicales de reconstruction ; une plaque palatine passive ou orthèse est Confectionnée dès la naissance et portée en continu jusqu'au vélo et/ou palato plastie¹⁶.



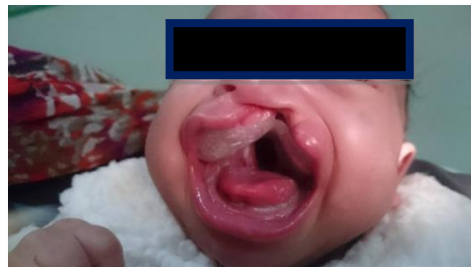Source : service d'orthopédie dento faciale C.H.U Tlemcen

Figure 5 : Fente unilatérale complète



Source : service d'orthopédie dento-faciale C.H.U Tlemcen

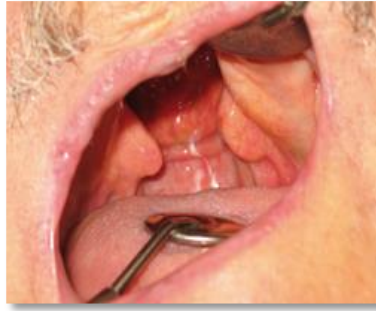Figure 6 : Empreinte d'une fente unilatérale complète



Source : service d'orthopédie dento-faciale C.H.U Tlemcen

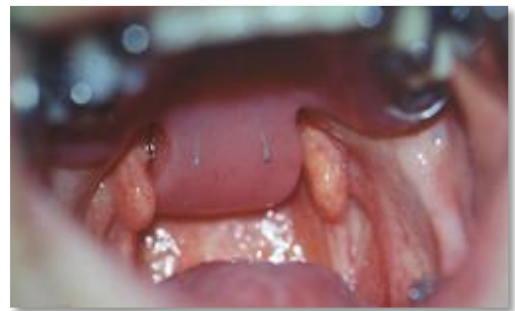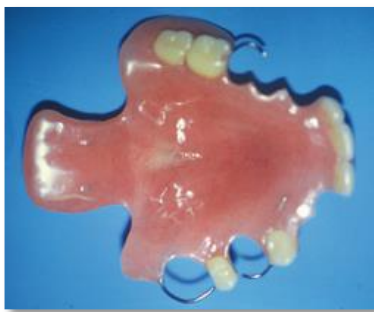Figure 7: Orthèse positionnée en bouche

Ce pendant ; une fente vélo-palatine peut persister chez un adulte, ce qui nécessite une réhabilitation prothétique pour résoudre aux maximum les troubles fonctionnelles et psychologique chez ces patients.



Source : EMC. Elsevier Masson SAS, Paris

Figure 8: Fente vélo-palatine non opérée



Source : EMC. Elsevier Masson SAS, Paris

Figure 9: Prothèse vélo palatine et obturateur de Suersen

III.2.1.2. Les syndromes malformatifs¹⁷ .

a. Le syndrome de Pierre Robin

Sa prévalence est estimée à 1 cas sur 10 000 naissances, ce syndrome est classiquement associé à une division palatine, une glossoptose et une micrognathie.

Les malformations associées dans 60% des cas de syndrome de Pierre Robin sont des anomalies intéressant surtout l'œil, le squelette, le cœur, et l'extrémité céphalique

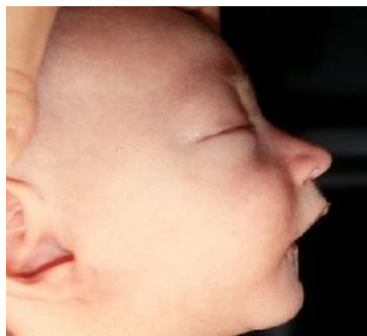

Figure 10: Nourrisson présentant un syndrome de Pierre Robin

b. Le syndrome de Treacher-Collins = Franceschetti-Klein

Sa prévalence est d'environ 1 nouveau-né sur 50 000

Ce syndrome est caractérisé par mâchoires et menton peu développés, pommettes très plates, paupières obliques vers le bas et l'extérieur du visage donnant l'impression d'yeux « tombants » et souvent os du nez assez développés, un micrognathisme, malformation des ATM souvent responsable d'une limitation d'ouverture buccale, des agénésies et des malpositions dentaires,

Près d'une personne sur trois a des malformations du palais, qui peut être trop creusé ou fendu, et/ou du voile du palais qui peut être fendu, trop court ou ne pas avoir une mobilité correcte.

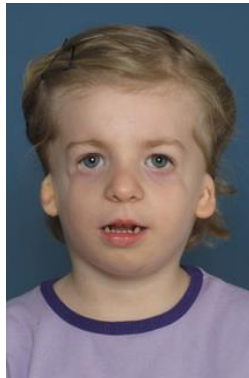

Figure 11: Enfant atteint du syndrome de Treacher-Collins

c. Le syndrome de Van der Woude

Sa prévalence dans la population générale est d'environ 1 cas pour 60 000.

Le syndrome de Van der Woude est caractérisé par de petites dépressions (ou fistules) de la lèvre inférieure, de profondeur variable, associées ou non à une fente labiale, labio-palatine ou palatine.

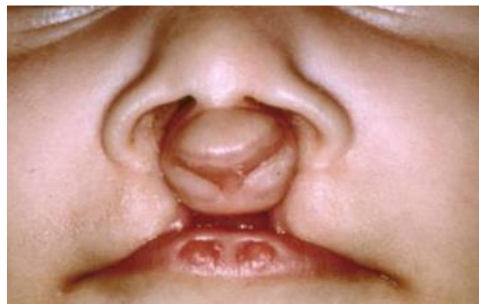

Figure 12: Fente labio-palatine chez un enfant atteint du syndrome de Van der Woude

d. Le syndrome EEC

Le syndrome EEC [Ectrodactyly, Ectodermia dysplasia, Cleft lip and palate] concerne trois naissances sur deux millions et touche de manière égale les hommes et les femmes. Il est caractérisé par trois signes majeurs :

- Ectrodactylie qui correspond à une déformation des doigts et des orteils.
- Dysplasie ectodermique, entraînant des anomalies des dérivés ectodermiques : la peau, les ongles, les dents
- Fente faciale de tous types mais les plus fréquentes sont les fentes labio-palatines totales uni ou bilatérales.

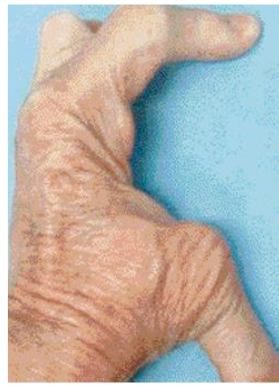

Figure 13: Ectrodactylie de la main dans le cadre du syndrome EEC

III.2.2. Les étiologies tumorales

III.2.2.1. tumeurs malignes

Les cancers intéressant la face, la cavité buccale, le pharynx, le larynx et le nasopharynx s'intègrent dans le cadre des cancers des voies aéro-digestives supérieures (VADS)

a. Fréquence :

Les tumeurs de la cavité buccale sont très agressives et entraînent rapidement des métastases. Représentent 30% du total des tumeurs des VADS.

Il s'agit de la 5^{ème} localisation en termes de cancers les plus fréquents et la 8^{ème} cause de décès.

Par leur fréquence, au 4^{ème} rang chez l'homme et au 14^{ème} rang chez la femme.

L'âge moyen est de 55ans pour les deux sexes.

Leur pronostic : est très pessimiste, ainsi, la survie est actuellement d'environ 30% à 5ans et de 5à10% à 10ans ¹⁸.

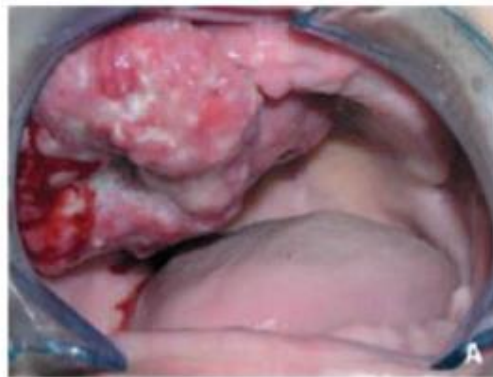
b. Origines¹⁹ :

Ils peuvent avoir deux origines distinctes, les tumeurs à point de départ buccal et les tumeurs à point de départ naso-sinusien qui s'étendent secondairement en direction du maxillaire.

- Les cancers à point de départ buccal :

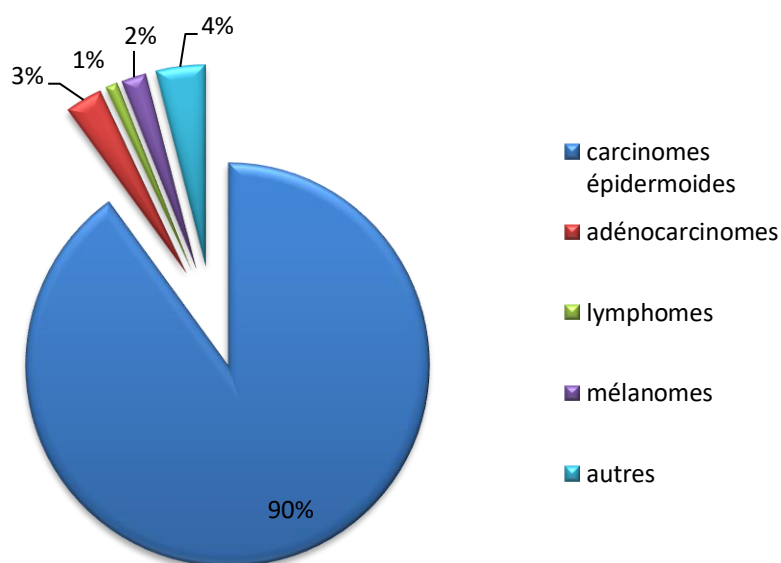
Au niveau histologique, on retrouve dans 95%des cas des carcinomes épidermoïdes qui naissent de la muqueuse de recouvrement malpighienne.

La fraction restante est composée de carcinomes adénoïdes kystiques (cylindromes) développés à partir des glandes salivaires accessoires, les sarcomes ou les mélanomes (affectant la muqueuse).



Source : Prothèses obturatrices après maxillectomie : bases fondamentales et Thérapeutiques, EMC Stomatologie, 22-166-B-58, 2008

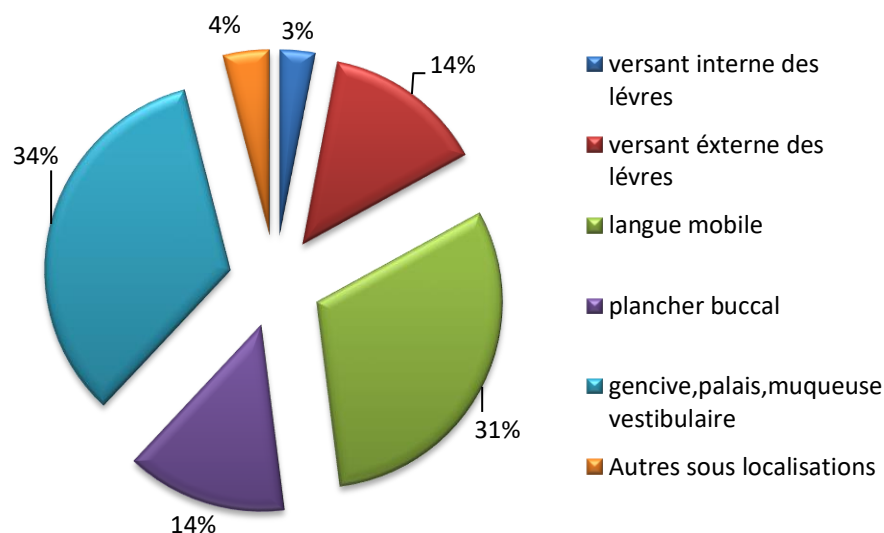
Figure 14: Carcinome épidermoïde de la cavité buccale.



Source : Cancers de la cavité buccale-préambule, épidémiologie, étude clinique. EMC stomatologie,22-063-A-10,2005

Figure 15: Répartition des cancers de la cavité buccale selon leurs variétés histologiques

Concernant la répartition des cancers de la cavité buccale selon leur sous-localisation, on note une prépondérance des tumeurs au niveau de la langue mobile, les tumeurs du palais sont rares et représentent 5 à 12% des néoplasies de la cavité buccale.



Source : Cancers de la cavité buccale-préambule, épidémiologie, étude clinique. EMC stomatologie,22-063-A-10,2005

Figure 16: Répartition des cancers de la cavité buccale selon leur sous-localisation

- Les cancers à point de départ naso-sinusien :

Elles sont rares [0.2 à 0.8%] et tout les âges sont touchés [avec un pic de fréquence chez les adultes jeunes et les personnes âgées et une moyenne autour de 60ans].

Il dépend principalement des facteurs toxiques et professionnels, notamment chez les travailleurs de bois du fait de l'action physico-chimique de la poussière de bois. Il s'agit principalement des carcinomes épidermoïdes et d'adénocarcinomes.

c. La chirurgie d'exérèse carcinologique ²⁰ :

Le choix de l'indication thérapeutique des tumeurs du maxillaire repose sur une réunion pluridisciplinaire regroupant tous les professionnels de santé concernés, Ainsi chaque patient est traité au cas par cas en fonction des caractéristiques de la tumeur et de son état général.

Le traitement chirurgical de la tumeur par exérèse est le traitement de choix des tumeurs touchant le maxillaire.

Le traitement sera guidé par plusieurs facteurs, incluant l'histologie, la possibilité de résection, et la présence de métastases cervicales et distantes.

Ainsi l'exérèse chirurgicale peut être très mutilante et concerner la totalité du maxillaire ou s'étendre au niveau des éléments anatomiques évoqués précédemment tels que les cavités nasales, sinusiennes ou orbitaires.

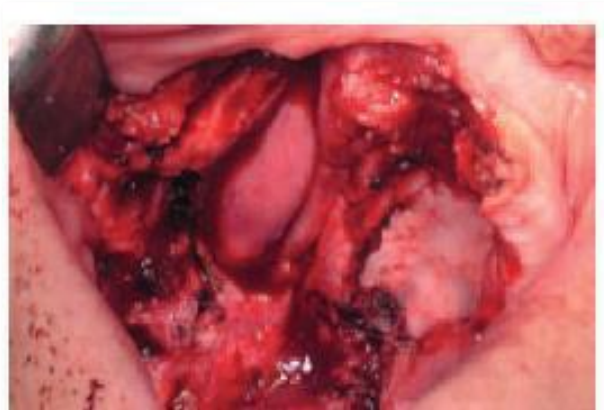Le chirurgien doit veiller à préserver au mieux le capital dentaire et les piliers principaux du massif facial afin d'assurer la future réhabilitation buccale. En effet, le développement tardif des métastases cervicales est considéré comme un facteur défavorable.

Idéalement, tout au long de son parcours de soin, le patient devrait être accompagné par le spécialiste en prothèse dentaire.

A l'annonce du diagnostic, la première rencontre entre le patient et l'équipe vise à donner les explications concernant les spécificités de la prothèse répondre aux interrogations et aux peurs, et à réaliser une série d'empreinte endo buccale.

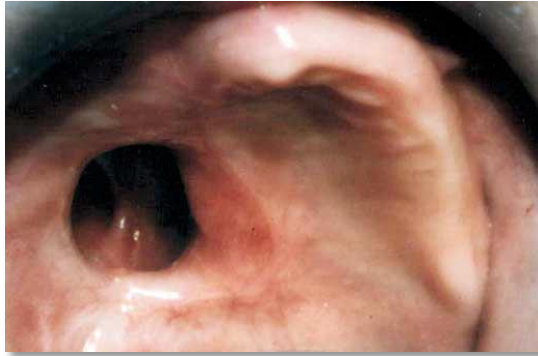Le traitement de ces empreintes aux laboratoires permet :

- La conservation des modèles en plâtre de l'anatomie du patient avant la chirurgie d'exérèse.
- La simulation de la situation suite à l'intervention.
- La réalisation de prothèse immédiate, par exemple dans le cadre de maxillectomie.



Source : Prothèses obturatrices après maxillectomie : bases fondamentales et Thérapeutiques. EMC Stomatologie, 22-166-B-58, 2008

Figure 17: Aspect postopératoire après exérèse chirurgicale d'un carcinome épidermoïde, entraînant une communication bucco-naso-sinusiennne.



Source : Actualités Odonto-Stomatologiques 2008;241:75-84

Figure 18: chirurgie d'exérèse d'un carcinome épidermoïde au niveau de l'hémi-maxillaire droit²¹.

d. Conséquence du traitement du cancer qui complique la réalisation prothétique:

- La mucite : -Très fréquente
- Erythème ou ulcération par fois hémorragique
- Douleur, associée à des dysphagies ou des dysphonies
- ✓ Précoce lors de la chimiothérapie : Dès la 1^{ère} semaine de traitement et Persiste 1 à 2 semaines après fin du traitement
- ✓ Tardif lors de la radiothérapie : A partir de 15^{ème} jours après le début du traitement et Peut persister plus de 2 mois après l'irradiation²².

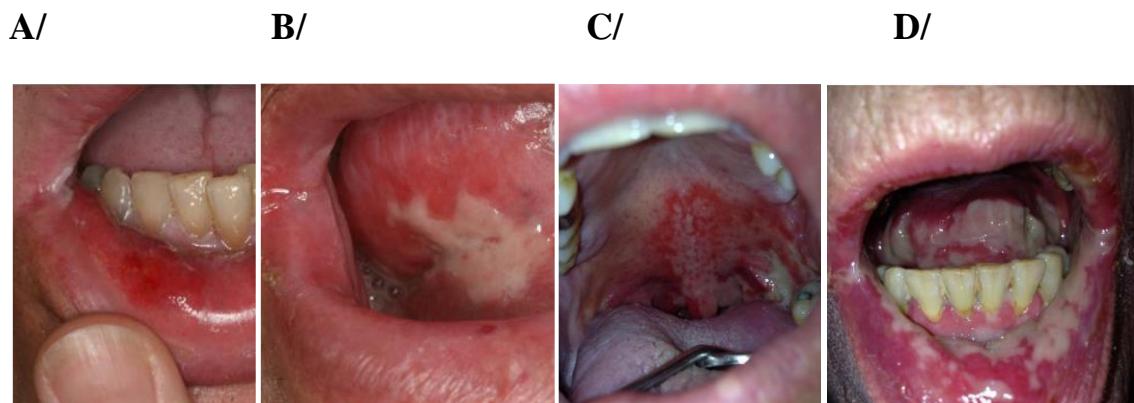


Figure 19: la mucite

A : Mucite Grade 1 B : Mucite Grade 2 C : Mucite Grade 3 D : Mucite Grade 4

- La xérostomie :
 - ✓ 70% des patients atteints d'un cancer des VADS reçoivent une irradiation externe.
 - ✓ 90% de ces patients sont touchés par une sécheresse buccale.
 - ✓ Apparaît pendant et dans les 3 mois qui suivent l'irradiation cervico-faciale.
 - ✓ Apparaît aussi lors d'une chimiothérapie mais disparaît lors de la fin du traitement
 - ✓ Conséquences de la sécheresse buccale :
 - Sensation de brûlures importante
 - Hygiène bucco-dentaire difficile
 - Hypersensibilités dentaires [signe précurseur de la carie dentaire] et érosions dentaires
 - Dysphagie, dysphonie et difficultés de mastication
 - Impact important sur la qualité de vie du patient²³ .

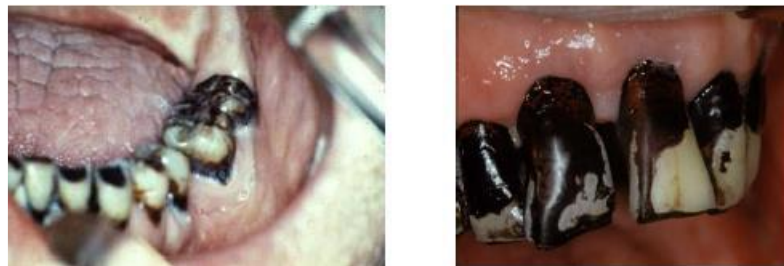

Figure 20: conséquences bucco-dentaires de la xérostomie [caries post radiques]

- Trismus post-radique :
 - ✓ Complique l'accessibilité aux soins dans les secteurs postérieurs
 - ✓ Oblige parfois des décisions radicales dans les secteurs postérieurs faute de pouvoir réaliser des soins corrects
 - ✓ Peut diminuer après kinésithérapie maxillo-faciale²⁴ .

e .Risques et complications des extractions dentaires après chimiothérapie et/ou radiothérapie qui aboutissent à une perte de substance

- Ostéochimionécrose :

Exposition d'os nécrosé localisée dans la région maxillo-faciale persistant depuis au moins 8 semaines chez un patient traité ou ayant été traité par BP n'ayant pas d'antécédents d'irradiation cervico-faciale²⁵ .

- Ostéoradionécrose :

Complication iatrogène liée à une radiothérapie des VADS provoquant une exposition osseuse d'os irradié et dévitalisé ne guérissant pas en 3 à 6 mois²⁶ .

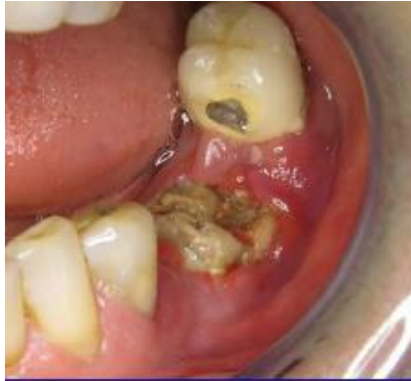

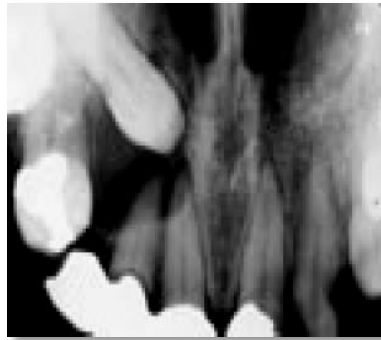
Figure 21: Ostéochimionécrose

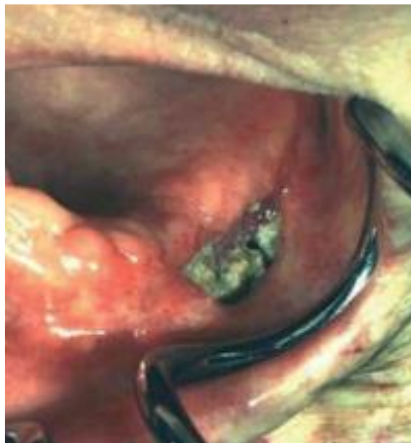

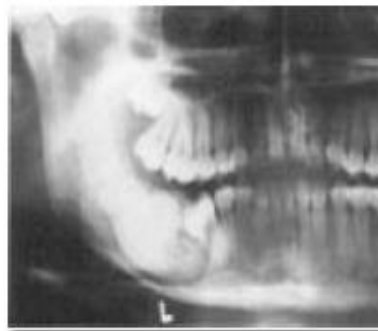Figure 22: Ostéoradionécrose

III.2.2.2. tumeurs bénignes

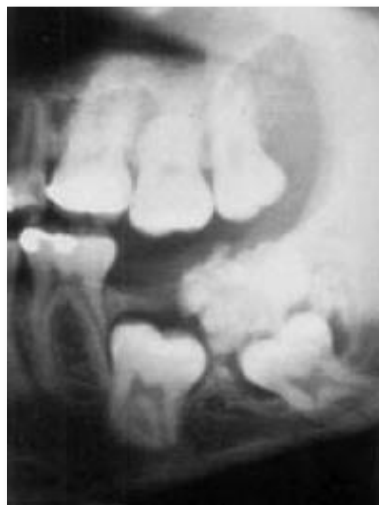Il existe de nombreuses tumeurs bénignes pouvant toucher la cavité buccale. Elles pourront avoir un impact non négligeable mais elles seront nettement moins délétères que leurs consœurs malignes²⁷. Il y en a une pléthore : l'améloblastome, les tumeurs épithéliales odonto calcifiantes, les fibromes améloblastique, les odontomes complexes et composés, le cémentoblastome bénin, les kystes d'origine dentaire, etc²⁸ .



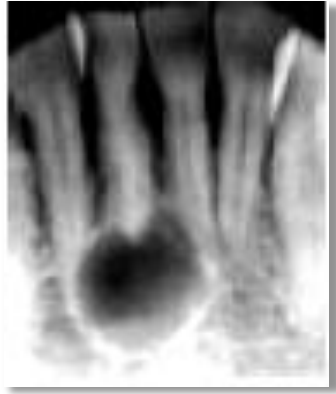Source : Abréges de stomatologie et pathologie maxillo faciale. 1987 ;
Figure 23: Améloblastome



Source : Abréges de stomatologie et pathologie maxillo faciale. 1987 ;
Figure 24: Odontome complexe



Source :.Abréges de stomatologie et pathologie maxillo faciale. 1987 ;
Figure 25: Odontome composé



Source :.Abrégés de stomatologie et pathologie maxillo faciale. 1987 ;

Figure 26: Kyste radiculo-dentaire

III.2.3. Les étiologies traumatiques

Entité pathologique singulière, le traumatisme maxillo-facial présente une vaste hétérogénéité liée aux nombreuses lésions susceptibles d'atteindre les tissus et les structures anatomiques, et aux modalités de leurs prises en charge²⁹ .

Dans un premier temps, les équipes médico-chirurgicales se focalisent sur les éléments qui compromettent le pronostic vital : détresse respiratoire, choc hypovolémique, lésions cranio-encéphaliques. Dans un second temps, une fois l'état hémodynamique du patient stabilisé, le bilan cranio-facial est réalisé³⁰ .

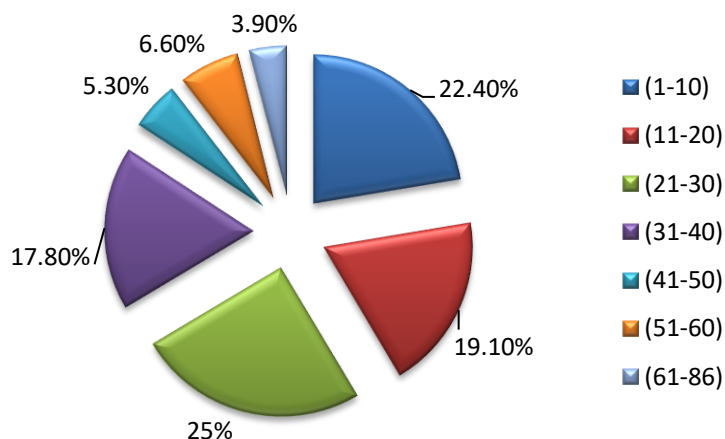
III.2.3.1. fréquence

- Selon l'âge :
- Les traumatismes maxillo-faciaux sont très fréquents. Ils touchent surtout les jeunes (dix-huit à vingt-cinq ans).

Les personnes de plus de 65ans sont aussi de plus en plus concernées par les traumatismes faciaux et ce par l'allongement de l'espérance de vie.

Les données épidémiologiques sont moins bien connues chez les enfants, les traumatismes maxillo-faciaux étant beaucoup moins fréquents dans la population pédiatrique.

La prédominance masculine y est moins nette et l'étiologie dominée par les chutes et les accidents de la voie publique³¹ .



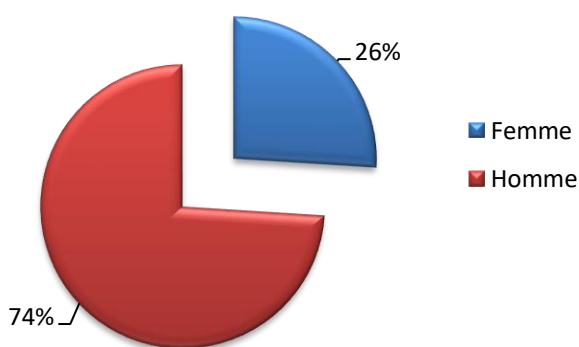
Source : service de pathologie et chirurgie buccale CHU de Tlemcen³².

Figure 27: Répartition des traumatisés maxillo-faciaux selon la tranche d'âge

- **Selon le sexe :**

Les hommes sont plus concernés par les traumatismes maxillo-faciaux que les femmes (sexe ratio entre 3/1 et 4/1). La prévalence de ces lésions concerne plus particulièrement les hommes: de 60,9 à 67,8% .En effet, les hommes sont plus exposés que les femmes par leurs habitudes socio-comportementales³³.

Sex ratio 2,8%



Source : Service de Pathologie et chirurgie buccale CHU Tlemcen³⁴.

Figure 28: Répartition des traumatisés maxillo-faciaux selon le sexe

III.2.3.2. Les causes

Il s'agit la plupart du temps des traumatismes particulièrement susceptible de provoquer des lésions d'arrachement et impliquant des PDS pluritissulaires.

Nous pouvons les classer en deux grandes catégories :

a. Les traumatismes volontaires :

Des tentatives d'autolyses par arme à feu constituant la première cause des traumatismes balistiques de la face (24% de suicide par arme à feu en France)³⁵.

L'étendue des lésions est comparable aux séquelles liées aux chirurgies résectrices tumorales. Mais la différence de ces derniers, les tissus avoisinants sont sains non irradiés et les sujets présentent un état général plutôt satisfaisant³⁶.

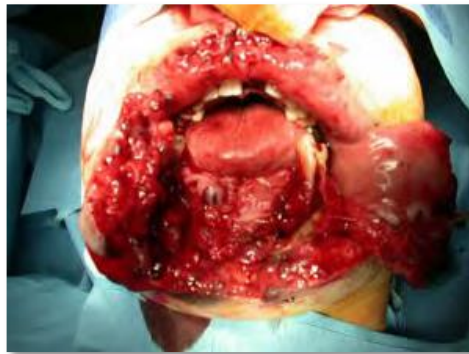

Figure 29: exemple d'un traumatisme balistique

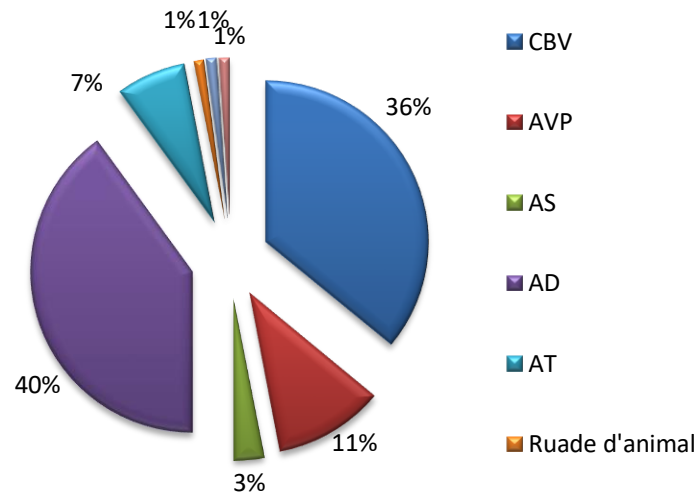
b. Les traumatismes involontaires :

- Les accidents de la voie publique
- Les accidents domestiques et de travail
- De loisirs [chasse] et les accidents de sports
- Des faits de guerre à l'origine de plaie balistique
- Les PDS par arrachement ou par brûlure de la face

Il existe cependant d'importantes nuances épidémiologiques en fonction de données géographiques (pays, région, situation urbaine ou non) et de données socio-économiques (milieu social, activité professionnelle, etc.)³⁷.

La prise en charge thérapeutique des patients atteints est pluridisciplinaire et le recours à la prothèse maxillo-faciale par l'intermédiaire d'un obturateur devant un

délabrement important du massif facial est nécessaire pour la reconstruction de l'étage moyen.



Source : service de pathologie et chirurgie buccale CHU Tlemcen³⁸.

Figure 30: Répartition des traumatisés maxillo-faciaux selon l'étiologie du traumatisme

III.2.4. Les étiologies Iatrogènes

Très rares, parvenir suite à une chirurgie dento-maxillaire

III.2.4.1. Extractions dentaires

- Extraction d'une dent incluse
- Extraction d'une dent sur l'arcade ; mais dont les apex sont en rapport étroit avec le sinus maxillaire.
- Exérèse d'un kyste volumineux apicale³⁹.

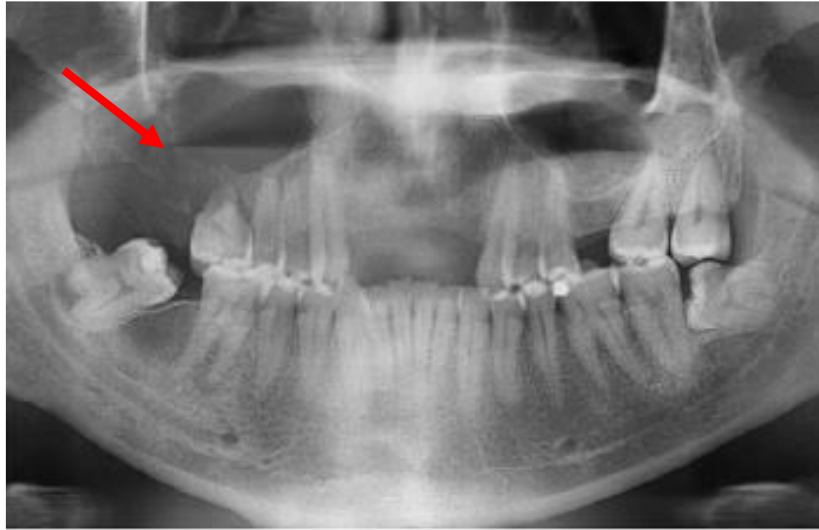
III.2.4.2. Chirurgie pré-implantaire

- Effraction de la muqueuse sinusienne avec une projection des fragments de la greffe dans le sinus.
- Forage trop profond avec pénétration endo sinusale⁴⁰.

III.2.4.3. Chirurgie endodontique

- La chirurgie endodontique des dents antrales peut présenter un risque d'effraction du plancher sinusien ; en effet lors de la corticotomie vestibulaire.

- La projection de matériau d'obturation ou encore d'un fragment d'apex.
- Exérèse d'un kyste volumineux apicale⁴¹ .

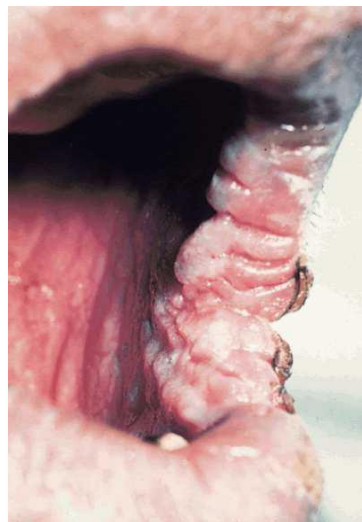

Source : Communications bucco-sinusiennes. Encyclo. Med. Chir.; ORL

Figure 31: Radiographie panoramique montrant une CBS droite

III.2.5. Les infections

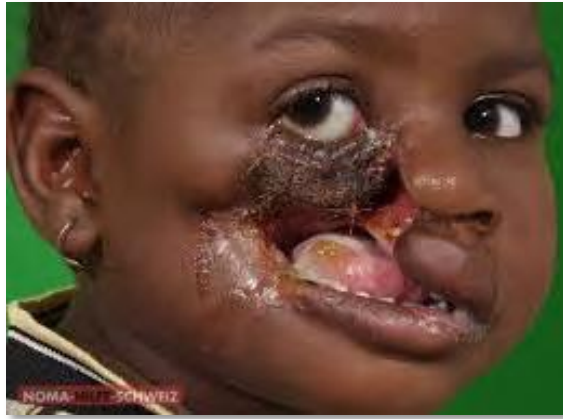- Des affections médicales d'origine toxi-infectieuses sont susceptibles de provoquer des pertes de substance faciales, les étiologies les plus souvent cités sont :
- Les affections candidosiques telle que l'aspergillose chez les sujets immunodéprimés⁴².



Source : BEN SLAMA. L, SZPIRGLAS H. ; Pathologies de la muqueuse buccale.

Figure 32: Hyperplasie candidosique chronique de la face interne de joue, zone rétro commissurale

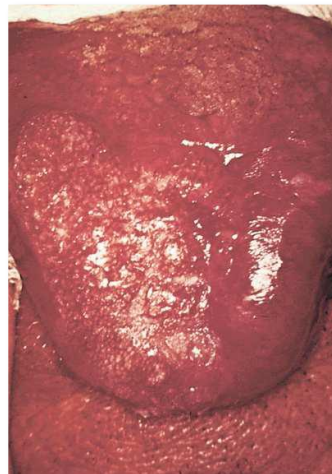- Le noma : rencontré chez les sujets jeunes dans un contexte de malnutrition et de polycarences débutant par une gingivite ulcéro-nécrotique et aboutissant à des pertes de substance péri buccales complexes⁴³ .



Source : G. THIERRY, P. HAEN, L. GUYO ; Noma. EMC Médecine buccale 2015

Figure 33: Une lésion infectieuse due au noma.

- La syphilis à sa phase tertiaire occasionnant des perforations palatines et un effondrement de la pyramide nasale⁴⁴ .



Source : BEN SLAMA. L, SZPIRGLAS H. ; Pathologies de la muqueuse buccale.

Figure 34: Glossite scléreuse superficielle de syphilis tertiaire.

- L'ostéite post-radique.

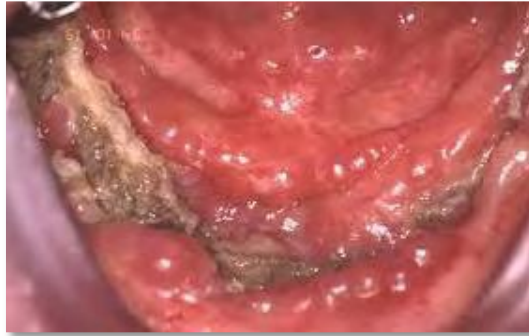

Figure 35: lésion dus à une ORN (source université paris V).

La famille de biphosphonates, responsable d'effets secondaires comme l'apparition de foyer d'ostéonécrose au niveau des maxillaires, entraînant une perte de tissus muqueux et osseux⁴⁵.

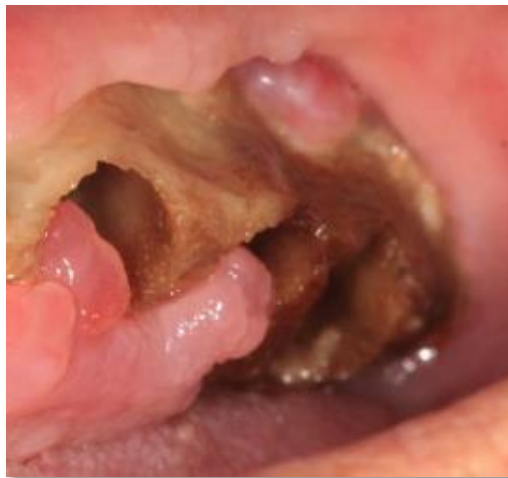

Figure 36: ostéochimionécrose due à l'utilisation de biphosphonates

- Le lupus tuberculeux.
- L'ostéomyélite affectant préférentiellement la mandibule.
- Les intoxications mercurielles ou phosphoriques.
- La lèpre.

III.3. Classification des pertes de substance maxillaire

III.3.1. Classification de Devauchelle

Plusieurs classifications ont été proposées dans un but prothétique ou chirurgical.

Nous allons détailler la classification de **Devauchelle 1993**, qui présente un intérêt certain en prothèse maxillo-faciale.

Type I : Perte de substance intéressant la voute palatine et respectant l'arcade alvéolo-dentaire.

I a : Localisation antérieure

I b : Localisation postérieure

Type II : Perte de substance emportant l'arcade alvéolo-dentaire.

II a : Au niveau du bloc incisivo-canin

II b : Latéralement

Type III : Perte de substance d'un héli-palais.

Type IV : Perte de substance totale⁴⁶.

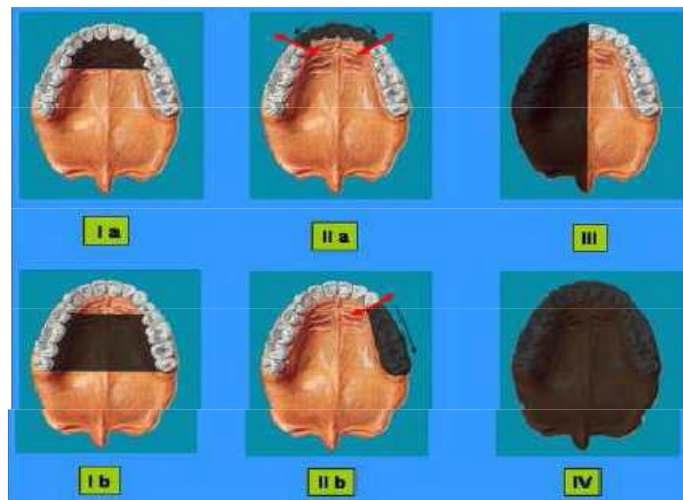


Figure 37: Classification de Devauchelle.

III.3.2. Classification de Benoist⁴⁷

Benoist classe les PDS maxillaires par rapport à leur taille et il définit deux groupes :

Les petites pertes de substance :

Sont généralement d'origine traumatique ou iatrogène et aboutissent à des communications bucco sinusiennes ou bucco nasales selon leur localisation palatine, alvéolaire ou osseuse. Ces PDS occupent moins d'un quart de la surface palatine. Il peut s'agir également d'une lésion limitée découlant de l'ablation d'une tumeur de faible étendue.

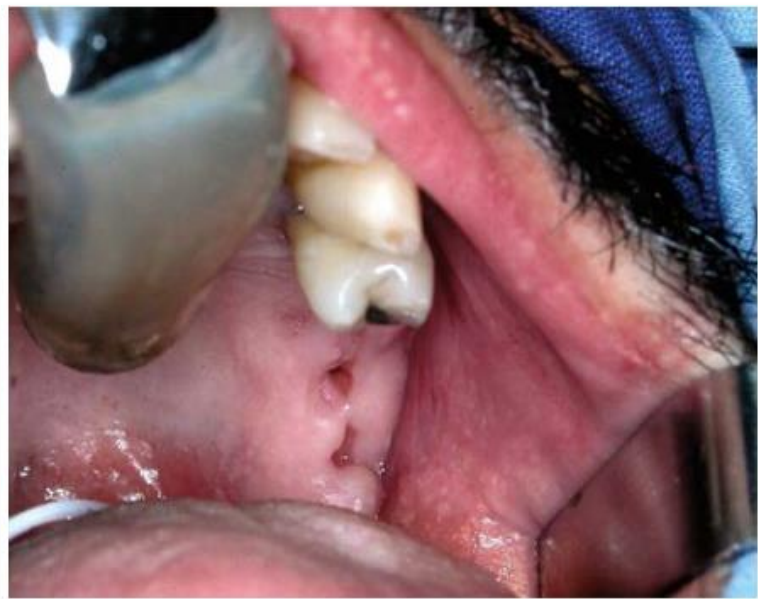
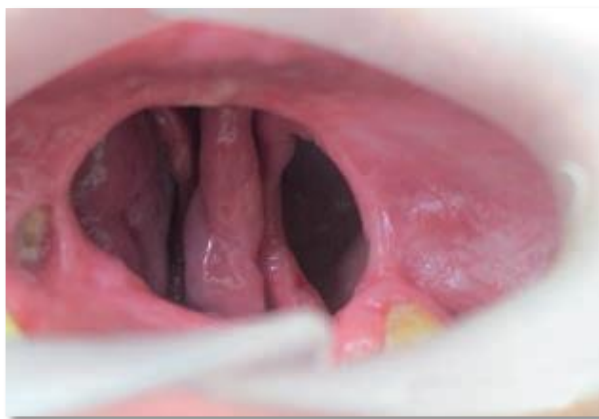
Figure 38: Une petite perte de substance entraînant une communication bucco-sinusienne gauche.

Les grandes pertes de substance :

Sont définies par le fait qu'elles occupent plus du quart de la surface palatine et des parois alvéolaires. Elles aboutissent à de large CBSN et peuvent nécessiter un apport de tissu extra buccal.



Source : J. Lerat, K. Aubrie, J. Brie. Communications bucco-sinusiennes.

Figure 39: Une grande perte de substance maxillaire entraînant une communication naso-bucco-sinusienne.

III.4. Séquelles des pertes de substance

III.4.1. Séquelles fonctionnelles et esthétiques⁴⁸

III.4.1.1. Séquelles fonctionnelles

- Alimentation et déglutition difficiles du fait du reflux bucco-nasal ;
- Phonation perturbée avec une voix fortement nasonnée ;
- Mastication altérée en cas de résection alvéolo-dentaire ;
- Rhinorrhée gustative avec un écoulement du mucus par le nez lors d'un stimulus salivaire.

III.4.1.2. Séquelles infectieuses

Une infection chronique des cavités sinusiennes peut s'installer en cas de communication bucco-sinuso-nasale.

III.4.1.3. Séquelles tissulaires

Les rétractions fibreuses sont à l'origine de la disparition des vestibules jugaux, qui sont en principe des éléments stratégiques pour l'équilibre prothétique. Les lésions nerveuses qui peuvent survenir lors de l'exérèse tumorale sont souvent préjudiciables pour l'esthétique et la fonction (Vigarios et coll., 2012).

III.4.1.4. Séquelles esthétiques

L'aplasie tégumentaire, l'asymétrie faciale et les cicatrices sont souvent responsables de la défiguration du patient (Vigarios et coll., 2012).

L'association de ces conséquences aboutira à un handicap social avec isolement et éventuellement la survenue des troubles affectifs.

III.4.2. Séquelles psychologiques de la défiguration

Le visage peut exprimer certains sentiments et aussi instaurer la communication entre les êtres humains, il s'agit d'une région du corps particulièrement sensible.

Par ailleurs, le visage est souvent perçu comme le miroir de l'individu, le reflet de la personnalité, de l'image de soi dans le monde socioprofessionnel.

La défiguration est une déformation au point de rendre méconnaissable. Être défiguré, c'est ne plus pouvoir se reconnaître dans le miroir et ne plus être reconnue par les autres, en somme c'est perdre l'estime de soi.

D'après l'étude de Chang et Coll, la défiguration entraîne une détresse émotionnelle sévère, perturbent l'image de son propre corps et restreignant les relations sociales.

Ces signes ne doivent pas échapper à l'équipe soignante pour pouvoir assurer une meilleure prise en charge⁴⁹.

III.5. L'apport de la prothèse obturatrice dans les cas des pertes de substance maxillaire

La PMF obturatrice représente une alternative thérapeutique aux traitements chirurgicaux pour les patients qui ne peuvent être traités par les chirurgies reconstructrices, à cause d'une PDS trop importante.

Cette alternative thérapeutique peut être induite à cause d'un âge avancé, déficience d'état de santé, un risque de récurrence cancéreuse, ou d'une radiothérapie pouvant induire une ostéoradionécrose par diminution de la vascularisation.

La restauration prothétique à l'avantage de ne pas ou peu requérir de chirurgies additionnelles et les résultats sont souvent plus esthétiques et moins envahissants que la chirurgie plastique

III.5.1. La symbiose chirurgicalo-prothétique

Les pertes de substance maxillo-faciales marquent une coupure biographique dans la vie du patient et de son entourage, imposant une prise en charge pluridisciplinaire.

L'optimisation des soins passe par la coordination entre équipes médicales (chirurgiens maxillo-faciaux, spécialistes en prothèse dentaire en vue d'une prothèse maxillo-faciale

obturatrice, phoniatries) et paramédicales (infirmières, kinésithérapeutes), psychologues. Chacun travaillent dans l'intérêt du patient, il est alors possible de parler de symbiose chirurgico-prothétique.

Le mot **symbiose** du grec *sumbiôsis*, de *sumbioun*, *sun* « ensemble », *bioun* « vivre », évoque l'association constante, obligatoire et spécifique entre deux organismes ne pouvant vivre l'un sans l'autre, et tirant chacun, un bénéfice de cette association

La symbiose devrait s'exprimer tout au long du parcours de soin : en réunion de concertation pluridisciplinaire où le plan de traitement est discuté, au chevet du patient avant et après la chirurgie, au bloc opératoire, et lors des consultations de contrôle : l'attention portée au malade et à sa famille devrait être à tout instant, de la responsabilité de tous.

Lorsque la reconstruction par voie chirurgicale n'est pas envisageable, le recours à la réhabilitation prothétique représente une réponse de qualité apportée à des patients blessés au plus profond d'eux-mêmes.

Selon les cas, la reconstruction chirurgicale peut appuyer la réhabilitation prothétique : en recréant certains reliefs, ou au contraire en les atténuant, le chirurgien maxillo-facial prépare la surface d'appui de la future prothèse et facilite ainsi le travail de son confrère spécialiste en prothèse⁵⁰.

III.5.2 .Définition de la prothèse obturatrice

Keyf (2001) nous donne une définition d'un obturateur: du latin obturare =boucher, un obturateur est un disque ou une plaque, naturelle ou artificielle qui ferme une ouverture ou un défaut du maxillaire, résultant d'une fente palatine ou du retrait partiel ou total du maxillaire, suite à une tumeur.

La prothèse obturatrice permet de réhabiliter la perte de substance maxillaire acquise ou congénitale. L'objectif est de refermer la communication bucco-sinuso-nasale de manière étanche et restaurer les fonctions, l'esthétique par soutiens des tissus mous et améliorer la qualité de vie des patients ⁵¹.

III.5.3. La configuration de la prothèse obturatrice

Elle se compose de deux parties distinctes⁵² :

- une plaque palatine en résine ou en métal coulé et qui pourra comporter ou non des dents prothétiques

- un obturateur proprement dit qui sera en résine dure ou en matériau souple, et qui sera ou non solidaire à la plaque : on parle alors de prothèse monobloc ou de prothèse à étages.

Choix entre prothèse à étage ou prothèse monobloc⁵³ :

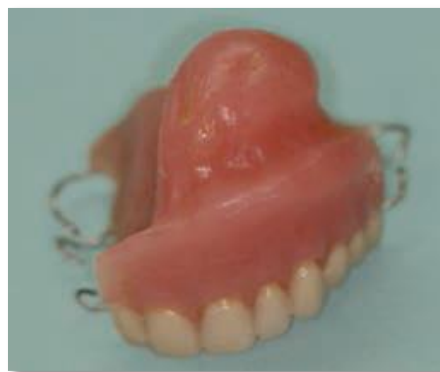Le choix entre prothèse à étage ou monobloc sera fonction de l'importance de la PDS, du degré de l'édentement, de l'état de surface des tissus irradiés, et de l'ouverture buccale.

D'une manière générale, quand cela est possible, les prothèses de type monobloc sont préférées car :

- Elles vieillissent mieux,
- Sont plus fonctionnelles et plus faciles à utiliser par les patients que des prothèses à étages toujours plus complexes
- De plus, elles sont plus aisément retoucher et rebaser.

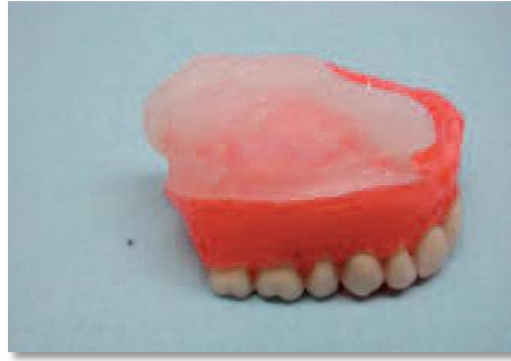Cependant, la prothèse à étages permet :

- Une insertion en deux temps compatible avec une ouverture buccale limitée; et elle peut parfois être utile dans le cadre des difficultés liées aux incoordinations des mouvements en relation avec l'âge, et qui entravent l'insertion d'une prothèse trop volumineuse.
- Dans le cadre des tumeurs s'étendant vers les fosses nasales et les cavités orbitaires et conduisant à des PDS touchant une grande partie de la face, les prothèses à étage sont également indispensables, et pourront être associées à des épithèses afin d'assurer une reconstitution optimale des différentes structures touchées.



Source : Prothèse maxillo-faciale au CHU Lariboisière.

Figure 40: Prothèse monobloc chez un patient édenté avec obturateur en résine associé.



Source : La prothèse maxillo-faciale au sein d'un centre de lutte contre le cancer

Figure 41: Prothèse à étage chez un patient édenté avec obturateur indépendant en silicone

III.5.4. Le rôle de la prothèse obturatrice

La réhabilitation prothétique a pour but primaire de rétablir les fonctions orofaciales telles que l'alimentation [mastication et déglutition], la phonation et la respiration, elle a également un rôle esthétique, psychique, et social. Selon KEYF, les principales fonctions de la prothèse obturatrice sont ⁵⁴ :

- Permettre l'alimentation en réduisant le problème de reflux ; améliorer les fonctions de mastication, de déglutition, d'élocution
- Permettre au site opéré une cicatrisation dans de meilleures circonstances
- aider à la réorganisation et à la reconstruction du contour palatin et / ou du palais mou
- Maintenir les pansements chirurgicaux et réduire les hémorragies postopératoires, prévenant ainsi la formation d'hématomes
- Améliorer le soutien des lèvres et des joues
- Etre bénéfique au moral du patient, ainsi la réhabilitation prothétique à un rôle primordial dans la qualité de vie du patient.

III.5.5. Les impératifs de la prothèse obturatrice

Afin de remplir son rôle en rétablissant les fonctions orales et permettant le soutien des tissus mous, la prothèse obturatrice doit répondre à certains critères garants de sa bonne intégration⁵⁵ .

III.5.5.1. Rétention et Stabilité

Le risque de bascule vers le côté de PDS maxillaire, lors des sollicitations fonctionnelles, nous oblige à rechercher le maximum d'appui anatomiques controlatéraux, en respectant les contraintes biomécaniques liées à la spécificité de cet environnement. L'intérêt est d'assurer au malade un rendement fonctionnel convenable est une bonne intégration psychologique de sa réhabilitation prothétique obturatrice

Les zones pouvant servir de points de rétention sont:

- en avant : le pied de la cloison nasale ou repli labial antérieur ;
- en arrière : le bord supérieur du voile ;
- en dehors : la saillie de la tubérosité ou une bride cicatricielle au niveau du fond du vestibule si la prothèse se situe au-dessus d'elle ;
- sur la ligne médiane : le rebord de la voûte palatine s'il constitue une saillie de 2 mm par rapport au plan vertical de la cloison.

Il convient de chercher un maximum d'appui au niveau des régions nasales et/ou sinusiennes, de recourir à un articulé inversé ou en bout à bout au niveau du côté opéré pour favoriser le centrage de la prothèse, et d'utiliser des adhésifs dentaires ou des implants endo-osseux.

III.5.5.2. La sustentation

Assurée par les crêtes et les zones du palais non touchées par la PDS, le fond du vestibule, les brides cicatricielles du fond du vestibule et les brides du voile désinséré, les tubérosités maxillaires ou ce qu'il en reste et la corniche zygomato-malaire en haut et en dehors.

III.5.5.3. Le poids de la prothèse

Le poids de la prothèse a des répercussions sur la stabilité et la rétention prothétique, surtout dans les cas des édentement totaux. La tendance actuelle est vers les élastomères de silicone souples, leurs hautes qualités physico-chimiques et biologiques procurent à la prothèse obturatrice une légèreté et un confort.

III.5.5.4. L'hygiène

L'hygiène de la prothèse obturatrice est capitale afin d'éviter toute source d'infection de la muqueuse déjà fragile. La configuration anatomique de la partie obturatrice devrait être de forme convexe et uniforme, permettant une hygiène rigoureuse.

III.5.5.5. La respiration

Doit être conservée en permettant le passage de l'air entre les deux cavités pharyngienne et nasale.

III.5.5.6. L'écoulement salivaire

Au niveau de l'ostium de Sténon ne doit pas être bloqué par l'extrados de la prothèse.

III.5.5.7. L'étanchéité

Doit être obtenue au niveau de la perte de substance pour éviter :

- la fuite de l'air qui perturbe la phonation ;
- l'écoulement des sécrétions muqueuses des sinus vers la cavité buccale ;
- le reflux des liquides vers les cavités nasales et/ou sinusienne lors de la déglutition.

III.5.5.8. Conditions de prise en charge

On considère que la prise en charge des patients qui présente une PDS maxillaire est spécifique. Ces conditions vont nous dicter une adaptation particulière aussi bien sur le plan ergonomique qu'au niveau des modalités lors du déroulement des séances cliniques. De plus, il est important de prendre en considération, non seulement les aspirations personnelles du patient, mais aussi celles de l'entourage familial et médical. En présence de telles réalités, et face à cette demande, l'observation clinique prend toute sa valeur.

En présence d'une prothèse déjà existante, le praticien doit penser à l'adaptation et la mise en condition tissulaire à l'aide d'un matériau à prise retardée, surtout le jour de la première consultation.

III.5.6. Critères de choix de l'appareillage

Les PDS au niveau du maxillaire sont très polymorphes. Ainsi, la réalisation de l'appareillage va dépendre de plusieurs critères⁵⁶ :

- De la taille de la PDS

- De nombre des dents restantes ou non sur l'arcade
- Du moment où le patient est vu par le spécialiste en prothèse
- Du patient et de ces capacités.

III.5.6.1. Taille de la perte de substance

La taille de la PDS maxillaire a une importance primordiale dans le choix et la qualité de la réhabilitation prothétique. Classiquement, pour déterminer la prise en charge prothétique, on utilise la classification de Benoist qui distingue les petites PDS et des grandes PDS.

Les petites PDS maxillaire sont plus faciles à réhabiliter⁵⁷.

III.5.6.2. Présence ou non de dents sur l'arcade

La présence ou l'absence de dents au maxillaire a également une influence importante sur le choix du traitement prothétique. En effet, la rétention, la stabilisation et la sustentation de l'obturateur sont grandement facilitées par la présence de dents au niveau du maxillaire. Ainsi, plus le patient est denté, plus la réalisation de la prothèse obturatrice sera facilitée. En revanche, pour les patients édentés, l'absence de dents implique la recherche d'une rétention autre que dentaire : on utilise les zones de contre-dépouille de la PDS elle-même comme moyen de rétention mécanique de la prothèse obturatrice⁵⁸.

III.5.6.3. Moment où le patient est vu par le spécialiste en prothèse

La réhabilitation prothétique peut également varier en fonction du moment où l'obturateur est mis en place.

- Si le patient est vu avant la chirurgie, il s'agira d'une prothèse obturatrice immédiate ou provisoire (semi-immédiate).
- Si le patient est vu dans les 10 à 15 jours après la chirurgie, il s'agira d'un obturateur transitoire.
- Si le patient est vu dans les 2 à 3 mois après la chirurgie, il s'agira d'un obturateur d'usage ou de fonction⁵⁹.

III.5.6.4. Capacités du patient

Enfin, la mise en place de la prothèse obturatrice se fera en fonction du patient et de ces capacités, son état de santé et son état psychologique aussi, d'être prêt à recevoir son

prothèse et supporter tout les étapes prothétiques qui peuvent être douloureuses par fois⁶⁰ .

III.6. Réhabilitation prothétique des pertes de substance orales

D'une manière générale, que ce soit pour les patients dentés ou édentés, l'élaboration de la prothèse doit veiller à recréer les trois grands principes de la triade de Housset utilisés en prothèse amovible classique : rétention, stabilisation, et sustentation. Pour cela, il faut évaluer la qualité des structures qui entourent la perte de substance afin de rechercher les zones éventuellement exploitables pour améliorer la tenue de la future prothèse.

III.6.1. Les matériaux

Matériaux à empreinte :

- Les alginates :

Ce sont des hydro colloïdes irréversibles qui ont une place privilégiée dans les empreintes en PMF; ce choix est dicté généralement pour leurs hautes propriétés physico chimique et, biologique et surtout leurs facilitée de mise en œuvre.

Pour une empreinte endo buccale ; les alginates fusent assez bien dans les zones rétentes mais lorsque celles-ci sont très prononcées la pate présente l'inconvénient et le risque de se déchirer lors du retrait, ce qui nécessite de remplir les régions rétentes avec un peu de pate recouverte par des compresses de gaz, qui rend l'empreinte moins fragile.

Pour éviter que l'alginate fuse dans la Trompe d'Eustache, communication avec le sinus , on obture celle-ci avec une petite mèche vaselinée⁶¹ .



Figure 42 : Alginate utilisée en prothèse maxillo-faciale

- Les silicones (polyvinylsiloxanes) :

Sont des élastomères de synthèse caractérisées par la présence de groupements vinyliques, Ils se présentent sous différentes viscosités : fluide (light), normale (regular), lourd (putty)

L'utilisation d'élastomères de silicone de moyenne viscosité autorise un enregistrement plus fin et moins compressif des surfaces ostéomuqueuses. Ce matériau, de par ses propriétés élastiques, permet le passage des zones de contre-dépouille sans déchirement, à la différence des hydrocolloïdes irréversibles, Certains préconisent un rebasage au matériau fluide, d'autres s'en abstiennent, arguant le manque d'intérêt des détails tissulaires.

L'empreinte a pour objectif l'enregistrement suffisant :

- ✓ Des surfaces à recouvrir ;
- ✓ Des crêtes alvéolaires ;
- ✓ Des fonds de vestibules
- ✓ Des berges de la PDS (avec une légère pénétration dans la communication)

Pour sa stabilité dimensionnelle et sa résistance à la déchirure c'est le meilleur matériau d'empreinte endo buccale dans les cas des PDS maxillaire⁶².

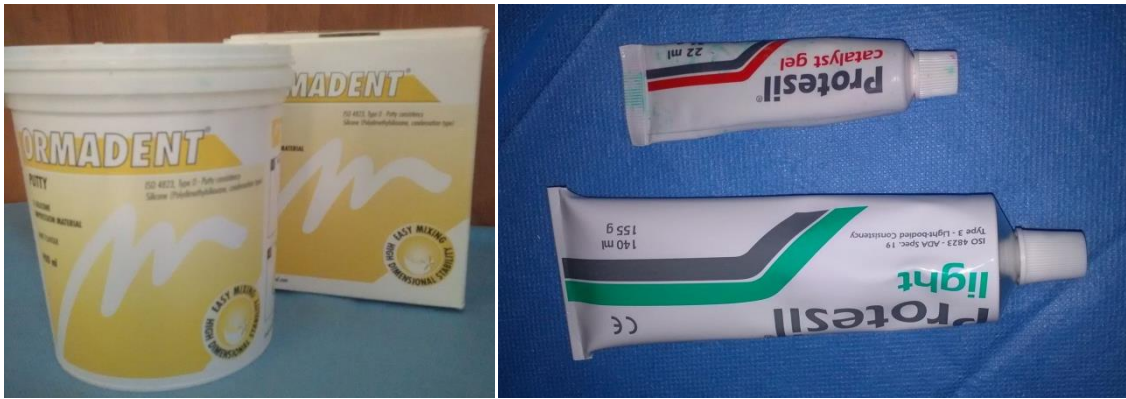

Figure 43 : Silicones utilisée en prothèse maxillo-faciale

Matériaux de confection de la prothèse maxillo-faciale obturatrice :

- Les Résines dures : (poly-méthyle méthacrylate)

Les matériaux étudiés sont composés de polymères issus de la réaction de polymérisation, sont constituées de résines acryliques à polymérisation lente, Elles sont couramment utilisées en dentisterie.

Ce sont des résines thermoplastiques, elles se présentent sous la forme d'une poudre (polymère) et d'un liquide (monomère). La polymérisation s'effectue à chaud sous forte pression avec une montée de température très lente. On obtient ainsi une résine non poreuse, moins cassante.

La base prothétique (partie de l'appareil qui repose sur les tissus mous de la bouche) est habituellement faite en résine dure ainsi que les dents prothétiques.

En prothèse maxillo-faciale, on utilise souvent des résines transparentes sans colorant, Pour les prothèses obturatrices immédiates ou provisoires, cela permet de surveiller les tissus sous jacents⁶³.



Figure 44 : Résine dure utilisée en prothèse maxillo-faciale

- Les silicones
- ✓ Les gels de silicone : Ils sont utilisés en prothèse maxillo-faciale pour remplir des poches préformées, elles-mêmes en silicone, ils sont destinés aux comblements des pertes de substance des parties molles.
- ✓ Les élastomères : Ils sont utilisés en prothèse maxillo-faciale, ils se présentent sous la forme d'une pâte qui, lorsqu'elle est polymérisée, a une consistance élastique.

Ils peuvent être fermes, durs ou souples et grâce à leur perméabilité et à leur pouvoir anti adhérent, ils permettent au tissu dans lequel ils sont placés de respirer et de ne pas macérer. Ils présentent les qualités nécessaires pour réaliser des obturateurs des prothèses maxillo-faciales obturatrices car ils résistent au vieillissement et aux salissures⁶⁴.

Matériaux de conditionnement tissulaire :

- Les résines souples (résines à prise retardée)

Utilisées en dentisterie depuis environ 40ans, Au cours de ces années, les fabricants nous ont proposé des produits apparemment similaires sous des noms génériques différents: «résines molles à prise retardée », mais aussi «conditionneurs tissulaires », «matériaux souples pour rebasage temporaire », ou «matériaux pour empreintes fonctionnelles ».

Cette nomenclature permet de justifier leurs indications les plus courantes et sont recommandées pour :

- ✓ Une mise en condition tissulaire permettant d'améliorer les structures histologiques, anatomiques et physiologiques des tissus en contact avec la prothèse;
- ✓ Un rebasage temporaire permettant la stabilisation d'une prothèse d'usage devenue instable et inconfortable ou d'une prothèse immédiate pendant la phase de cicatrisation;
- ✓ La réalisation d'empreintes dites tertiaires ou complémentaires permettant le modelage des extrados en prothèse complète⁶⁵.

Indications proprement dites des résines à prise retardée dans la conception des prothèses obturatrices :

- ✓ On utilisera les résines à prise retardée chaque fois que l'on cherchera un matériau pouvant rester en bouche un certain temps, et pouvant évoluer en fonction des modifications apparues sur le site opéré en cours de cicatrisation.
- ✓ Ces matériaux sont particulièrement indiqués pour la réalisation des prothèses obturatrices immédiates et semi-immédiates, et pour le contrôle de l'étanchéité des obturateurs en résine, provisoires et définitifs
- ✓ Pour les obturateurs d'usage, Le joyeux (1986) parle d'amélioration secondaire de la restauration maxillo-palatine. Celle-ci semble indiquée dans les cas où la valeur mécanique, fonctionnelle ou phonétique de la restauration s'avère insuffisante ou lorsque les doléances du patient nous imposent des aménagements supplémentaires, En effet, au fur et à mesure de la cicatrisation, les parois du site se régularisent, des séquestres sont éliminés.
- ✓ La composition des résines à prise retardée leur permet une consistance molle et la possibilité de se laisser déformer facilement pendant les 72 heures suivant leur préparation. D'après Loh et coll. (1986), cette propriété de dureté «différée» représente une caractéristique considérable, car elle permet à ces matériaux de se laisser déformer et d'épouser parfaitement les contours de la PDS, avant d'atteindre leur dureté définitive.

Ces propriétés physiques et mécaniques permettent aux résines à prise retardée, dans le cadre de la prothèse obturatrice, de créer un joint hermétique entre la PDS et la

prothèse, et de contribuer au rétablissement des fonctions physiologiques, en procurant une sensation de confort au patient⁶⁶ .

Il existe environ une trentaine de résines acryliques à prise retardée. Parmi les spécialités commerciales disponibles sur le marché et/ou régulièrement citées dans la littérature, on trouve:

- Le Coe-Comfort, le Coe-Soft et le Soft-Liner de GC Dental
- Le Fitt de Kerr
- L'Hydrocast de Kay See Dental.



Figure 45 : exemple de Résine molle utilisée en prothèse maxillo-faciale

III.6.2. Différents types de la prothèse maxillo-faciale obturatrice ^{67 68 69 70 71 72 73 74}

75 76

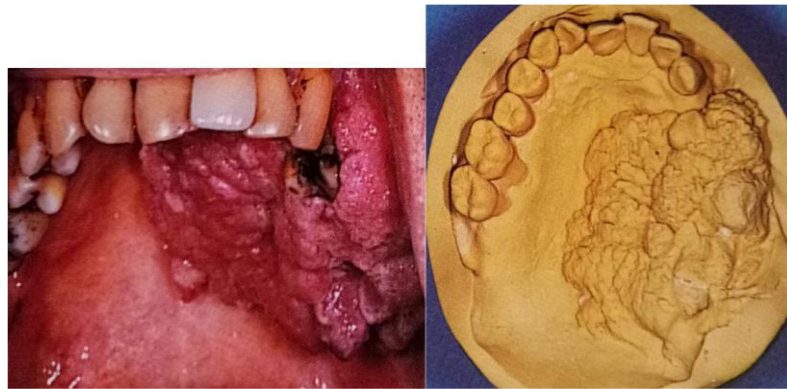
III.6.2.1. La prothèse obturatrice immédiate

Appelée aussi obturateur chirurgical, cette prothèse est mise en place en per opératoire et portée par le patient quelques semaines avant la réalisation de la prothèse transitoire

Les avantages de prothèse obturatrice immédiate :

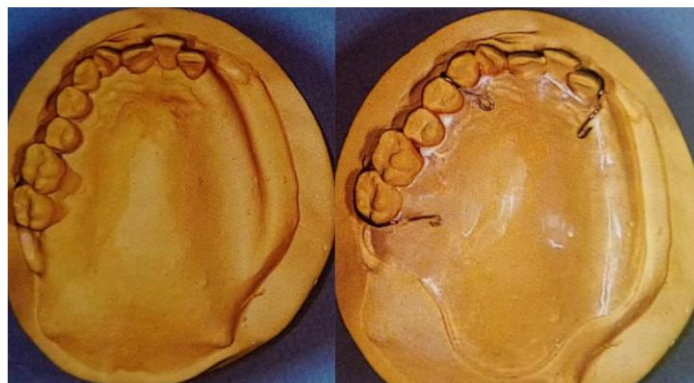
- Faciliter l'hémostase et de restaurer les fonctions orofaciales (mastication, phonation, déglutition) immédiatement.
- Soutenir les tissus mous de la face, et protège la plaie des traumatismes et des contaminations générées par les aliments.
- Il évite la pose d'une sonde parentérale (gastrique)
- Il joue un rôle déterminant sur le plan psychologique et relationnel, en permettant au patient de communiquer avec son entourage dès son réveil.
- Il présente également l'avantage de permettre une prise d'empreinte non douloureuse de la perte de substance maxillaire.

Cependant, sa mise en place nécessite une consultation préopératoire et une collaboration étroite au sein de l'équipe pluridisciplinaire, et notamment entre chirurgien et prothésiste maxillo-facial.



Source :Third Edition Quintessence. [2011 Quintessence].

Figure 46: Empreinte primaire d'une tumeur palatine



Source :Third Edition Quintessence. [2011 Quintessence].

Figure 47: Modèle résiné réalisé au laboratoire avec la plaque palatine

- La réalisation chez un patient denté :

La consultation préopératoire est indispensable pour instaurer un dialogue avec le malade, répondre à toutes les interrogations du patient, et permettre ainsi une meilleure acceptation de l'intervention,

La prise de documents pré-chirurgicaux : (prise d'empreinte primaire de la voûte palatine, enregistrement des rapports inter maxillaires, photographies).

- une empreinte primaire à l'alginat du maxillaire et de la mandibule est réalisée.
- Au cours d'une réunion pluridisciplinaire, les différents acteurs décident de l'étendue de la résection et de la conservation ou non de certains organes dentaires et structures anatomiques que le spécialiste en prothèse dentaire souhaite exploiter pour obtenir une meilleure rétention de l'obturateur ; le tracé de la future plaque sur le modèle en plâtre peut ainsi être effectué.
- Ensuite ; le laboratoire réalise une plaque palatine en résine transparente ; la rétention et la stabilité sont assurées par les dents restantes ; une adhésion mécanique du matériau de comblement par des crochets cavaliers métalliques, Une adhésion chimique de part un adhésif est parfois possible en fonction des silicones utilisés.
- Habituellement, la prothèse immédiate ne comporte pas de dents prothétiques afin d'éviter tout traumatisme au niveau du site opéré, mais selon certains auteurs, la plaque pourrait être munie de dents du côté sain ou au niveau du bloc incisivo-canin dans un but esthétique.
- Après la résection chirurgicale, on place des gazes vaselinées hémostatiques (**Surgicel®**), pour combler les zones de contre dépouilles au niveau de la résection puis on place l'élastomère de silicone dans la perforation, et la plaque en résine est mise en place, afin de permettre la pénétration des éléments de rétention dans la masse de silicone.
- La plaque est ensuite déposée avec son obturateur, corrigée au bistouri, puis mise en bouche. Elle peut être modifiée par la mise en place d'une résine acrylique à prise retardée (**Fitt de Kerr®**) pour parfaire l'étanchéité de l'obturateur

- La réalisation chez un patient édenté :

Pour le patient édenté, l'absence de dents implique une perte de stabilisation et de rétention non négligeable. Il est alors nécessaire de trouver d'autres moyens pour stabiliser la plaque palatine et assurer une certaine rétention de l'appareillage.

Selon BENOIST, le simple usage de silicone souple (Drop Ortho®)

Permettra la tenue de la prothèse grâce aux zones anatomiques rétentrices cavitaires.

III.6.2.2. Prothèse obturatrice provisoire ou semi-immédiate

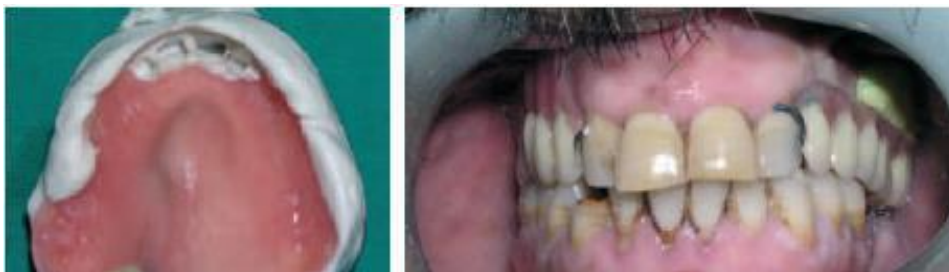La prothèse obturatrice provisoire est réalisée dans les huit jours à deux semaine qui suit l'intervention, lorsqu'une prothèse immédiate n'a pu être réalisée en préopératoire. Le temps de réalisation de la prothèse provisoire dépendra évidemment de chaque patient et sera à évaluer au cas par cas.

Ce type d'obturateur est indiqué lorsqu'il n'y a pas d'unité de temps et /ou de lieu entre le chirurgien maxillo-faciale et le chirurgien dentiste.

Lorsqu'une consultation préopératoire est possible, les empreintes sont effectuées avant l'intervention chirurgicale. Plus fréquemment, le patient est vu après l'intervention chirurgicale, et les empreintes sont alors prises en postopératoire.

La prothèse provisoire est mise en place en milieu hospitalier pour éviter un éventuel risque hémorragique, l'inconvénient est que le patient ne peut s'alimenter que par voie parentérale entre l'opération et la mise en place de la prothèse obturatrice.

Les étapes de réalisation de la prothèse sont semblables à celles utilisées pour un obturateur immédiat mais elle peut aussi être réalisée à partir d'une prothèse adjointe partielle en résine préexistante.



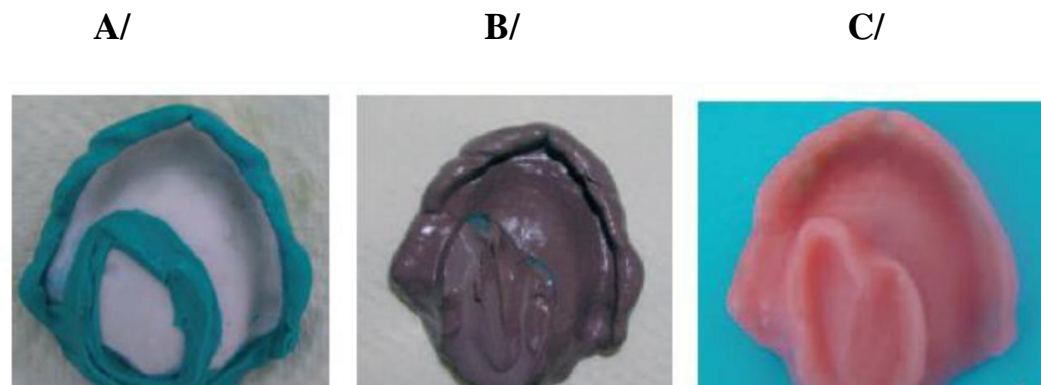
Source : EMC stomatologie,22-063-A-10,2005

Figure 48: Prothèse obturatrice semi-immédiate réalisée à partir d'une prothèse adjointe partielle en résine préexistante

III.6.2.3.Prothèse obturatrice transitoire

La prothèse obturatrice transitoire est posée 3 à 4 semaines après l'intervention.

Son but est de rétablir peu à peu la fonction et l'esthétique ainsi que d'évoluer dans le temps la cicatrisation. Elle peut être réalisée après empreinte anatomo-fonctionnelle ou être rebasée à partir de la prothèse obturatrice immédiate et qui sert d'ébauche à la réalisation de la prothèse définitive. Ainsi, elle préfigure la future prothèse, et comporte des dents qui ont un rôle masticatoire et esthétique.



Source : EMC Stomatologie, 22-166-B-58, 2008

Figure 49: Prothèse obturatrice transitoire

- A. Empreinte anatomo fonctionnelle réalisée en enregistrant le joint périphérique et les contours de la perte de substance [silicone de moyenne viscosité].
- B. Empreinte de surfaçage.
- C. Prothèse obturatrice en résine avec obturateur évidé

Elle doit assurer une fermeture optimale de la perte de substance, afin de permettre une phonation correcte et une alimentation sans reflux par le nez. Elle évolue dans le temps en fonction de la cicatrisation grâce à l'utilisation de résines à prise retard (**Fitt de Kerr**).

- La réalisation chez un patient denté :

Chez le patient denté, l'appareillage dépend essentiellement du nombre et de la qualité des dents restantes, ainsi que de l'étendue de la résection.

- Tout d'abord, on réalise une empreinte à l'alginate du maxillaire en plaquant des mèches dans la cavité obturatrice pour éviter de faire fuser l'alginate dans la PDS.
- Ensuite, la réalisation au laboratoire d'un PEI en résine ou en pâte thermoplastique, qui pénétrera dans la PDS en restant à distance des parois et du fond de la cavité. La

surface du porte empreinte est perforé de petits trous, afin d'assurer la rétention du matériau à empreinte.

- Une mèche vaselinée est mise en place au fond de la PDS afin d'éviter que la pâte ne fuse dans des zones de contre-dépouille, puis une empreinte secondaire est prise en veillant à bien charger le porte-empreinte au niveau de la cavité. Le retrait de l'empreinte s'effectue en douceur afin d'éviter la déchirure du matériau au niveau des parties rétentives.
- La plaque palatine en cire, avec ses crochets coulés et une balle obturatrice en cire, est réalisée par le laboratoire, puis essayée en bouche afin de réaliser les éventuelles retouches nécessaires.
- Une fois la plaque validée, le laboratoire la muni d'un bourrelet en cire pour l'enregistrement d'occlusion et des relations intermaxillaire.
- Ensuite le montage des dents prothétiques est réalisée et après essayage et validation de la maquette en bouche, et une maquette de la seconde empreinte de la PDS est réalisée sur la plaque palatine à l'aide de silicone léger.
- Le tout est ensuite transformé en résine, l'obturateur est évidé afin d'en alléger le poids et la mise en bouche peut alors être effectuée.

- La réalisation chez le patient édenté

Chez le patient édenté, la rétention de l'appareillage est obtenue en pénétrant dans la cavité de résection, et pour obtenir une tenue satisfaisante, on fait appel à des matériaux rigides ou souples selon les cas.

- On réalise tout d'abord une empreinte primaire à l'alginat afin de permettre au laboratoire de réaliser un PEI qui sera ouvert au niveau de la PDS.
- Puis, une empreinte secondaire est réalisée en deux temps afin d'enregistrer tous les éléments muqueux et de définir le joint périphérique de la cavité.
- Dans un premier temps, les bords du PEI sont remarginés à la pâte de Kerr au niveau des zones non réséquées, puis au niveau de la PDS. Dans un second temps, le surfaçage est réalisé à l'aide d'une empreinte au Permlastic®. La plaque palatine et l'obturateur peuvent ainsi être réalisés avec la meilleure stabilité possible.

- Les étapes de la prothèse dentaire répondent ensuite aux critères de la prothèse amovible complète.

III.6.2 .4. La prothèse d'usage

La prothèse d'usage ne peut être envisagée que 3 mois à 1 an après l'intervention chirurgicale. Cette durée correspond aux changements dimensionnels dus au remodelage tissulaire et à la cicatrisation complète de site opératoire.

Une cicatrisation est jugée satisfaisante si la cavité d'exérèse ne présente pas d'infection et qu'il y a absence de rétractions cicatricielles au niveau des limites des zones de CBN, et Il est également nécessaire que le patient soit prêt physiquement et psychologiquement à poursuivre les étapes prothétiques.

Il s'agit de la prothèse définitive du patient, bien qu'elle reste éventuellement modifiable, et elle doit donc être stable, esthétique et fonctionnelle, en restituant une occlusion correcte au patient. Elle doit être vérifiée périodiquement. En effet, il peut exister des rétractions cicatricielles postopératoires jusqu'à plusieurs mois après les traitements, et ceci particulièrement chez les patients irradiés.

Il existe deux types d'obturateur :

- Obturateur rigide solidaire de la plaque palatine.
- Obturateur souple dissocié de la plaque palatine.

Les critères de choix entre obturateur rigide et obturateur souple :

- Les obturateurs rigides en résine sont utilisés chez les patients dentés ou porteurs d'une PDS limitée et de faible étendue. Cet obturateur sera solidaire d'une plaque palatine résine avec crochets façonnés chez les patients faiblement dentés, et d'une plaque métallique avec des crochets coulés chez le patient largement dentés.

-Les obturateurs souples en silicone sont préférés chez les patients édentés ou pour des PDS étendues : l'obturateur est issu d'une empreinte fragmentée, et la liaison entre la balle de silicone et la plaque résine se fait grâce à un système capteur-aimant.

Tableau 1 : Avantages et inconvénients des obturateur souples et en résine

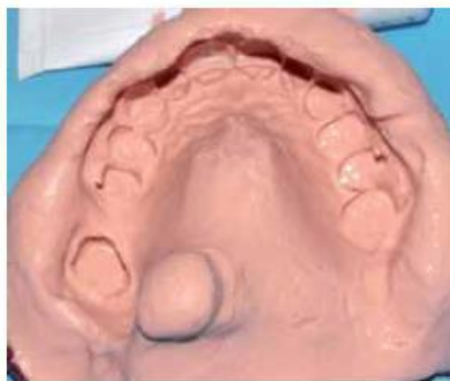Obturateur	Résine	Souple
Avantages	<ul style="list-style-type: none"> -Simplicité de mise en oeuvre -Evolutif, rebasage aisé -Pas d'entretien -Prix faible 	<ul style="list-style-type: none"> -Etanche -Confort -Accepte une ouverture buccale réduite
Inconvénients	<ul style="list-style-type: none"> -Confort -Ouverture buccale suffisante 	<ul style="list-style-type: none"> -Non évolutif -Coût élevé -Vieillessement rapide du silicone

- Confection d'un obturateur rigide :

La confection de cet obturateur commence par une prise d'empreinte primaire à l'alginate avec possibilité de comblement des contre-dépouilles avec de la gaze vaselinée.

Puis un PEI en résine est réalisé, qui pénètre dans la cavité tout en restant à distance des bords. Après la prise d'une seconde empreinte alginate ou silicone précise de la perte de substance et des tissus sains.

La plaque palatine sera ensuite effectuée, en résine pour les patients faiblement dentés, ou en métal chez les patients largement dentés. Elle possède des crochets façonnés en grand nombre, afin d'assurer une rétention prothétique optimale.



Source : CFAO et prothèse obturatrice maxillaire : étude préliminaire. ResearchGate

Figure 50: Empreinte anatomique primaire vue palatine

✓ Pour les prothèses amovibles partielles en résine,

La perforation est comblée par de la cire, puis la plaque avec la balle obturatrice en cire est essayée en bouche et modifiée.

L'enregistrement d'occlusion est également effectué par des bourrelets en cire. La maquette avec les dents prothétiques est ensuite essayée et validée.

Les pourtours de l'obturateur sont ajustés et améliorés à l'aide de silicone léger ; tout est transformé en résine, l'obturateur est évidé, et la prothèse finale avec les dents prothétiques et les crochets est réalisée et mise en bouche.

✓ Pour les prothèses amovibles partielles à infrastructure métallique,

Le châssis issu de l'empreinte secondaire est réalisé puis validé en bouche. L'enregistrement des relations intermaxillaires par bourrelet en cire monté par le laboratoire est ensuite réalisé.

La maquette avec les dents prothétiques est essayée et les pourtours de la perte de substance sont réenregistrés avec plus de précision à l'aide d'une silicone légère.

Les finitions peuvent ainsi être effectuées avant la mise en bouche définitive.

- Les obturateurs en résine vieillissent mieux et sont plus faciles à utiliser par les patients car sont moins complexes à mettre en bouche

- La confection d'un obturateur souple

Les étapes de confection de l'obturateur souple diffèrent de celles de l'obturateur rigide. En effet la technique d'empreinte est particulière et la plaque palatine et l'obturateur ne sont pas solidaires.

Cette méthode est réservée aux patients complètement édentés dont la PDS s'étend à plus de la moitié de la voûte palatine et lorsque la rétention ne peut être assurée que par l'exploitation des zones de la cavité d'exérèse.

L'empreinte de la PDS peut être réalisée avec la technique de Pomar et Soulet. Cette technique consiste en prises d'empreintes séparées de fragments postérieur et antérieur du défaut avec une silicone de haute viscosité.

Les fragments obtenus sont mis de dépouilles afin de positionner un dernier fragment médian pour pouvoir englober le tout avec une sur empreinte au plâtre.

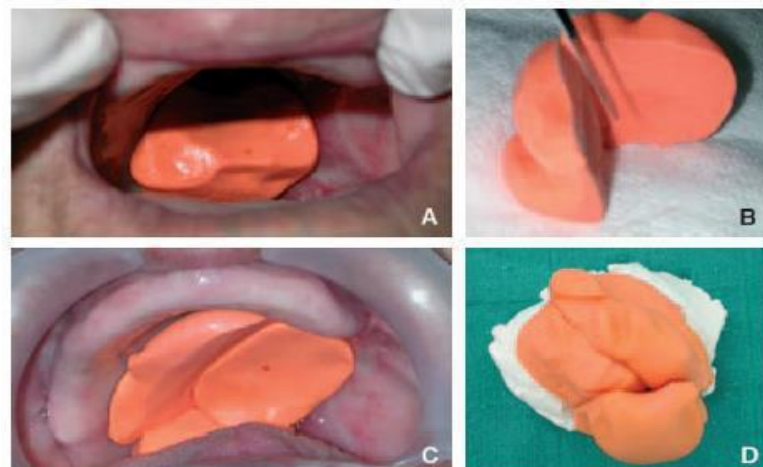
Après la réalisation du moule par le prothésiste, des masses magnétiques sont intégrées dans le futur obturateur. Cela permet un mode de liaison entre la silicone et la future plaque palatine en résine.

L'inconvénient majeur de ce type d'obturateur est le vieillissement de la structure et la contamination bactérienne, nécessitant une réfection fréquente (6 à 8 mois).

Les obturateurs souples sont traumatisants car ils peuvent exercer une forte pression sur les limites de la cavité de la PDS, et peuvent altérer la fibro muqueuse à long terme.

Cependant ils peuvent constituer une très bonne alternative en phase de cicatrisation postopératoire et aider dans certaines situations (faible ouverture buccale par exemple)

- Les matériaux souples utilisés en prothèse maxillo-faciale sont des élastomères de silicone tel que Viscogel® ou les résines à prise retardée de type Silastic®.



Source : Prothèses obturatrices après maxillectomie : bases fondamentales et Thérapeutiques. EMC Stomatologie, 22-166-B-58, 2008

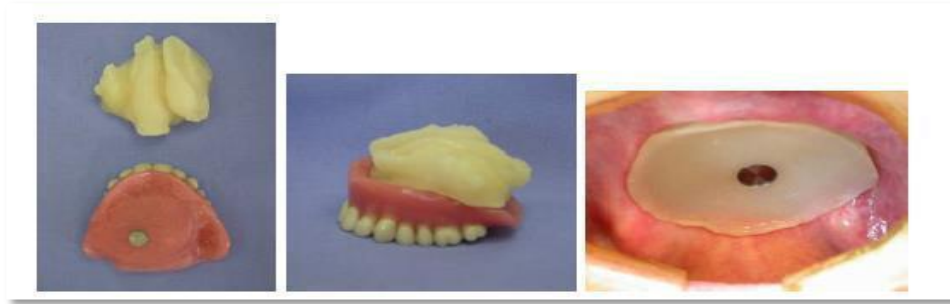Figure 51: Empreinte fragmentée de Soulet

A : Premier fragment destiné à enregistrer la zone du retrait au niveau du moignon vélaire.

B : Mise de dépouille des fragments.

C : Vue intra buccale de l'ensemble des fragments.

D : Empreinte fragmentée reconstituée grâce à une surempreinte en plâtre



Source : Thèse pour le diplôme d'état en chirurgie dentaire; 2010. p. 120-121.46. de Paula Souza C

Figure 52: Prothèse à étage système capteur-aimant permettant la jonction obturateur silicone-prothèse en résine

Objectifs

IV. Objectifs de l'étude

IV.1. Objectif principal

Notre étude a pour objectif principal de :

Rapporter des cas cliniques des patients atteints de pertes de substance maxillaire et ayant bénéficiés de prothèse maxillo-faciale obturatrice au niveau du service de prothèse dentaire du centre hospitalo-universitaire de Tlemcen, et énumérer les séquelles secondaires à la perte de substance maxillaire.

IV.2. Objectif secondaire

Notre étude vise secondairement à :

Apprécier l'état de connaissance du personnel médical et dentaire sur la place de la prothèse maxillo-faciale obturatrice dans la réhabilitation des pertes de substance maxillaire.

Matériel et méthodes

V. Matériel et méthodes

V.1. Type de l'étude

Notre étude est composée de deux parties :

1ere approche ; Il s'agit d'une série de cas cliniques, pour répondre à l'objectif principal

2^{ème} approche : descriptive, pour répondre à l'objectif secondaire.

V.2. Cas cliniques

V.2.1. Population de l'étude

Les patients atteints de pertes de substances maxillaires congénitale ou acquise bénéficiant une réhabilitation prothétique au niveau du service de prothèse dentaire du CHU de TLEMCEM.

V.2.1.1. Critères d'inclusion

Tout sujet répondant aux critères suivants :

- Atteint de perte de substances maxillaire quelque soit son étiologie et nécessitant une réhabilitation prothétique.
- Quelque soit le sexe.
- Quelque soit l'âge.
- Quelque soit le lieu de résidence.

V.2.1.2. Définition des cas :

Perte de substance maxillaire:

Les pertes de substance aux maxillaires est une destruction osseuse aboutissant à une solution de continuité permanente des tissus osseux de la mandibule ou des maxillaires, selon Benoist.

Réhabilitation prothétique :

La réhabilitation prothétique obturatrice se définit comme une technique de reconstruction anatomique, esthétique et fonctionnel, destiné à remplacer des pertes de substance maxillaire.

Nous présentons dans ce travail, notre expérience de la réhabilitation du maxillaire par prothèse obturatrice, de type monobloc, confectionnée en résine dure permettant de restaurer les fonctions orales et l'esthétique du patient⁷⁷.

V.2.1.3. Critères de non inclusion :

Tout patient :

- Atteint d'une PDS mandibulaire.
- Atteint d'une PDS complexe (maxillaire + faciale).

V.2.2. Nombre d'observations

Sept patients ont répondu favorablement à nos critères d'inclusion dont deux (02) sujets sont de sexe féminin et cinq (05) de sexe masculin.

V.2.3. Lieu de l'étude

Notre étude s'est déroulée au niveau du service de prothèse dentaire du CHU de Tlemcen.

V.2.4. Durée et période de l'étude

L'étude a duré 9 mois, allant du 01/09/2017 jusqu'au 31/05/2018.

V.2.5. Collecte de données

Pour chaque cas cliniques, ces données ont été renseignées à travers une **fiche clinique** (annexe 1):

- **Caractéristiques démographiques** : sexe, âge, lieu de résidence
- **ATCD généraux et locaux**
- **Caractéristiques cliniques** : motif de consultation, histoire de la maladie, examen exo-buccal, examen endo-buccal.
- **Caractéristiques radiologiques** : radiographie panoramique ou autres (scanner facial, IRM)
- **Caractéristiques thérapeutiques** : Traitement prothétique.

V.2.6. Déroulement de l'étude

a. Interrogatoire :

Nos patients ont fait l'objet d'un examen clinique approfondit pour évaluer l'étendue de la PDS maxillaire qui se traduit sur le plan clinique par une atrophie myo-cutanée et sur le plan prothétique par un empiètement sur le couloir neutre d'équilibre, ce dernier est l'un des principes de bases élémentaires en biomécanique dans les conceptions prothétiques dentaires⁷⁸.

L'interrogatoire a permis de préciser l'étiologie de la perte de substance, -ses circonstances et sa date d'apparition et les traitements précédents et l'état actuel de la lésion.

Du fait de la proximité du sinus maxillaire avec les fosses nasales, l'interrogatoire a été également porter sur cette zone. Il convient de rechercher des signes de troubles respiratoires caractérisés notamment par une sensation de fuite d'air, un reflux liquide lorsque le patient boit un liquide et des troubles de la phonation. Le symptôme le plus caractéristique consiste en une difficulté à se moucher correctement, liée à la fuite d'air.

b. L'examen exo buccal a été focalisé sur les zones du visage en lien avec la PDS à la recherche de :

- Tuméfaction et Coloration non physiologique des téguments ;
- Asymétrie de la face : au niveau des joues ; du nez ; des lèvres supérieures et du tissu périorbitaire.
- Sensibilité à la pression sur la paroi antérieure du sinus maxillaire.
- Limitation d'ouverture buccale.

Palpation : musculaire et articulaire ainsi que la palpation des chaînes ganglionnaires.

c. Examen endo buccal

L'exploration complète de la cavité buccale et de la zone de la PDS est nécessaire. Elle a permis d'établir :

- Le siège et la topographie de la lésion.
- La taille de la lésion ainsi que son étendu.
- L'état de la muqueuse environnante.
- L'état pathologique : Leucoplasies, Lichen ...
- L'état des dents résiduelles et environnement parodontal.
- L'examen de l'ancienne prothèse si elle existe.

Les rapports anatomiques de la PDS varient en fonction de son siège et de son importance. Néanmoins il est très souhaitable que les limites de la PDS soient déterminées, autant que possible. La collaboration multidisciplinaire est indispensable.

L'examen endo-buccal a été parfois complété chez un médecin ORL par une rhinoscopie ou naso-fibroscopie dans le but d'observer l'état de la muqueuse environnante et de rechercher une éventuelle pathologie tumorale.

V.2.7.Paramètres étudiés

a. Caractéristiques démographiques :

Sexe : variable qualitative, avec deux modalités : féminin et masculin.

Age : variable quantitative continue

Lieu de résidence : variable qualitative

État civil du patient

b. Caractéristiques cliniques :

Motif de consultation : variable qualitative, avec deux modalités : fonctionnel et esthétique.

Antécédents : médicaux et chirurgicaux, histoire de la maladie.

Examen exo buccal :

Examen endo buccal :

c. Caractéristiques radiologiques : panoramique dentaire ou autres.

d. Caractéristiques thérapeutiques : Traitement prothétique.

V.2.8. Thérapeutique prothétique :

Il s'agit d'une prothèse amovible en résine méthacrylique. Elle permet une stabilisation des bords de la perte de substance et une diminution de la rétraction tissulaire de cicatrisation.

Elle est composée d'une prothèse amovible acrylique (PPAA) et d'un obturateur de la forme du défaut.

La réalisation de ce type de prothèse est soumise au même protocole que celui des PPAA classiques, à l'exception de quelques précautions à prendre au niveau du défaut :

Lors de l'empreinte primaire, on appliquera de la vaseline au fond de la perte de substance pour éviter que le produit d'empreinte ne se perde dans les replis (récessus sinusiens, trompe d'Eustache, repli ethmoïdal...)

L'obturateur pourra être évidé au moment de la finition afin d'en diminuer le poids (risque de bourrages alimentaires)

Il est préférable que les séances cliniques soient de courtes durées, peu nombreuses, rapprochées et non traumatisantes. L'intérêt recherché de cette démarche, dans un premier temps, est de gagner la confiance du patient, qui habitué à certaines expériences fâcheuses et douloureuses, ressent un certain confort au contact du nouveau matériau.

V.3. Etat de connaissances du personnel médical et dentaire sur la prise en charge des pertes de substance maxillaire.

V.3.1. Population enquêtée

Il s'agit du personnel médical et dentaire à savoir :

- Personnel médical : Médecin spécialiste, généraliste et étudiant.
- Personnel dentaire : Médecin dentiste spécialiste, généraliste et étudiant.

Taille de l'échantillon

90 personnes ont été incluses dans notre étude : 45 personnels médicaux et 45 personnels dentaires.

V.3.2. Lieu de l'étude

Notre étude s'est déroulée au niveau de plusieurs établissements de santé de la wilaya de Tlemcen, à savoir :

- CHU de Tlemcen
- EPH de Maghnia et Remchi.
- EPSP de Ghazaouet.
- Cabinets médicaux et dentaires privés.

V.3.3. Durée et période de l'étude

L'étude a duré 4 mois, allant du 01/01/2018 jusqu'au 30/04/2018.

V.3.4. Collecte des données

Questionnaire : ANNEXE 3

Notre questionnaire a été administré au personnel médical et dentaire afin d'apprécier leur état de connaissance sur la place de la PMF obturatrice lors la prise en charge des pertes de substances maxillaires.

Ce questionnaire est composé de deux parties :

Tête de questionnaire contient : établissement, grade et profession de la personne enquêtée.

Corps de questionnaire contient 02 onglets :

- Etiologie de la perte de substance maxillo-faciale intra buccale.
- Etat de connaissances des personnels médical et dentaire sur la prise en charge des pertes de substance intra buccale.

Notre questionnaire est composé de 12 questions fermées.

115 questionnaires ont été distribués au profit de la population enquêtée, 90 ont été récupérées.

V.3.5. Saisie et analyse statistique des données

La saisie et l'analyse statistique des données ont été effectuées à l'aide du logiciel IBM SPSS Statistics Version 21.

Statistique descriptive : calcul des pourcentages pour les variables qualitatives et calcul des moyens pour les variables quantitatives.

L'appréciation de l'état de connaissance a été analysée comme suit :

- Taux de bonnes réponses $\leq 50\%$; état de connaissance insuffisant.
- Taux de bonnes réponses entre 50% et 80 %; état de connaissance moyen.
- Taux de bonnes réponses $\geq 80\%$; état de connaissance bon.

Résultats

VI. Résultats

VI.1 Cas cliniques

Cas clinique n° 01 :

Le patient B.M ; de sexe masculin ; résident à Tlemcen ; marié ; âgé de 78ans ; présente une fente vélo-palatine importante et non opérée ; orienté par le service de pathologie et chirurgie buccale au service de prothèse dentaire , C.H.U de Tlemcen le 01/12/2017 pour une réhabilitation prothétique esthétique et fonctionnelle.

Le patient est édenté total et porte une ancienne prothèse amovible bi maxillaire instable.

I. L'examen clinique du patient, révèle :

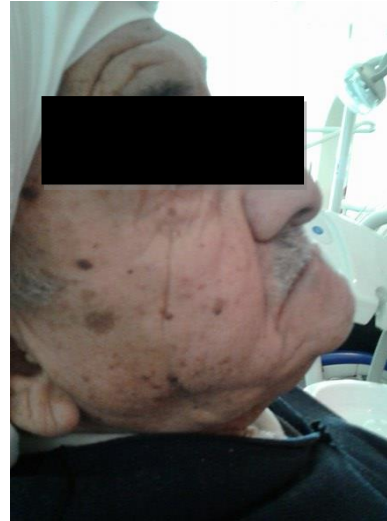- Des difficultés d'élocutions avec des paroles incompréhensibles compliquent toute communication avec l'entourage.
- Le psychisme très affecté du patient en rapport avec son ancienne prothèse qui été instable et non rétentive ; ce qui a répercuté sur ses fonctions essentielles telles : la phonation ; l'alimentation (mastication et déglutition) et par conséquence des problèmes digestives chroniques.

L'examen exo buccal : révèle :

- une cicatrisation rétractile de la lèvre supérieure (patient a subit une chéiloplastie dans les années 60)
- Un affaissement des joues dues à son édentement.
- Symétrie faciale non conservé.



Service de prothèse dentaire, CHU de Tlemcen, par docteur Benyoub et ses internes.



Service de prothèse dentaire, CHU de Tlemcen, par docteur Benyoub et ses internes.

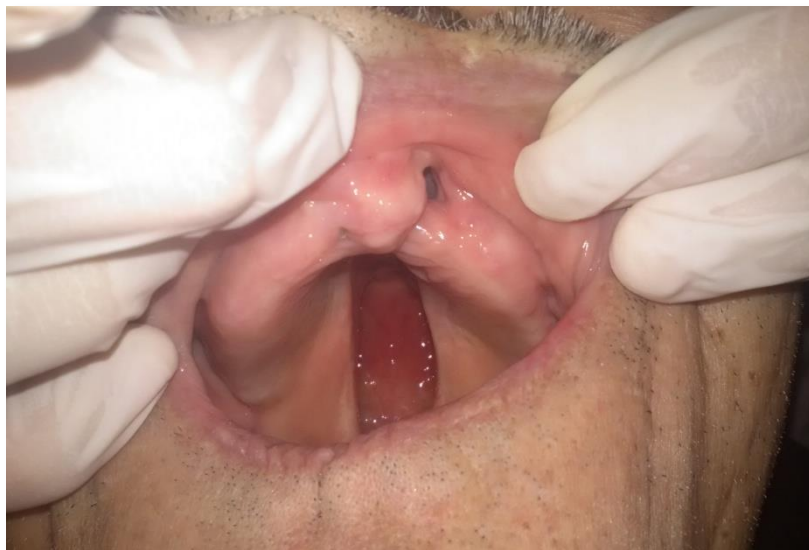Vue de face

Vue de profil

Figure 53 : Vue de face et de profil

L'examen endo buccal : révèle

- La présence d'un édentement total bi maxillaire.
- La fibro-muqueuse saine (coloration rose pale et adhérente).
- La voute palatine comporte une grande perte de substance (selon Benoist), au milieu du palais arrivant jusqu'au voile du palais.



Service de prothèse dentaire, CHU de Tlemcen, par docteur Benyoub et ses internes.

Figure 54 : Fente vélo alvéolo palatine

II. Démarche thérapeutique

II.1. Décision thérapeutique :

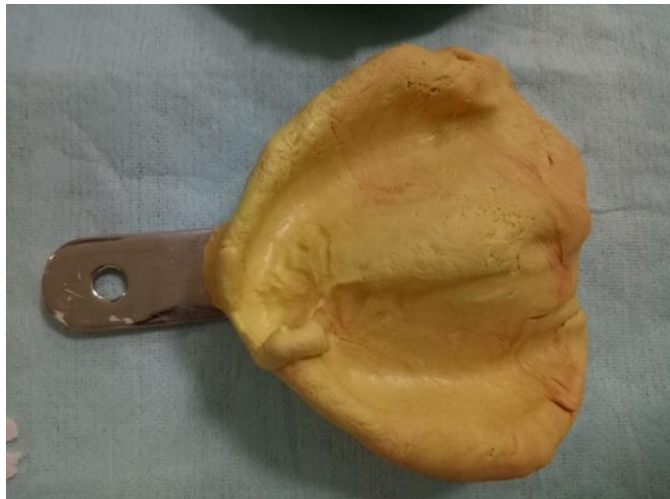Etant donné que la cavité et les limites de la CBN ne présentent pas d'infection et que le patient est prêt physiquement et psychologiquement au port de la prothèse, alors la décision de réalisation d'une prothèse obturatrice d'usage à été prise et les étapes prothétiques ont été entamées.

II.2. Plan de traitement :

Les empreintes maxillaires sont réalisées en deux temps :

- Premier temps : il s'agit d'une empreinte primaire statique réalisée à l'aide des élastomères de synthèse (silicone lourde) et un porte empreinte de série, cet empreinte va permettre d'enregistrer la surface d'appui maxillaire et palatine mais cet enregistrement reste limité d'ou la nécessité de confectionner un PEI.

L'empreinte primaire mandibulaire est réalisée à l'alginate permettant d'obtenir un modèle primaire inférieur.



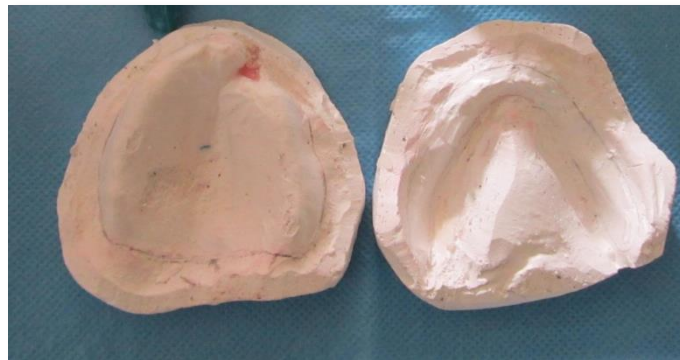Service de prothèse dentaire, CHU de Tlemcen, par docteur Benyoub et ses internes.

Figure 55: Empreinte primaire supérieure avec un porte empreinte de série



Service de prothèse dentaire, CHU de Tlemcen, par docteur Benyoub et ses internes.

Figure 56 : Empreinte primaire supérieure et inférieure



Service de prothèse dentaire, CHU de Tlemcen, par docteur Benyoub et ses internes.

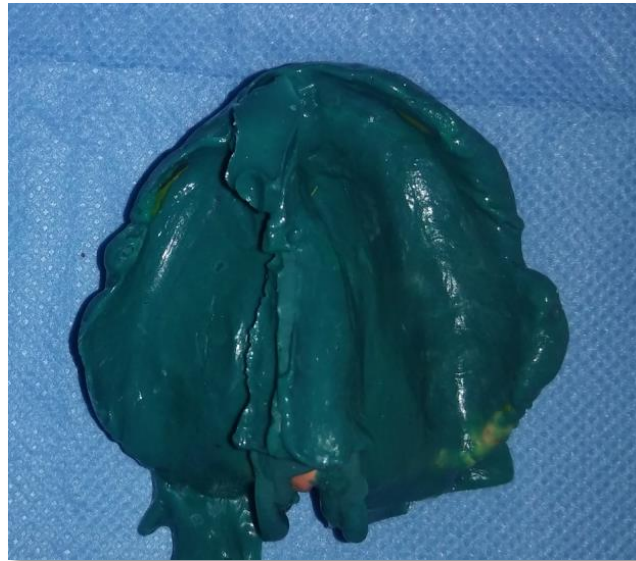
Figure 57 : modèles primaires supérieur et inférieur

- Deuxième temps : une empreinte secondaire anatomo fonctionnelle est réalisée à l'aide de PEI précédemment confectionné en résine a froid.

Cette empreinte à pour but d'affiner au maximum l'enregistrement de la surface d'appui et elle comporte plusieurs étapes :

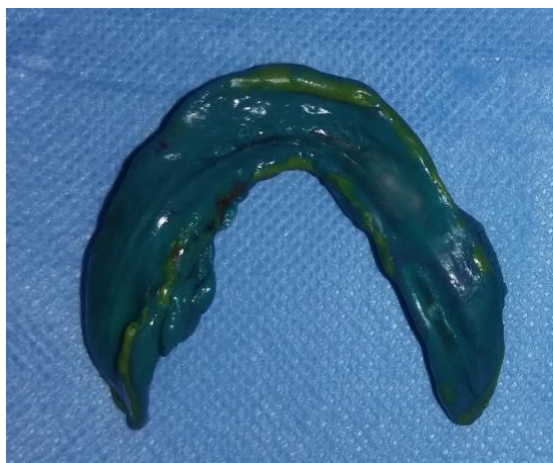- Ajustage du PEI sur modèle
- Ajustage du PEI en bouche
- Enregistrement de joint périphérique avec Pate de KERR
- une empreinte globale par des silicones légères

L’empreinte secondaire mandibulaire est réalisée obéissante aux mêmes principes des empreintes en prothèse amovible complète.



Service de prothèse dentaire, CHU de Tlemcen, par docteur Benyoub et ses internes.

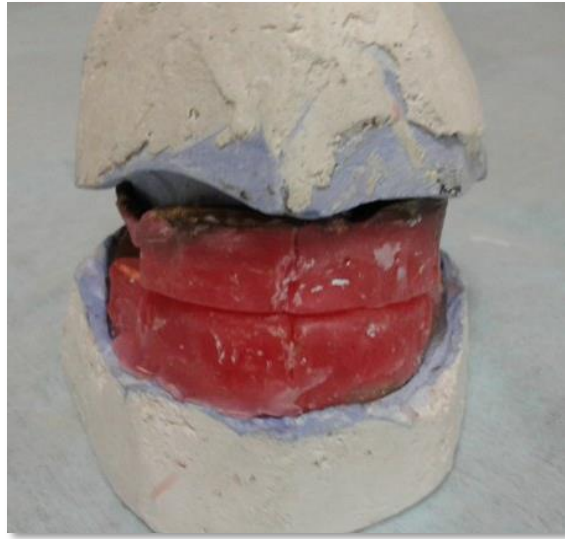
Figure 58: Empreinte secondaire supérieure



Service de prothèse dentaire, CHU de Tlemcen, par docteur Benyoub et ses internes.

Figure 59: Empreinte secondaire inférieure

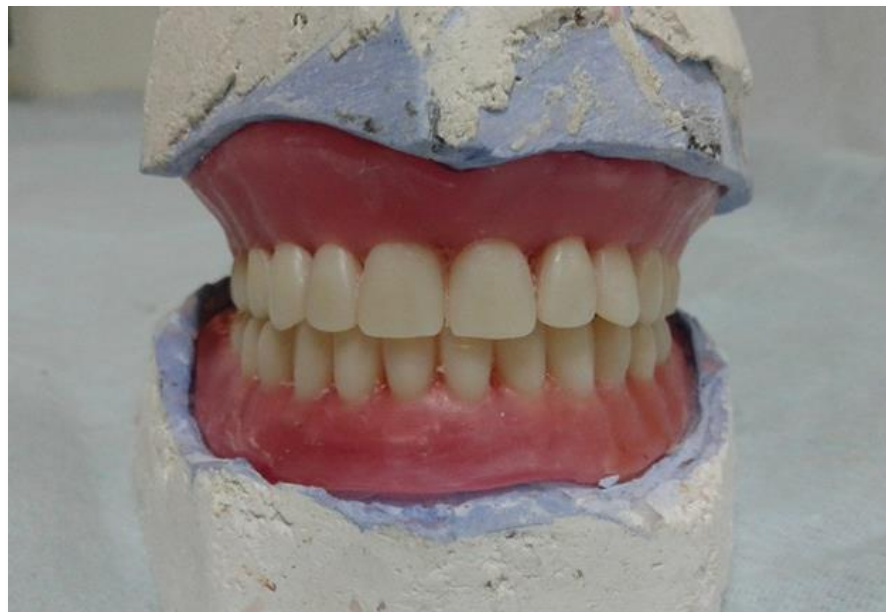- L’enregistrement des relations inter maxillaires.
- Le POP suit les critères référentiels esthétiques et fonctionnels de PAT.
- La largeur et la hauteur du bourrelet sont suffisamment importantes pour assurer le soutien de la musculature périphérique et le remplacement de l’arcade dentaire absent.
- La DV est déterminée en fonction de l’harmonie du visage de patient.
- La référence articulaire utilisée est la RC



Service de prothèse dentaire, CHU de Tlemcen, par docteur Benyoub et ses internes.

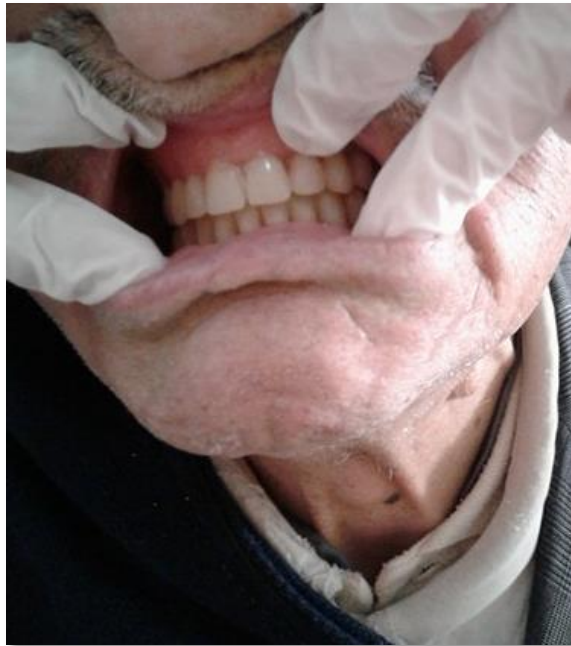Figure 60 : Enregistrement d'occlusion

- Le montage des dents prothétiques doit respecter les concepts occlusaux cinématique spécifique de la PAT.



Service de prothèse dentaire, CHU de Tlemcen, par docteur Benyoub et ses internes.

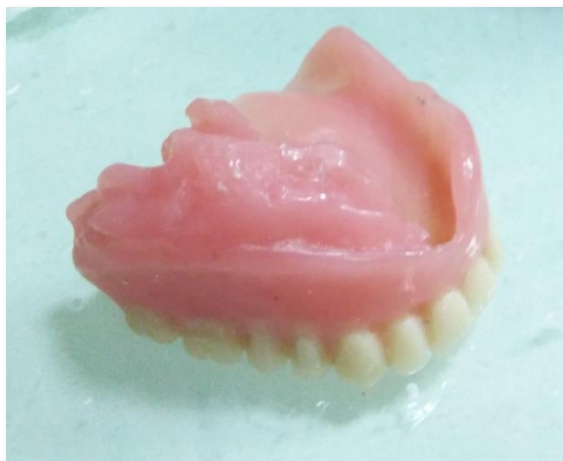Figure 61: Montage des dents prothétiques



Service de prothèse dentaire, CHU de Tlemcen, par docteur Benyoub et ses internes.

Figure 62 : Essayage de montage en bouche

- Confection de la prothèse maxillo-faciale obturatrice d'usage mono bloque sans extension résine vers la portion vélaire.



Service de prothèse dentaire, CHU de Tlemcen, par docteur Benyoub et ses internes.

Figure 63 : Prothèse maxillo-faciale obturatrice d'usage avec son obturateur rigide

III. Discussion du cas :

Aux cours de la réalisation clinique, l'extension des matériaux vers la portion vélaire n'a pas été tolérée par le patient (réflex nauséeux), de ce fait, la confection d'une prothèse obturatrice avec extension résine n'est pas possible.

En plus, l'extension vélaire en résine est rigide avec une certaine inertie, et les limites muqueuses de la PDS vélaire sont mobiles aux cours des diverses fonctions, entraînant un manque de rétention, ce qui a nécessité le recours à d'autres moyens de fixation prothétique chimiques par la prescription des adhésives prothétiques, ce qui a permis d'améliorer la rétention de la prothèse et par conséquent, la restauration des fonctions orales et un esthétisme convenable.

Cas clinique n° 02 :

La patiente S.M ; de sexe féminin ; résidente à Tlemcen ; célibataire ; âgée de 20ans ; présente une fente alvéolo palatine ; orienté le 29 avril 2018 par un établissement privé au service de prothèse dentaire, C.H.U De Tlemcen pour une réhabilitation prothétique esthétique et fonctionnelle et ceci après les échecs des interventions chirurgicales précédentes.

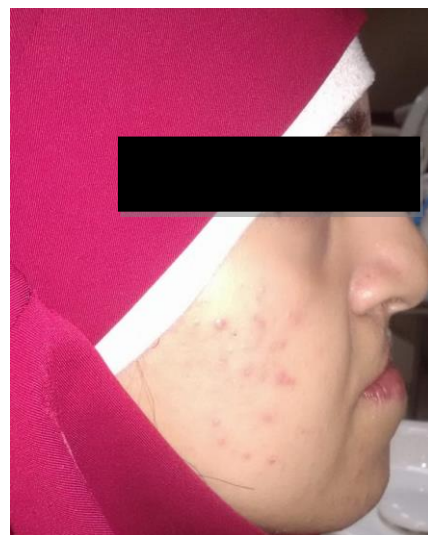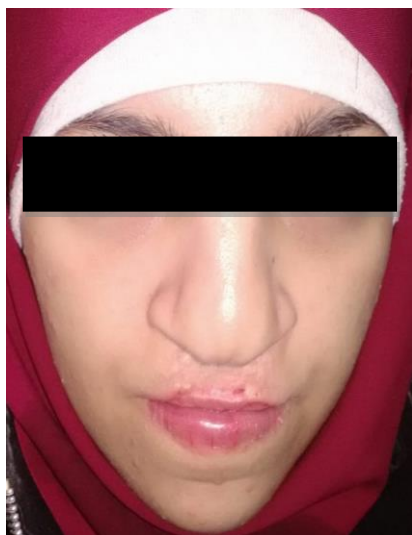La patiente a subi une chéilo et palato plastie pendant son enfance.

I. A la première consultation du patient : nous avons constaté :

- Altération de la phonation dont les paroles sont incompréhensibles.
- Difficultés à la mastication majoré par le reflux des aliments vers les cavités sinusiennes, ce qui a influencé sur l'état psychologique de la patiente.

L'examen exo buccal : révèle :

- Une cicatrisation rétractile bilatérale de la lèvre supérieure.
- Le sillon naso génien est effacé.
- Prognathie mandibulaire.



Service de prothèse dentaire, CHU de Tlemcen, par docteur Benyoub et ses internes.

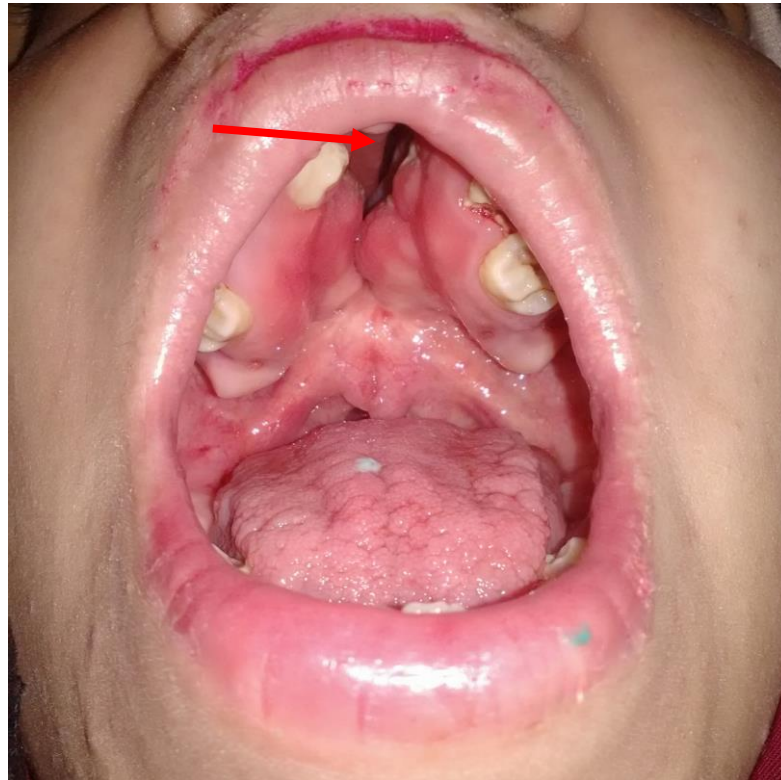Vue de face

Vue de profil

Figure 64 : vue de face et de profil

L'examen endo buccal : Révèle

- Une perte de substance maxillaire plus au moins importante siégeant au niveau du palais dur qui est due à une fente alvéolo platine bilatérale séquellaire
- La présence d'un édentement partiel bi maxillaire.
- Une endognathie maxillaire avec un palais ogival
- Hygiène bucco dentaire défectueuse
- Des caries cervicales siégeant au niveau du bloc incisivo canin inférieur
- Inflammation gingivale généralisée



Service de prothèse dentaire, CHU de Tlemcen, par docteur Benyoub et ses internes.

Figure 65. : Vue intra buccale de la Fente alvéolo palatine séquellaire

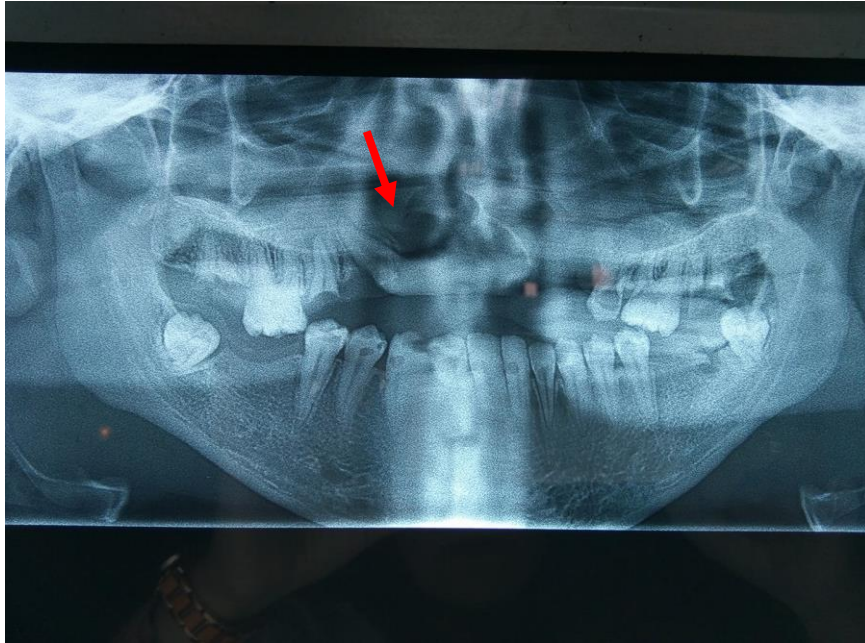


Figure 66: Panoramique dentaire

II. Démarche thérapeutique :

II .1. La décision thérapeutique :

L'échec des interventions chirurgicales du site précédemment mentionné pose l'indication d'une prothèse obturatrice provisoire qui va permettre de résoudre le problème fonctionnelle en attendant la prise en charge de la patiente au niveau du service d'orthopédie dento faciale pour une expansion transversale du maxillaire.

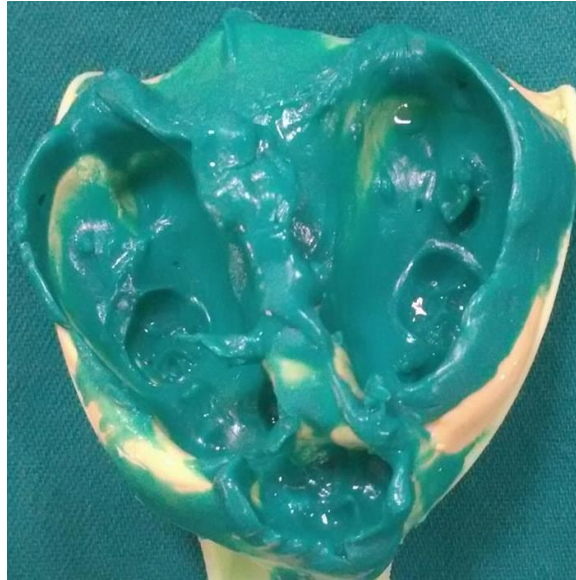
II .2. Plan de traitement :

Motivation de la patiente à l'hygiène bucco dentaire pour avoir des conditions favorables qui nous permettent d'entamer notre traitement prothétique

- En premier lieu, on a orienté la patiente vers le service de parodontologie et d'odontologie conservatrice endodontie pour la remise en état de sa cavité buccale (détartrage/surfaçage, traitements des caries) afin de bénéficier d'un détartrage/surfaçage ;

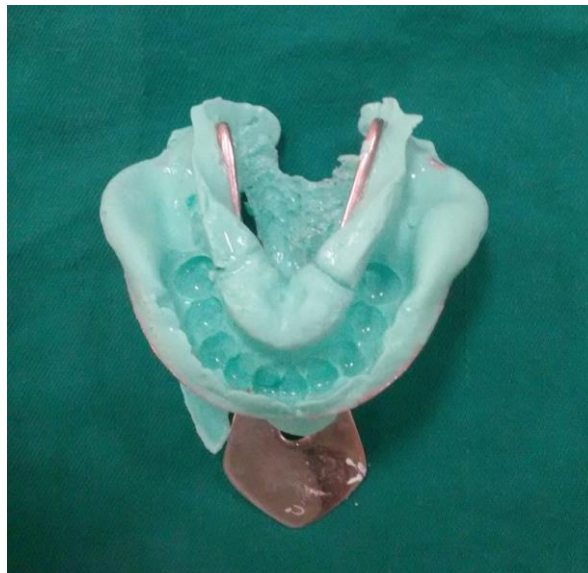Les empreintes maxillaires sont réalisées dans un premier temps par des portes empreintes de série :

- Une empreinte primaire statique maxillaire est réalisée à l'aide des élastomères de synthèse : silicone lourde garni par la silicone légère pour avoir plus de précision.
- L'empreinte primaire mandibulaire est réalisée à l'alginate permettant d'obtenir un modèle primaire inférieur.



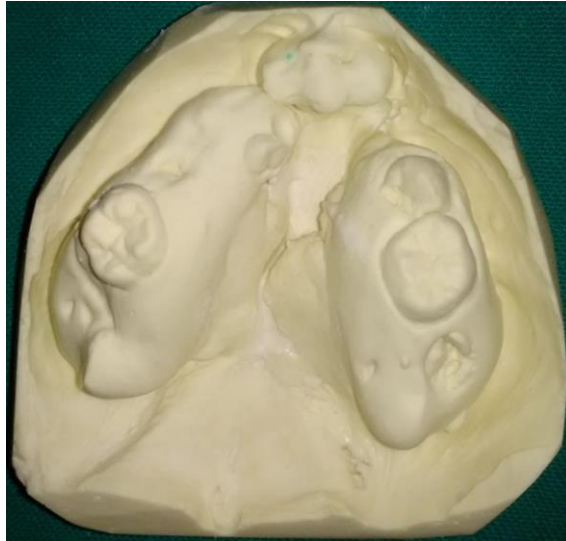Service de prothèse dentaire, CHU de Tlemcen, par docteur Benyoub et ses internes.

Figure 67. Empreinte primaire supérieure



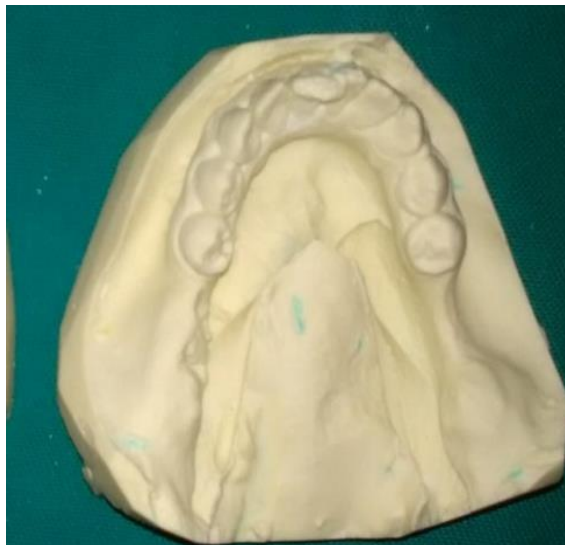Service de prothèse dentaire, CHU de Tlemcen, par docteur Benyoub et ses internes.

Figure 68: Empreinte primaire mandibulaire



Service de prothèse dentaire, CHU de Tlemcen, par docteur Benyoub et ses internes.

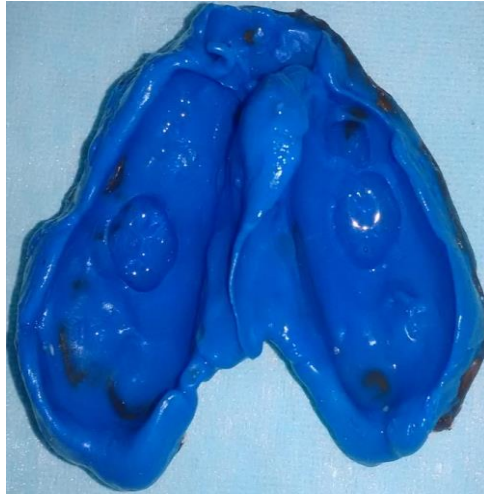
Figure 69: Modèle primaire supérieur



Service de prothèse dentaire, CHU de Tlemcen, par docteur Benyoub et ses internes.

Figure 70 : Modèle primaire mandibulaire

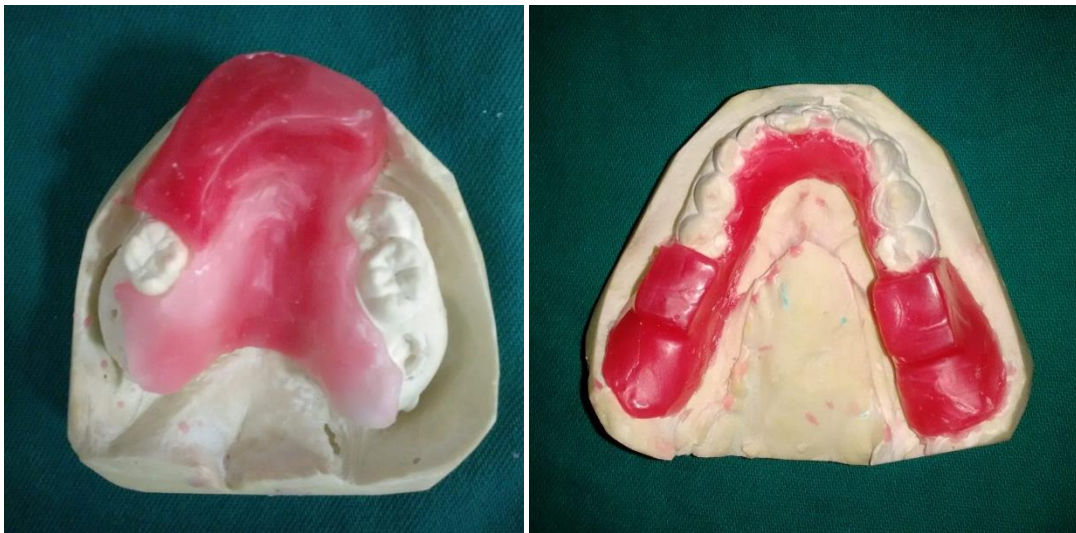- Deuxième temps : une empreinte secondaire anatomo-fonctionnelle est réalisée à l'aide de PEI confectionné en trial base.



Service de prothèse dentaire, CHU de Tlemcen, par docteur Benyoub et ses internes.

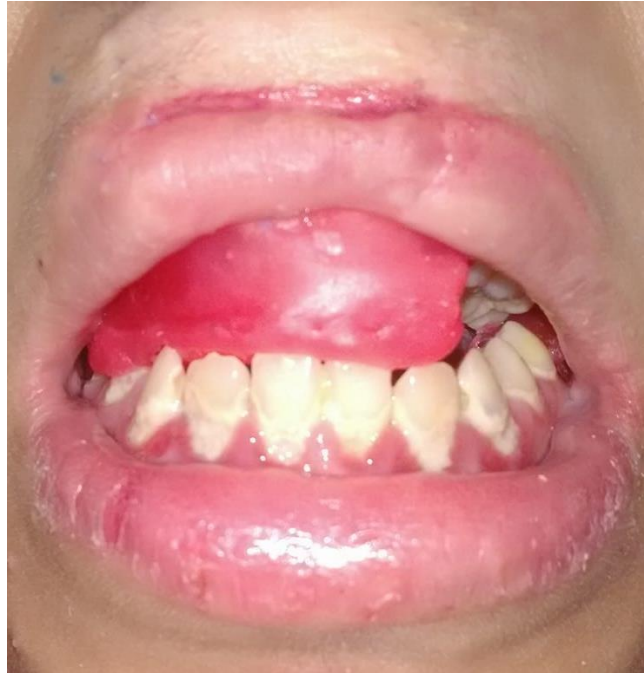Figure 71: Empreinte secondaire supérieure

- L'enregistrement des relations inter maxillaires
- Le plan d'occlusion prothétique suit les critères référentiels esthétiques et fonctionnels de PAP.
- La dimension verticale (DV) est déterminée en fonction de l'harmonie du visage de la patiente.
- La référence utilisée est l'intercuspidation maximale (PIM)



Service de prothèse dentaire, CHU de Tlemcen, par docteur Benyoub et ses internes.

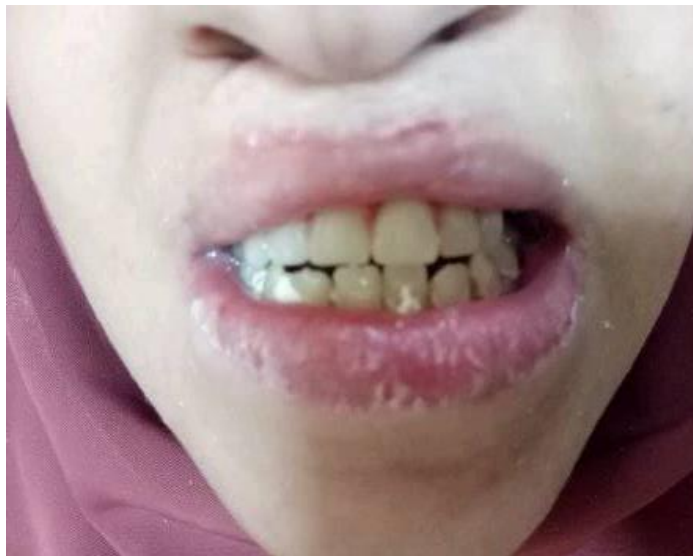Figure 72 : Maquettes d'occlusion



Service de prothèse dentaire, CHU de Tlemcen, par docteur Benyoub et ses internes.

Figure 73: Enregistrement d'occlusion

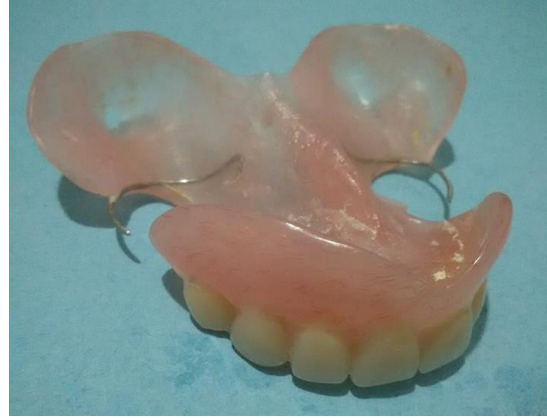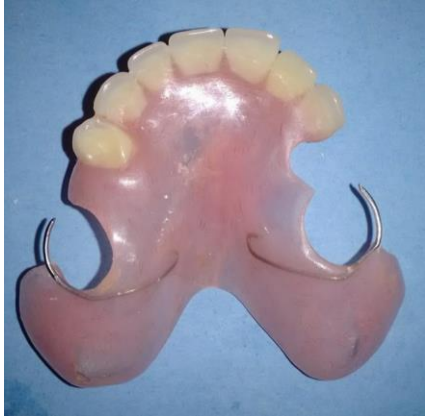- Le montage des dents prothétiques selon les concepts occlusaux cinématique de la PAP.



Service de prothèse dentaire, CHU de Tlemcen, par docteur Benyoub et ses internes.

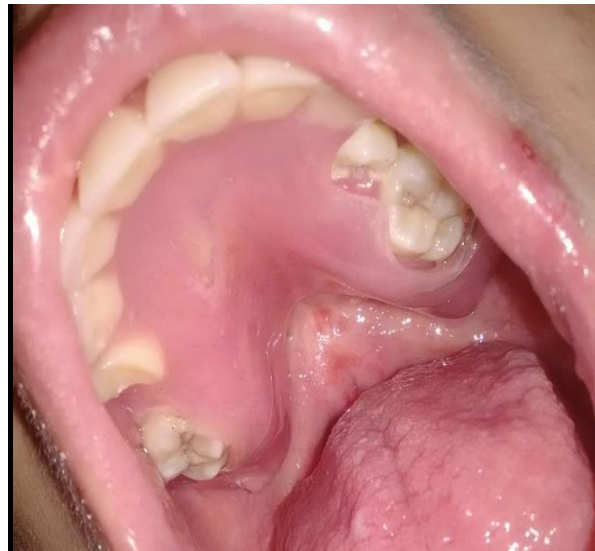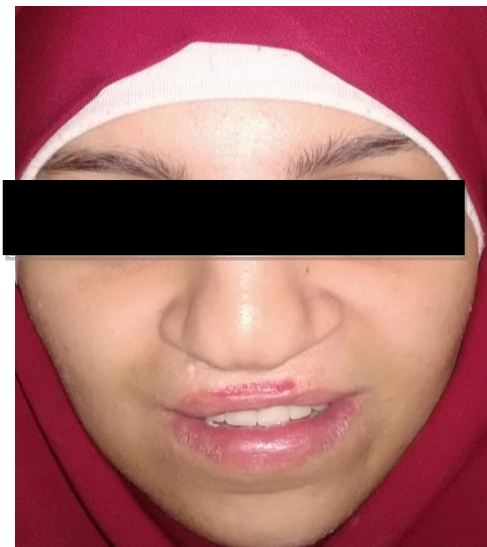Figure 74 : Essayage de montage en bouche

- Confection de la prothèse maxillo-faciale obturatrice provisoire monobloc.
- Livraison de la prothèse obturatrice qui a permette de restaurer les fonctions ainsi qu'améliorer l'esthétique et harmoniser son profil cutané.



Service de prothèse dentaire, CHU de Tlemcen, par docteur Benyoub et ses internes.

Figure 75: Prothèse obturatrice provisoire



Service de prothèse dentaire, CHU de Tlemcen, par docteur Benyoub et ses internes.

Figure 76 : Prothèse obturatrice en bouche

III. Discussion du cas

En termes d'évaluation avec la patiente S.M, les résultats obtenus ont été très satisfaisantes

L'appareillage lui a permis de retrouver une phonation quasi-normale, sans nasillement ainsi qu'une alimentation par voie buccal selon ses propos, entraînant ainsi la suppression du problème de reflux des aliments et des liquides vers les cavités nasales.

En terme de qualité de vie, la prothèse obturatrice a permet surtout le soulagement psychique de la patiente et son intégration sociale.

Cas clinique n° 03 :

La patiente H.S, de sexe féminin ; résidente à Tlemcen ; veuve ; âgée de 85 ans, opérée pour un carcinome du maxillaire supérieur droit, chez qui le spécialiste en chirurgie maxillo-faciale a réalisé une maxillectomie totale avec conservation du palais moue et le planché de l'orbite, associée a un curage triangulaire.

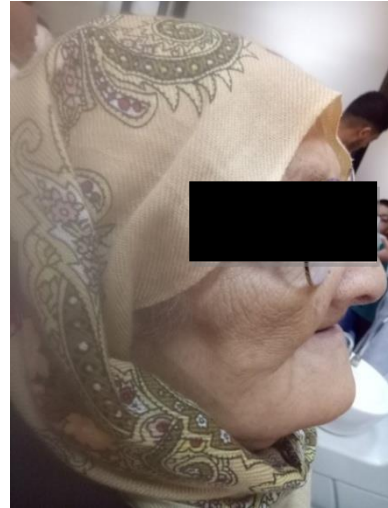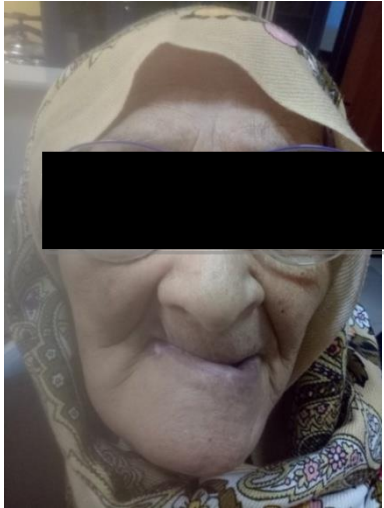La patiente est orienté le 09/11/2017 par son chirurgien maxillo-facial ,E.H Ain T'émouchent au service de prothèse dentaire ,C.H.U de Tlemcen, 1 mois après l'exérèse chirurgicale du carcinome maxillaire, pour une réhabilitation prothétique esthétique et fonctionnelle.

I. L'examen clinique de la patiente, révèle :

- Des troubles des fonctions orales : phonation nasonnée, mastication altérée, et déglutition difficile.
- Asthénie et amaigrissement de la patiente due aux troubles et difficultés d'alimentation.
- Ce qui a répercuté sur la qualité de vie de la patiente.

Examen exo buccal : révèle :

- Une aplasie tégumentaire du coté droit.
- Asymétrie faciale.
- Un affaissement de l'hémiface droite.
- Ligne bi commissurale qui converge à gauche par rapport à la ligne bi pupillaire.



Service de prothèse dentaire, CHU de Tlemcen, par docteur Benyoub et ses internes.

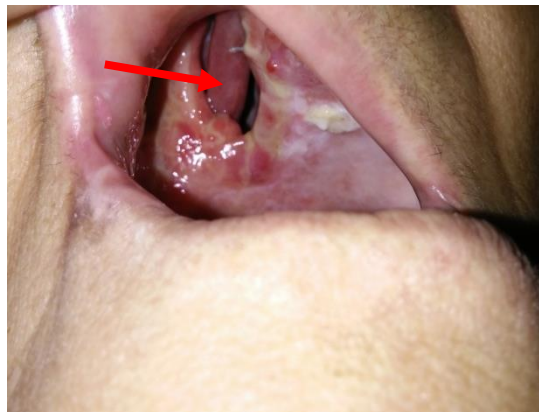Vue de face

Vue de profil

Figure 77: vue de face et de profil

Examen endo buccal : révèle :

- Un édentement total maxillaire sup et un édentement partiel inférieur.
- Hygiène bucco-dentaire insuffisante avec présence de la plaque dentaire, de tartre et des récessions gingivales de différents degrés.
- Une limitation d'ouverture buccale.
- L'existence d'une grande PDS (selon Benoist) au niveau de l'hémi maxillaire droit.
- Sécheresse buccale
- Erythème des tissus avoisinants du cavité d'exérèse et ulcération par fois hémorragique, douloureuse associé à une dysphagie.
- Sensation de brûlures importante.



Service de prothèse dentaire, CHU de Tlemcen, par docteur Benyoub et ses internes.

Figure 78 : Vue intra buccale de la perte de substance lors de la première consultation (Mucite grade 3)

II. Démarche thérapeutique :

II.1. Décision thérapeutique :

Puisque les limites de la cavité d'exérèse sont enflammées et mal cicatrisées, la prothèse réalisée dans ce cas est une prothèse obturatrice transitoire.

Son but est :

- Le rétablissement progressif des fonctions oraux et de l'esthétique.
- La protection de site opéré et le guidage de cicatrisation.
- Préparation psychologique de la patiente à recevoir sa future prothèse d'usage.

II .2. Plan de traitement :

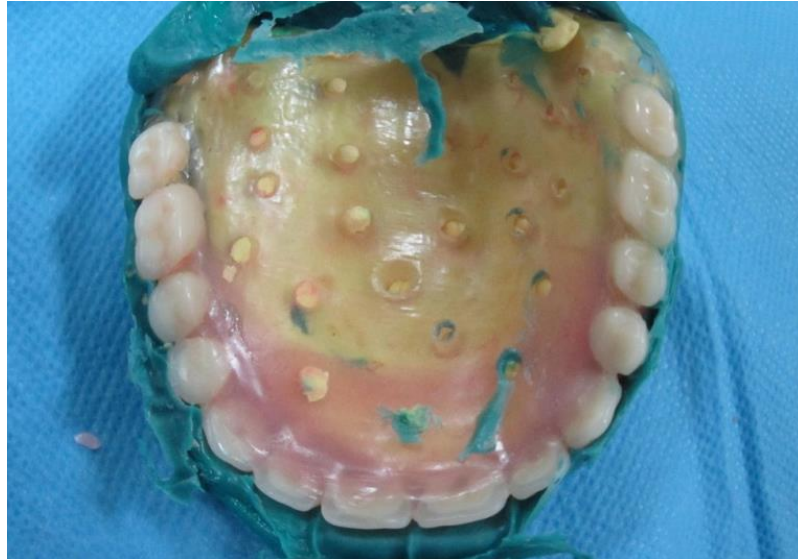II .2.1. Conseils hygiéno-diététiques :

- Bonne hygiène buccale.
- Hydratation : boire régulièrement de l'eau au cours de la journée.
- Bain de bouche : bicarbonate de sodium.

II.2.2. Traitement prothétique :

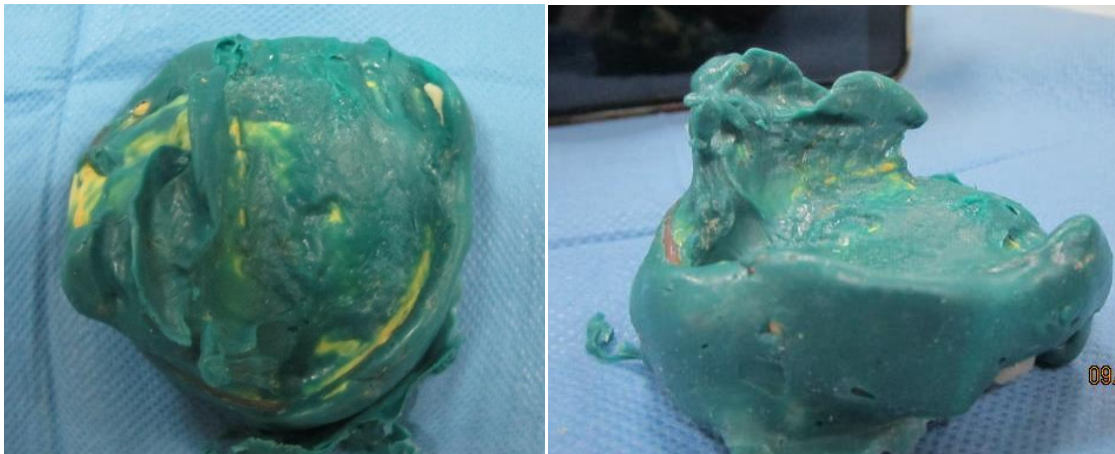Après recueil de toutes les données cliniques, nous avons décidé d'utiliser la prothèse de la patiente comme porte empreinte pour la réalisation d'empreinte primaire.

- Dans un premier temps, la prothèse supérieure est essayée en bouche et des pertuis ont été réalisés pour éviter le décollement du matériau d'empreinte par les de contre dépouille de la cavité d'exérèse. .
- Réalisation d'empreinte primaire statique au silicone lourds rebasé par des silicone légers pour avoir plus d'affinité et de précision d'enregistrement de la surface d'appui maxillaire et palatine, cette empreinte à pour but de réaliser un PEI.



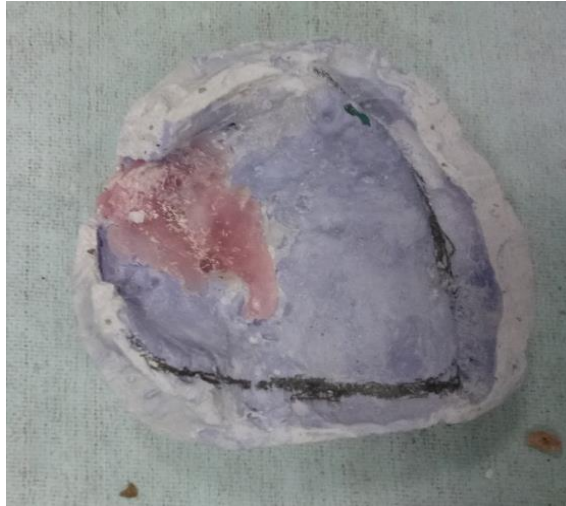Service de prothèse dentaire, CHU de Tlemcen, par docteur Benyoub et ses internes.

Figure 79 : Ancienne prothèse de la patiente utilisée pour prise d’empreinte primaire



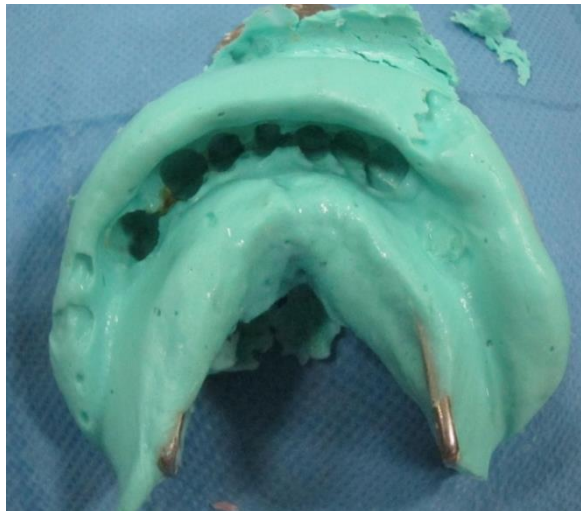Service de prothèse dentaire, CHU de Tlemcen, par docteur Benyoub et ses internes.

Figure 80: Empreinte primaire enregistrant la perte de substance maxillaire



Service de prothèse dentaire, CHU de Tlemcen, par docteur Benyoub et ses internes.

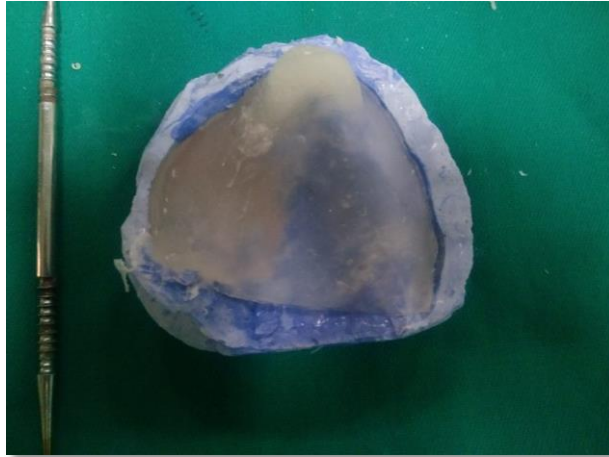
Figure 81: Modèle primaire



Service de prothèse dentaire, CHU de Tlemcen, par docteur Benyoub et ses internes.

Figure 82: Empreinte primaire inférieure

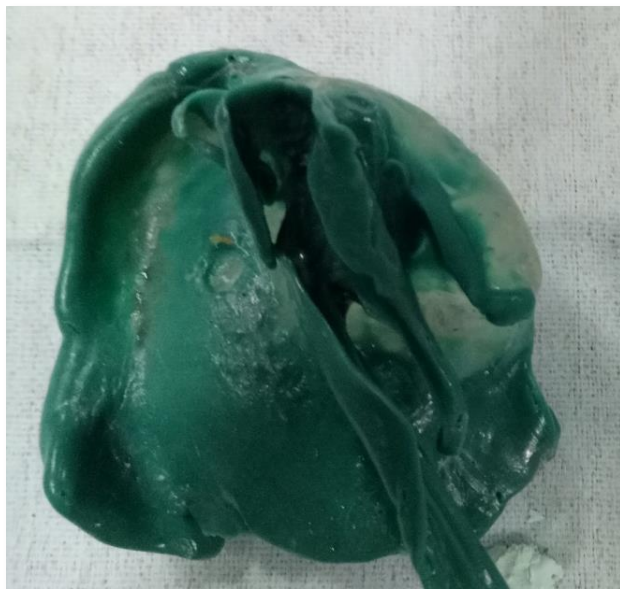- Un PEI est réalisé en résine froid.



Service de prothèse dentaire, CHU de Tlemcen, par docteur Benyoub et ses internes.

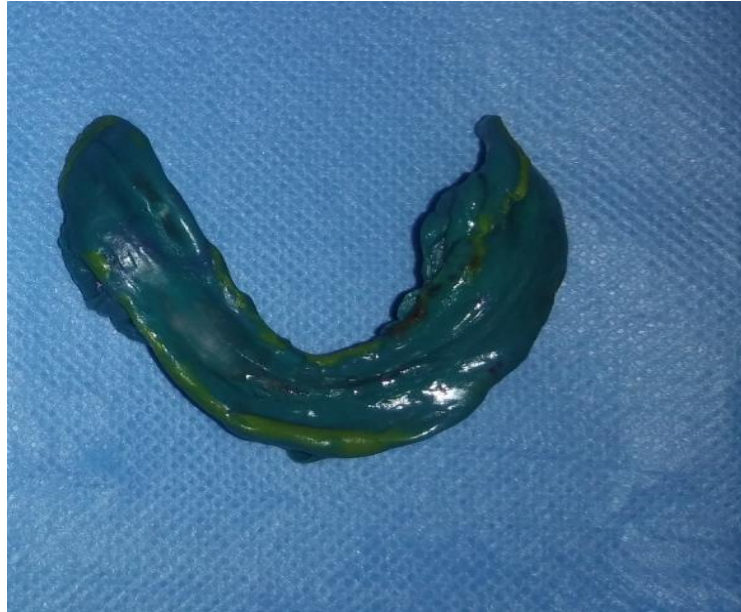Figure 83: porte empreinte individuel en résine froid

- Avant le passage à l'empreinte secondaire, la patiente s'est programmé à la radiothérapie post opératoire, et vue que les dents restantes sur l'arcade inférieur ont constituées un foyer infectieux potentielle, donc l'avulsion des ces dents s'est indiqué par le service de pathologie et de chirurgie buccale.
- Temps de cicatrisation post extractionnelle.
- Une empreinte secondaire anatomo-fonctionnelle est réalisée en deux temps afin d'enregistrer tous les éléments muqueux et le joint périphérique de la cavité



Service de prothèse dentaire, CHU de Tlemcen, par docteur Benyoub et ses internes.

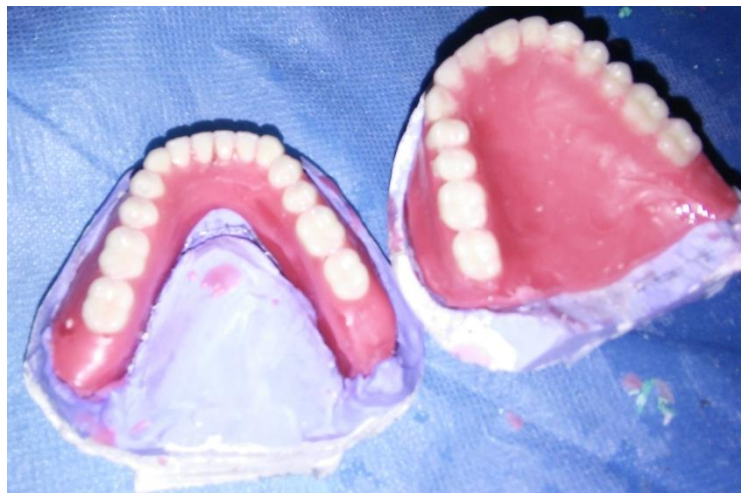Figure 84 : empreinte secondaire supérieure



Service de prothèse dentaire, CHU de Tlemcen, par docteur Benyoub et ses internes.

Figure 85: Empreinte secondaire inférieure

- Les étapes suivantes : enregistrement de POP+DV+RC et le montage des dents prothétiques, essayage en bouche répondent aux mêmes critères de la PAT.

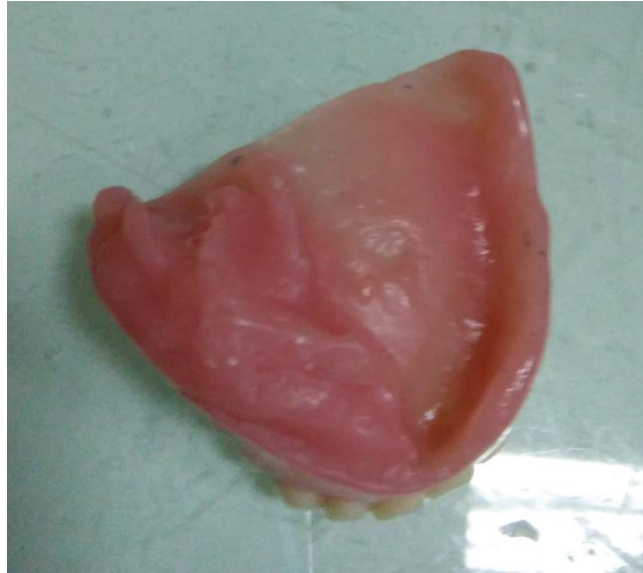

Service de prothèse dentaire, CHU de Tlemcen, par docteur Benyoub et ses internes.

Figure 86: Montage des dents prothétiques

- Après, la prothèse obturatrice transitoire est réalisée mais sa premier port s'est trouvé difficile à cause des ulcérations et des sensations de brulure pré existantes. Donc, un rebasage de t'intrados de la prothèse s'est trouvé nécessaire par de la résine à prise retardée (FITT de Kerr®) qui a pour but de :

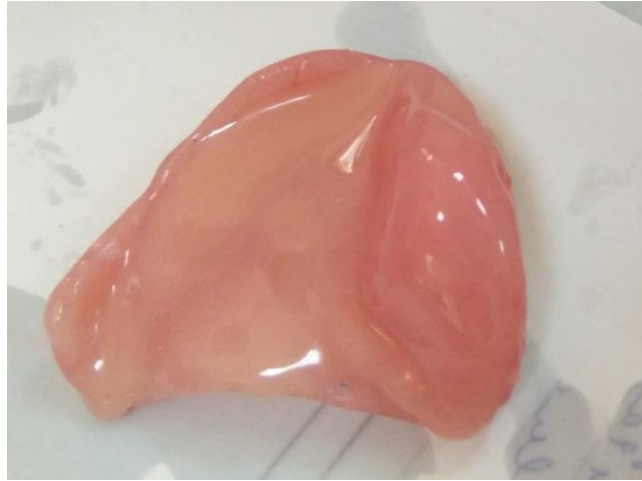- Protéger la surface d'appui contre tout traumatisme.
- Rendre confortable le port de la prothèse durant les premières séances.



Service de prothèse dentaire, CHU de Tlemcen, par docteur Benyoub et ses internes.

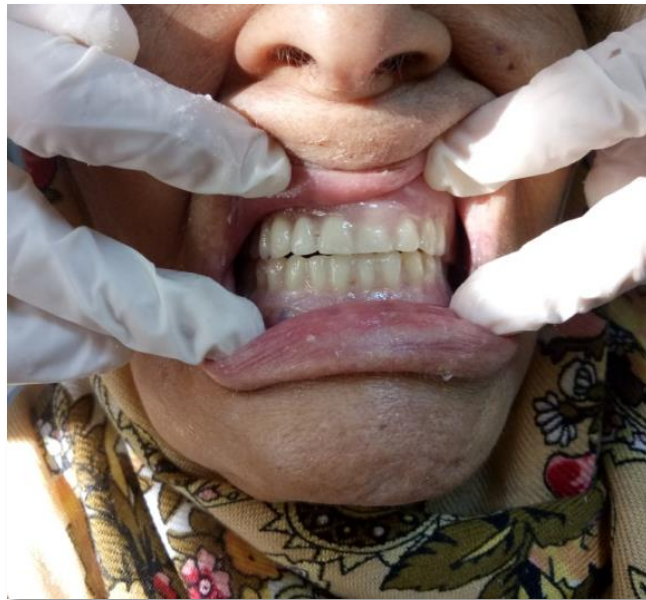Figure 87: Prothèse obturatrice transitoire avant rebasage au (FITT de Kerr®)

- Dans un premier temps, la prothèse supérieure a été essayée en bouche et l'élimination des excès a été effectuée par des fraises à résine.
- Ensuite, la prothèse a été rebasée à la résine molle (FITT de Kerr®),
- Après désinsertion de la prothèse on a vérifié que la résine à prise retardée a englobé toute la surface d'appui et a bien comblé la PDS.
- Au laboratoire, on a éliminé tous les surextensions avec ajustage simultané en bouche
- Enfin, la prothèse est remise en bouche pour vérifier sa stabilité, sa rétention et l'occlusion de la patiente.



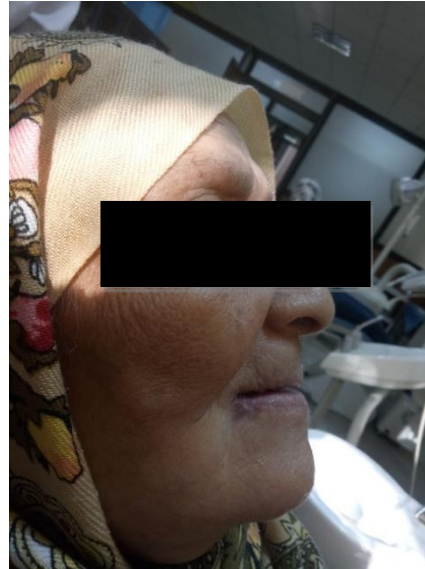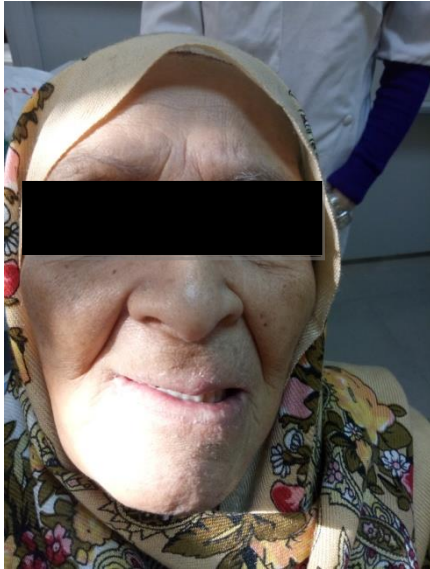Service de prothèse dentaire, CHU de Tlemcen, par docteur Benyoub et ses internes.

Figure 88: Prothèse obturatrice transitoire rebasée au (FITT de Kerr®)



Service de prothèse dentaire, CHU de Tlemcen, par docteur Benyoub et ses internes.

Figure 89: Insertion de prothèse en bouche, patiente en occlusion



Service de prothèse dentaire, CHU de Tlemcen, par docteur Benyoub et ses internes.

Vue de face

Vue de profil

Figure 90 : Prothèse en bouche

III. Discussion du cas:

La réhabilitation prothétique chez cette patiente a trouvé sa particularité suite à l'état postopératoire de sa cavité buccale qui présente des métastases.

La chirurgie et la radiothérapie ont provoqué d'importantes modifications tissulaires, esthétiques et fonctionnelles qui ont occasionné des problèmes lors de la conception de la prothèse

Le problème majeur rencontré été de gérer les effets secondaires de la radiothérapie sur la cavité buccale de la patiente.

L'hyposialie chez la patiente a posé des problèmes de tenue et de rétention prothétique.

Suite à l'insuffisance salivaire, la muqueuse de la patiente est devenue fragile ce qui a induit une radiomucite qui s'est caractérisé par des érythèmes et des ulcérations douloureuses qui ont aboutit à des dysphagies. Ce qui a provoqué des difficultés pendant la réalisation prothétique et rend les premiers ports de la prothèse douloureux, difficiles et insupportables.

Au final, on s'est retrouvé avec une prothèse obturatrice qui apporte plus d'inconfort et de contraintes pour la patiente.

L'utilisation des matériaux molles (résine à prise retardé) été nécessaire ce qui a donné une certaine satisfaction, donc la préparation prothétique par mise en condition tissulaire de la perte de substance maxillaire et de son environnement reste une technique intéressante aboutissant au :

- Rétablissement immédiat des fonctions de base
- Une prise en charge psychologique et un accompagnement du malade vivant une période de stress liée au changement du schéma corporel

Cas clinique n° 04 :

Le patient K.A, de sexe masculin ; résident à Bechar ; marié ; âgé de 43 ans. Il est orienté le 10/10/2017 par son chirurgien maxillo-facial d'E.H.U. d'ORAN au service de prothèse dentaire, C.H.U de Tlemcen, pour une prothèse obturatrice après l'exérèse d'une tumeur maxillaire

I.R.M du massif facial : conclue à :

Un processus tumoral tissulaire du sinus maxillaire gauche, envahissant la fosse infra temporale en envahissant les muscles ptérygoïdiens, la fosse ptérygo-palatine, les cellules éthmoïdales gauches, sinus sphénoïdal homolatéral avec lyse des parois sinusales du sinus gauche.

L'exérèse de la tumeur eue lieu le mois de Juillet 2017.

L'analyse histo-pathologique : de la pièce chirurgicale conclue à :

Macroscopie : Pièce de maxillectomie totale supérieure gauche mesurant 8x7x2.5 cm, composant de 04 dents et des fragments osseux adressée avec fragments blancs brunâtres dont le plus grand mesurant 6x4x2 cm, et le plus petit mesurant 1x0.5 cm.

L'exérèse chirurgicale s'est élargie jusqu'à l'apophyse ptérygoïde.

Microscopie : Aspect histologique d'un améloblastome folliculaire.

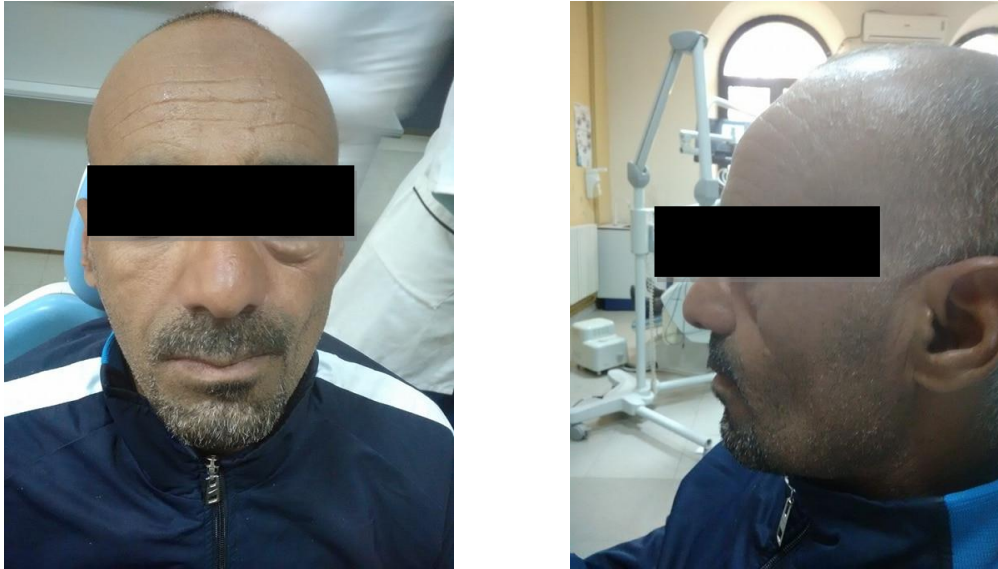Une radiothérapie à ensuite été réalisée.

I. L'examen clinique du patient : révèle :

- Troubles de la phonation et élocution difficile.
- Alimentation pénible en raison de reflux des aliments et surtout des liquides par le nez.
- Dégradation psychique du patient et difficulté d'adaptation avec la nouvelle situation.

Examen exo buccal : révèle :

- Aplasie tégumentaire du coté gauche.
- Symétrie faciale non conservé.



Service de prothèse dentaire, CHU de Tlemcen, par docteur Benyoub et ses internes.

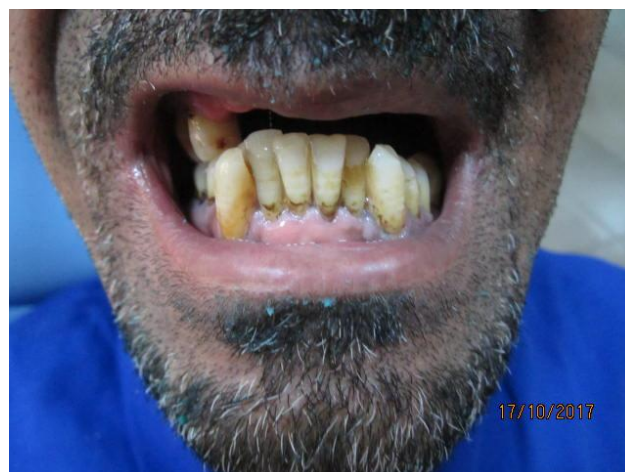vue de face

vue de profil

Figure 91: vue de face et de profil

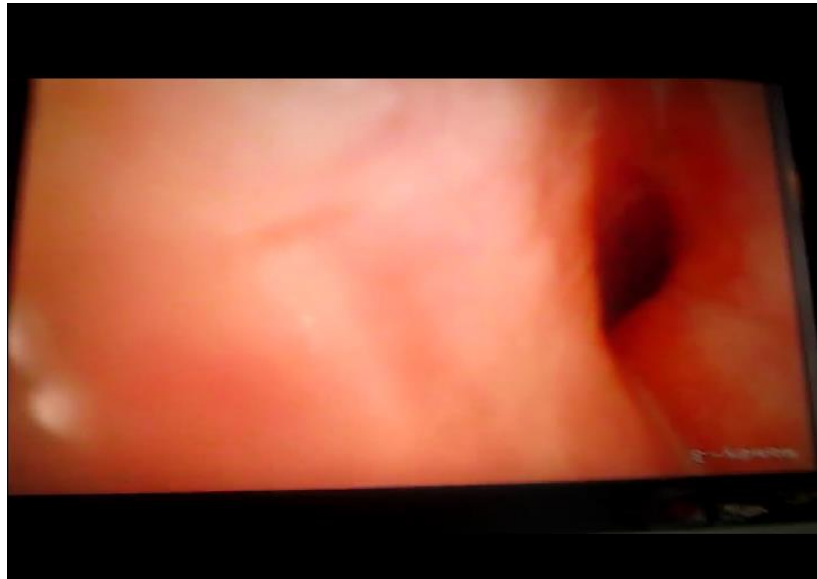
Examen endo buccal : révèle :

- Un édentement partiel bi maxillaire.
- Hygiène bucco-dentaire insuffisante.
- Ouverture buccale limitée.
- Une grande PDS [selon Benoist] au niveau de l'hémi maxillaire gauche.
- Les limites de la cavité d'exérèse saines et bien cicatrisés.



Service de prothèse dentaire, CHU de Tlemcen, par docteur Benyoub et ses internes.

Figure 92 : Vue intra buccal montrant un édentement partiel du patient avec limitation d'ouverture buccale et hygiène bucco-dentaire insuffisante



Service de prothèse dentaire, CHU de Tlemcen, par docteur Benyoub et ses internes.

Figure 93: Vue intra buccale de la perte de substance

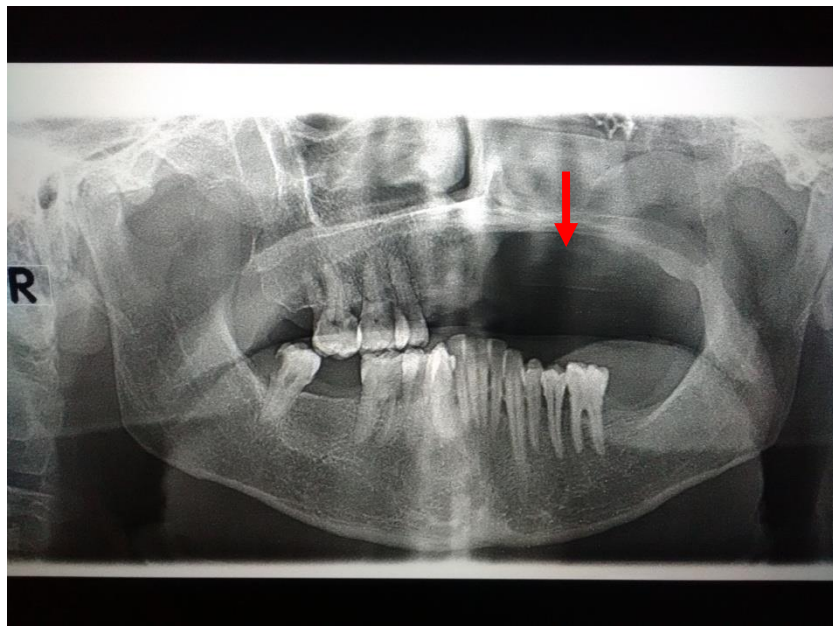


Figure 94 : Panoramique dentaire du patient montrant une maxillectomie totale gauche avec une grande CBN

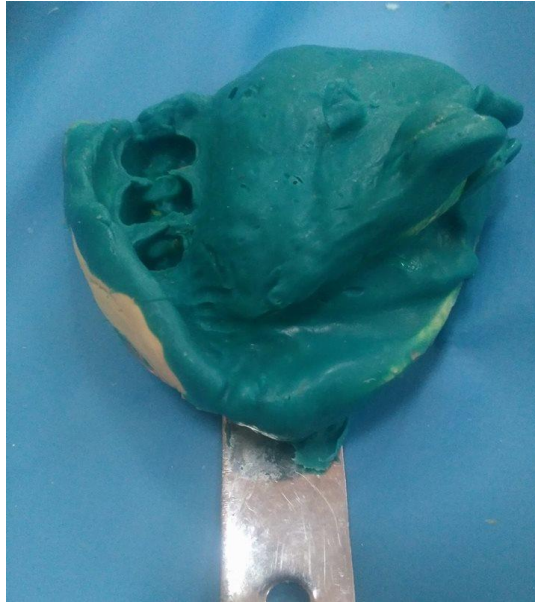
II. Démarche thérapeutique :

II.1. Décision thérapeutique :

Puisque les limites d'exérèse été saines et non enflammées, la décision de réalisation d'une prothèse obturatrice d'usage à été prise.

II.2. Plan de traitement :

- Prise d’empreinte primaire :
 - Supérieure : à la silicone lourde rebasé par la silicone légère pour avoir plus de précision.
 - Inférieure : à la silicone lourde



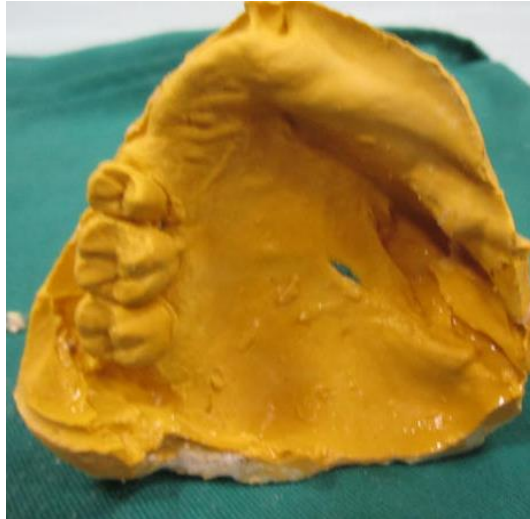
Service de prothèse dentaire, CHU de Tlemcen, par docteur Benyoub et ses internes.

Figure 95: Empreinte primaire supérieure avec un port empreinte de série



Service de prothèse dentaire, CHU de Tlemcen, par docteur Benyoub et ses internes.

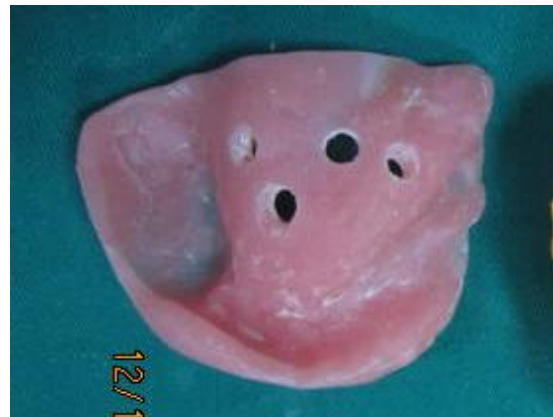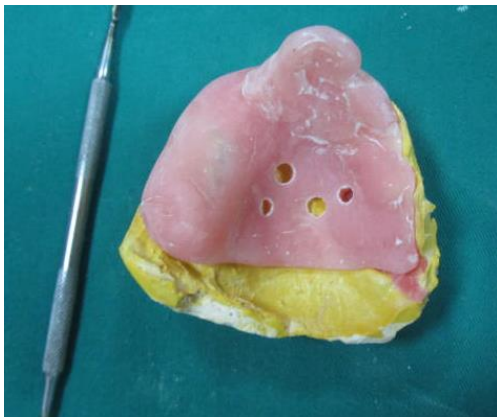Figure 96: Empreinte primaire inférieure



Service de prothèse dentaire, CHU de Tlemcen, par docteur Benyoub et ses internes.

Figure 97: Modèle primaire supérieur


- Réalisation du PEI en résine à froid : son ajustage en bouche à permis d'englober la forme de la cavité tout en restant distant des bords.



Service de prothèse dentaire, CHU de Tlemcen, par docteur Benyoub et ses internes.

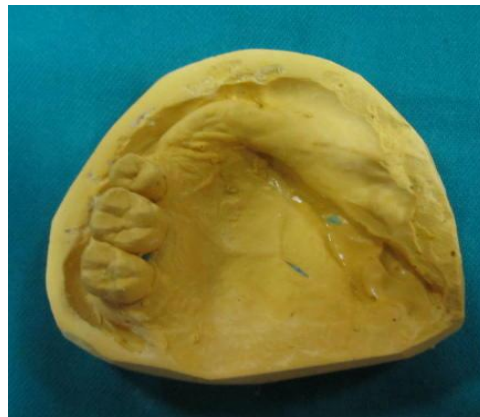Figure 98: Porte empreinte individuel supérieur

- Prise d'empreinte secondaire précise de la PDS et des tissus avoisinants



Service de prothèse dentaire, CHU de Tlemcen, par docteur Benyoub et ses internes.

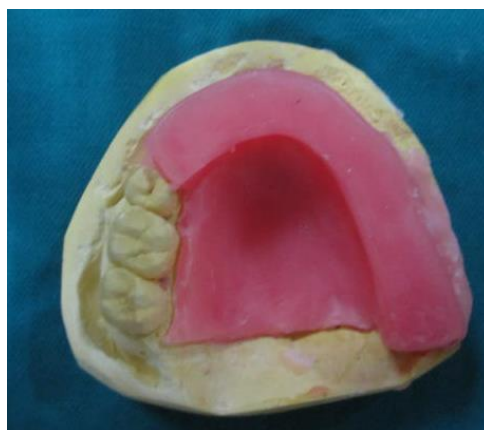
Figure 99: Empreinte secondaire supérieure



Service de prothèse dentaire, CHU de Tlemcen, par docteur Benyoub et ses internes.

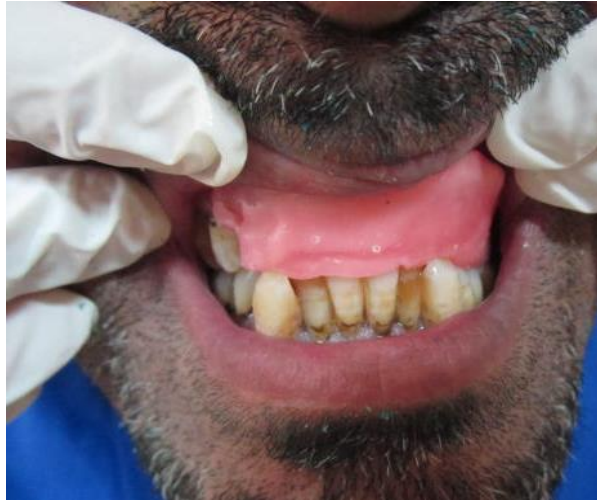Figure 100: Modèle secondaire supérieur

- L'enregistrement des rapports inter maxillaire par des bourles en cire, en répondant aux mêmes principes de la PPA.



Service de prothèse dentaire, CHU de Tlemcen, par docteur Benyoub et ses internes.

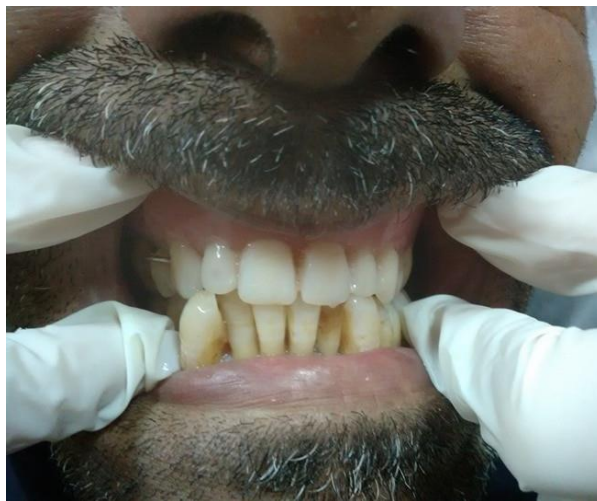Figure 101: Maquette d'occlusion supérieure



Service de prothèse dentaire, CHU de Tlemcen, par docteur Benyoub et ses internes.

Figure 102: Enregistrement d'occlusion

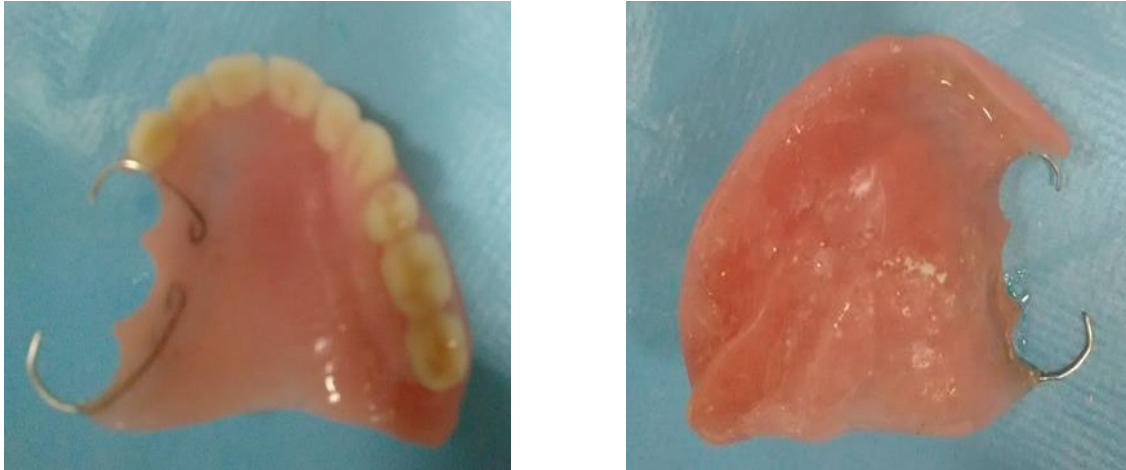
- Montage des dents prothétiques qui est ensuite essayé et validé en bouche



Service de prothèse dentaire, CHU de Tlemcen, par docteur Benyoub et ses internes.

Figure 103: Essayage du montage des dents prothétiques

- La prothèse définitive est ensuite réalisée en résine dure, elle possède des crochets pour améliorer la rétention et obtenir une meilleure stabilisation prothétique



Service de prothèse dentaire, CHU de Tlemcen, par docteur Benyoub et ses internes.

Figure 104: Prothèse obturatrice définitive d'usage avec son obturateur rigide

III. Discussion du cas :

Les suites postopératoires de la chirurgie d'exérèse chez ce patient ont été non compliquées (simples) mais le trismus post-radique a rendu la réalisation prothétique difficile.

Ce trismus a été un obstacle lors de la réhabilitation prothétique. Ce dernier a limité le degré d'ouverture buccale du patient et posé des problèmes d'accès lors de la prise d'empreinte.

Des séances de mécanothérapie ont donné une amélioration de l'ouverture buccale.

Les résultats obtenus avec ce patient ont été satisfaisants avec un taux de réussite élevé, le port de la prothèse a été facile dès le début avec une grande stabilité prothétique.

L'édentement partiel facilitant la rétention et les berges de la cavité d'exérèse bien cicatrisées ont augmenté, l'intégration prothétique obturatrice chez ce patient.

Cas clinique n° 05 :

Le patient B.B, de sexe masculin ; résident à Tlemcen âgé de 37ans, est orienté le 06 mars 2018 du service de la pathologie bucco-dentaire au service de prothèse dentaire ,C.H.U de Tlemcen après une extraction dentaire traumatisante qui a engendré une communication bucco-sinusienne.

I. A la première consultation : on a constaté :

Altération de la qualité de vie du patient représentée fortement par le reflux des aliments et des liquides et le problème de sifflement.

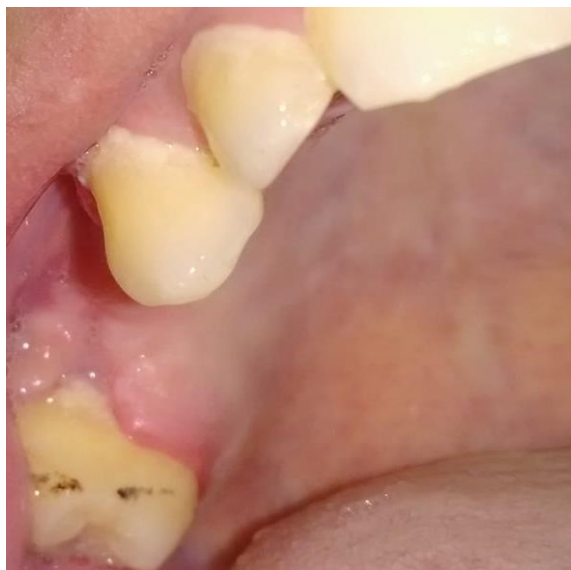II. Examen clinique :

Examen exo buccal :

Une harmonie du visage conservée

Examen endo buccal : révèle :

- La présence d'un édentement partiel encastré bilatéral (classe 3 de KENNEDY APELGATE).
- Une hygiène bucco dentaire déficiente avec une gencive légèrement enflammée
- Une perte de substance de petite étendue (selon Benoist) au niveau du site extractionnel de la 15.



Service de prothèse dentaire, CHU de Tlemcen, par docteur Benyoub et ses internes.

Figure 105 : Vue intra buccale de perte de substance

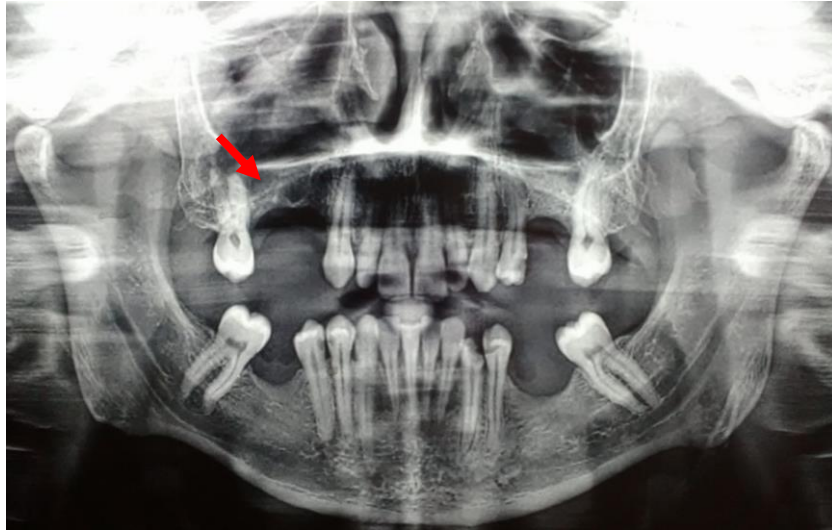


Figure 106: Panoramique dentaire montre une CBS du coté droit

III. Démarche thérapeutique :

III.1. décision thérapeutique :

L'examen clinique du patient complété par l'examen radiologique pose l'indication d'une prothèse partielle adjointe constitué d'une simple plaque palatine, en attendant la prise en charge chirurgicale de patient.

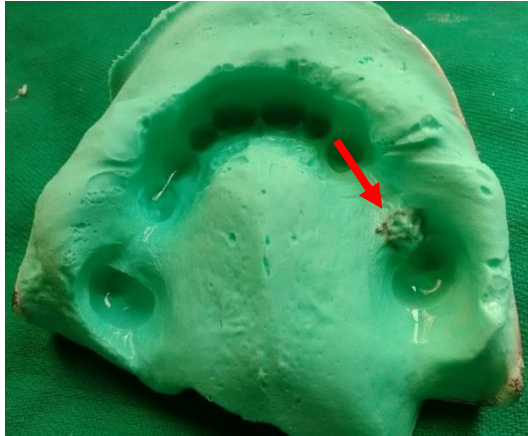
III.2. plan de traitement :

III.2.1. Traitement pré-prothétique :

- Motivation du patient à l'hygiène bucco dentaire
- Apprentissage des méthodes de brossage

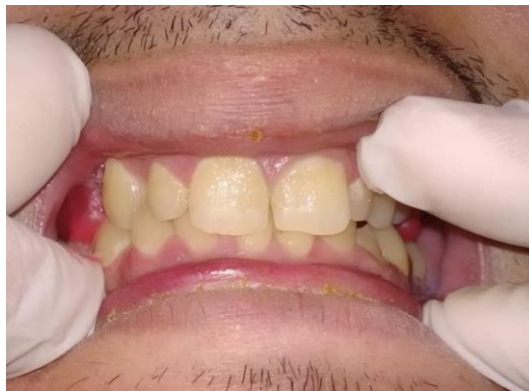III.2.2. Traitement prothétique :

- L'empreinte du maxillaire est réalisée en un seul temps
- L'obtention du modèle
- L'enregistrement des rapports inter maxillaire



Service de prothèse dentaire, CHU de Tlemcen, par docteur Benyoub et ses internes.

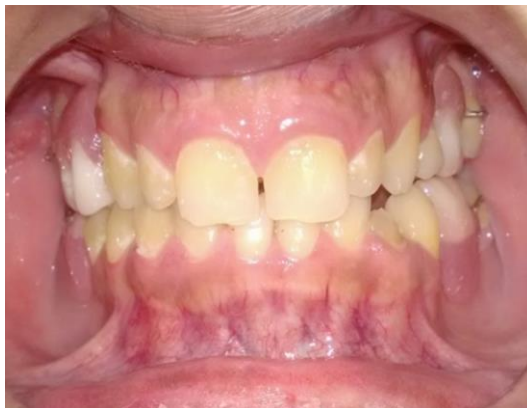Figure 107: Empreinte primaire supérieure



Service de prothèse dentaire, CHU de Tlemcen, par docteur Benyoub et ses internes.

Figure 108: L'enregistrement de l'occlusion

- Après le transfert sur occluseur, le montage des dents prothétiques s'est effectué selon les concepts occlusaux de la PAA.
- On est passé directement à la mise en moufle et la confection de la future prothèse obturatrice.



Service de prothèse dentaire, CHU de Tlemcen, par docteur Benyoub et ses internes.

Figure 109: Prothèse insérée en bouche comblant l'orifice de la CBS

Cas clinique n° 06 :

Le patient B.M; de sexe masculin ; résident à Tlemcen ; marié ; âgé de 46 ans; présente une communication bucco sinusienne ,causée par une extraction traumatique; il est orienté le 27 mars 2018 par le service de pathologie et chirurgie buccale au service de prothèse dentaire ,C.H.U de Tlemcen afin de bénéficier d'une réhabilitation prothétique pour résoudre l'échec de la chirurgie et donc le problème de reflux encore présent et d'autre part favoriser la cicatrisation du site opéré .

I. A la première consultation :

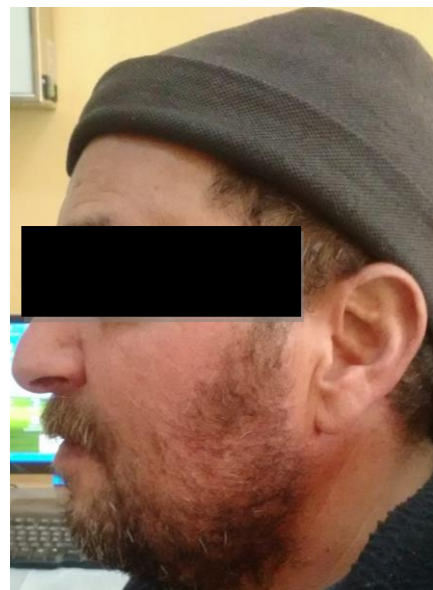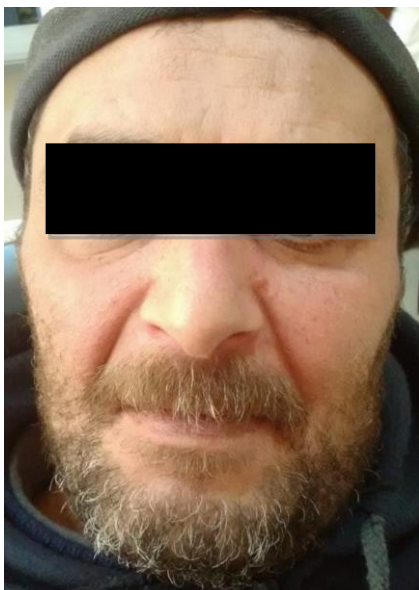Le patient vient se plaindre de problème de reflux des liquides vers les cavités nasales.

Des problèmes fonctionnels.

II. L'examen clinique :

L'examen exo buccal

Révèle une harmonie faciale.



Service de prothèse dentaire, CHU de Tlemcen, par docteur Benyoub et ses internes.

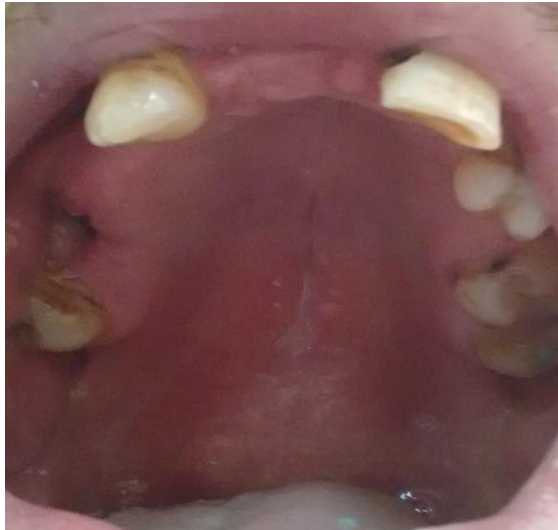Vue de face

Vue de profil

Figure 110 : photo de face et vue de profil

L'examen endo buccal : Révèle

- La présence d'un édentement partiel bi maxillaire.
- Une perte de substance de petit étendue (selon BENOIST) au niveau du site extractionnel de la 15.



Service de prothèse dentaire, CHU de Tlemcen, par docteur Benyoub et ses internes.

Figure 111: la communication bucco sinusienne

III. Démarche thérapeutique :

III .1. Décision thérapeutique :

Sachant que le patient a bénéficié d'une chirurgie de comblement de la perte de substance ultérieurement et en vue du problème de reflux qui a eu ,on a décider de réaliser une prothèse qui va recouvrir la perte de substance améliorant la qualité de vie du patient ainsi qu'elle va compenser le manque des dents restaurant, restaurer l'esthétique et la mastication du patient.

La prothèse réalisée dans ce cas est une prothèse amovible partielle conventionnelle qui va jouer un triple rôle :

- Un rôle obturateur de la perte de substance en attendant la chirurgie de comblement.
- Un rôle fonctionnel par restauration des fonctions orales dues à l'édentement.
- Un rôle de gouttière chirurgicale qui va protéger le site opéré et guider la cicatrisation ultérieurement.

III .2. Plan de traitement :

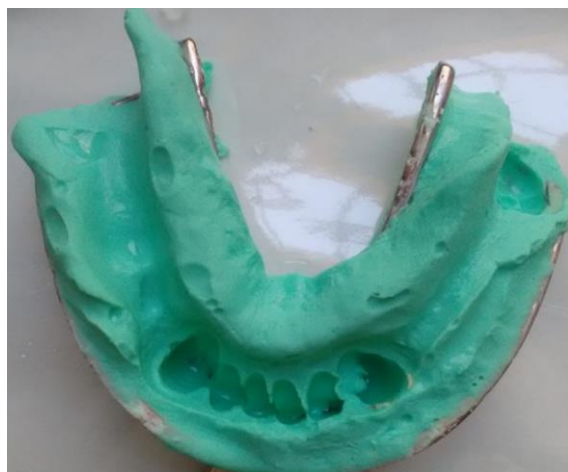Après la motivation du patient à l'hygiène bucco dentaire et en attendant sa prise en charge dans le service d'odontologie conservatrice et le service de parodontologie pour une remise en état de sa cavité buccale ; on a entamé notre traitement décrit par les étapes suivantes :

- Les empreintes maxillaires sont réalisées à l'alginat coulée avec du plâtre extra dur



Service de prothèse dentaire, CHU de Tlemcen, par docteur Benyoub et ses internes.

Figure 112: Empreinte supérieur montre une perte de substance



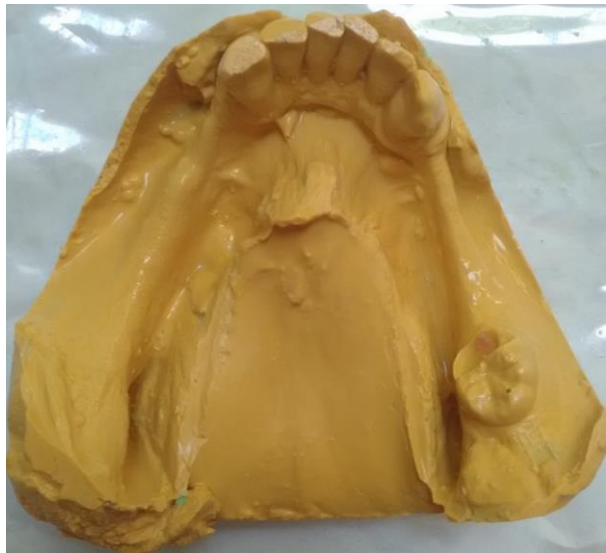Service de prothèse dentaire, CHU de Tlemcen, par docteur Benyoub et ses internes.

Figure 113: Empreinte inférieure



Service de prothèse dentaire, CHU de Tlemcen, par docteur Benyoub et ses internes.

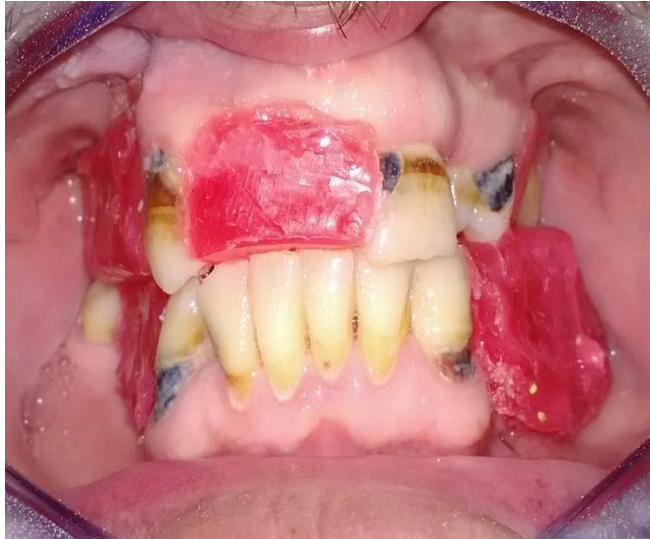Figure 114:Modèle supérieur



Service de prothèse dentaire, CHU de Tlemcen, par docteur Benyoub et ses internes.

Figure 115:modèle inférieur

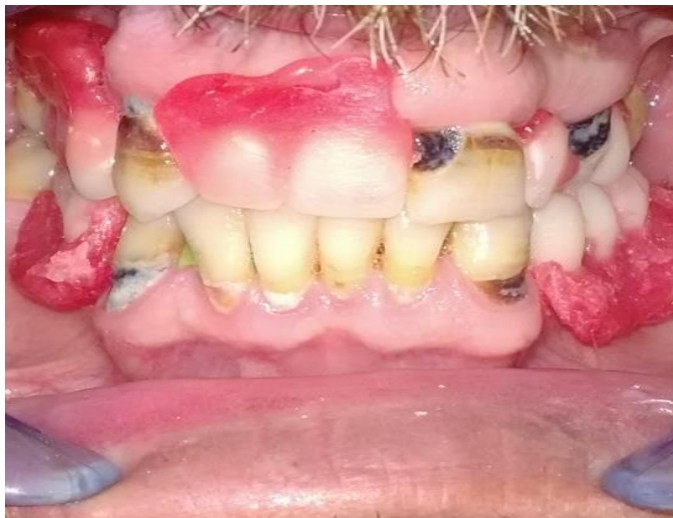- La réalisation des maquettes d'occlusion.
- L'enregistrement des relations inter maxillaires.



Service de prothèse dentaire, CHU de Tlemcen, par docteur Benyoub et ses internes.

Figure 116 : les maquettes d'occlusion en bouche

Le montage des dents prothétiques suit les concepts occlusaux cinématique spécifique de la PAP tenant compte aux dents restantes.



Service de prothèse dentaire, CHU de Tlemcen, par docteur Benyoub et ses internes.

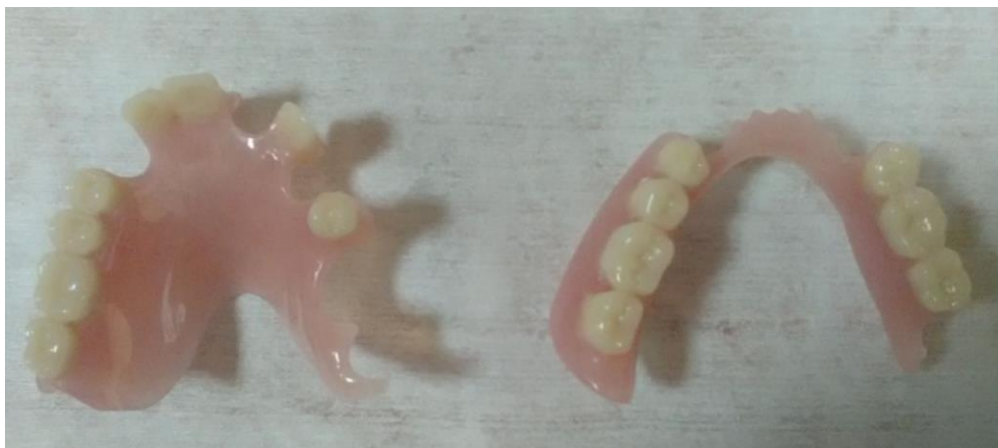Figure 117:Essayage du montage

- Confection de la plaque prothétique définitive.



Service de prothèse dentaire, CHU de Tlemcen, par docteur Benyoub et ses internes.

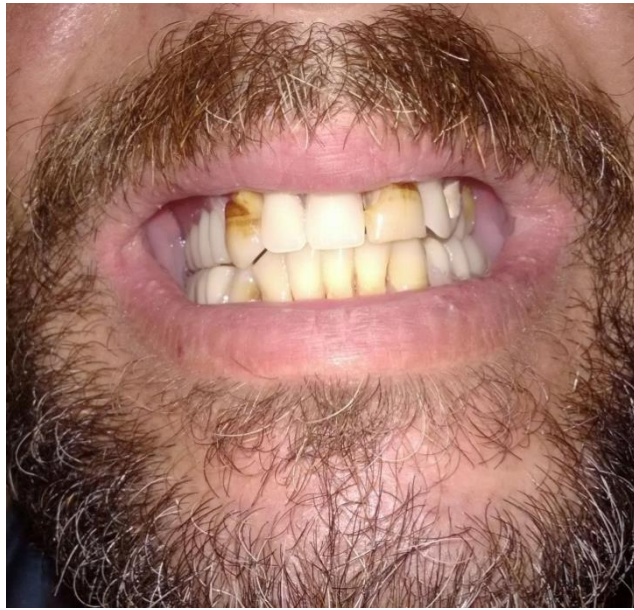Figure 118: Prothèse supérieure et inférieure (intrados de la prothèse)



Service de prothèse dentaire, CHU de Tlemcen, par docteur Benyoub et ses internes.

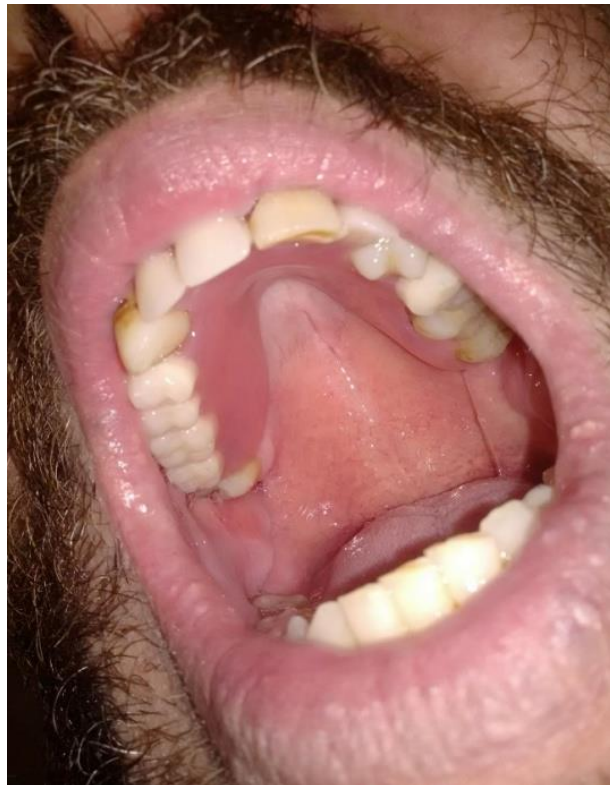Figure 119: Prothèse supérieure et inférieure (extrados de la prothèse)

- Livraison de la prothèse définitive.



Service de prothèse dentaire, CHU de Tlemcen, par docteur Benyoub et ses internes.

Figure 120: Prothèse en bouche (patient en occlusion)



Service de prothèse dentaire, CHU de Tlemcen, par docteur Benyoub et ses internes.

Figure 121: Vue intra buccale (prothèse en bouche)

IV. Discussion du cas :

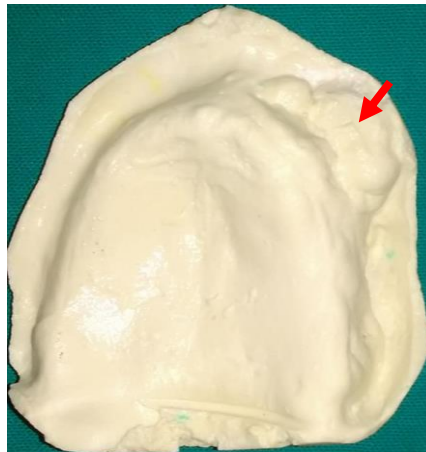
La réalisation prothétique avec ces deux patients été simple, la plaque palatine a peut jouer seule le rôle de l'obturateur, et l'étanchéité été largement satisfaisante.

On a constaté que l'étendue de la perte de substance maxillaire joue un rôle primordiale dans l'intégration prothétique.

La réhabilitation prothétique des pertes de substance maxillaire de petit étendu, est simple et les chances de réussite sont plus élevées.

Cas clinique n° 07 :

Le patient nommé K.B ; de sexe masculin ; résident à Beneakran ; marié âgé de 79 ans, hypertendu, admis dans le service d'ORL pour une cure chirurgicale d'une tumeur maxillaire récidivante d'un carcinome épidermoïde naso-sinusien. Il est orienté au service de prothèse dentaire le 29/04/2018 pour une prise d'empreinte dans le but de préciser les limites d'exérèse par l'équipe chirurgicale.



Service de prothèse dentaire, CHU de Tlemcen, par docteur Benyoub et ses internes.

Figure 122: Modèle primaire supérieur préopératoire

I. A la première consultation

Le patient présente une perturbation phonétique et masticatrice dues à l'existence d'une masse tumorale intra buccale.

II. L'examen clinique

L'examen exo buccal révèle :

Une asymétrie faciale par une tuméfaction du coté gauche.

L'examen endo buccal révèle :

- Une limitation de l'ouverture buccale.
- Une tuméfaction non douloureuse au niveau du maxillaire supérieur coté gauche.
- Un édentement total bi maxillaire.

III. L'examen radiologique :

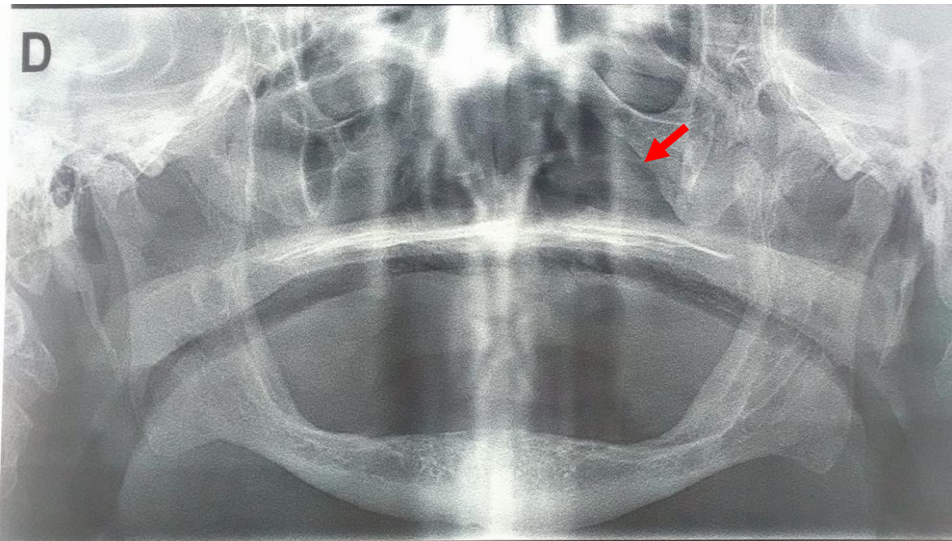
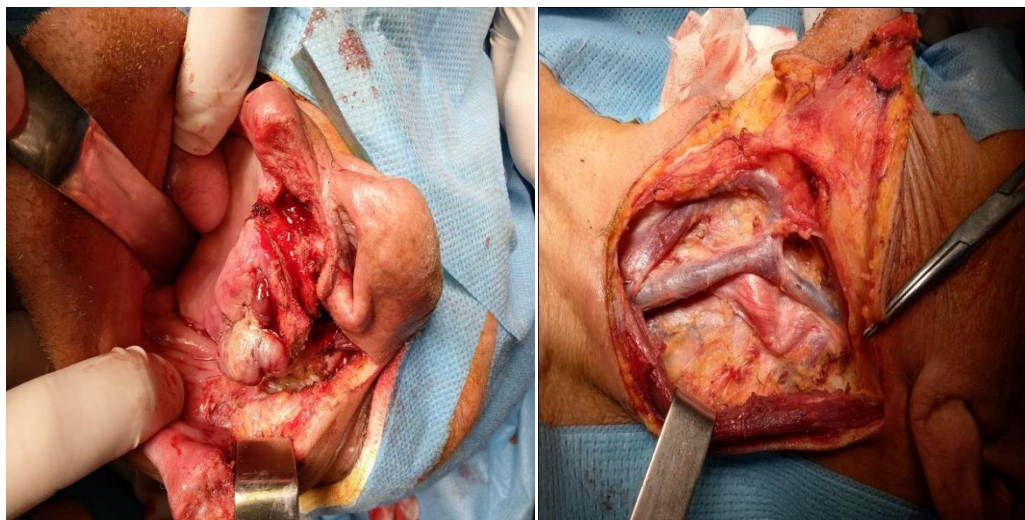


Figure 123: Une radio panoramique du patient qui montre une radio opacité du coté gauche.

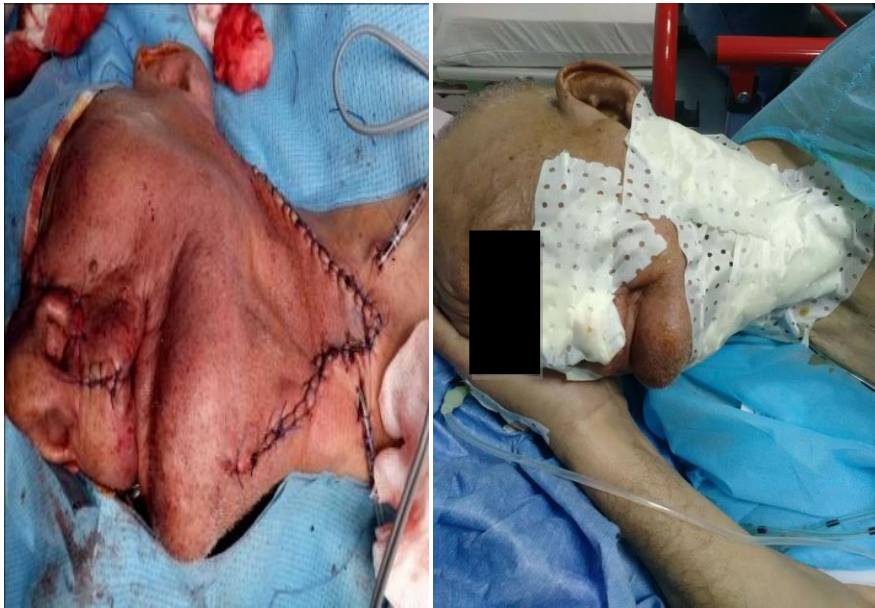IV. La chirurgie d'exérèse carcinologique :

Le patient est opéré le 07/05/2018 ayant subi une maxillectomie et un curage ganglionnaire.



Notre assistance au Bloc opératoire de service d'ORL, CHU de Tlemcen,
par le chirurgien G.P et ses collaborateurs.

Figure 124: Maxillectomie et curage ganglionnaire



Notre assistance au Bloc opératoire de service d'ORL, CHU de Tlemcen,
par le chirurgien G.P et ses collaborateurs.

Figure 125: Fermeture de lambeau superficielle.

L'étude anatomopathologique de la pièce opératoire conclut à un carcinome épidermoïde peu différencié, non kératinisant.

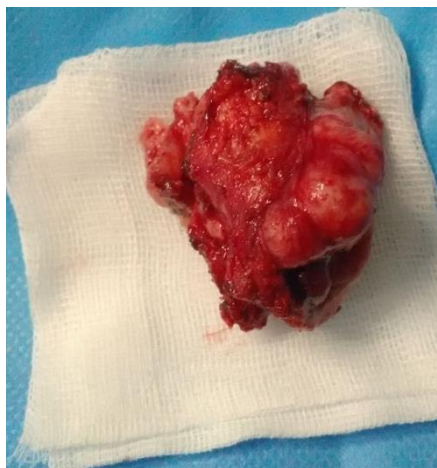
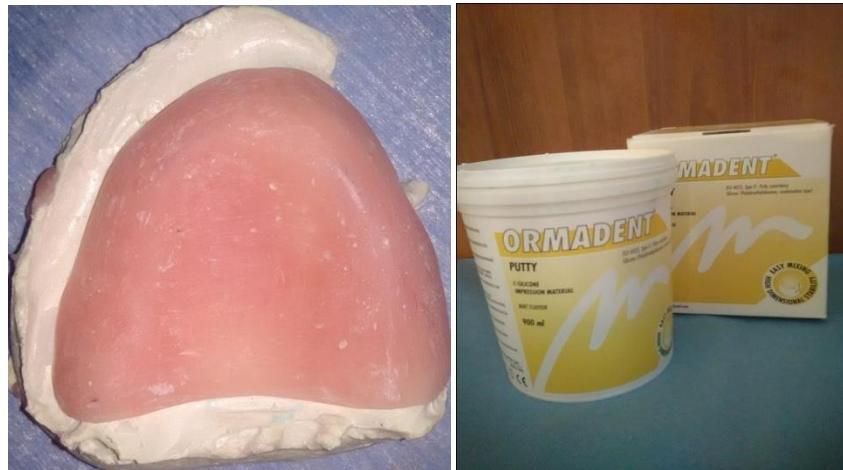
Figure 126: La masse tumorale

V. Attitude thérapeutique prothétique

Après avoir cité les différentes étapes de la chirurgie d'exérèse, **notre objectif était d'insister sur l'absolu nécessité de la mise en place d'une plaque obturatrice immédiate, préparée en pré opératoire et insérée en per opératoire.**

Cette plaque joue un rôle de maintien de l'obturateur chirurgical en silicone.



Service de prothèse dentaire, CHU de Tlemcen, par docteur Benyoub et ses internes.

Figure 127:Plaque + matériaux de l'obturateur chirurgical

Mais après discussion avec l'équipe chirurgicale, une coordination multidisciplinaire n'été pas possible.

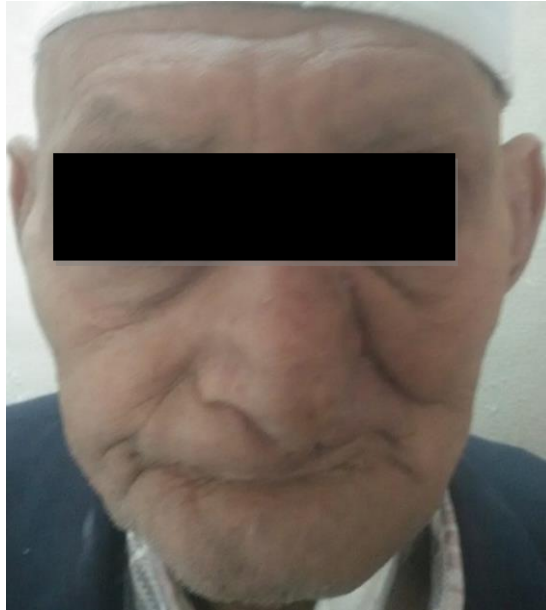On a opté pour une prothèse obturatrice provisoire posée 4 à 5 semaines après la chirurgie et la cicatrisation de site opéré.

Après 4 semaines (le 05/06/2018), le patient s'est présenté pour entamer la réhabilitation prothétique obturatrice.

Examen clinique post opératoire :

L'inspection révèle :

- Une asymétrie faciale
- Ligne bi pupillaire oblique de coté gauche
- Affaissement de la joue de coté gauche
- Cicatrisation incomplète de la lèvre supérieure

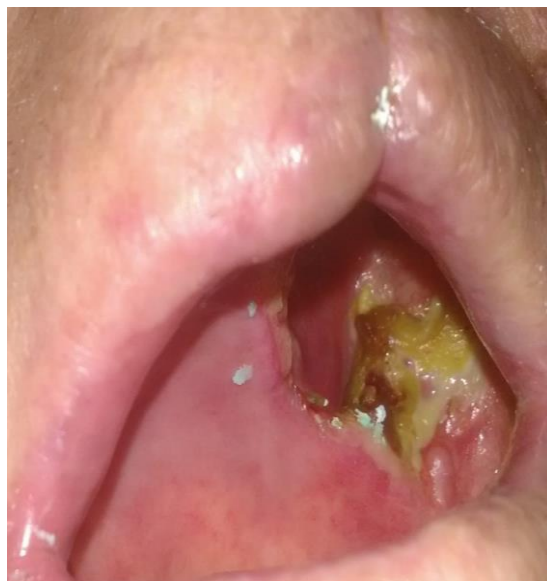

Service de prothèse dentaire, CHU de Tlemcen, par docteur Benyoub et ses internes.

Figure 128: Photo de face

L'examen endo buccal révèle :

- Une perte de substance de grande étendue (selon Benoist) siégeant au niveau du maxillaire supérieur gauche.
- Une cicatrisation incomplète du site opéré (érythème au niveau des berges)
- Communication bucco-naso-sinusienne.
- Limitation de l'ouverture buccale



Service de prothèse dentaire, CHU de Tlemcen, par docteur Benyoub et ses internes.

Figure 129: vue intra buccale de la perte de substance maxillaire

Une empreinte primaire est difficilement réalisée a cause de :

- La limitation de l'ouverture buccale qui rend l'insertion de porte empreinte difficile.
- La douleur au niveau de site opéré lors de l'insertion de matériau a empreinte en bouche.



Service de prothèse dentaire, CHU de Tlemcen, par docteur Benyoub et ses internes.

Figure 130: Empreinte primaire supérieure post opératoire

Le reste des étapes prothétiques sont reportées en attendant la bonne cicatrisation du site opéré.

VI. Discussion de cas

Ce cas clinique a été proposé pour exposer les avantages d'une prothèse obturatrice immédiate réalisée avant la chirurgie et inséré immédiatement en per opératoire.

Si la coordination entre nous et l'équipe chirurgicale été possible, l'obturateur chirurgical en position inter maxillaire permet :

- Un soutien optimal des tissus mous
- De rétablir immédiatement l'étanchéité maxillaire et les fonctions (Omondi Ben et coll., 2004 ; Benfdil et coll., 2008)
- De soutenir les tissus mous de la face pour lutter contre les rétractions fibreuses et la déformation faciale (Türkaslan et coll., 2009 ; Patil, 2013 ; Huryn et Pero, 1989)
- De soutenir le greffon et de protéger la plaie opératoire des débris alimentaires, des irritants et des traumatismes, et de prévenir toute infection locale (Ben et coll., 2004 ; Türkaslan et coll., 2009 ; Patil, 2013 ; Huryn et Pero, 1989 ; Rathee et coll., 2014 ; Beumer et coll., 2011) ;
- De faciliter l'hémostase, de guider la cicatrisation et d'éviter l'installation de fibroses et des brides cicatricielles (Farias et coll., 2013 ; Pomar et Soulet, 2002)
- D'éviter les difficultés que pose une prise d'empreinte ou d'occlusion après l'intervention. Ces difficultés sont en rapport avec les douleurs résiduelles et une éventuelle limitation d'ouverture buccale (Marginaud et Sarry, 1998) ;

Le principe d'une réhabilitation immédiate après toute intervention qui engendre une PDS maxillaire, même minime est l'amélioration essentielle de la qualité de vie du patient et lui permet de retrouver une vie sociale et familiale normale dès son réveil. Mais cela suppose une collaboration étroite entre chirurgiens et prosthodontistes maxillo-faciaux.

VI.2. Etat de connaissances du personnel médical et dentaire sur la réhabilitation prothétique dans la prise en charge des pertes de substance maxillaire.

VI.2.1 Description de l'échantillon enquêté :

Tableau 2. Répartition de la population enquêtée selon la filière et le grade.

Filière	Grade	Nombre de cas	Total	Pourcentage %
Personnel médical	Etudiants	26	45	50
	Généralistes	08		
	Spécialistes	11		
Personnel dentaire	Etudiants	12	45	50
	Généralistes	28		
	Spécialistes	05		
Total			90	100

Tableau 3 . Répartition de la population enquêtée selon la structure de santé.

Structures sanitaires	Nombre de cas (%)
CHU de Tlemcen	30 (33%)
EPH de Maghnia	15 (16,75%)
EPH de Remchi	15 (16,75%)
EPSP de Ghazaouet	15 (16,75%)
Cabinets médicaux et dentaires	15 (16,75%)
Total	90

L'échantillon analysé comprend 90 sujets enquêtés dont 45 représentés par le personnel médical et 45 par le personnel dentaire de différents grades, et enquêtés au niveau des différentes structures sanitaires publiques et privés de la wilaya de Tlemcen.

VI.2.2. Caractéristiques des pertes de substance maxillaire des patients ayant consulté chez la population enquêtée :

Tableau 4. Répartition de personnels ayant reçus des patients atteints d'une PDS

Sujets ayant reçu des patients atteints d'une PDS	Effectif	Pourcentage %
Oui	75	83,3
Non	15	16,7
Total	90	100

83,3% des sujets enquêtés, ont déjà reçus des patients atteints des pertes de substance au niveau de leurs établissements d'exercice.

Tableau 5. Répartition des PDS selon leurs localisations

Localisation des PDS des patients	Effectif	%
PDS Intra buccale	63	69,3
Maxillaire	52	
Mandibulaire	11	
PDS Extra buccale	12	16
Total	75	100

Les pertes de substance intra buccale représentent la localisation la plus fréquente parmi les patients qui se sont présentés chez les personnes enquêtées, soit un pourcentage de 69,3%, dont 82.5% sont de localisation maxillaire.

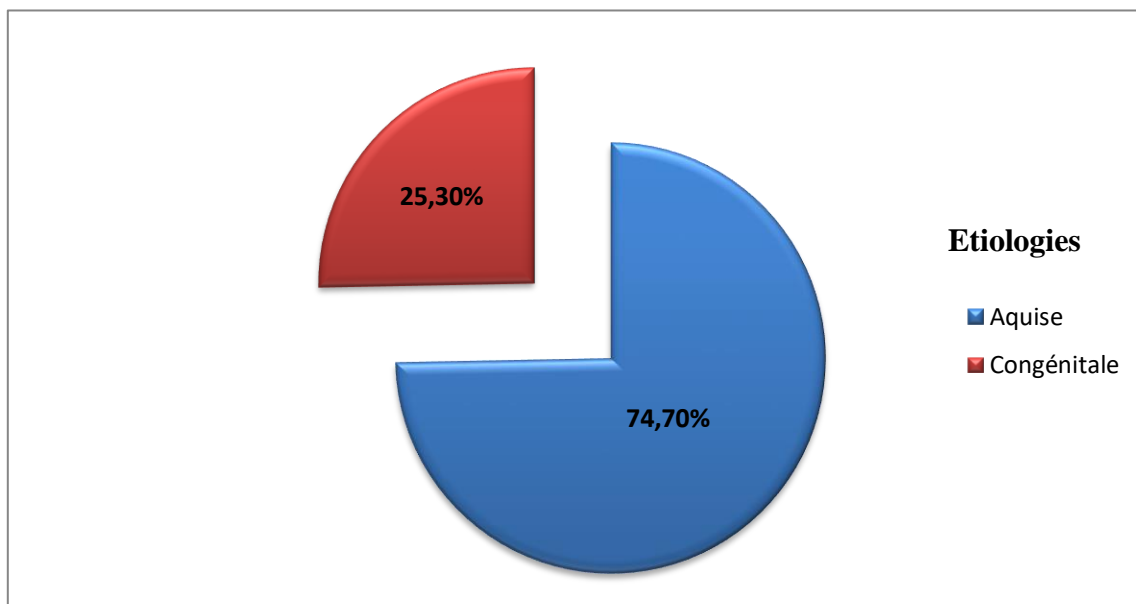


Figure 131. Répartition des pertes de substance maxillaire selon leurs étiologies

Presque $\frac{3}{4}$ de pertes de substance sont d'origine acquise, l'étiologie congénitale a été retrouvée chez 25,3% des cas.

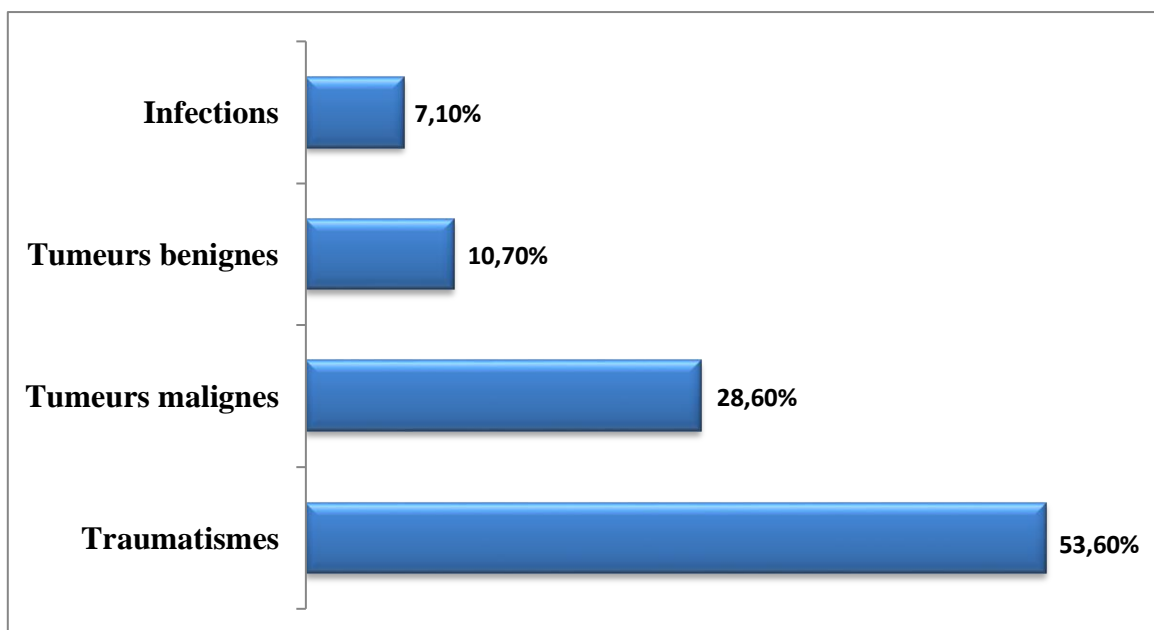


Figure 132. Répartition des pertes de substance acquises selon leurs causes

Plus de la moitié des PDS maxillaire acquise sont d'origine traumatique (53,6%), suivis de l'origine tumorale dont les tumeurs malignes représentent 28,6% et les tumeurs

bénignes représentent 10,7%. Les infections représentent 7,1% de ces étiologies acquises.

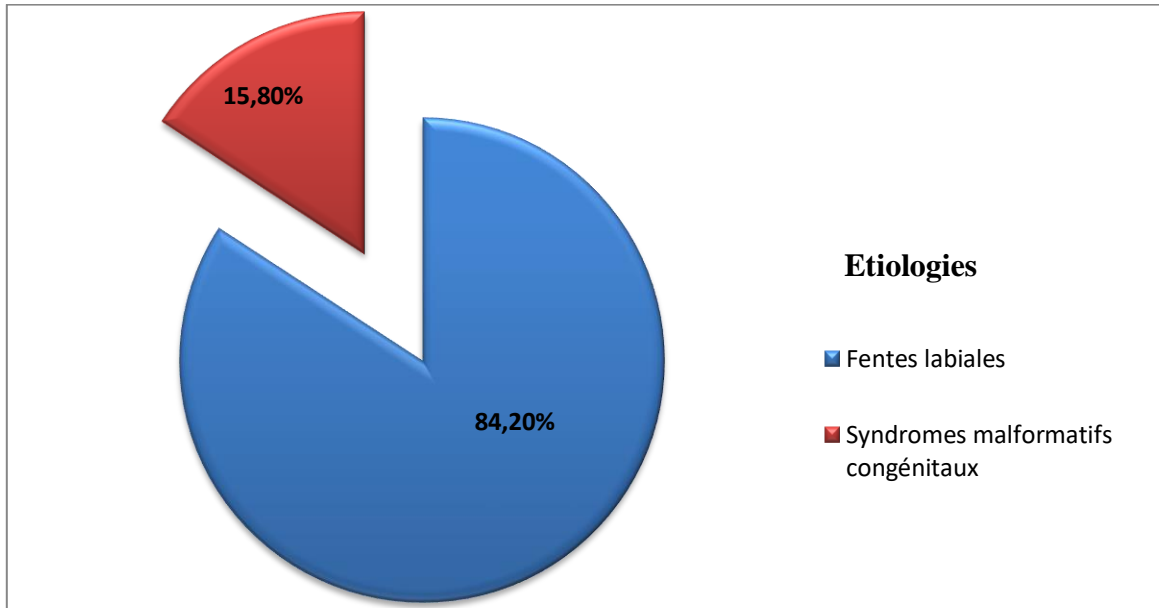


Figure 133 : répartition des pertes de substance congénitale selon leurs causes

Les fentes labiales constituent la pathologie la plus fréquente provoquant des PDS maxillaires congénitales retrouvés chez 84,2% des patients ayant consultés chez la population enquêtée, suivi par les syndromes malformatifs congénitaux.

VI.2.3. Etat de connaissances des personnes enquêtées sur la prise en charge des pertes de substance :

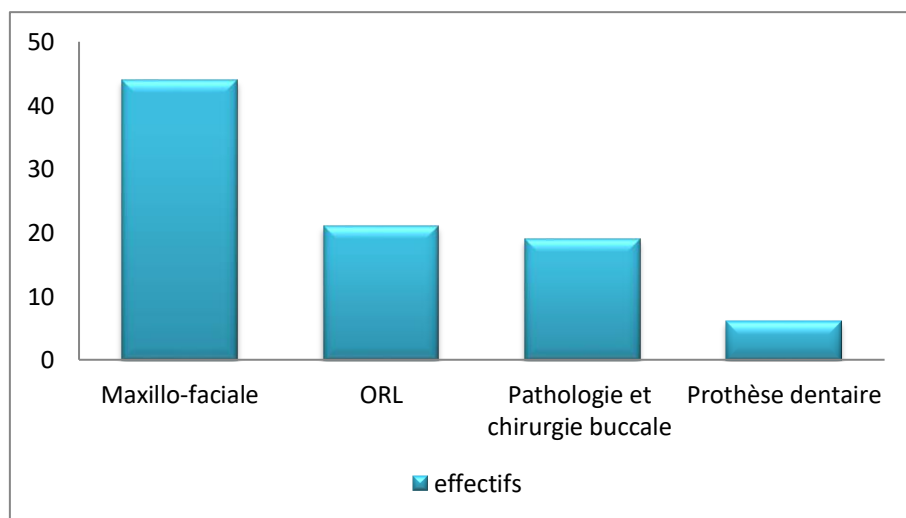


Figure 134 : la répartition des services concernés par la prise en charge des pertes de substance maxillaire.

Presque la moitié des personnes enquêtées ont répondu que l'orientation des patients victimes de PDS maxillaires se fait vers le service de chirurgie maxillo-facial, suivi par le service d'O.R.L (21,1%), et le service de pathologie et de chirurgie buccale (23,3%), 6,7% seulement ont répondu que l'orientation se fait vers le service de prothèse dentaire.

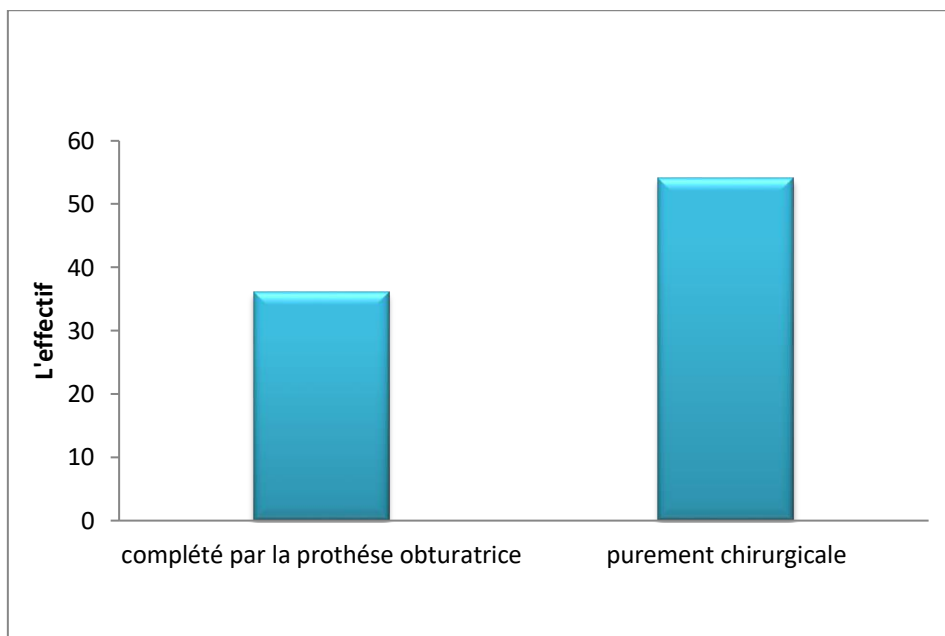


Figure 135: Répartition de la population enquêtée selon les méthodes de traitement préférées

La majorité du personnel (60%) trouve que la prise en charge des pertes de substance maxillaires est purement chirurgicale.

40 % restant voit que le traitement des pertes de substance maxillaire doit être complété par la prothèse obturatrice.

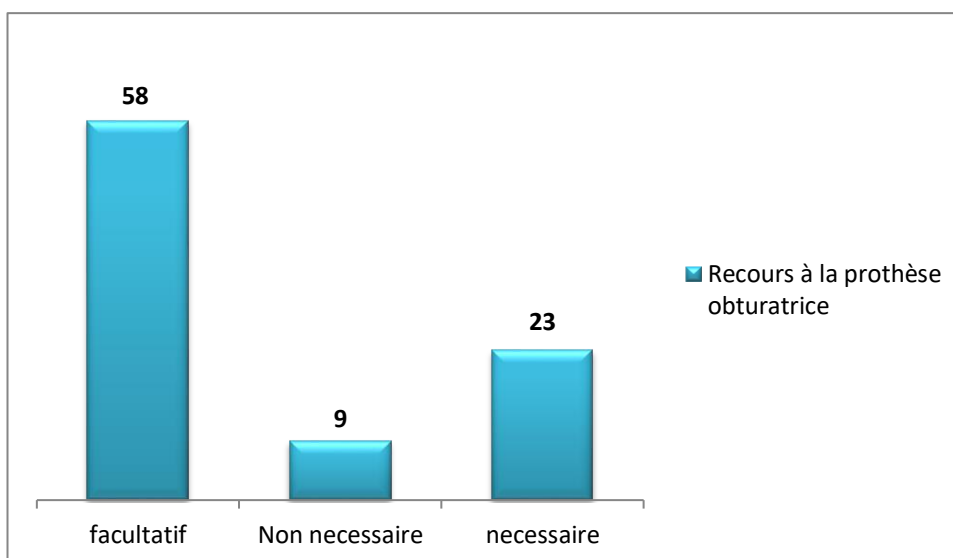


Figure 136: la répartition de la population selon le degré de nécessité de la thérapeutique prothétique dans la prise en charge des PDS maxillaires

Le personnel ignore dans sa majorité que le médecin dentiste a un rôle primordial dans la prise en charge des cas de perte de substance maxillaire. 64,5% pensent que la phase prothétique est facultative, alors que 25,5% trouvent que cette phase est nécessaire.

Le reste (10%) voit que la thérapeutique prothétique n'est pas nécessaire.

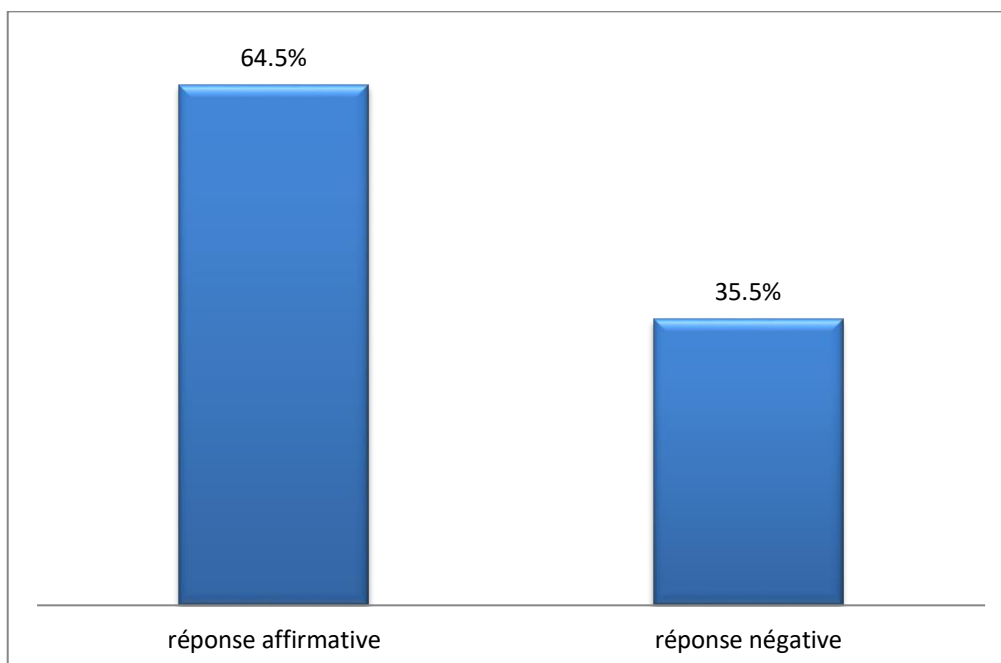


Figure 137: répartition de la population selon leurs connaissances sur la prothèse obturatrice

Le **taux de bonnes réponses** est de 64,5% donc l'**état de connaissance** de la population enquêtée est **moyen**.

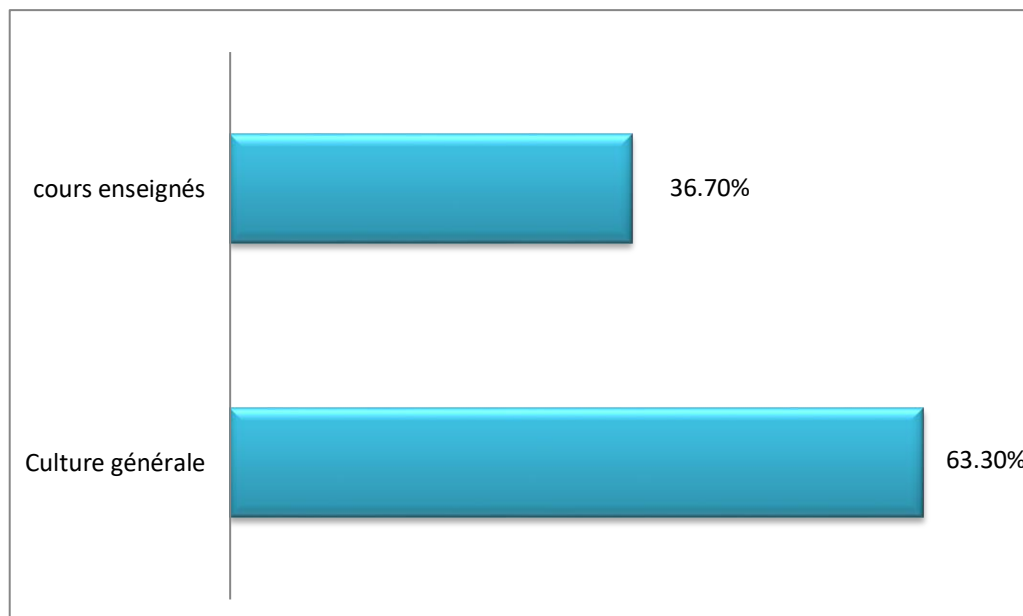


Figure 138 : sources de connaissances de la population sur la prothèse obturatrice.

La partie de la population qui est au courant de la nécessité de la réhabilitation prothétique obturatrice pour la prise en charge des PDS maxillaire, a acquis ses connaissances à travers la culture générale : documentation, documentaire, médias : 63,3% et non pas par des cours enseignés : 36,7% durant leurs cursus de formation médicale.

Discussion

VII. Discussion

Les pertes de substance sont très hétérogènes du point de vue de leurs situations anatomiques et de leurs étiologies acquises ou congénitales ainsi que de leur prise en charge qui diffère d'un établissement à un autre.

L'étude de leur répartition topographique montre que les PDS intra buccale sont les plus fréquentes, soit un pourcentage de 69,3% dont la localisation maxillaire est la plus répandue soit un pourcentage de 82,5%.

I. Etiologie :

Dans notre étude, les étiologies des PDS varient selon le contexte géographique, démographique et socioéconomique.

Les PDS acquises sont les plus fréquentes soit un pourcentage de 74,4% et les PDS congénitales restent une pathologie rare soit un pourcentage de 25,3%

I.1. Etiologie acquise :

Nos résultats montrent que les traumatismes viennent en premier rang, soit un pourcentage de 53,6%.

Les données de la littérature trouvent que les traumatismes maxillo-faciaux sont de plus en plus fréquents. Dès 1968, on notait une augmentation de 300 % dans la fréquence de survenue des traumatismes faciaux d'après une étude réalisée en Belgique sur une période de 10 ans⁷⁹.

Vingt ans plus tard, ce chiffre est de 8 % sur 5 600 patients admis aux urgences chirurgicales⁸⁰. Le traumatisme maxillo-facial peut être isolé ou s'intégrer dans un polytraumatisme. Ainsi, dans une série de 4 000 patients, 25 % des polytraumatisés ont un traumatisme maxillo-facial⁸¹.

Donc nos résultats sont similaires à ces études et montrent que la fréquence des traumatismes maxillo-faciaux ne cesse pas d'augmenter.

La pathologie tumorale vient en deuxième rang par un pourcentage de 28,6% des tumeurs malignes et 10,7% des tumeurs bénignes.

Donc les tumeurs bénignes sont rares et nos résultats semblent être similaires à ceux retrouvés dans d'autres études :

DEHNER^[90] : dénombre 46 cas de tumeurs bénignes des maxillaires en 20 ans

SATGE^[91] : 107 cas en 50 ans

JANAH^[92] : 19 cas en 7 ans.

Les infections sont très rares soit un pourcentage de 7,1%

I.2. Etiologie Congénitale :

Les fentes labiales constituent la pathologie la plus fréquente provoquant des PDS maxillaires congénitales retrouvés chez 84,2% des patients ayant consultés chez la population enquêtée, les syndromes malformatifs congénitaux sont rares soit un pourcentage de 15,8%.

Nos résultats sont concordants avec ceux des autres études faites qui disent que moins de 10 % des cas des fentes sont liées à des aberrations chromosomiques ou à des syndromes génétiques. Dans la majorité des cas, l'étiologie est dite polygénique ou multifactorielle à seuil : l'effet concerté de facteurs génétiques et environnementaux au-delà d'un certain seuil augmente le risque de développer une fente^{82 83 84} .

II. Aspects thérapeutiques :

Presque la moitié des personnes enquêtées ont donné plus d'intérêt à la chirurgie reconstructrice pour réhabiliter ces PDS maxillaires orientant ces patients vers différents services chirurgicales ou le service de maxillo-facial vient en premier rang, suivi par le service d'O.R.L (21,1%), et le service de pathologie et de chirurgie buccale (23,3%).

Le service de prothèse vient en dernier lieu par un pourcentage de 6,7%

Pour la majorité de personnel, la prise en charge de ce type de pathologie est purement chirurgicale, ignorant le rôle de médecin dentiste dans la chaîne thérapeutique de ces PDS.

Ces résultats ne sont pas concordants aux différentes études réalisées qui donnent de plus en plus un intérêt à la réhabilitation prothétique.

La volonté de restaurer les anomalies maxillo- faciales n'est pas nouvelle : la Prothèse Maxillo-faciale est certainement l'une des plus anciennes disciplines intéressant la réhabilitation du corps humain.

Le visage a toujours fait l'objet d'un intérêt singulier en raison de sa richesse symbolique et sociale⁸⁵.

-Le Breton (1992 : 89-90) :

Ecrit dans *Sociologie du corps* : « Le visage est, de toutes les zones du corps humain, celle où se condensent les valeurs les plus élevées. La valeur à la fois sociale et individuelle qui distingue le visage du reste du corps, son éminence dans la saisie de l'identité tient au sentiment que l'être entier est là ».

La perte de substance maxillaire entraîne une perturbation de l'estime de soi de l'individu avec un déficit fonctionnel et esthétique majeur et une forte répercussion psychosociale.

-(Le Breton, 1991)

L'individu est stigmatisé lorsqu'il présente un attribut qui le disqualifie dans son interaction avec autrui. C'est le cas du handicap moteur ou mental mais aussi du « handicap d'apparence » que constitue la défiguration.

Les témoignages suivants, issus de consultations dans le service de Prothèse maxillo-faciale du CHU de Toulouse, illustrent parfaitement les limitations auxquelles les patients sont soumis après les traitements radio-chirurgicaux et avant la confection de la prothèse

« Le plus difficile, ce sont les dents, on ne peut pas manger, on ne peut pas parler. Par exemple, pour appeler le docteur, la secrétaire ne me comprend pas, alors j'ai toujours besoin de quelqu'un, tout le temps » (Marie, 48 ans, traitée par amputation de la moitié de la mâchoire supérieure

La reconstruction de la perte de substance maxillaire peut être chirurgicale, faisant appel à des lambeaux locaux, locorégionaux ou libre.

Les techniques de reconstruction chirurgicales courantes font appel à des lambeaux et greffes prélevés sur le patient lui-même. Lambeaux osseux de jambe, de hanche, lambeaux musculaires prélevés au niveau de la poitrine ou du dos, seront mis en lieu et remplace la partie de mâchoire manquante.

J'ai des poils dans la bouche depuis la greffe parce qu'on m'a pris la peau de la cuisse ; il paraît qu'ils vont arrêter de pousser parce qu'ils ne servent à rien dans la bouche. En attendant, le médecin m'a dit de les épiler comme on épile des jambes – vous

imaginez le tableau !! » (Thérèse, 64 ans, opérée de la mâchoire supérieure a bénéficié d'une fermeture de la brèche du palais par un lambeau de muscle et de peau).

-(Cederic et coll., 2008).

La reconstruction chirurgicale reste encore très discutée du fait des risques importants de récurrence tumorale et de nécrose du lambeau de reconstruction liée à la radiothérapie concomitante à la chirurgie d'exérèse tumorale

Même avec les techniques d'imagerie moderne, la reconstruction chirurgicale peut empêcher l'examen du site chirurgical et peut retarder la découverte d'une récurrence.

- (Boonsiriphant et coll., 2015).

La réhabilitation prothétique prend toute sa place et demeure le gold standard pour plusieurs praticiens.

- (Nothdurft et Pospiech, 2007).

La réhabilitation prothétique permet d'éviter une intervention de seconde intention pour le prélèvement de tissu endogène destiné au recouvrement de la perte de substance et assure en outre un accès visuel direct à la région du défaut dans le cadre du suivi oncologique

- (Carvalho-Teles et coll., 2006 ; Beumer et coll., 2011)

La réhabilitation prothétique constitue une alternative simple, rapide, moins onéreuse que la chirurgie plastique et elle peut s'adapter à la majorité des patients et des cas cliniques ; elle répond donc à toutes les contre indications de la chirurgie reconstructrice

-(Meenakshi et Shah, 2012).

La réhabilitation par prothèse est envisagée comme alternative à une reconstruction chirurgicale impossible ou comme thérapeutique complémentaire d'une reconstruction partielle.

- Etude de BIGNOUMBA et coll.

Dans leur étude de 2006 sur 22 patients et portant sur le pronostic et la qualité de vie des cancers du sinus maxillaire, BIGNOUMBA et coll. ont étudié la qualité de vie des patients après traitement de la tumeur. Ainsi, ils ont recueilli les plaintes de leurs patients : rhinite chronique et trouble de l'odorat ; agnosie et nécessité de modifier les habitudes alimentaires (alimentation mixée, semi-liquide) ; douleurs

hémifaciales ; troubles de la vision avec diplopie ou flou visuel. La modification des activités quotidiennes domestiques et professionnelles ainsi qu'un préjudice esthétique important ont également été rapportés, et ces séquelles ont un retentissement majeur sur les relations sociales des patients. Ainsi, une surincidence de syndrome dépressif a été notée chez les patients ayant des troubles importants.

-Etude d'IRISH et coll.

Dans leur étude de 2008 sur 42 patients, IRISH et coll. ont étudié la qualité de vie des patients après réhabilitation prothétique des défauts maxillaires. Ils montrent que la fermeture de la communication bucco-sinuso-nasale avec un obturateur diminue considérablement les difficultés de mastication, de déglutition et de phonation..

IRISH et coll. ont également mis en évidence les facteurs prédictifs d'une bonne qualité de vie en fonction des caractéristiques sociodémographiques et médicales des patients. Selon eux, le sexe du patient, l'étendue de la résection à plus ou moins un quart du palais, l'édentement et le niveau d'éducation n'ont pas d'incidence significative. Cependant, les patients ayant eu une chirurgie avec voie d'abord orale ont tendance à ressentir une meilleure qualité de vie que les patients ayant subi une chirurgie avec voie d'abord faciale. Ceci est expliqué par le fait que les patients qui ont eu une voie d'abord faciale avaient une tumeur qui nécessitait une résection chirurgicale plus étendue

-Etude de KORNBLITH et coll.

Dans leur étude de 1996 sur 47 patients et portant sur la qualité de vie des patients traités par maxillectomie après réhabilitation prothétique, KORNBLITH et coll. ont démontré que le bon fonctionnement d'un obturateur contribue considérablement à améliorer la qualité de vie des patients tant sur le plan psychologique, familial, social et sexuel. En effet, de l'ajustement de l'obturateur dépend la restauration du langage et de l'alimentation, ce qui influe directement sur l'état psychologique et le bien-être ressenti du patient. Les altérations esthétiques perçues par le patient ont également une incidence considérable sur leur qualité de vie.

Ainsi, les patients présentant des incisions extraorales et des déformations faciales déclarent une qualité de vie ressentie inférieure à celle des autres patients. De plus, les difficultés de langage et d'alimentation, ainsi que les altérations esthétiques sont souvent corrélées à des interactions sociales négatives avec l'entourage, ce qui conduit à un état psychologique d'autant plus fragile et à une diminution des activités sociales.

KORNBLITH et coll., ont également rapporté que le traumatisme psychologique des patients était d'autant plus réduit s'ils avaient été bien informés des différentes procédures thérapeutiques avant et pendant leur traitement, et si le personnel multidisciplinaire leur avait apporté un soutien psychologique adapté.

-Les études américaines lors du 1^{er} congrès international de prothèse maxillo-faciale du 27 au 30 Avril 1994 qui s'est déroulé à Palm Springs (Clifornie) :

Soutiennent que la prise en charge prothétique précoce dans les cancers maxillaires était impérative. Allant même au-delà de certaines limites jusqu'à maintenant considérées comme proscrites telles que : les thérapeutiques endodontiques en post radiothérapie, et la pose d'implants en post radiothérapie surtout chez l'édenté totale

-Etude de Docteur M. BOUSMAHA :

Dans son étude en 2010 sur 56 malades pris en charge dans le service de médecine dentaire de l'hôpital militaire régionale et universitaire d'Oran-Algérie pour des réhabilitations prothétiques après une chirurgie d'exérèse oncologique entre 1998 et 2008.

Il a démontré que la prise en charge prothétique précoce chez les malades cancéreux réduit d'une manière importante les séquelles post opératoires ,non seulement ceci permet de réduire les conséquences anatomo-fonctionnelles et psychologiques, mais également ,cette prise en charge devient une condition préalable pour tout rendement fonctionnel et esthétique convenable à la future réhabilitation prothétique.

III. Etude des cas :

Notre étude de cas est basée sur la réhabilitation prothétique de sept patients ayant subit une PDS maxillaire d'étiologies différentes dont le but est de rétablir la phonation, la mastication, la déglutition, en les rendant aussi proches que possible de la normale, et de rétablir une respiration nasale satisfaisante.

Il est à noter que le principal inconvénient de cette étude est le nombre restreint de patients inclus, ce qui a réduit grandement la puissance de celle-ci , cependant, elle a permis de donner une première évaluation de la qualité de vie des patients après réhabilitation prothétique des pertes de substance maxillaire et principalement, elle permet une comparaison de la qualité de vie des patients avec une prothèse obturatrice et sans cette prothèse obturatrice

Notre observation clinique nous a permis de mettre en évidence que malgré les avancées dans le domaine de la réhabilitation chirurgicale, la réhabilitation prothétique est encore largement utilisée, et reste une solution de choix dans la réhabilitation des pertes de substance du maxillaire.

Notre stratégie prothétique mise en œuvre a permis chez ces patients :

- le rétablissement de l'intégrité anatomique.
- la réhabilitation fonctionnelle (voix audible peu nasonnée, alimentation sans passage nasal)
- La restauration de la phonation qui a joué un rôle psychologique important
- réintégration socioprofessionnelle par accompagnement et soutien psychologique de ces patients atteints des pertes de substance maxillaire.
- La prothèse obturatrice réalisé, en plus de restaurer la morphologie et rétablir les fonctions orales, a permis aussi une surveillance directe du site d'exérèse chez la patiente opérée pour un carcinome épidermoïde.

On a visé dans notre étude à améliorer la qualité de vie de ces patients atteints des PDS maxillaires sans créer des traumatismes supplémentaires.

L'essentiel des corrections à apporter pendant les suivies des patients comprend

- l'élimination d'éventuelles compressions ou surextensions,
- la suppression des prématurités occlusales qui risquent de déstabiliser la prothèse
- l'amélioration de l'étanchéité de la prothèse par rajout de la résine à prise retardée ou recours à des adhésifs prothétiques.

Le port nocturne de la prothèse est recommandé pour éviter toute réinsertion difficile et douloureuse de la prothèse le lendemain en rapport avec les rétractions tissulaires fréquentes

La prothèse obturatrice a grandement participé à la réhabilitation de ces patients. Cependant l'optimisation de ces résultats exige l'amélioration du plateau technique de la chirurgie et de la médecine dentaire .En attendant des mesures préventives qui peuvent aider à la réduction des pertes de substance maxillaire facilitant leur réhabilitation.

L'acte prothétique est loin d'être un simple geste médical, amorce un processus complexe d'hybridation physique, et de reconfiguration neuro-psycho-physiologique ainsi que la réhabilitation prothétique n'est plus considérée comme un objet dénué de sens.

Conclusion

VIII. Conclusion

La prothèse obturatrice reste encore d'actualité. C'est une technique simple et maîtrisée. Loin d'être un cache misère, elle atteint au contraire ses objectifs qui sont la restauration esthétique et fonctionnelle et la réhabilitation psychosociale des patients atteints de perte de substance maxillaire.

La réhabilitation prothétique permet de restaurer un palais hermétique indispensable pour que le patient récupère toutes ses fonctions oro-faciales. Malgré les progrès constants en matière de chirurgie reconstructrice, la réhabilitation prothétique est encore largement utilisée, et on s'oriente de plus en plus vers une réhabilitation alliant chirurgie plastique et prothèse obturatrice plus ou moins associée à des épithèses en fonction de l'extension de la perte de substance. Cette réhabilitation mixte permet de pallier aux déficits de chacune des techniques, dans un souci de permettre au patient d'avoir une qualité de vie aussi satisfaisante que possible

Notre étude des cas est basée sur la réhabilitation prothétique de sept patients atteints de ce type de pathologie, d'étiologies différentes dont le but est de rétablir la phonation, la mastication, la déglutition, en les rendant aussi proches que possible de la normale, et de rétablir une respiration nasale satisfaisante.

Malgré les difficultés qu'on a eu (manque de matériels et matériaux, terrains sensibles, limitations d'ouverture buccale...), nos patients ont été satisfait de la qualité de leurs prothèses.

L'état de connaissances du personnel médical et dentaire enquêtés dans notre étude est moyen, d'où la nécessité de renforcer leurs connaissances dans ce contexte par des différents moyens (l'intégration des cours sur la PMF obturatrice dans les programmes des cursus des études médicales, formation médicale continue, conférences...)

Dans le but d'optimiser la prise en charge des patients concernés par ce type de pathologies, la réhabilitation prothétique doit être intégrée au projet thérapeutique soit comme complément soit associée à la prise en charge chirurgicale, et ceci n'est possible que par une discussion et un accord de tous les acteurs de l'équipe pluridisciplinaire (chirurgien maxillo-facial ou ORL, oncologue, radiothérapeute, médecin dentiste, psychologue...), sans pour autant oublier le consentement éclairé et l'adhésion du patient dont la collaboration, ce qui est indispensable pour mener à bien une réhabilitation fonctionnelle et esthétique de qualité

Références bibliographiques

IX. Références bibliographiques

1. ¹ Thèse : bases fondamentales de la réhabilitation prothétique des pertes de substance acquises aux maxillaire : Rapport de quatre cas cliniques, présenté par Fadoua Hafidi, directeurs de thèse :M. Boubacar Diallo ; professeur, M. Mohamed Talla Seck ; maître assistant, M. Lambane Dieng ; Assitant, université de Dakar
2. ² Ibid, Thèse : bases fondamentales de la réhabilitation prothétique des pertes de substance acquises aux maxillaire : Rapport de quatre cas cliniques, présenté par Fadoua Hafidi, directeurs de thèse :M. Boubacar Diallo ; professeur, M. Mohamed Talla Seck ; maître assistant, M. Lambane Dieng ; Assitant, université de Dakar
3. ³ Ibid, Thèse : bases fondamentales de la réhabilitation prothétique des pertes de substance acquises aux maxillaire : Rapport de quatre cas cliniques, présenté par Fadoua Hafidi, directeurs de thèse :M. Boubacar Diallo ; professeur, M. Mohamed Talla Seck ; maître assistant, M. Lambane Dieng ; Assitant, université de Dakar
4. ⁴ Thèse : Prothèse Maxillo-Facial et Obturateur Vélaire : Elaboration d'un nouveau concept. Présenté par Anne Navail , Directeur de thèse Docteur Christophe Bou, Université de Bordeaux.
5. ⁵ Voir :
 Benoist M, Quentin JY : Histoire de la prothèse maxillo-faciale. Act odonto stomatol. 1998 ; 202 ; 179-93
 Bénoist M :Réhabilitation et prothèses maxillo-faciales.Paris : Prélat, 1978.
 Conroy B.F : A brief history of facial prosthetics . Clin Plast Surg , 1983, 10 : 689-707
 Demourghes . F : Passé, présent et avenir de la prothèse maxillo-faciale Rapport du 22^e congrés français de stomatologie , Lyon,1972,186-301
 Gibson .T : The prostheses of Ambroise PARE. Br J Plast Surg ,1955, 21 : 310.
 Over L.M : The history of maxillo facial prosthetics. Bull Hist Dent.Octobre 1989,vol. 37, n° 2 : 109-113.
6. ⁶ Les traumatismes de la face :COURS : [Internet]. [cited 2016 Oct 13]. Available from: D2_chmax_002/WEB/rappel%20anatomique.htm
7. ⁷ Osteologie du crane. [Internet]. 21:17:11 UTC [cited 2016 Oct 13]. Available from: <http://pt.slideshare.net/GLADIADORVASCO/osteologie-du-crane-63310766>

8. ⁸ Ibid., Osteologie du crane. [Internet]. 21:17:11 UTC [cited 2016 Oct 13]. Available from:
<http://pt.slideshare.net/GLADIADORVASCO/osteologie-du-crane-63310766>
9. ⁹ Ibid. Osteologie du crane. [Internet]. 21:17:11 UTC [cited 2016 Oct 13]. Available from:
<http://pt.slideshare.net/GLADIADORVASCO/osteologie-du-crane-63310766>
10. ¹⁰ Cantù G, Bimbi G, Miceli R, Mariani L, Colombo S, Riccio S, et al. Lymph node metastases in malignant tumors of the paranasal sinuses: prognostic value and treatment. *Arch Otolaryngol Head Neck Surg.* 2008 Feb;134[2]:170–7.
11. ¹¹ Schünke M, Schulte E, Schumacher U, Rude J, Vitte É, Voll M, et al. Atlas d'anatomie Prométhée.[3], Michael Schünke; Erik Schulte; Udo Schumacher; Jürgen Rude; Élizabeth Vitte; Tête et neuro-anatomie Paris : Maloine , 2009, 399 p. Paris: Maloine; 2009.
12. ¹² GAUDY J-F., CHARRIER J-L., BILWEIS C., GORCE T. 2ème édition. Rueil-Malmaison : Ed. CdP, cop. 2007, 224 p.; Anatomie clinique.
13. ¹³ Netter F. H., Norton N. S Netter's head and neck anatomy for dentistry Philadelphia ; PA : Saunders Elsevier , 2007, 610 p.
14. ¹⁴ LAROUSSE MEDICALE -Edition 2009 -Sous la direction du : Pr Jean-Pierre Wainsten.
15. ¹⁵ Bigorre M, Captier G.Fentes Labiales et Palatines. Université de Montpellier; 2015.
16. ¹⁶ Voir :
 Noirrit-Esclassan E. Pomar P. Esclassan R. Terrie B. Galinier P. Woisard V.Plaques palatines chez le nourrisson porteur de fente labiomaxillaire -- EMC. Elsevier Masson SAS, Paris. -Médecine buccale, 28-680-V-10. 2008.
 Destruhaut F. Vigarios E. Toulouse E. Pomar P.Divisions vélopalatines non opérées ou séquellaires chez l'adulte : approche fondamentale et thérapeutique en prothèse maxillo-faciale -EMC. Elsevier Masson SAS, Paris-Médecine buccale, 28-560-P-10.2011.
17. ¹⁷ Voir :
 Charai A. La Prise en Charge des Fentes Palatines. [Fes]: Université Sidi Mohammed Ben Abdellah, Faculté de Médecine et de Pharmacie; 2015.
 Destruhaut F, Fusaro S, Vigarios E, Pomar P, et Toulouse E. Prothèses Maxillo-Faciale et Syndrome EEC. *Strat Prothétique.* 2008 avril;8[2]:143; 150

- 18.** ¹⁸ Barthe Lemy I, Sanna Justj-P, Revol P, Mondie J-M. Cancers de la cavité buccale-préambule, épidémiologie, étude clinique. -EMC stomatologie, 22-063-A-10, 2005
- 19.** ¹⁹ Voir :
 Barthe Lemy I, Sanna Justj-P, Revol P, Mondie J-M. Cancers de la cavité buccale-préambule, épidémiologie, étude clinique. -EMC stomatologie, 22-063-A-10, 2005
 Bentahar O., Pomar P., Fusaro S., Benfdil F., Aguenau A., Abdedine A. Prothèses obturatrices après maxillectomie : bases fondamentales et Thérapeutiques - EMC Stomatologie, 22-166-B-58, 2008
 Simon C, Toussaint B, Coffinet L : -Tumeurs malignes des cavités nasales et paranasales -EMC. oto-rhino-laryngologie, 20-405-A-10-1997
- 20.** ²⁰ Voir :
 Vigarios E. Destruhaut F. Pomar P. Problématique psychosociale en cancérologie cervico-faciale : point de vue de l'odontostomatologiste-EMC. Elsevier Masson SAS, Paris. Médecine buccale, 28-870-M-10. 2010.
 Dulguerov P, Jacobsen MS, Allal AS, Lehmann W, Calcaterra T. Nasal and paranasal sinus carcinoma: are we making progress? A series of 220 patients and a systematic review. Cancer. 2001 Dec 15;92[12]:3012-29
 Paulino AC, Fisher SG, Marks JE. Is prophylactic neck irradiation indicated in patients with squamous cell carcinoma of the maxillary sinus? Int J Radiat Oncol Biol Phys. 1997 Sep 1;39[2]:283-9.
- 21.** ²¹ Benfdil F, Bentahar O, Benamar A, Aguenau A, Ahmed A. Prise en charge des pertes de substance maxillaires. Intérêt des résines à prise retardé Actualités Odonto-Stomatologiques 2008;241:75-84
- 22.** ²² Voir :
 The pathobiology of mucositis. Sonis ST. Nature Review Cancer 2004
 Lalla et al. Cancer 2014 Clinical practice guidelines for the management of mucositis secondary to cancer therapy.
- 23.** ²³ Voir :
 Navazesh M, Kumar SK. Compend Contin Educ Dent 2009 Xerostomia: prevalence, diagnosis, and management.
 Grötz KA & coll. Strahlenther Onkol. 2001 Chronic radiation effects on dental hard tissue.
- 24.** ²⁴ V. Armengol & coll. Réalités cliniques 2014 Endodontie et patients à risques,
- 25.** ²⁵ Marx RE & coll. J Oral Maxillofac Surg 2005 BP induced exposed bone of the jaws: risk factors, recognition, prevention and treatment.

26. ²⁶ Marx RE. J Oral Maxillofac Surg 1983 Osteoradionecrosis: a new concept of its pathophysiology.
27. ²⁷ Voir :
 J.-R. PAOLI, R. LOPEZ, F. JALBERT, F. BOUTAULT Reconstruction chirurgicales des pertes de substances mandibulaires acquises. EMC-Médecine buccale 2008; 1-18 [article 28-510-V-10]
 Sarry B, Deffez JP, Bordais P. Reconstitution prothétique d'une perte de substance maxillaire secondaire à une résection tumorale. Actual Odontostomatol 1988;161:145-154.
28. ²⁸ Lezy JP, Guy. Princ. Tumeurs bénignes et kystes des maxillaires. Abrégés de stomatologie et pathologie maxillo faciale. 1987 ; 98-103.
29. ²⁹ Nicolas J. Soubeyrand E. Labbé D. Compere JF. Benateau H. Traumatisme de la face par arme à feu en pratique civile EMC. Elsevier Masson SAS, Paris Médecine buccale, 28-510-G-10. 2008.
30. ³⁰ Ibid. Nicolas J. Soubeyrand E. Labbé D. Compere JF. Benateau H. Traumatisme de la face par arme à feu en pratique civile EMC. Elsevier Masson SAS, Paris Médecine buccale, 28-510-G-10. 2008.
31. ³¹ Voir :
 Nicolas J. Soubeyrand E. Labbé D. Compere JF. Benateau H. Traumatisme de la face par arme à feu en pratique civile EMC. Elsevier Masson SAS, Paris Médecine buccale, 28-510-G-10. 2008.
 Bellavoire A, Suleau J, Pons J : Considérations statistiques à propos des fractures sinusales de la face Rev Stomatol chir Maxillo Fac 1984 ;85 : 414-415
32. ³² Mémoire de fin d'étude : Aspects anatomo-cliniques et thérapeutiques des fractures mandibulaires. Soutenu publiquement par : Kherbouche.S et Kherbouche.Z Encadré par : DR. Ghezzaz .K CHU de Tlemcen, service de pathologie et chirurgie buccale, 18 Juin 2017
33. ³³ Voir op.cit. :
 Nicolas J. Soubeyrand E. Labbé D. Compere JF. Benateau H. Traumatisme de la face par arme à feu en pratique civile EMC. Elsevier Masson SAS, Paris Médecine buccale, 28-510-G-10. 2008.
 Bellavoire A, Suleau J, Pons J : Considérations statistiques à propos des fractures sinusales de la face Rev Stomatol chir Maxillo Fac 1984 ;85 : 414-415
34. ³⁴ Op.cit. Mémoire de fin d'étude : Aspects anatomo-cliniques et thérapeutiques des fractures mandibulaires. Soutenu publiquement par : Kherbouche.S et Kherbouche.Z Encadré par : DR. Ghezzaz .K CHU de Tlemcen, service de pathologie et chirurgie buccale, 18 Juin 2017

35. ³⁵ Benateau H ;Compère JF ; LABBE D et CANTALONBE D :
Traumatismes de la face par arme à feu en pratique civile Encyl Méd
chir.[Elsevier,paris],stomatologie/odontologie :22-075-B-10 ;2000,7 pages
36. ³⁶Palmer S ;Brix M ;et Benateau H :Prothèse faciale complexe Rev stomatol
chir Maxillo Fac .2001 ;102[5] :261-265
37. ³⁷ Voir op.cit.
Benateau H ;Compère JF ; LABBE D et CANTALONBE D :
Traumatismes de la face par arme à feu en pratique civile Encyl Méd
chir.[Elsevier,paris],stomatologie/odontologie :22-075-B-10 ;2000,7 pages
Palmer S ;Brix M ;et Benateau H :Prothèse faciale complexe Rev stomatol
chir Maxillo Fac .2001 ;102[5] :261-265
38. ³⁸ Op.cit. Mémoire de fin d'étude : Aspects anatomo-cliniques et
thérapeutiques des fractures mandibulaires. Soutenue publiquement par :
Kherbouche.S et Kherbouche.Z Encadré par : DR. Ghezzaz .K CHU de Tlemcen,
service de pathologie et chirurgie buccale, 18 Juin 2017
39. ³⁹ Lerat J, Aubry K, Brie J, Perez AF, Orsel S, Bessede JP.
Communications bucco-naso-sinusiennes. EMC [Elsevier Masson Paris SAS] Oto-
rhino-laryngologie [20-480-M-10]2011.
40. ⁴⁰ Voir :
Anzalone JV, Vastardis S. Oroantral communication as an osteotome sinus
elevation complication. J Oral Implantol. 2010;36[3]:231-7. PubMed PMID: 20553178.
Briche T, Seigneuric J-B, Raynal M, Lepage P, Kossowski M, Denhez
F. Relations pathologiques entre dents et sinus maxillaires. EMC stomatologie, 22-038-
A-10,2007
41. ⁴¹ J. Lerat, K. Aubrie, J. Brie. Communications bucco-sinusiennes. Encyclo.
Med. Chir.; ORL [20-480-M-10] 2011;
42. ⁴² Ben Slama. L, Szpirglas H.Pathologies de la muqueuse buccale.
43. ⁴³ G. Thierry, P. Haen, L. Guyo. Noma. EMC Médecine buccale 2015; 10[2]:
1-6 [article 28-365-P-15]
44. ⁴⁴ Op.cit. Ben Slama. L, Szpirglas H.Pathologies de la muqueuse buccale.
45. ⁴⁵ Ruhin B ,Agbo-Godeau S,Benslamal,et Bertrandj-C.Attention aux effets
indésirables de biphosphonates : ulcérations muqueuses,retard cicatriciel et
ostéonécrose.-Mise au point et conduite à tenir.. Act.Odonto.Stomatol.2006,233 :7-
16 .

46. ⁴⁶ Op.cit. Bentahar O., Pomar P., Fusaro S., Benfdil F., Aguenau A.,Abdedine A Prothèses obturatrices après maxillectomie : bases fondamentales et Thérapeutiques -EMC Stomatologie, 22-166-B-58, 2008
47. ⁴⁷ Voir :
 Benoist M. Perte de substance des maxillaires.EMC Stomatologie, 22-087-E-10,1975
 Benoist M. Réhabilitation et prothèse maxillo-faciales. Paris : J. Prélat 1978, 45 p.
 J. Lerat, K. Aubrie, J. Brie.Communications bucco-sinusiennes. Encyclo. Med. Chir.; ORL [20-480-M-10] 2011;
48. ⁴⁸ H.Rokhssi,M.Azhari,F.Benfdil,N .Merzouk,O.Bentahar .Intéret de la réhabilitation prothétique immédiate après exérèse maxillaire. ROS-Décembre 2016
49. ⁴⁹ Chang T-L,Garett.N,Roumana S.E,et Beumer III J :Treatment satisfaction with facial prothesesJ. Prosthet dent .2005,94 ,275-80
50. ⁵⁰ Vigarios E. Destruhaut F. Alloh Amichia YC. Toulouse E. Pomar P. Facteurs d'orientation de la réhabilitatin en cancérologie cervicofaciale –EMC. Elsevier Masson SAS, Paris. Médecine buccale, 28-565-M-10. 2010.
51. ⁵¹ Kornblith AB, Zlotolow IM, Goen J, Huryn JM, Lerner T, Strong EW, et al. Quality of life of maxillectomy patients using an obturator prosthesis. Head Neck. 1996 Aug;18[4]:323–34.
52. ⁵² Muster D., Vouillot JL., Dubruille JH. Biomatériaux, biomatériels et bio-ingénierie en chirurgie orale et maxillofaciale. EMC Stomatologie, 22-014-F-15, 1999.
53. ⁵³ Ilham EL Achhab :La prothèse maxillo-faciale au sein d'un centre de lutte contre le cancer Article publié par EDP Sciences ,disponible sur le site : <http://www.aos-journal.org> ou <http://dx.doi.org/10.1051/aos/2012209>
54. ⁵⁴ Keyf F.Review. Obturator prostheses for hemimaxillectomy patients. Oral Rehabil. 2001 ; 28 ; pp 821-829
55. ⁵⁵ Voir :
 Aramany MA. Basic principles of obturator design for partially edentulous patients. Part I : Classification. J Prosthet Dent 1978;40: 424-435.
 Payement G, Cariou JL, Cantaloube D, Bellaviour A.Pertes de substance des maxillaires. Encycl Med Chir [Elsiever, Paris], Odontologie/Stomatologie 1995;22-087-E-10:1-20.
 Eckert AW, Maurer P, Berginski M, Otto C, Schubert J. Quality of life and patients satisfaction after maxillectomy and prosthetical rehabilitation. Int Poster J Dent Oral Med 2003;5[4]:Poster 204.

56. ⁵⁶ Voir :

Pomar Ph., Soulet H. Réhabilitation prothétique après maxillectomie chez l'édenté total. 1. Technique originale de prise d'empreinte. Cah. Proth., 1994, 86 : 29-34.

Maire F., Kreher Ph., Toussaint B., Dolivet G., Coffinet L. Appareillage après maxillectomie : indispensable facteur d'acceptation et de réinsertion. Rev. Stomatol. Chir. Maxillofac., 2000, 101 [1] : 36-38.

57. ⁵⁷ Voir :

Maire F., Kreher Ph., Toussaint B., Dolivet G., Coffinet L. Appareillage après maxillectomie : indispensable facteur d'acceptation et de réinsertion. Rev. Stomatol. Chir. Maxillofac., 2000, 101 [1] : 36-38.

Bories C, Labrousse D, Derman D. Médecine orale et chirurgie orale. Davido N, Yasukawa K, éditeurs. Paris, France: Maloine, 2014; 2014. xviii+313.

58. ⁵⁸ Voir :

J. Lerat, K. Aubrie, J. Brie. Communications bucco-sinusiennes. Encyclo. Med. Chir.; ORL [20-480-M-10] 2011;

Bories C, Labrousse D, Derman D. Médecine orale et chirurgie orale. Davido N, Yasukawa K, éditeurs. Paris, France: Maloine, 2014; 2014. xviii+313.

59. ⁵⁹ Voir :

R. Breheret, S. Bouchet. Chirurgie des communications bucco-sinusiennes. Encycl. Med. Chir.; ORL [46-145] 2013

Brecht EL, Grayson BH, Cutting CB. Nasoalveolar molding in early management of cleft lip and palate. In: Taylor TD, editor. *Clinical maxillofacial prosthetics*. Chicago: Quintessence Publishing; 2000. p. 63-84.

60. ⁶⁰ Voir :

Hotz MM, Gnoinski WM. Comprehensive care of cleft lip and palate children at Zürich University: a preliminary report. *Am J Orthod* 1976; 70:481-504.

Burdairon G. Abrégé des biomatériaux dentaires. 2^{ème} édition. Paris : Masson, 1990.

61. ⁶¹ Saade AK, Caron J, Pomar P, Toulouse E, Poulain G. La relation cabinet-laboratoire en prothèse maxillo-faciale. *Real Clin* 2002;13[2]:191-201.

62. ⁶² Ibid. Saade AK, Caron J, Pomar P, Toulouse E, Poulain G. La relation cabinet-laboratoire en prothèse maxillo-faciale. *Real Clin* 2002;13[2]:191-201.

63. ⁶³ Ibid. Saade AK, Caron J, Pomar P, Toulouse E, Poulain G. La relation cabinet-laboratoire en prothèse maxillo-faciale. *Real Clin* 2002;13[2]:191-201.

64. ⁶⁴ Ibid. Saade AK, Caron J, Pomar P, Toulouse E, Poulain G. La relation cabinet-laboratoire en prothèse maxillo-faciale. *Real Clin* 2002;13[2]:191-201.

65. ⁶⁵ Loh H.S, TAN P.R. Tissue conditioners as obturators in maxillofacial surgery. Aust. Dent. J., 1986, 11 : 452-454.
66. ⁶⁶ Voir :
 Chevaux J.M., NANFI c., Tosello A., Preckel E" Pesci-Bardon C. Les résines à prise retardée: utilisation rationnelle en fonction de leurs propriétés physicochimiques. Cah.Proth, 2000, III : 43-52.
 Grlmonster J. Les conditionneurs tissulaires et leurs emplois en prothèse adjointe. Composition et propriétés physico-chimiques. Actual. Odonto-Stomatol., 1996, 196: 581-591.
67. ⁶⁷ Op.cit. Bentahar O., Pomar P., Fusaro S., Benfdil F., Aguenau A., Abdedine A Prothèses obturatrices après maxillectomie : bases fondamentales et Thérapeutiques -EMC Stomatologie, 22-166-B-58, 2008
68. ⁶⁸ Op.cit. Simon C, Toussaint B, Coffinet L : -Tumeurs malignes des cavités nasales et paranasales -EMC.oto-rhino-laryngologie, 20-405-A-10-1997
69. ⁶⁹ Benoist, M . [1975]. Pertes de substance des maxillaires. Encycl. méd. chir.
70. ⁷⁰ Beumer III, John / Marunick, Mark T. / Esposito, Salvatore J. Maxillofacial Rehabilitation: Prosthodontic and Surgical Management of Cancer-Related, Acquired, and Congenital Defects of the Head and Neck, Third Edition Quintessence Pub. P-155. In. [2011 Quintessence].
71. ⁷¹ Parr GR, Gardner LK. The evolution of the obturator framework design. J Prosthet Dent. 2003 Jun;89[6]:608–10.
72. ⁷² Martin JW, King GE. Framework retention for maxillary obturator prostheses. J Prosthet Dent 1984 May;51[5]:669–72.
73. ⁷³ Ruquet M. CFAO et prothèse obturatrice maxillaire : étude préliminaire. ResearchGate [Internet]. 2014 May 1 [cited 2016 May 9]; Vol 14[n°3]. Available from :https://www.researchgate.net/publication/273002029_CFAO_et_prothese_obturatrice_maxillaire_etude_preliminaire
74. ⁷⁴ Pomar P, Soulet H. Empreinte fragmentée : contribution à la réhabilitation prothétique de l'édenté total après maxillectomie. Actual Odontostomatol Encycl Prat. 1995;[191]:443–7.
75. ⁷⁵ Kanazawa T, Yoshida H, Furuya Y, Shimodaira K. Sectional prosthesis with hollow obturator portion made of thin silicone layer over resin frame. J Oral Rehabil. 2000 Sep;27[9]:760–4.

76. ⁷⁶ Grosjean L. Les tumeurs malignes au niveau du maxillaire: prise en charge des patients et qualité de vie après réhabilitation. Thèse pour le diplôme d'état en chirurgie dentaire; 2010. p. 120-121.46. Leles CR, Leles JLR, de Paula Souza C
77. ⁷⁷ B. Guimelli, P. Le Bars, K. Saade. Traitement prothétique des pertes de substance acquises des maxillaires en cancérologie. EMC Odontologie 2000; 23-393-A-10
78. ⁷⁸ Parriier.P,Granon.C. Epidémiologie des cancers de la cavité buccale.Paris Elsevier.Edition techniques en cycle MED CHIR Stomatologie ,1997,22-063-B-10
79. ⁷⁹ Damseaux S. Étude statistique des fractures maxillaires traitées dans le service de Stomatologie de l'Université de Bruxelles pendant 14 années. Rev Stomatol Chir Maxillofac 1968; 69: 60-71.
80. ⁸⁰ Slupchynskyj OS, Berkower AS, Byrne DW, Cayten CG. Association of skull base and facial fractures. Laryngoscope 1992; 102: 1247-50.
81. ⁸¹ Gruss JS. Complex craniomaxillofacial trauma: evolving concepts in management. A trauma unit's experience-1989 Fraser B Gurd Lecture. J Trauma 1990; 30: 377-83.
82. ⁸² Bender PL. Genetics of cleft lip and palate. *J Pediatr Nurs* 2000;15: 242-249.
83. ⁸³ Perrotin F, Lardy H, Marret H, Paillet C, Lansac J, Body G.Problèmes posés par le diagnostic et la prise en charge prénatale des fentes faciales. *Rev Stomatol Chir Maxillofac* 2001;102:143-152.
84. ⁸⁴ Rival JM, David A. Génétique des fentes labio-palatines. *Rev Stomatol Chir Maxillofac* 2001;102:171-181.
85. ⁸⁵ Op.cit. Thèse : bases fondamentales de la réhabilitation prothétique des pertes de substance acquises aux maxillaire : Rapport de quatre cas cliniques, présenté par Fadoua Hafidi, directeurs de thèse :M. Boubacar Diallo ; professeur, M. Mohamed Talla Seck ; maître assistant, M. Lambane Dieng ; Assistant, université de Dakar.

Annexes

X. Annexes

Annexe n°1 :

Dr T.DAMREDJI CENTRE HOSPITALIER ET UNIVERSITAIRE TLEMCEN SERVICE DE PROTHESE DENTAIRE Chef D'unité : Mme. Benyoub	FICHE D'OBSERVATION CLINIQUE
---	---

N° du dossier :

Date : / /

Praticien	
Nom :	Grade :

Patient	
Nom :	Prénom :
Sexe : Homme <input type="checkbox"/> Femme <input type="checkbox"/>	Age :
Profession :	Adresse :

Motif de Consultation :	Etat Générale :
Antécédents locaux :	Antécédents généraux :

Inspection et Palpation

Forme de visage	
Symétrie de visage	
Egalité des étages	
Teinte des téguments	
ATM	
Ouverture buccale	

Anamnèse dentaire

Formule Dentaire :

18 17 16 15 14 13 12 11	21 22 23 24 25 26 27 28
48 47 46 45 44 43 42 41	31 32 33 34 35 36 37 38

L'état des dents résiduelles	
Les causes des édentements Depuis combien de temps ?	

Examen du maxillaire supérieur	
Crête Alvéolaire Forme générale classification d'atwood	
Tubérosités maxillaires	
Voute Palatine	
Etat de la fibro-muqueuses Coloration adhérence épaisseur	
Les organes périphériques Tonicité Les freins	
Examen de la mandibule	
Crêtes Alvéolaires	

Forme générale le ° de résorption	
Etat de la fibro-muqueuse	
La langue Les organes périphériques	

Examen salivaire

Diagnostic


--

Plan de Traitement

Traitements Pré prothétique

Types	
Chirurgie pre prothetique	
Mise en condition	

Traitement prothétique



Annexe n° 02

Fiche clinique des patients ayant des pertes de substance

Histoire de la maladie :

Date de consultation :

Etiologie de la PDS : 1.Acquise, 2.Congénitale

Circonstances d'apparition de la PDS :

.....

Examen exo buccal

Inspection :

Symétrie facial : 1.Conservée, 2. Non conservée

Egalité des étages : 1.Conservé, 2. Non conservé

Coloration des téguments : 1. Physiologique , 2.Non physiologique

Ouverture buccale : 1. Suffisante, 2. Non suffisante

Palpation :

✓ Les muscles :

Douleur : 1.Oui, 2. Non

Tonicité : 1.Hypertoniques, 2. Iso toniques, 3. Hypotoniques.....

✓ ATM :

Douleur : 1.Oui, 2. Non

Bruit : 1. Oui, 2. Non

✓ Les chaines ganglionnaires :

✓ Les zones à proximité de sinus :

Examen endo buccal

Siège de la PDS : 1. Maxillaire droit, 2. Maxillaire gauche

Etendu : 1. Grand étendu, 2. Petit étendu

Autres lésions : 1.Leucoplasie, 2. Lichen, 3.Mucite, 4.Autres.....

Examens radiologiques : 1.TDM, 2.Panoramique, 3.Autres.....

Annexe n° 03

QUESTIONNAIRE :

Etat de connaissances du personnel médical et dentaire sur la réhabilitation prothétique dans la prise en charge des pertes de substance maxillaire

Nous sommes étudiantes en 6^{ème} année de médecine dentaire à l'université Abou Bakr Belkaid à Tlemcen, et effectuons une étude sur « **L'apport de la prothèse maxillo-faciale obturatrice dans les cas de pertes de substance maxillo-faciales intra-buccales** ». Ce questionnaire a pour but de nous aider à apprécier la conscience du personnel médical et dentaire à la place de la prothèse maxillo-faciale obturatrice lors la prise en charge de ces patients.

N.B :

Cette enquête est anonyme et toute information restera strictement confidentielle et réservée à notre usage uniquement, dans un but purement scientifique.

Etablissement :

Service :

Professions :

- Médecin spécialiste
- Médecin dentiste spécialiste
- Médecin généraliste
- Médecin dentiste généraliste
- Etudiant en médecine
- Etudiant en médecine dentaire

Onglet I : Etiologie de la perte de substance maxillo-faciale

1. Recevez-vous des patients ayant des pertes de substances maxillo-faciales
Oui(1), Non(2)
2. Selon vous, quelle est l'étiologie la plus fréquente ?
Acquise (1), Congénitale(2)
3. Si acquise, quelle est la cause la plus répandu ?
Traumatisme(1), Tumeur bénigne (2), Tumeur maligne (3), Infection(4)
4. Si congénitale, quelle était la cause la plus répandu ?
Fentes(1), Syndromes(2)
5. Quelle est la localisation de la perte de substance la plus fréquente chez vos patients ?
Intrabuccale Maxillaire(1), Intrabuccale Mandibulaire(2) , Extrabuccale(3)

Onglet II : Etat de connaissances du personnel médical et dentaire sur la prise en charge des pertes de substance intra buccale

6. Quelle est la conduite à tenir devant une perte de substance ?

Abstention(1), Orientation(2).....

7. Si orientation, vers quel service ?

Maxillo-facial(1), ORL(2), Pathologie bucco dentaire(3), Prothèse dentaire(4), Autre(5)

8. Selon vous, le traitement est :

Purement chirurgical et/ou médical(1), Complété par la prothèse maxillo-faciale(2)
.....

9. Avez-vous des connaissances sur la prothèse maxillo-faciale ?

Oui(1), Non(2)

10. Si oui, comment ?

Cours enseignés(1), Documentation personnalisée(2), Autres(3).....

11. Selon vous, le recours à la prothèse maxillo-faciale est :

Nécessaire(1), Non nécessaire(2), Facultatif (3).....

12. Selon vous, le dentiste a un rôle dans la prise en charge des patients ayant une perte de substance maxillo-faciale intra buccale ?

Oui(1), Non(2).....

Merci de bien vouloir répondre

Résumé :

Les pertes de substance maxillaire ont de lourdes répercussions sur les plans fonctionnel, esthétique et psychologique, avec une altération des fonctions orofaciales et une désaffection de l'image de soi.

Les progrès de la chimie des matières et en particulier des résines molles permettent de proposer aux patients des prothèses obturatrices qui, couplées à la chirurgie permettent d'obtenir des résultats excellents qui sont conditionnés par une collaboration parfaite entre le chirurgien maxillo-facial et le médecin dentiste.

Nous présentons dans ce travail notre expérience de la réhabilitation prothétique des pertes de substance maxillaire par prothèse obturatrice dans le but de sensibiliser les équipes traitantes de la nécessité d'intégrer un projet prothétique dans la chaîne thérapeutique de la prise en charge de ces patients victimes afin de leur donner un confort fonctionnel et esthétique et réhabiliter leurs psychologies.

Mots clé : perte de substance maxillaire, séquelles, prothèse obturatrice, mise en condition tissulaire.

المخلص:

فقدان مادة الفك العلوي لديه قدر كبير من التأثير الوظيفي والجمالي والنفسي مع تغيير في وظائف الفم واستياء من الصورة الذاتية.

إن التقدم في كيمياء المواد والراتجات اللينة على وجه الخصوص يجعل من الممكن أن نقدم للمرضى السدادات الاصطناعية والتي ، إلى جانب الجراحة ، توفر نتائج ممتازة تكون مشروطة بالتعاون المثالي بين جراح الوجه والفكين وطبيب الأسنان.

نعرض في هذا العمل تجربتنا في إعادة تأهيل الأطراف الاصطناعية لفقدان مادة الفك العلوي بغية جعل فرق العلاج على دراية بالحاجة إلى دمج مشروع الأطراف الصناعية في السلسلة العلاجية لرعاية هؤلاء المرضى الضحايا لمنحهم الراحة الوظيفية، الجمالية والنفسية.

الكلمات المفتاحية : فقدان المادة، آثار رجعية، سداد اصطناعي، تكيف الأنسجة

Abstract:

Loss of maxillary substance has a great deal of functional, aesthetic and psychological impact with an alteration of orofacial functions and a disaffection of self-image.

Advances in the chemistry of materials and in particular soft resins make it possible to offer patients obturator prosthesis which, coupled with surgery, provide excellent results that are conditioned by a perfect collaboration between the maxillofacial surgeon and the dentist.

We present in this work our experience of the prosthetic rehabilitation of maxillary loss by obturator prosthesis in order to make the treatment teams aware of the need to integrate a prosthetic project, in the therapeutic chain of the care of these victims patients to give them functional and aesthetic comfort and to rehabilitate their psychology.

Keywords: loss of maxillary substance, aftereffect, obturator prosthesis, tissue conditioning