



جامعة أبو بكر بلقايد - تلمسان

Université Abou Bakr Belkaïd de Tlemcen

Faculté de Technologie

Département de Génie Biomédical

Laboratoire de Recherche de Génie Biomédical

MEMOIRE DE PROJET DE FIN D'ETUDES

pour l'obtention du Diplôme de

MASTER en GENIE BIOMEDICAL

Spécialité : Signaux et Images en Médecine

présenté par : **AYAD Hanane**

Conception et réalisation d'une banque de données médicale

Soutenu le 23 juin 2016 devant le Jury

Mr EL HABIB DAHO Mostafa	<i>MCB</i>	Université de Tlemcen	Président
Mr CHIKH Mohammed Amine	<i>Prof</i>	Université de Tlemcen	Encadreur
Mr ABDERRAHIM Mohammed El Amine	<i>MCA</i>	Université de Tlemcen	Examineur

Année universitaire 2015-2016

Remerciements

DIEU, pour m'avoir donné la force dans les moments difficiles d'éditer ce mémoire.

J'adresse mes remerciements les plus sincères, à mes professeurs encadreurs Mr CHIKH Mohammed Amine et Mr ABDERRAHIM Mohammed El Amine, qui ont très volontiers accepté d'être les promoteurs de ce projet. Leur grande connaissance dans le domaine, ainsi que leur expérience, ont joué un rôle important dans la conception de ce travail.

Je remercie vivement Mr ABDERRAHIM Mohammed El Amine, pour son aide et sa précieuse attention ;

Je remercie :

- Mon père et ma mère qui m'ont toujours entouré et motivé pour devenir meilleure ;
- Mr Lazouni Mohamed Al Amine pour son oreille attentive, ses conseils avisés et sa disponibilité ;
- Le personnel du service de la médecine nucléaire (CHU Tlemcen) qui m'ont aidé dans mes recherches et ont mis à ma disposition leurs documentations, en particulier Dr BERBER pour ses précieux conseils et son aide ;
- Tous mes collègues de médecine nucléaire et toute la promotion GBM.

Dédicaces

Je dédie ce mémoire à :

- Ma grand-mère Rebiytawel f omerha
- Mes parents :

Ma mère, qui a œuvré pour ma réussite, par son amour, son soutien, tous les sacrifices consentis et ses précieux conseils, pour toute son assistance et sa présence dans ma vie, modeste soit-il, l'expression de mes sentiments et de mon éternelle gratitude.

Mon père, qui peut être fier et trouver ici le résultat de longues années de sacrifices et de privations pour m'aider à avancer dans la vie. Puisse Dieu faire en sorte que ce travail porte son fruit ; Merci pour les valeurs nobles, l'éducation et le soutien permanent venu de toi.

- Mon frère, ma sœur, ma belle-sœur et mon beau-frère qui m'ont assisté dans ces moments difficiles et m'ont servi d'exemple;
- Mon futur mari, qui n'a cessé d'être pour moi un exemple de persévérance, de courage de générosité et de soutien au prix de mille et une privations dans mon engagement pour ce travail ;
- Ma belle famille
- Mon neveu Mehdi et mes nièces Hadjer, Israa et Mimi ;
- Mes amis qui n'ont cessé de m'encourager en particulier Moufida et Farah ;
- Mes professeurs qui doivent voir dans ce travail la fierté d'un savoir bien acquis.

Résumé

La médecine nucléaire est une spécialité médicale qui réalise une imagerie fonctionnelle appelée scintigraphie en utilisant un Médicament RadioPharmaceutique.

Le principe de la scintigraphie consiste à injecter des substances radioactives à l'intérieur d'un organisme, ces substances ont la propriété de se fixer sur les organes ou les tissus du patient.

La numérisation et la projection des images ainsi que leur traitement se fait en couplant un système d'acquisition et de traitement de l'information à un appareil appelé gamma-caméra.

L'imagerie nucléaire, constitue actuellement un moyen performant pour l'exploration non invasive du cœur, son intérêt réside dans l'apport diagnostique en matière de maladie coronaire

Toutes les informations nécessaires à la prise en charge diagnostique et pronostique des patients avec coronaropathie suspectée ou avérée sont apportées grâce à la scintigraphie myocardique de perfusion

La nécessité à l'équipe du service de stocker et d'archiver l'intégralité des consultations en leur permettant de gérer les patients, leur coordonnées, leurs images et comptes rendus avec un ordre chronologique et aussi le besoin des chercheurs du domaine biomédicale des informations médicales pour explorer de nouvelles technologies en matière d'auto-diagnostique, nous a conduit à concevoir et réaliser une application pour faire gestion des dossiers patients et la génération d'une banque de données médicale conformément aux attentes du service de médecine nucléaire et d'imagerie métabolique du CHU Tlemcen.

Mots Clés :

Médecine nucléaire, Scintigraphie, Médicament Radio-pharmaceutique, Images, Maladie coronaire, Patient, Myocardique, Banque de données.

ملخص

الطب النووي تخصص طبي مبدأه التصوير بالأشعة باستعمال دواء صيدلي مشع. السانتغرافيا يتمثل في حقن مواد مشعة داخل الجسم، هذه المواد لها خاصية التثبيت على أعضاء و أنسجة المريض. ترقيم و عرض الصور و كذا معالجتها تكون بدمج جهاز التصوير (غاما-كاميرا) و معالجة الصور المتحصل عليها. الصور النووية توفر حاليا في الكثير من البلدان المتقدمة وسيلة لنجاح التشخيص لكحتياجات للقلب فائدته تكمن في تقديم تشخيص مرض شريان القلب.

كل المعلومات الأساسية للتكفل بالتشخيص والتكهن لمرض شريان القلب المشكوك فيه او المتضح تعطى بفضل السنتغرافيا.

احتياجات الفريق لتخزين الوثائق الأصلية الاستشارية الخاصة بالمريض و التحكم فيه و التنسيق، بالصورة و التقرير مع الترتيب الزمني حتى يتسنى للباحثين في مجال البيوطبي أن يتحصلوا على معلومات دقيقة تمكنهم من الوصول إلى استكشاف تكنولوجيا جديدة للتشخيص التلقائي . دفعا إلى تحقيق بنك معلوماتي طبي.

مفاتيح:

الطب النووي، سانتغرافيا، دواء صيدلي مشع، صورة، أمراض شريان القلب، مريض، بنك معلوماتي.

Abstract

Nuclear medicine is a medical specialty that performs functional imaging called scintigraphy using a radiopharmaceutical drug.

The principle of scintigraphy is to inject radioactive substances to the inside of a body, these substances have the property to set on the organs or tissue of the patient.

The scan and the projection of images as well as their treatment is done by coupling a system for the acquisition and processing of the information to a device called a gamma camera

The nuclear imaging, currently constitutes a powerful method for non invasive exploration of the heart, its interest lies in the intake diagnosis in the field of coronary artery disease

All the information needed to support diagnosis and prognosis of patients with coronary artery disease suspected or proven are made thanks to the myocardial scintigraphy of infusion

The need to the Team of the service to store and archive the entirety of the consultations by allowing them to manage patients, Their contact information, their images and accounts with a chronological order and also the need for researchers in the biomedical field of medical information to explore new technologies in the field of auto-diagnosis, Has led us to design and realize an application to make management of patient records and the generation of a medical database in accordance with the expectations of the nuclear medicine service and metabolic imaging of the CHU TLEMEN.

Keywords:

Nuclear Medicine, scintigraphy, radiopharmaceutical drug, images, coronary artery disease, patient, myocardial, database.

Table des matières

Remerciments	1
Dédicaces.....	2
Résumé	3
ملخص.....	4
Abstract.....	5
Table des illustrations	9
Introduction générale.....	11
Problématique.....	13
Chapitre I: LA MEDECINE NUCLEAIRE	15
Introduction.	16
1) Service de Médecine nucléaire et imagerie métabolique de Tlemcen.....	16
1.1.1 Présentation.....	16
1.1.2 Organisation.....	17
1.1.3 Unité Explorations scintigraphiques	17
1.1.4 Unité de Radiopharmacie.....	19
1.1.5 Unité de Consultation	19
1.1.6 Unité Laboratoire	19
1.1.7 Unité d'Exploration du métabolisme osseux	19
2) La scintigraphie	20
1.1.8 Définition	20
1.1.9 Principe	20
1.1.10 Types de scintigraphie.....	22
1.1.11 Gamma caméra.....	24
1.1.12 Modalités d'acquisition.....	25

3) Médicament Radio-Pharmaceutique.....	26
1.1.13 Définition	26
1.1.14 Composition	27
1.1.15 Types de radio-traceurs	28
Conclusion.....	29
Chapitre II: LA SCINTIGRAPHIE MYOCARDIQUE.....	30
Introduction.	31
1) La scintigraphie myocardique de perfusion :	31
1.1.1 Définition :	31
1.1.2 Principe :	32
1.1.3 Choix du radio pharmaceutique	32
a Thallium 201 :	32
b Produits technétiés	33
1.1.4 Anatomie et physiologie du cœur	34
a Anatomie	34
b Physiologie	35
c Le ventricule gauche.....	35
1.1.5 Artère coronaire	37
a Anatomie	37
b Artère coronaire gauche.....	38
c Artère coronaire droite.....	38
1.1.6 La cinétique segmentaire et globale du ventricule gauche (VG) :.....	39
a Définition du volume d'éjection systolique :	39
1.1.7 Déroulement de l'examen.....	41
a Scintigraphie Myocardique d'Effort.....	41
b Scintigraphie Myocardique de Repos.....	43
1.1.8 Physiopathologie.....	43

1.1.9	Interprétation des images	44
1.1.10	Fixation du traceur	45
1.1.11	Les maladies coronariennes	46
a	L'ischémie myocardique (séquelle d'infarctus de myocarde « IDM » avec ischémie).....	46
b	La nécrose (séquelle d'Infarctus de myocarde « IDM » sans ischémie) :.....	46
1.1.12	Présentation des images	47
a	Filtrage.....	47
b	Reconstruction.....	47
c	Réorientation	47
d	Normalisation des images.....	47
e	Affichage des images.....	48
	Conclusion.....	50
	Chapitre III: BASE DE DONNEES ET INTERFACE	51
	Introduction	52
2)	Base de données :	52
1.1.1	Définition :.....	52
1.1.2	SGBD (Système de Gestion de Bases de Données).....	52
1.1.3	Bases de données existantes	53
3)	Implémentation.....	55
1.1.1	Description de la base de données	55
1.1.2	Interface de l'application	58
	Conclusion :.....	63
	Conclusion générale	64
	Bibliographie	66

Table des illustrations

Figures.

Figure 1 Service de la médecine nucléaire Tlemcen	17
Figure 2 Les salles d'acquisition	18
Figure 3 : salle d'acquisition de la scintigraphie osseuse	20
Figure 4 : Principe de la scintigraphie	21
Figure 5 : Principe de la scintigraphie	22
Figure 6 :Composition d'un MRP	27
Figure 7 : Anatomie du cœur	34
Figure 8 : La paroi du cœur	35
Figure 9 : Découpage du ventricule gauche	36
Figure 10 : Artères coronaires	37
Figure 11 : Artère coronaire gauche	38
Figure 12 : La cinétique segmentaire du VG d'un patient qui souffre d'une ischémie.....	40
Figure 13 : patient sur bicyclette (examen d'effort).....	41
Figure 14: patient sous la gamma caméra.	42
Figure 15 : les clichés d'une acquisition d'examen d'effort.....	42
Figure 16 : patient au moment d'acquisition	43
Figure 17 : Principe d'interprétation	45
Figure 18 : le pourcentage de la fixation d'un traceur.....	45
Figure 19 : Les trois séries de coupes.....	48
Figure 20 : Représentation des images de la scintigraphie myocardique de perfusion.....	49
Figure 21 : Les coupes d'une image de scintigraphie myocardique de perfusion.....	49
Figure 22 : la carte polaire.....	50
Figure 23 Répartition de la base de données selon le sexe.....	55
Figure 24 Répartition de notre base de données selon l'âge	56
Figure 25 Répartition de notre base de données selon les wilayas.....	57
Figure 26 Répartition de notre base de données selon les régions de Tlemcen	57
Figure 27 Répartition des classes des maladies coronaires	58
Figure 28 : Aperçu général de notre application	59
Figure 29 : Aperçu de la fenêtre « nouveau ».....	60

Figure 30 : Aperçu de la fenêtre « image »	61
Figure 31 : Aperçu de la fenêtre « compte rendu »	62

Tableaux.

Tableau 1 Types de radio-traceurs.....	28
Tableau 2 Caractéristiques des principaux radiopharmaceutique	33

Introduction générale

Au sein du CHU Tlemcen les services comme la médecine nucléaire, radiographie, l'échographie, endoscopie et la chirurgie utilisent les appareils qui produisent des images.

Les images produites sont porteuses d'informations dont les médecins ont besoin pour soigner les patients, on exige au patient de porter avec lui ses images (scanner, radio,...) chaque fois qu'il se rend à l'hôpital. Ce procédé existe depuis longtemps. Bien que le CHUT ait acquis des nouveaux équipements pouvant produire des images numériques, que l'on peut transférer à l'ordinateur mais les images sont encore transportées en mains propres ou sur papier.

Le présent travail a plusieurs objectifs :

- Créer une banque de données médicales qui permettra aux chercheurs de développer des solutions informatisées apte à donner aux équipes médicales la possibilité d'avoir un diagnostic automatique complémentaire à celui des médecins.
- trouver un meilleur moyen pour gérer les images médicales.
- proposer un outil informatique qui permettra à l'équipe du service de stocker et d'archiver l'intégralité des consultations en leur permettant de gérer les patients, leur coordonnées, leurs images et comptes rendus avec un ordre chronologique.

La diversité de ces images au vue des services qui les produisent, l'information qu'ils contiennent, leur gestion actuelle qui ne convient ni aux malades ni aux médecins ont particulièrement attirés notre attention et nous ont poussé à nous intéresser à ce sujet de façon plus approfondie. De ce fait, nous avons formulé un projet de mémoire intitulé :

«Conception et création d'une banque de données médicales »en essayant de concevoir et développer un logiciel de gestion des images médicales

Problématique

L'absence de bases de données pour l'imagerie médicale pose un certain nombre de problèmes au CHUT comme au niveau de laboratoire de la recherche scientifique, parmi ces problèmes on peut citer:

- Les images qui sont produites par les appareils médicaux sont imprimées et gardées sur papiers.
- L'espace insuffisant du disque dur ne permet pas de stocker les images qui datent de plus qu'une année
- La difficulté d'accéder à l'image et au compte-rendu du patient
- La perte et l'endommagement des images.
- La difficulté pour les médecins de faire la comparaison entre les nouvelles images et celles prises auparavant.
- L'indisponibilité d'une base de données médicale constitue un obstacle qui empêche les chercheurs dans le domaine de l'imagerie d'explorer de nouvelles technologies en matière d'autodiagnostic.

Une fois ces manquements identifiés, nous avons cherché à répondre à la question de recherche suivante :

La gestion des images numériques à travers un outil informatique permettrait-elle, d'éviter la perte et l'endommagement des images, et d'optimiser la recherche des informations d'une façon à économiser de l'énergie et améliorer les performances ?

Chapitre I:
LA MEDECINE NUCLEAIRE

Introduction.

La médecine nucléaire est une spécialité médicale qui utilise l'administration d'un Médicament Radio Pharmaceutique (MRP) pour réaliser :

- le plus souvent : une imagerie fonctionnelle appelée scintigraphie, permettant d'évaluer le fonctionnement d'un organe
- plus rarement : un traitement appelé radiothérapie métabolique (ex : traitement des carcinomes thyroïdiens après ablation de la thyroïde par iode 131).

C'est un examen qui utilise un composé chimique qui se concentre dans différentes parties du corps. Ce composé allié à un produit radioactif permet de produire des images captées par une caméra qui illustre la structure et le fonctionnement des différents organes internes tels que le cœur, les reins, les poumons, le foie, etc.

Dans ce chapitre, nous allons présenter tout d'abord le service de la médecine nucléaire du CHU de Tlemcen, ainsi que les différents examens réalisés dans ce dernier. Pour finir, nous allons définir la scintigraphie et son principe.

1) Service de Médecine nucléaire et imagerie métabolique de Tlemcen

1.1 Présentation

Le service de médecine nucléaire du CHU Tidjani Damerdji est un service d'explorations fonctionnelles polyvalent qui pratique les techniques d'imageries fonctionnelles (scintigraphies), les dosages biologiques par méthodes radio-immunologiques, l'hospitalisation et le traitement par l'iode 131 du cancer de la thyroïde et des hyperthyroïdies.

Le service assure également le suivi au long cours des patients atteints de cancers différenciés de la thyroïde et d'hyperthyroïdies.



Figure 1 Service de la médecine nucléaire Tlemcen

1.2 Organisation

Le service de médecine nucléaire et imagerie métabolique est organisé en 6 unités :

1.3 Unité Explorations scintigraphiques

Réalise les explorations suivantes :

Scintigraphies osseuses

Scintigraphies myocardiques

Scintigraphies rénales

Scintigraphies thyroïdiennes

Scintigraphies des glandes parathyroïdes

Scintigraphies cérébrales de perfusion

Scintigraphies à la MIBG

Scintigraphies pulmonaires

Ventriculographies isotopiques

Scintigraphies spléniques

Scintigraphies des glandes salivaires

Lymphoscintigraphies

Transit isotopique du liquide céphalo-rachidien

Scintigraphies à la recherche de diverticule de Meckel

Scintigraphies à la recherche de saignements digestifs

Scintigraphies à l'iode 131

Balayage corps entier au MIBI

Scintigraphies au Gallium

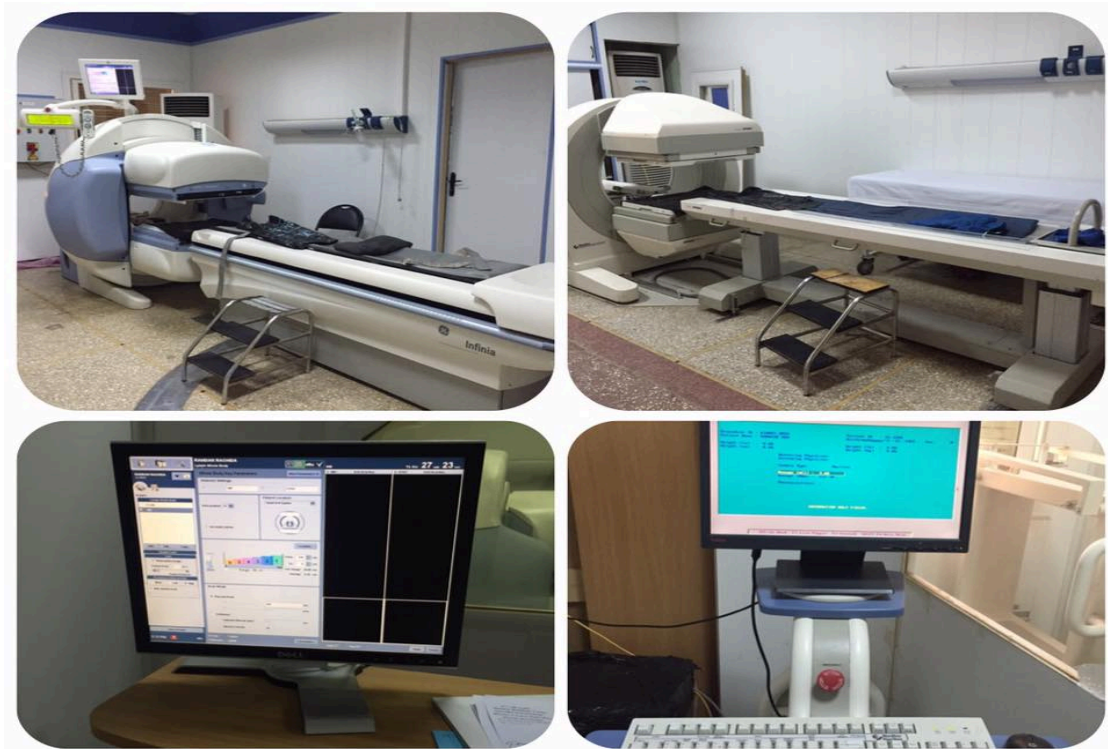

Figure 2 Les salles d'acquisition

1.2.2 Unité d'hospitalisation

Réalise :

Traitement à l'iode 131 des cancers différenciés de la thyroïde

Traitement à l'iode 131 des hyperthyroïdies

Traitement à visée antalgique des douleurs liées aux métastases des cancers ostéophytes

Synoviorthèse

1.2.3 Unité de Radiopharmacie

Cette unité s'occupe des préparations des produits radioactifs à administrer aux patients appelés «radiopharmaceutiques», qui serviront aux unités d'explorations scintigraphiques et d'hospitalisation. Elle réalise les contrôles de la qualité nécessaires de ces produits.

1.2.4 Unité de Consultation

L'activité de cette unité s'articule essentiellement autour de la prise en charge et du suivi des patients atteints de cancers différenciés de la thyroïde. L'unité assure également le suivi d'autres types de pathologies thyroïdiennes notamment les dysthyroïdies.

1.2.5 Unité Laboratoire

Réalise des dosages par méthode radio-immunologique des différentes hormones (thyroïdiennes, hypophysaires, surrénaliennes...) et des marqueurs tumoraux. D'autres méthodes de dosage sont également pratiquées.

1.2.6 Unité d'Exploration du métabolisme osseux

L'ostéodensitométrie constitue la principale activité de cette unité, en complémentarité avec les autres unités, celle-ci permet l'exploration du métabolisme de la vitamine D et de l'ostéocalcine.

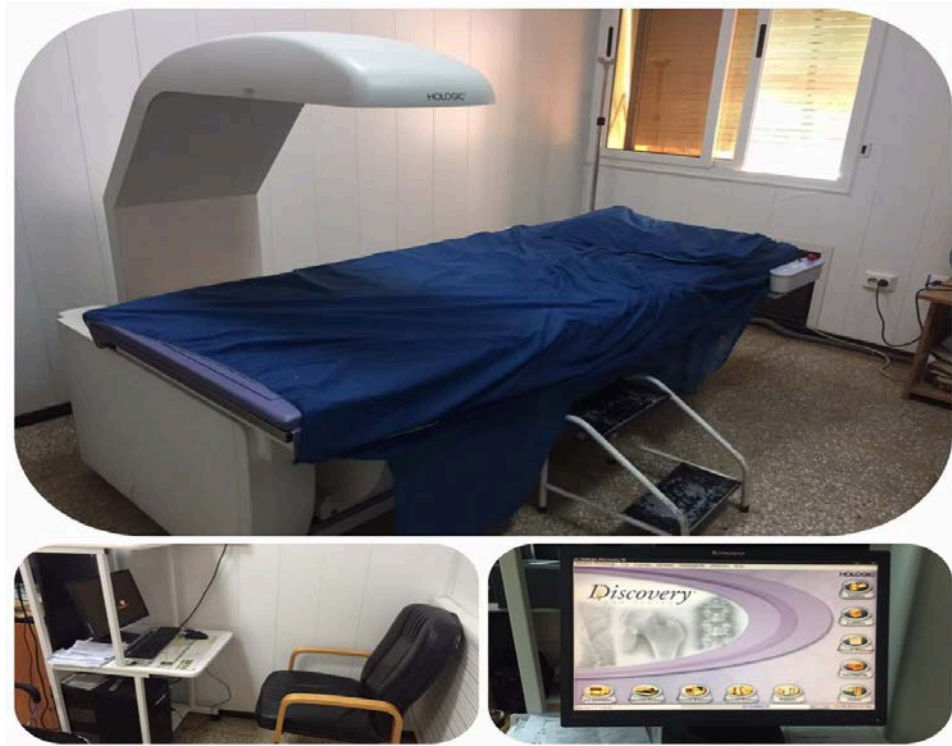

Figure 3 : salle d'acquisition de la sensitométrie osseuse

2) La scintigraphie

2.1 Définition

La scintigraphie est une image du fonctionnement d'un organe (thyroïde, os, myocarde, rein, poumon, etc.) qui utilise des substances radioactives injectées à l'intérieur d'un organisme en quantité infime et qui ont la propriété de se fixer sur les organes ou les tissus du patient¹.

2.2 Principe

Pour obtenir une image scintigraphique, un médicament radio pharmaceutique (MRP) spécifique de l'exploration demandée est administré, en général par injection intraveineuse. Il n'entraîne pas d'effet secondaire ni d'allergie².

A l'aide d'une caméra spéciale appelée caméra à scintillation (gamma-caméra), on enregistre le rayonnement qui est émis par l'organe ou le tissu. Un appareil détecte les particules d'après les scintillations qu'elles produisent sur un écran. On obtient de cette

¹ Med-NUC, Disponible sur http://www.i-manip.com/cours/archives_cours/med_nuc_jerem.pdf

² SCINTIGRAPHIE BORDEAUX NORD, 2013. Disponible sur <http://www.bordeauxnord-scintigraphie.fr/examens-imagerie-fonctionnelle-traitements.html>

manière, une succession dans le temps de plusieurs images des organes intéressés, avec les anomalies ou altérations, qui peuvent être la cause de la maladie. Il est possible de visualiser une évolution, une transformation, voire un mouvement.

La tomoscintigraphie est une scintigraphie particulière, au cours de laquelle la gamma-caméra tourne autour du patient. La silhouette obtenue, c'est-à-dire l'image constituée d'une multitude de petits points, directement ou par photographie d'un écran cathodique, est appelée scintigramme ou scintillogramme. Il s'agit de la région qui a fixé l'isotope.

Pour que le produit injecté se fixe sur l'organe à étudier, un certain temps est nécessaire variant dès l'injection (examen dynamique) jusqu'à 3 heures (scintigraphie osseuse). Il faut donc attendre ce délai avant de pratiquer les clichés scintigraphiques.

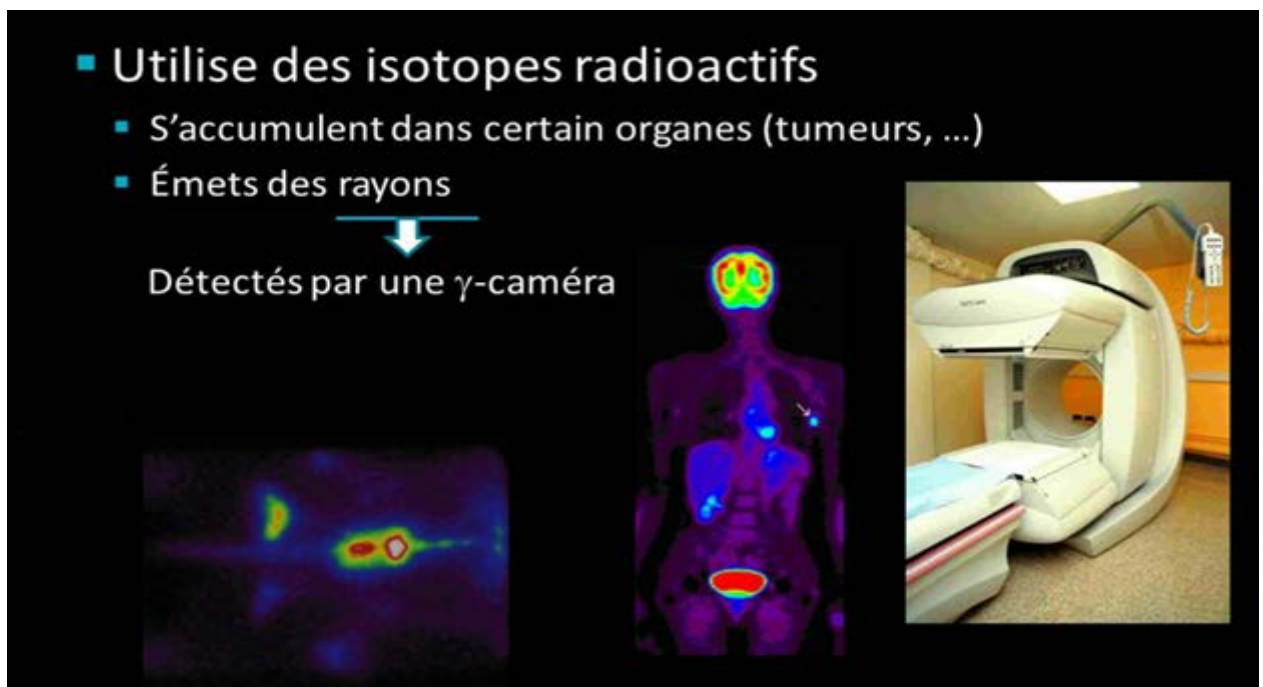
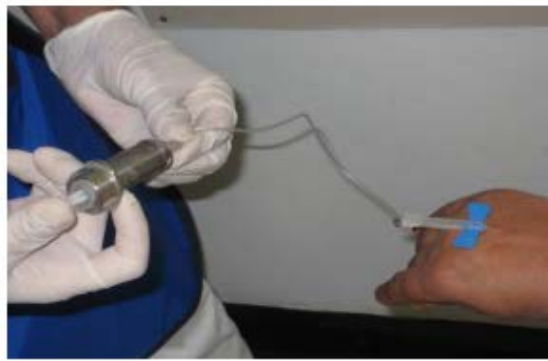
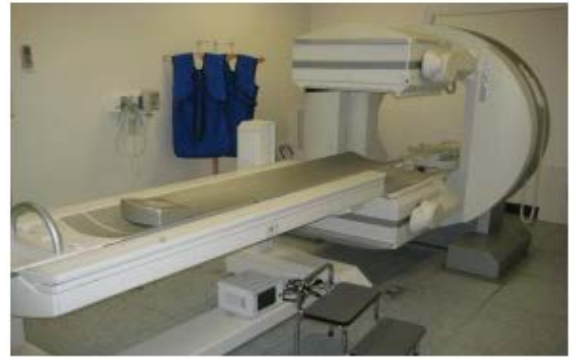
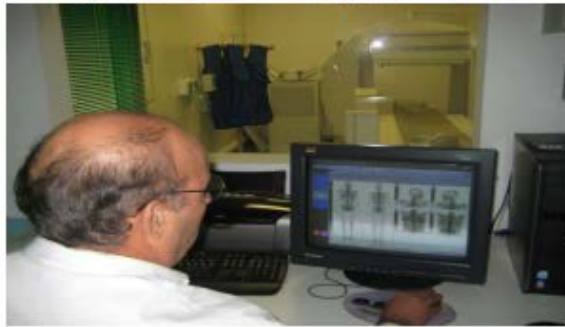Figure 4 : Principe de la scintigraphie



Injection du RP au patient



Gamma-Caméra SPECT à deux



02/12/2010 Pr. Malika ÇADUI Poste d'acquisition et de surveillance



Scintigraphie osseuse

13

Figure 5 : Principe de la scintigraphie

2.3 Types de scintigraphie

On cite quelques types de scintigraphie

- La scintigraphie thyroïdienne :

Permet de visualiser le bon fonctionnement de cette glande, et de mettre en évidence une pathologie :

Nodules.

Thyroïdite : inflammation de la glande.

Hyperthyroïdie : augmentation de la sécrétion de l'hormone thyroïdienne dans le sang.

- La scintigraphie rénale :

Facilite l'observation du fonctionnement normal des reins et celui de l'élimination de l'urine par les voies urinaires.

- La scintigraphie pulmonaire de perfusion :

S'effectue à l'aide du technétium 99 m. Elle permet de mettre en évidence des embolies (caillots de sang venant perturber la circulation sanguine dans les poumons), mais également de se faire une idée de la ventilation par l'utilisation d'un gaz, ou d'un aérosol, contenant des éléments radioactifs. Ceci peut révéler des troubles des échanges gazeux au niveau des alvéoles pulmonaires.

- La scintigraphie myocardique :

C'est pour détecter une anomalie des parois du muscle cardiaque (apparaissant après une angine de poitrine, ou un infarctus du myocarde) : fonctionnement de la pompe cardiaque, par mise en évidence de la quantité de sang expulsée à chaque contraction du cœur (systole), grâce à la scintigraphie cavitaire.

- La scintigraphie cérébrale :

Permet de voir un défaut de circulation au niveau du cerveau. Le liquide céphalo-rachidien peut également être étudié, grâce à cette technique.

- La scintigraphie biliaire :

Se fait après injection de produit radioactif, qui est éliminé par le foie et la bile. Cet examen est utilisé pour aider à la mise en place de différents diagnostics, dont celui de la cholécystite aiguë, d'un dysfonctionnement (mauvais fonctionnement) du sphincter d'Oddi, et d'autres affections des voies biliaires.

- La scintigraphie hépatique :

Est un examen du foie, obtenu après avoir injecté un produit radioactif, qui se fixe sur les cellules hépatiques, et plus précisément les cellules de Kupffer et les hépatocytes. La scintigraphie hépatique est utilisée pour faire le diagnostic des tumeurs du foie entre autres.

- La scintigraphie osseuse :

Est une méthode qui permet d'étudier le squelette après injection d'une substance radioactive (technétium). Celle-ci se fixe sur les zones d'os qui sont modifiées par excès d'élaboration de la trame osseuse, ou par une vascularisation accentuée (hyper vascularisation).

- La scintigraphie salivaire :

Est un examen utilisé pour orienter le diagnostic de syndrome de la sécheresse buccale et d'autres affections des glandes salivaires, plus précisément fonctionnelles (anomalie de fonctionnement).

2.4 *Gamma caméra*

L'appareil de détection utilisé est la gamma-caméra.

Elle comporte une tête de détection mobile protégée des rayonnements parasites par un blindage, comprenant un collimateur, un cristal à scintillation, un réseau de photomultiplicateurs, reliée à une console d'exploitation permettant les réglages spectrométriques en fonction du radioélément employé, la visualisation de la distribution radioactive dans le champ de détection, l'enregistrement de l'image correspondante sur film photographique (polaroïd ou radiologique).

La tomo-caméra est dérivée de la gamma-caméra. Elle donne des images de coupe à partir de vues enregistrées sous des incidences différentes au cours de la rotation de la tête de détection autour de la région explorée. Le stockage des données et la reconstruction des images tomographiques sont effectués par un ordinateur selon des algorithmes voisins de ceux utilisés en tomodensitométrie conventionnelle. La méthode de reconstruction la plus répandue, du fait de sa précision et de sa rapidité, est la méthode de rétroprojection filtrée.

Le couplage de la gamma-caméra à un système d'acquisition et de traitement de l'information permet la numérisation des images de projection ou de coupes et leur traitement³.

³Docteur ROLAND AMIR, Disponible sur http://www.roland-amir.be/?page_id=190

2.5 Modalités d'acquisition

Les différentes modalités d'acquisitions scintigraphiques sont :

- Acquisition statique : avec un détecteur en position fixe par rapport au patient, cette modalité est pratiquée essentiellement dans les scintigraphies de la thyroïde et des reins.
- Acquisition du corps entier: succession d'images statiques et jointives: les détecteurs se déplacent simultanément et balayent le corps du patient de la tête aux pieds telle qu'il est pratiqué dans la scintigraphie osseuse
- Acquisition tomographique: les détecteurs tournent autour du patient, on obtient une représentation numérique en 3D d'une distribution radioactive au niveau du corps: thorax, bassin, crâne...
- Acquisition dynamique en fonction du temps: une série d'images statiques successives permettant d'étudier la distribution du MRP en phase vasculaire. Faible durée d'acquisition par image d'où le peu d'informations. L'image est de faible résolution.

Ex: - Phases vasculaires des scintigraphies: rénale et osseuse.

- Acquisition synchronisée à l'ECG (électrocardiogramme) ou tomoscintigraphie du myocarde : les détecteurs disposés en « L » enregistrent simultanément la radioactivité issue des artères coronaires et l'activité électrique du cœur : c'est une acquisition synchrone aux battements cardiaques qui sont enregistrés par ECG.

2.6 *Médicament Radio-Pharmaceutique*

2.7 *Définition*

On appelle traceur toute substance qui introduite dans l'organisme, est physiologiquement indiscernable de la substance étudiée mais détectable indépendamment de celle-ci. Pour être utilisables, les radiopharmaceutiques doivent répondre aux propriétés suivantes :

- Etre spécifiques d'un organe, d'une fonction ou d'une pathologie.
- Avoir une période (de quelques heures à quelques jours) et une énergie (50 à 600 KeV) adaptée aux systèmes d'imagerie.
- Ne pas être toxiques sur le plan biologique et radio-toxicologique
- Pouvoir être utilisés à de très faibles concentrations de manière à ne pas modifier le métabolisme de l'organe étudié⁴.

MRP dénommé :

PRODUIT RADIOACTIF

PRODUIT RADIONUCLÉIDE

PRODUIT RADIO-ISOTOPE

RADIOTRACEUR

⁴Mr. MonssifMENDOUBI , 2006. LA SCINTIGRAPHIE MYOCARDIQUE : TECHNIQUE ET INDICATIONS. Thèse. Casablanca : UNIVERSITE HASSAN II FACULTE DE MEDECINE ET DE PHARMACIE DE CASABLANCA.

2.8 Composition

- Le traceur : est un atome, une molécule ou une structure plus complexe comme un élément figuré du sang, spécifique de l'organe, et même spécifique d'une fonction métabolique de l'organe ⁵.
- Le marqueur : en médecine nucléaire est un isotope émetteur de rayonnements électromagnétiques, permettant la détection externe de la répartition spatiale du traceur. On admet que le traceur marqué possède le même comportement que le traceur non marqué, appelé traceur froid. La différence de masse entre les isotopes, les phénomènes de radiolyse sont, en première approximation, considérés comme négligeables⁶.

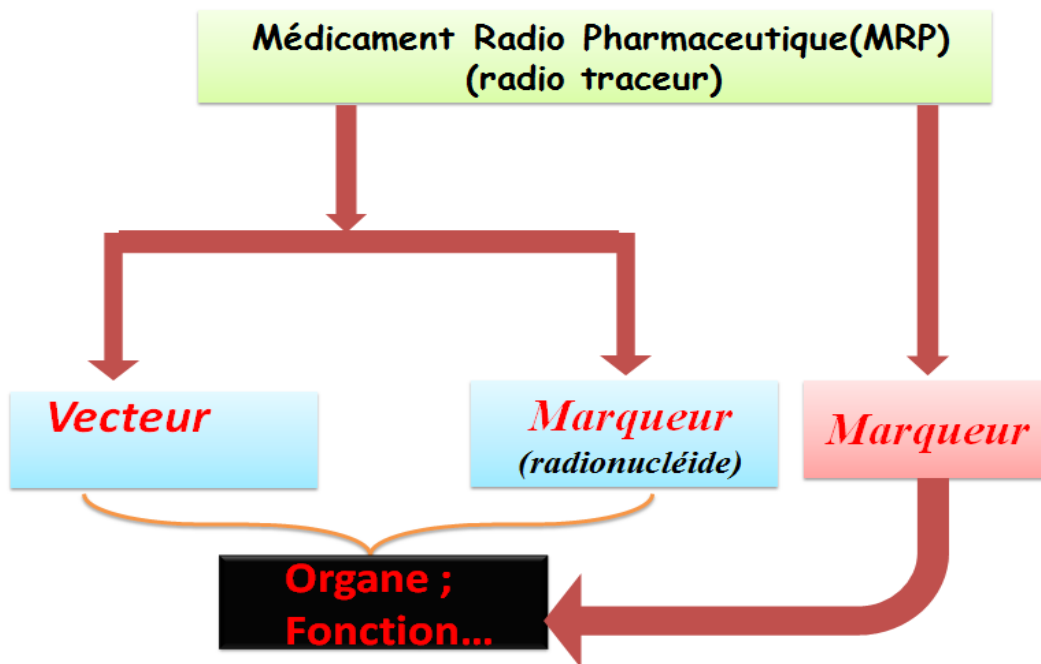


Figure 6 :Composition d'un MRP

⁵Dr S. Coequyt 97 – 98. LA MEDECINE NUCLEAIRE. Faculté de Médecine de LILE.

⁶Dr S. Coequyt 97 – 98. LA MEDECINE NUCLEAIRE. Faculté de Médecine de LILE.

2.9 Types de radio-traceurs

Voici quelques radios traceurs utilisés en médecine nucléaire ⁷:

Les radio-traceurs	Caractéristiques
^{99m} Tc	<p>Le technétium 99m est le radio-isotope le plus utile en imagerie médicale nucléaire.</p> <p>la demi-vie de 6 heures</p> <p>L'énergie du photon gamma, 140 keV</p> <p>marqueur de molécules biologiquement actives.</p> <p>Le plus utilisé dans la thyroïde, le métabolisme osseux , cartographier la ventilation pulmonaire , la fonction hépatobiliaire, cartographier la distribution des cellules hépatiques.</p>
¹²³ I	<p>L'iode 123 est un isotope utilisé pour étudier le métabolisme thyroïdien.</p> <p>Ses radiations riches en photons gamma et sa demi-vie de 13 heures en font un agent bien adapté à l'imagerie.</p>

Tableau 1 Types de radio-traceurs

⁷ <http://www.universalis.fr/encyclopedie/medecine-nucleaire/>

Conclusion

Après avoir présenter le service de la médecine nucléaire et après avoir développé un volet complet consacré à la scintigraphie qui nous a permis d'étudier son principe, ses différents types et les différents médicaments radio-pharmaceutiques utilisés, nous avons pu démontrer que la médecine nucléaire est une énorme évolution dans le domaine de l'imagerie médicale car elle permet d'obtenir des images précises en trois dimensions de tous les organes humains et les étudier pour améliorer les chances d'une intervention chirurgicale par exemple.

Par ailleurs, pour plus de précision et d'information sur notre projet et en complément au premier chapitre, nous avons consacré notre deuxième chapitre à l'étude de la scintigraphie myocardique

Chapitre II:

LA SCINTIGRAPHIE MYOCARDIQUE

Introduction.

L'imagerie nucléaire, constitue actuellement dans les pays développés, un moyen performant pour l'exploration non invasive du cœur.

Son intérêt réside dans l'apport diagnostique en matière de maladie coronaire. Mais également, grâce au calcul des paramètres fonctionnels (Fraction d'éjection ventriculaire gauche FEVG, cinétique segmentaire) et l'évaluation pronostique (Perfusion et viabilité myocardique), elle constitue un élément important dans la prise en charge thérapeutique.

La scintigraphie myocardique de perfusion a connu un regain d'intérêt supplémentaire grâce à la synchronisation à l'électrocardiogramme (Gated SPECT)

La ventriculographie isotopique garde un intérêt limité au calcul de la FEVG au cours des chimiothérapies cardio-toxiques et dans le domaine de la rythmologie.

Les autres examens comme la scintigraphie à la MIBG et la tomographie d'émission de positons ont des indications très ciblées.

Dans ce travail, sont rapportés les différentes techniques d'exploration radio-isotopique du cœur, leur apport en pathologie cardio-vasculaire

1) La scintigraphie myocardique de perfusion :

2.10 Définition :

La scintigraphie cardiaque ou scintigraphie myocardique est un examen d'imagerie qui permet d'observer la qualité de l'irrigation du cœur par les artères coronaires (la perfusion myocardique)⁸.

Lorsque le sang circule mal dans ces artères par exemple ou que celles-ci sont bouchées ou rétrécies, le muscle cardiaque (le myocarde) ne reçoit pas assez d'oxygène. Cela entraîne divers symptômes potentiellement graves comme douleurs thoraciques, essoufflement, voire crise cardiaque c'est l'insuffisance coronarienne.

La scintigraphie myocardique se pratique également dans le cadre des bilans cardiaques avant l'instauration d'un traitement ou lors de la surveillance après un traitement médical ou chirurgical d'une insuffisance coronarienne (angine de poitrine, infarctus).

⁸<http://www.passeportsante.net/fr/Maux/examens-medicaux-operations/Fiche.aspx?doc=examen-scintigraphie-cardiaque>, Rédiger en aout 2015.

2.11 *Principe :*

La médecine nucléaire utilise des traceurs radioactifs qui se fixent sur l'organe à étudier d'où ils émettent un rayonnement gamma capté par une gamma caméra qui détecte le signal de cet organe et reconstruit une image statique ou dynamique informatisée⁹.

Pour l'examen du cœur, les principaux traceurs utilisés se fixent soit sur le myocarde pour réaliser des scintigraphies myocardiques (technétium, thallium 201, MIBI) soit sur les hématies permettant un marquage du sang circulant dans les cavités cardiaques, ce qui permet la réalisation d'angiographies isotopiques.

La synchronisation de l'enregistrement des données isotopiques à l'ECG du patient est nécessaire pour la réalisation des angiographies.

Après l'injection d'un radio-traceur dans le myocarde, il se distribue en fonction du débit sanguin régional au moment de l'injection afin de comparer la perfusion myocardique au repos et en situation d'effort.

2.12 *Choix du radio pharmaceutique*

a Thallium 201 :

C'est un radio élément émetteur gamma de 80 Kev, d'une demi-vie de 73 heures. Le ²⁰¹Tl est un cation analogue au K⁺, qui rentre dans la cellule par l'intermédiaire de la pompe Na⁺/K⁺/ATPase. Les cellules vivantes ayant un K⁺ intracellulaire élevé, donc la répartition du thallium traduit la viabilité cellulaire.

Sa fraction d'extraction myocardique est importante d'environ 87 % à l'état basal, et sa répartition proportionnelle au débit coronaire.

La redistribution du ²⁰¹Tl, grâce à son mouvement permanent entre milieux intra- et extracellulaires, totale entre la deuxième et la quatrième heure, nous permet de réaliser l'examen à l'effort et au repos avec la même injection. .

Par conséquent, le thallium 201 est un bon traceur du débit et de la viabilité myocardique. On dit que c'est un traceur mixte de la perfusion et du métabolisme¹⁰.

⁹ Université Médicale Virtuelle Francophone, disponible sur : <http://campus.cerimes.fr/semiologie-cardiologique/enseignement/cardionucleaire/site/html/cours.pdf>

¹⁰Mr. MonssifMENDOUBI , 2006. LA SCINTIGRAPHIE MYOCARDIQUE : TECHNIQUE ET INDICATIONS. Thèse. Casablanca : UNIVERSITE HASSAN II FACULTE DE MEDECINE ET DE PHARMACIE DE CASABLANCA.

b Produits technétiés

Les propriétés physiques du ^{99m}Tc sont plus avantageuses que celles du ^{201}Tl car le ^{99m}Tc a une demi-vie d'environ 6 heures diminuant la dose délivrée au patient avec des activités injectées allant de 10 à 20 mci contre 2 à 3 mci pour le thallium, en plus son énergie de 140 keV est adaptée aux caméras à scintillation (tableau).

En pratique 2 produits technétiés sont disponibles. Le ^{99m}Tc sestamibi (Cardiolite®) est un cation lipophile qui pénètre dans la cellule par diffusion passive et se concentre au niveau des mitochondries. Sa fraction d'extraction myocardique est d'environ 65,5%. Et la tetrofosmine marquée au ^{99m}Tc (Myoview®) est un complexe cationique également lipophile qui pénètre dans la cellule par diffusion passive. Sa captation myocardique est rapide. Et sa fraction d'extraction myocardique est d'environ 54 % mais il a une plus forte fixation myocardique que le ^{99m}Tc MIBI.

Le ^{99m}Tc MIBI et la tetrofosmine sont des traceurs du débit coronaire. L'absence de redistribution de ces 2 produits, impose la réalisation de 2 injections différentes pour l'étude à l'effort et au repos¹¹.

TRACEURS	Demi-vie	Energie	Qualité d'image	Dosimétrie	Redistribution = viabilité
THALLIUM 201	73 h	80 KeV : Faible	Bonne	Importante (35 mSv)	Oui
MIBI ^{99m}Tc Tetrofosmine ^{99m}Tc	6 h	140 KeV: adéquate	Très bonne	Faible (9 mSv)	Non

Tableau 2 : Caractéristiques des principaux radiopharmaceutiques

¹¹Mr. MonssifMENDOUBI , 2006. LA SCINTIGRAPHIE MYOCARDIQUE : TECHNIQUE ET INDICATIONS. Thèse. Casablanca : UNIVERSITE HASSAN II FACULTE DE MEDECINE ET DE PHARMACIE DE CASABLANCA.

2.13 Anatomie et physiologie du cœur

a Anatomie

Le cœur est un muscle constitué de 4 cavités. Les deux cavités supérieures du cœur sont appelées les oreillettes, tandis que les deux cavités inférieures (pompes) sont appelées les ventricules. Le cœur est aussi séparé en deux parties, cœur droit et cœur gauche. Chacune comprend une oreillette et un ventricule. La paroi qui sépare les oreillettes et les ventricules du cœur droit et du cœur gauche est appelée le septum (figure 2.1)¹².

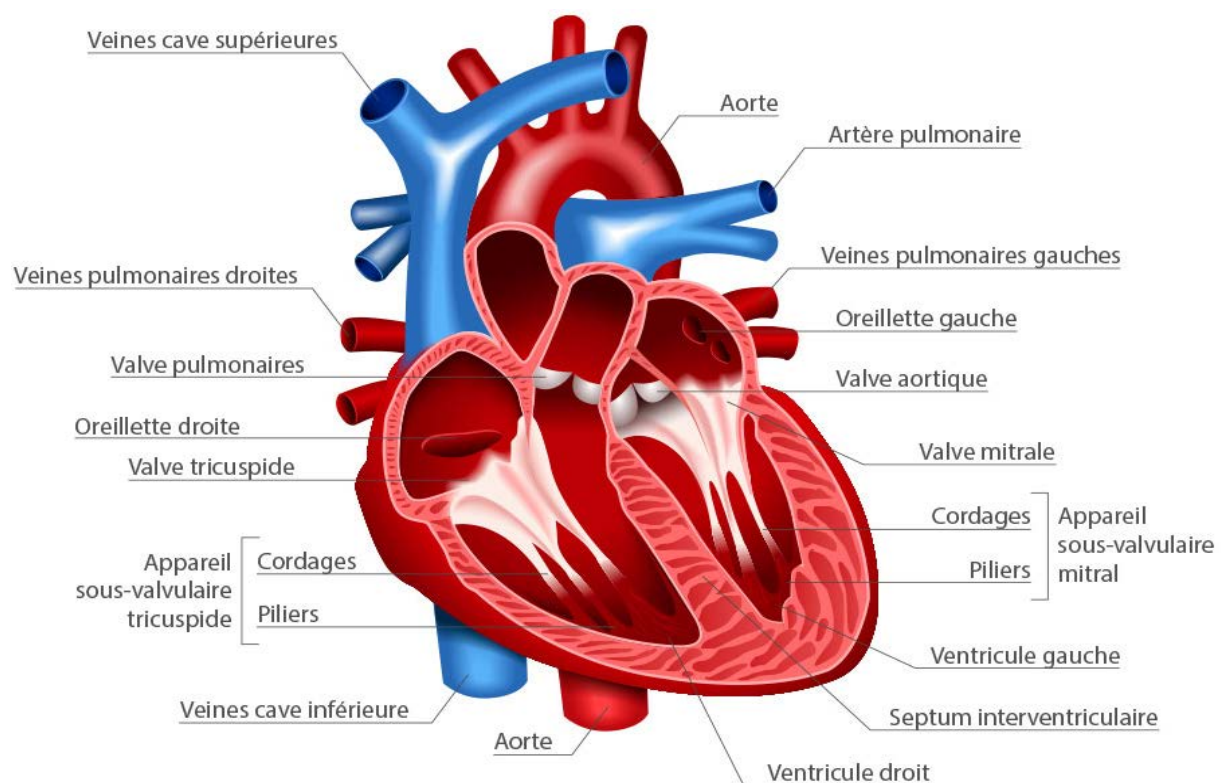


Figure 7 : Anatomie du cœur

La paroi du cœur est constituée de trois couches :

- péricarde : couche externe du cœur,
- myocarde : couche épaisse formée par les fibres musculaires cardiaques assumant la fonction mécanique de propulsion du sang dans les vaisseaux.
- endocarde : mince couche endothéliale qui tapisse l'intérieur du cœur et permet au sang de circuler aisément à travers le cœur.

¹²<http://www.galopin-fr.net/circul/coeur1.htm>

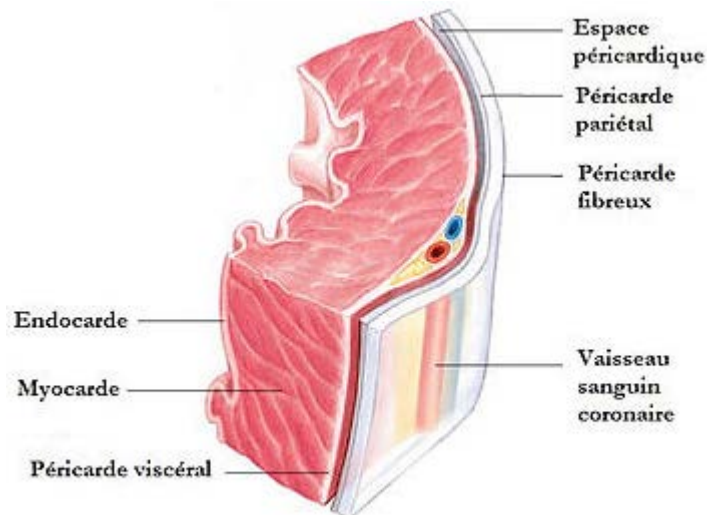


Figure 8 : La paroi du cœur

b Physiologie

L'oreillette droite collecte le sang qui a parcouru tout le corps (le sang "bleu"), et l'envoie vers le ventricule droit afin qu'il soit éjecté dans les poumons pour y être ré-oxygéné. De la même façon, l'oreillette gauche collecte passivement le sang qui a traversé les poumons et l'achemine au ventricule gauche qui éjecte le sang fraîchement oxygéné (le sang "rouge") dans l'ensemble du corps¹³.

c Le ventricule gauche

Le ventricule gauche est segmenté en cinq parties (figure2.3) :

- l'apex (pointe),
- le septum (séparation entre les ventricules),
- la paroi inférieure (sur laquelle repose le cœur dans le corps),
- la paroi latérale,
- la paroi antérieure (située vers l'avant, au voisinage des côtes).

¹³<http://www.md.ucl.ac.be/peca/coeur.html>

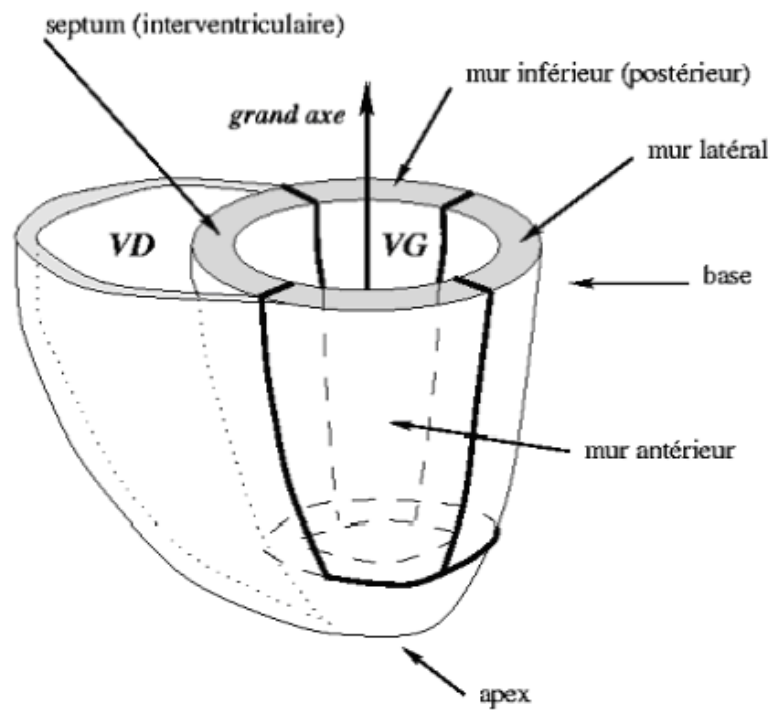


Figure 9 : Découpage du ventricule gauche

Le ventricule gauche, moteur de la pompe cardiaque, est la principale partie du cœur étudiée en médecine nucléaire que ce soit la cavité ou le myocarde.

2.14 Artère coronaire

Les artères coronaires sont les premières dérivations de la circulation générale

Les artères coronaires, dont le nom vient de leur disposition en couronne autour du cœur, sont des artères recouvrant la surface du cœur permettant de vasculariser (irriguer), et par conséquent de nourrir le muscle cardiaque (myocarde). On distingue l'artère coronaire gauche et l'artère coronaire droite, toutes les deux prenant naissance de l'aorte¹⁴.

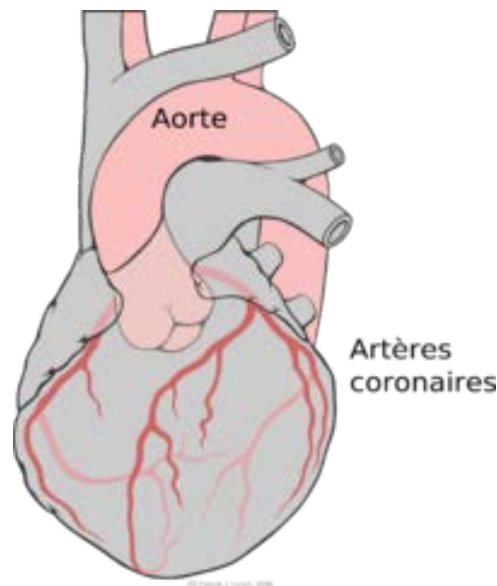


Figure 10 : Artères coronaires

a Anatomie

Elles naissent de la face antérieure du début de l'aorte thoracique ascendante au niveau du sinus de Valsalva et restent à la surface du cœur où elles cheminent dans les sillons cardiaques. Leur calibre est petit (2 à 3 mm dans les premiers centimètres).

Les deux artères peuvent être partiellement obstruées par les valvules aortiques antérieures lors de la systole. C'est pourquoi le débit coronaire se fait essentiellement en diastole.

Ce sont des artères terminales, c'est-à-dire que chaque portion du myocarde est irriguée par une seule branche de ces artères.

La vascularisation coronaire représente 5 à 10 % du débit cardiaque¹⁵.

¹⁴https://fr.wikipedia.org/wiki/Art%C3%A8re_coronaire

¹⁵https://fr.wikipedia.org/wiki/Art%C3%A8re_coronaire

b Artère coronaire gauche

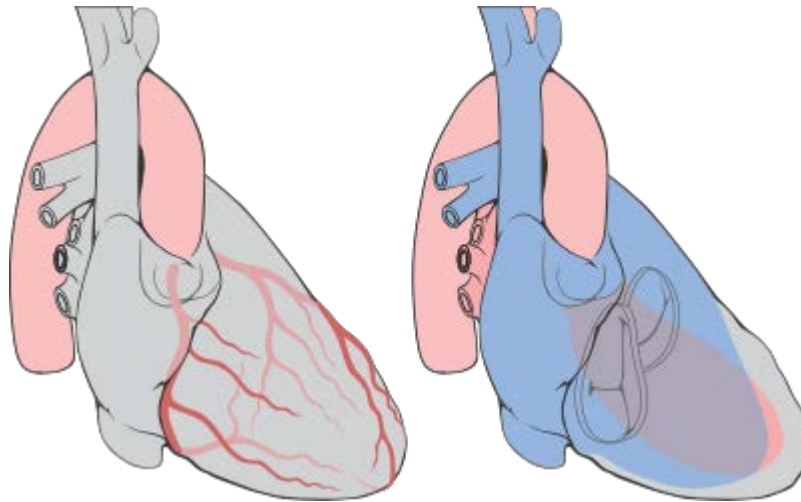


Figure 11 : Artère coronaire gauche

Elle débute par un tronc commun naissant du sinus aortique antéro-gauche, juste au-dessus de la valvule aortique semi-lunaire gauche. Elle passe entre le tronc artériel pulmonaire gauche et l'auricule gauche qui se divise rapidement en :

- une artère interventriculaire antérieure (ou IVA) qui descend dans le sillon interventriculaire antérieur. Elle donne plusieurs artères septales antérieures, qui pénètrent dans le septum interventriculaire vascularisant les 2/3 supérieurs du septum et notamment les branches du faisceau de His, plusieurs artères diagonales restant à la surface du cœur, en regard du ventricule gauche, et de courts "rameaux droits" vascularisant le ventricule droit. La grande veine du cœur chemine à la gauche de l'IVA.
- une artère circonflexe dans le sillon auriculo-ventriculaire postérieur, et qui donne des artères postéro-latérales, appelées également *artères marginales*, dont l'artère latérale du ventricule gauche, irriguant la paroi postérieure du ventricule gauche et des artères atriales gauches, antéro-supérieures, du bord gauche et postérieure.

c Artère coronaire droite

Elle dessine un « C » dans le sillon auriculo-ventriculaire antérieur. On distingue globalement un premier segment horizontal, un deuxième segment vertical et un troisième segment horizontal. Elle se divise à la partie inférieure du cœur en artère interventriculaire postérieure (ou IVP) et en artère rétro-ventriculaire. La séparation en ces deux dernières s'appelle communément « la croix du cœur ». L'artère coronaire droite irrigue le ventricule droit et la partie inférieure du ventricule gauche.

Elle donne également plusieurs branches collatérales :

- artère infundibulaire droite vascularisant les parois de l'aorte et de l'artère pulmonaire ;
- artère atriale droite antérieure vascularisant la face antérieure de l'atrium droit et le septum interatrial avec le nœud sino-atrial ;
- artère atriale du bord droit ;
- artère atriale droite postérieure ;
- 4 à 5 branches ventriculaires antérieures ;
- artère marginale droite ;
- 7 à 12 artères septales postérieures.

Cette artère permet d'amener le sang vers :

- le tiers postérieur du septum interventriculaire ;
- le nœud sinusal dans deux tiers des cas (par l'artère atriale droite antérieure) ;
- le nœud atrio-ventriculaire (d'Aschoff-Tawara) ;
- le tronc du faisceau de His.

2.15 La cinétique segmentaire et globale du ventricule gauche (VG) :

a Définition du volume d'éjection systolique :

Le volume d'éjection systolique (VES) correspond au volume de sang qui est éjecté dans les artères à chaque contraction cardiaque. Sa valeur moyenne se situe autour de 100 ml. Il peut être de 70 ml et atteindre 150 ml chez les sportifs durant un effort. Il varie en fonction de l'effort, de la taille et du remplissage du cœur ainsi que de la puissance de la contraction. Le VES peut être calculé grâce à une échocardiographie, une coronarographie, un scanner ou une IRM.

Il est la plupart du temps exprimé en millilitres (ml). Il dépend d'une multitude de facteurs, notamment de la taille du cœur, de son remplissage, de la force et de la durée de la contraction et de la résistance à l'éjection du sang dans la circulation systémique.

Chez l'homme il est proche de 100 ml (varie entre environ 70ml au repos et 150ml chez le sportif en plein effort). Un entraînement à long terme augmente le VES.

Le VES peut être calculé comme suit :

$$\text{VES} = \text{VTD} - \text{VTS}$$

Avec

VES = Volume d'Ejection Systolique (environ 100 ml) ;

VTD = Volume TéléDiastolique (précharge, volume de sang dans le ventricule gauche en fin de diastole, c'est-à-dire juste avant éjection (environ 160 ml);

VTS = Volume TéléSystolique (volume de sang dans le ventricule gauche en fin de systole, c'est-à-dire juste après éjection du sang et avant le remplissage suivant) (environ 60 ml)

STRESS_FBP(G)	REST_FBP(G)
Date: 2016/06/22 11:19	Date: 2016/06/22 13:49
EF: 71%	EF: 53%
EDV: 87ml	EDV: 82ml
ESV: 25ml	ESV: 38ml
SV: 61ml	SV: 43ml

Figure 12 : La cinétique segmentaire du VG d'un patient qui souffre d'une ischémie

2.16 D roulement de l'examen

a Scintigraphie Myocardique d'Effort

- **1 re Phase : Effort** : Epreuve d'effort (sur bicyclette) et/ou test de stimulation pharmacologique, avec le cardiologue. Au maximum de l'effort, injection du traceur (Il peut s'agir du Thallium 201 ou du sesta MIBI marqu  au Techn tium 99).



Figure 13: patient sur bicyclette (examen d'effort).

- **2 me Phase : Acquisition s rie d'images d'effort** : Acquisition des images d'effort   partir de 15 minutes apr s l'injection du traceur, le plus souvent allong  sur le ventre. Dur e de l'acquisition : environ 10 minutes.

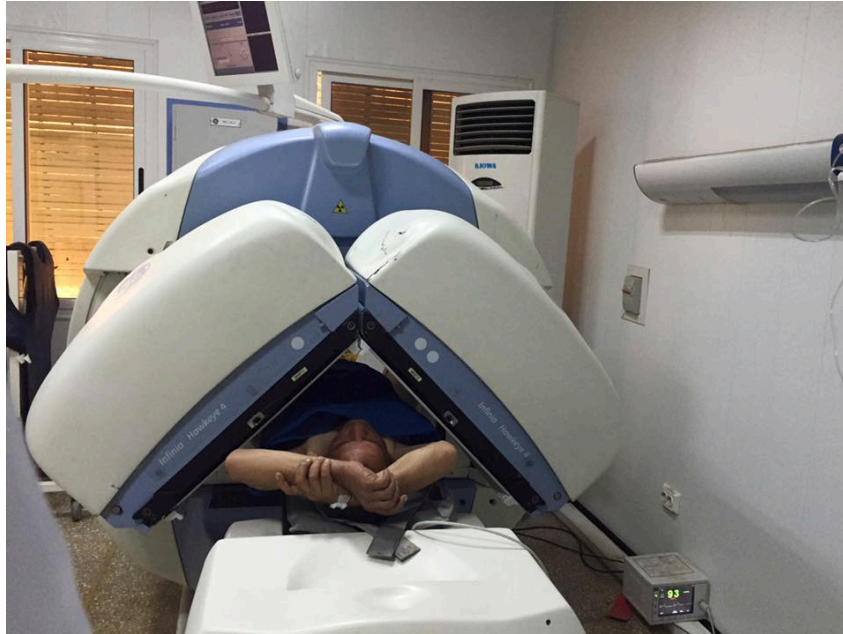

Figure 14: patient sous la gamma caméra.

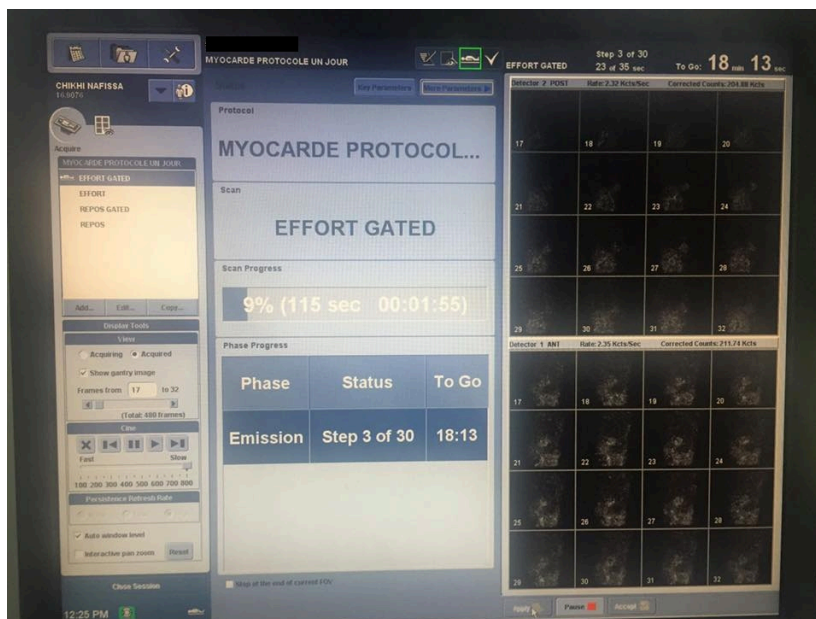


Figure 15 : les clichés d'une acquisition d'examen d'effort

b Scintigraphie Myocardique de Repos

- **Série d'images de repos:** Injection du traceur avec acquisition des images de repos à partir de 50 minutes après l'injection. Durée de l'acquisition : environ 10 minutes.

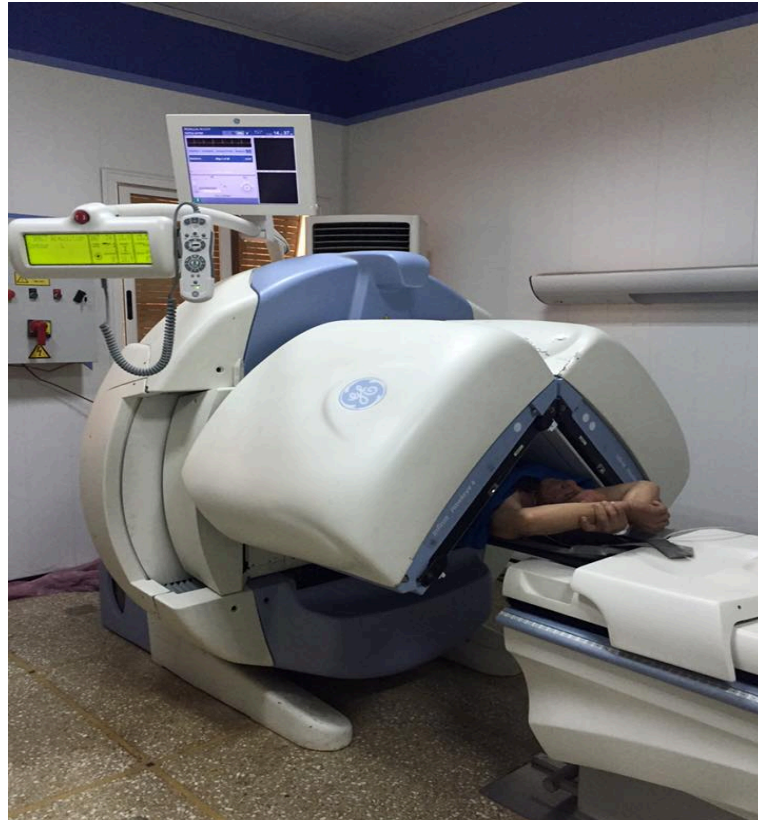

Figure 16 : patient au moment d'acquisition

2.17 Physiopathologie

La scintigraphie de perfusion du myocarde qui fait partie des examens radio-isotopiques est indiquée dans certaines pathologies cardio-vasculaires (liste non exhaustive)¹⁶:

- Quand il existe une suspicion d'angine de poitrine et quand l'électrocardiogramme au repos et à l'effort est tout de même normal et ne permet pas de porter une conclusion sur une éventuelle étiologie (cause).
- Quand il existe un dysfonctionnement c'est-à-dire un mauvais fonctionnement du ventricule gauche cardiaque, la scintigraphie de perfusion du myocarde permet de déterminer la viabilité de ce myocarde avant sa revascularisation.
- Quand on décide de rechercher une insuffisance de perfusion c'est-à-dire de pénétration du sang à l'intérieur du myocarde au moment d'un effort.

¹⁶Réalisé en collaboration avec des professionnels de la santé et de la médecine, sous la direction du Docteur Pierrick HORDÉ, <http://sante-medecine.journaldesfemmes.com/faq/37483-volume-d-ejection-systolique-definition>.

- Quand on désire évaluer la perméabilité d'un pontage (passage créé artificiellement en chirurgie vasculaire), entre l'aorte et une coronaire, perméabilité d'un stent intra coronaire.
- Recherche d'une ischémie résiduelle, à distance d'un territoire infarci, ainsi qu'une viabilité de celui ci

2.18 *Interprétation des images*

Le BUT est d'apprécier la fixation du produit sur chacune des parois du ventricule gauche :

- Le septum
- L'apex
- La paroi antérieure, inféro basale, latérale gauche

L'irrigation de chacune de ces parois correspond à une branche précise d'une artère coronaire.

Schématiquement, une scintigraphie myocardique normale à l'effort témoigne d'une perfusion normale.

Un défaut de fixation du traceur à l'effort disparaissant après réinjection au repos dans un territoire donné évoque une ischémie myocardique réversible.

Un défaut de fixation du traceur à l'effort persistant après réinjection au repos indique la présence d'une nécrose myocardique, une hibernation myocardique ou un artefact.

- Zone bien perfusée effort/repos = normal.
- Zone non ou mal perfusée effort, normale repos = ischémie.
- Zone non perfusée effort et repos = nécrose.

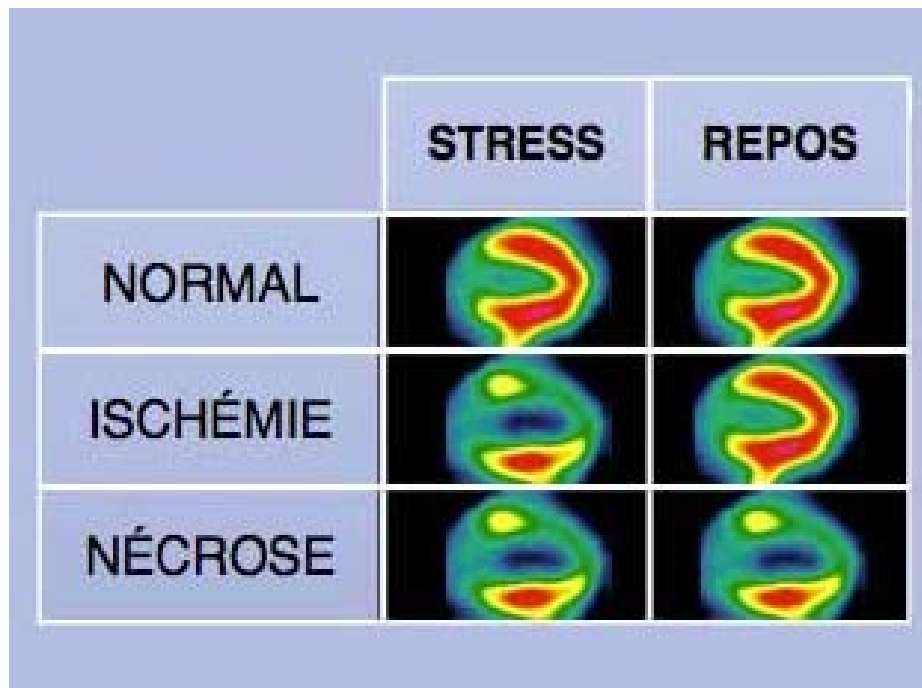


Figure 17 : Principe d'interprétation

2.19 Fixation du traceur

La fixation du traceur se varie de

- 0% (couleur noir) : hypo-fixant.
- 100% (couleur blanche) : hyper-fixant

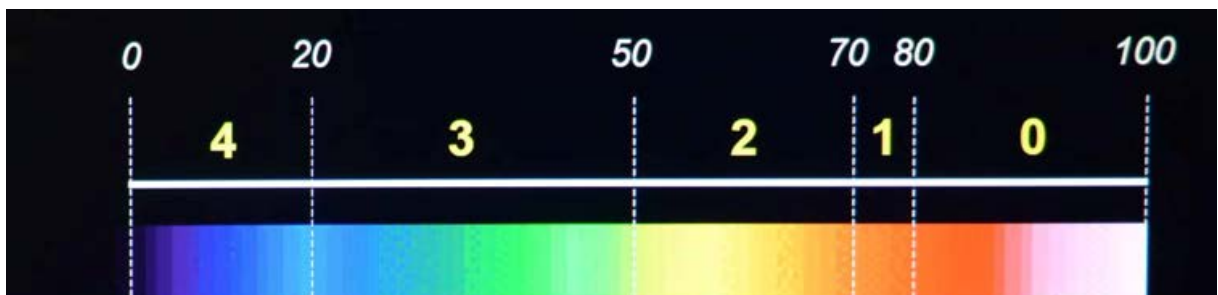


Figure 18 : le pourcentage de la fixation d'un traceur

2.20 Les maladies coronariennes

a L'ischémie myocardique (séquelle d'infarctus de myocarde « IDM » avec ischémie)

L'ischémie myocardique est due à un déséquilibre entre les apports et les besoins en oxygène du myocarde. Dans plus de 80 % des cas, son substratum anatomique est l'athérosclérose coronarienne.

Elle peut se manifester par une douleur : angine de poitrine (angor pectoris) : une douleur thoracique, aiguë et transitoire.

Elle peut aussi rester cliniquement muette.

Son pronostic est grave, dominé par le risque d'infarctus et de mort subite.

Son diagnostic reposera sur l'interrogatoire, mais aussi sur des examens complémentaires¹⁷.

b La nécrose (séquelle d'Infarctus de myocarde « IDM » sans ischémie) :

Si l'ischémie est complète et se prolonge plus de 20', le myocarde évolue vers la nécrose, de l'endocarde vers l'épicarde, et elle sera complète après 6 heures.

Selon le degré de compensation par une éventuelle collatéralité, la nécrose sera plus ou moins complète dans la zone dépendante de l'artère occluse.

Pour être efficace, la réouverture de l'artère doit être réalisée le plus vite possible, avant la 3e heure¹⁸.

¹⁷ JM Fauvel 2010, <http://www.medecine.ups-tlse.fr/DCEM2/MODULE%209/item%20132/poly/132-III%20Ischemie%20myocardique%20Poly10.pdf>

¹⁸ JM Fauvel 2010, <http://www.medecine.ups-tlse.fr/DCEM2/MODULE%209/item%20132/poly/132-III%20Ischemie%20myocardique%20Poly10.pdf>

2.21 *Présentation des images*¹⁹

a Filtrage

Il s'agit d'une étape essentielle et de nombreux filtres peuvent être utilisés : Butterworth, Hamming, Hanning, Parzen, Metz, Wiener, ...D'une manière générale, il est important de noter que les filtres très lissant :

- Permettent d'améliorer la qualité picturale des images,
- Mais ont aussi les inconvénients de diminuer la sévérité et l'étendue des anomalies de la fixation, et de modifier la forme des parois ventriculaires gauches.

b Reconstruction

Deux méthodes peuvent être utilisées : la rétro-projection filtrée et les méthodes itératives.

Les méthodes itératives permettraient :

- D'obtenir une répartition plus précise de l'activité du traceur dans le ventricule gauche,
- D'appliquer des techniques de correction de certaines imperfections de l'imagerie tomoscintigraphique (atténuation et diffusion Compton, hétérogénéités de la résolution spatiale...).

c Réorientation

Avant l'interprétation des images, il est indispensable de s'assurer de la bonne orientation des images tomographiques, ainsi que de l'équivalence des orientations entre les images de stress et de repos.

d Normalisation des images

Chaque série d'images, (effort, repos, redistribution,...) doit être normalisée de manière séparée et cette normalisation doit être effectuée par rapport au maximum d'activité mesurée dans l'ensemble des parois du ventricule gauche.

Ainsi, le volume à analyser doit être très soigneusement délimité, afin d'exclure tout foyer d'activité extracardiaque.

¹⁹ Société Française de Médecine Nucléaire et Imagerie Moléculaire (SFMN), http://www.sfmn.org/images/pdf/societe/GuidesDesProcedures/LaScintigraphieDePerfusionDuMyocarde_V2_0.pdf

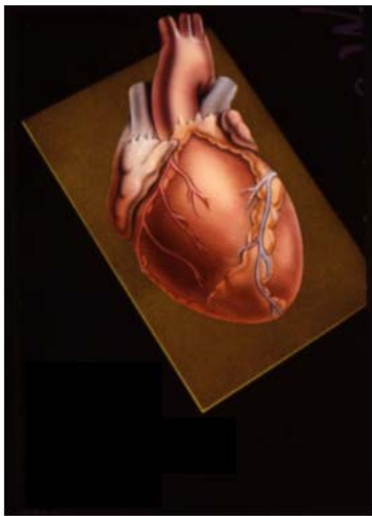
e Affichage des images

Cet affichage peut être réalisé sur écran ou sur support papier, à l'aide d'une échelle de gris ou d'une échelle de couleurs ayant des transitions progressives.

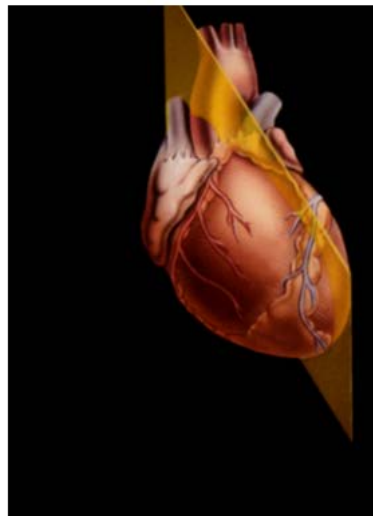
Idéalement, cette échelle de couleurs devrait aussi permettre un repérage facile des niveaux de fixation à 50 % (évaluation de la viabilité sur les images de repos) et à 70-75 % (quantification de l'étendue des anomalies patentes de la perfusion).

Trois séries de coupes jointives, couvrant l'ensemble du ventricule gauche, doivent être affichées : les coupes petit-axe, grand-axe vertical et grand-axe horizontal. Cet affichage est aussi une étape d'interprétation

Grand Axe Horizontal



Grand Axe Vertical



Petit Axe

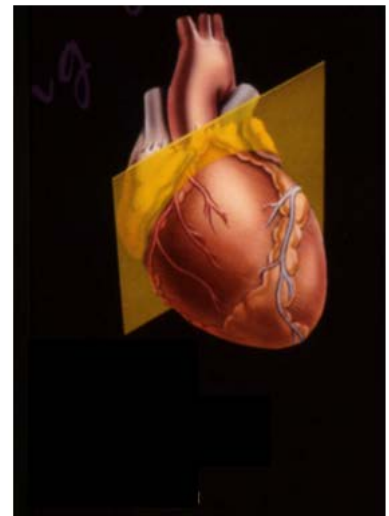


Figure 19 : Les trois séries de coupes

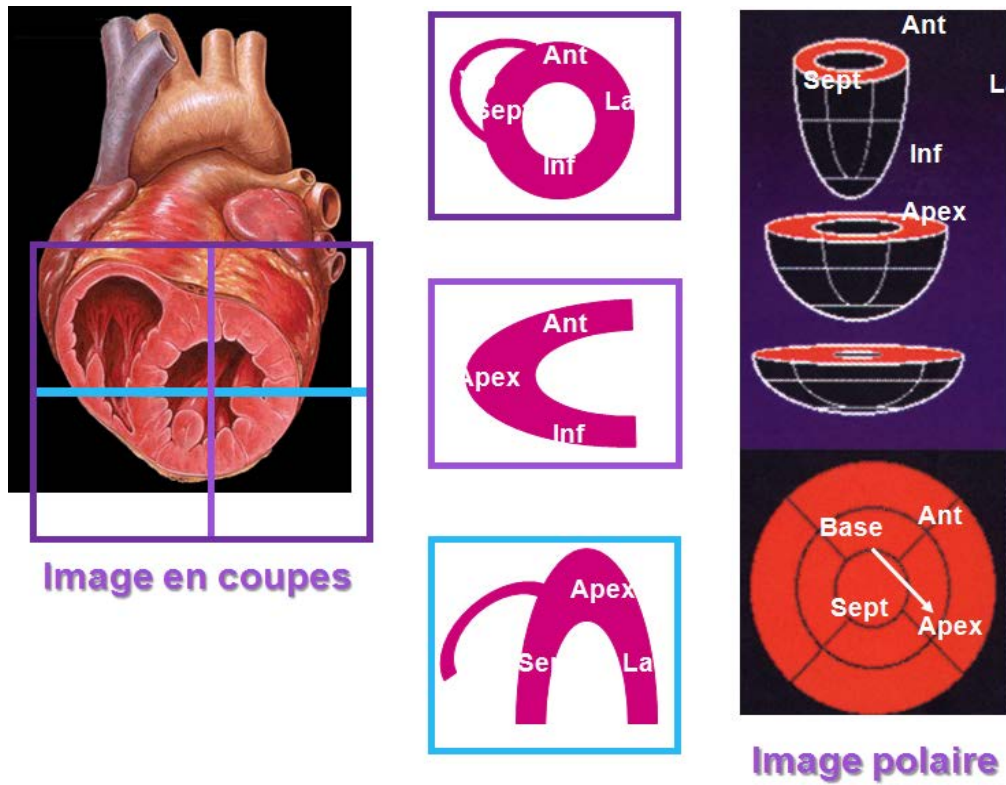


Figure 20 : Représentation des images de la scintigraphie myocardique de perfusion

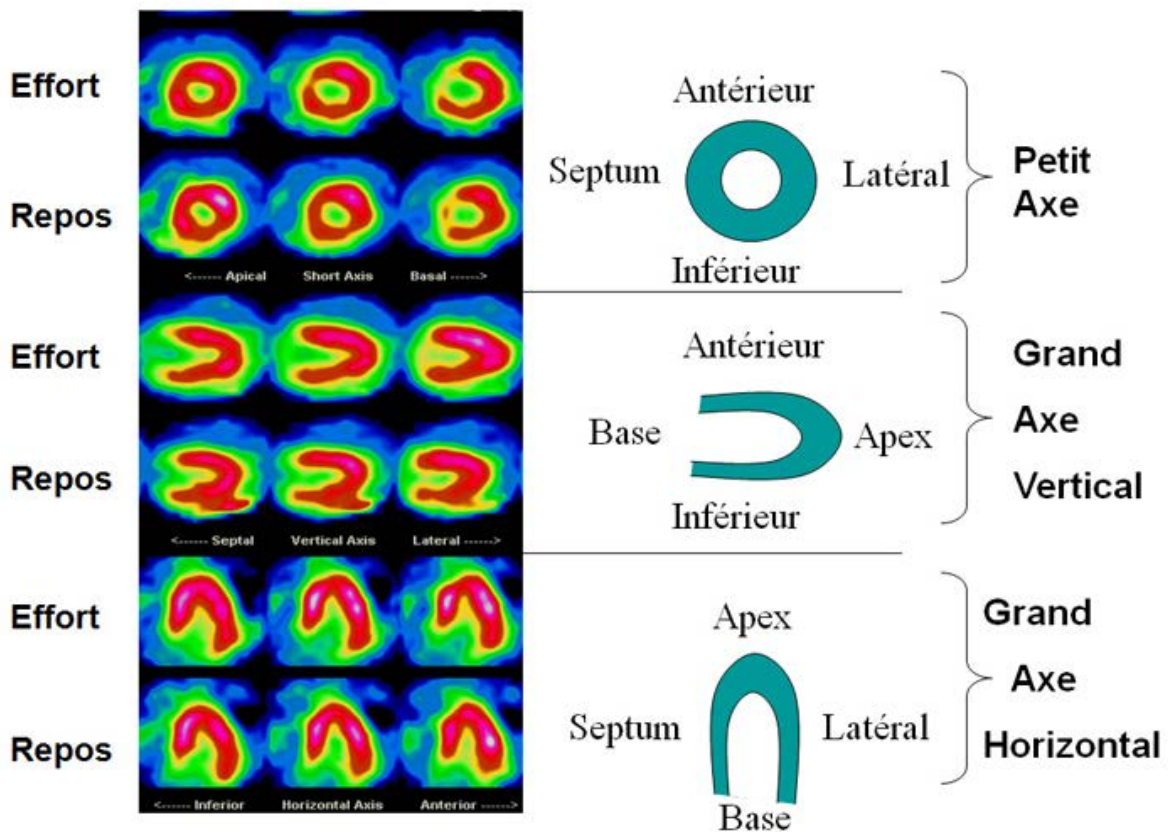


Figure 21 : Les coupes d'une image de scintigraphie myocardique de perfusion

Principe de la “carte polaire” :

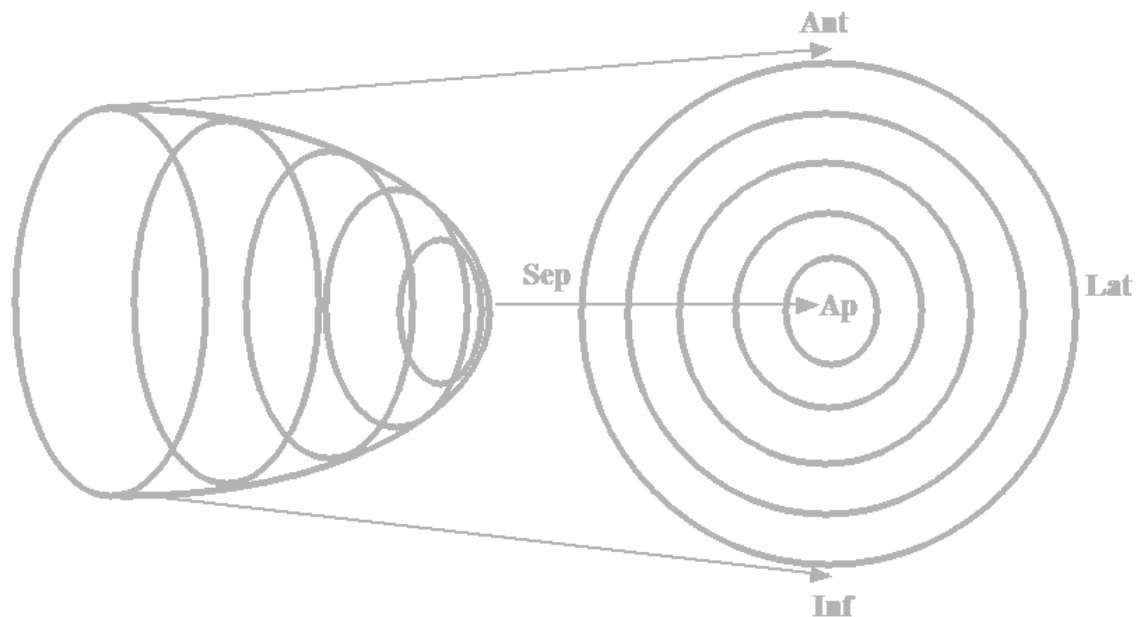


Figure 22 : la carte polaire.

Conclusion

Dans ce chapitre, nous avons vu que la scintigraphie myocardique de perfusion apporte toutes les informations nécessaires à la prise en charge diagnostique et pronostique des patients avec coronaropathie suspectée ou avérée, et ceci dans de nombreuses situations cliniques et de nombreux sous-groupes de patients (revascularisation par stenting ou pontages aorto-coronariens).

_ Elle apporte une information additive et indépendante de celle de la clinique, l’ECG, l’EE et la coronarographie

_ Elle est un outil de grande valeur pour l’aide à la décision thérapeutique en pratique quotidienne notamment en post-infarctus en cas de viabilité.

Chapitre III:

BASE DE DONNEES ET INTERFACE

Introduction

Les bases de données (banques de données) intègrent un ensemble d'informations provenant de différentes sources, et qui sont dans la plupart des cas réparties et hétérogènes. Ces sources de données permettent de fournir une vue globale de l'information aux analystes et aux experts de domaines différents. Dans le domaine médical, les spécialistes font appel aux bases de données pour diverses raisons. En effet, elles peuvent être utilisées à des fins statistiques ou pour conforter un diagnostic existant. Les applications d'aide à la décision médicale utilisent généralement le traitement analytique en ligne dans le but d'obtenir des rapports de synthèses permettant de fournir des décisions médicales correctes et efficaces. Notre travail se focalise principalement sur la collecte, le choix, ainsi que le regroupement des données dans une base de données, dans le but de pouvoir appliquer des techniques intelligentes afin d'aider les médecins dans la médecine nucléaire. La recherche en médecine utilise le plus souvent les méthodes quantitatives. La question de recueil des données est donc centrale.

2.21.2 Base de données :

2.22 Définition :

Une base de données est un ensemble d'informations structurées mémorisées sur un support permanent.

2.23 SGBD (*Système de Gestion de Bases de Données*)

Un SGBD (en anglais DBMS, Data Base Management System) est un programme (logiciel) informatique qui permet de créer et de maintenir une base de données. C'est à dire :

- décrire les données qui seront stockées,
- manipuler ces données (ajouter, modifier, supprimer des informations),
- consulter les données (sélectionner, trier, calculer, agréger, etc.)
- définir des contraintes d'intégrités sur les données (contraintes de domaines, d'existence,etc.)
- définir des protections d'accès (mots de passe, autorisations, etc.),
- résoudre les problèmes d'accès multiples aux données (interblocages),

-prévoir des procédures de reprise en cas d'incident (sauvegardes, journaux, etc.).

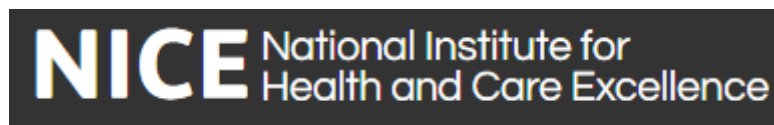
On distingue plusieurs types de SGBDs : SGBD hiérarchique, SGBD réseau, SGBD relationnel, SGBD relationnel-objet, SGBD Objet, SGBD répartie, SGBD déductif. Dans ce qui suit nous nous intéresserons au SGBD relationnel pour plusieurs raisons parmi lesquelles notamment le fait qu'ils soient les plus utilisées actuellement.

2.24 Bases de données existantes

Il existe plusieurs bases de données médicales, parmi ces bases nous notons :



PubMed comprend plus de 26 millions de citations pour la littérature biomédicale de MEDLINE, des revues de sciences de la vie, et des livres en ligne. Les citations peuvent inclure des liens vers le contenu en texte intégral.



L'Institut national pour l'excellence Santé et des Soins (NICE) fournit des orientations et des conseils nationaux pour améliorer la santé et des services sociaux.



La Banque de données en santé publique (BDSP) est un réseau documentaire d'informations en santé publique dont la gestion est assurée par l'Ecole des hautes études en santé publique (EHESP).



Embase est une ressource cruciale pour découvrir des preuves biomédicale.



PDQ (Physician Data Query) est une source complète de NCI concernant le cancer. Elle contient des informations sur le cancer résumé sur un large éventail de sujets atteints de cancer ; information sur les médicaments résumé sur de nombreux médicaments liés au cancer et des combinaisons de médicaments; et des dictionnaires de termes généraux du cancer, les termes de la drogue et de la génétique des termes. PDQ contient également un annuaire des professionnels qui fournissent des services de génétique.

2.24.1 Implémentation

2.25 Description de la base de données

Notre base de données (BDD) a été réalisée en collaboration avec plusieurs médecins et cela pendant leurs consultations. Elle contient actuellement les données de 80 patients correspondant à une période de 3 mois, regroupant les coordonnées des patients (âge, wilaya, numéro de dossier) images de l'examen, et le compte rendu, réalisé par un groupe de medecin (resident et maitre assistantenmedicine nucléaire ainsi qu'un cardiologue).

Les histogrammes suivants montrent la répartition des patients selon le sexe, l'âge, ainsi que les wilayas algériennes. Nous comptons poursuivre cette opération de collecte de données dans le futur afin de réaliser une BDD aussi riche que variée.

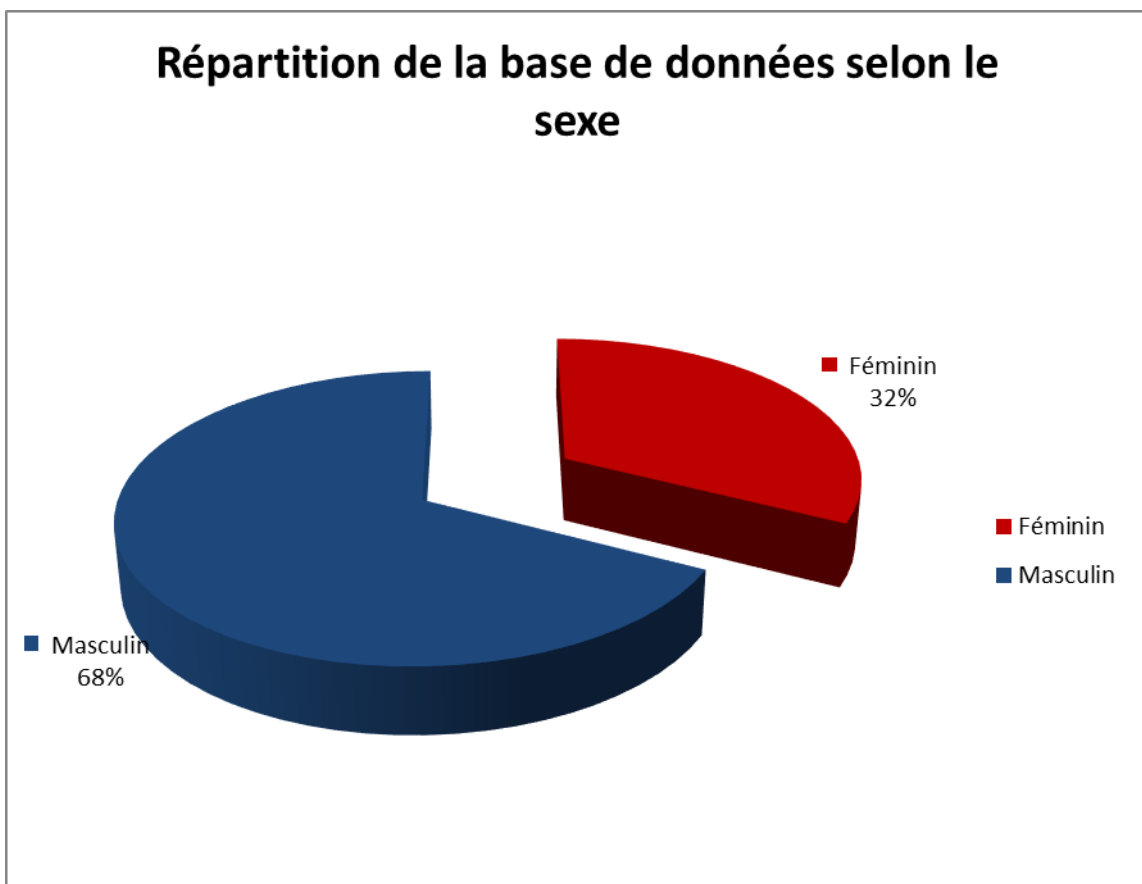


Figure 23 Répartition de la base de données selon le sexe

La Figure montre les proportions des patients de sexe féminins et masculins représentées dans notre base de données collectée.

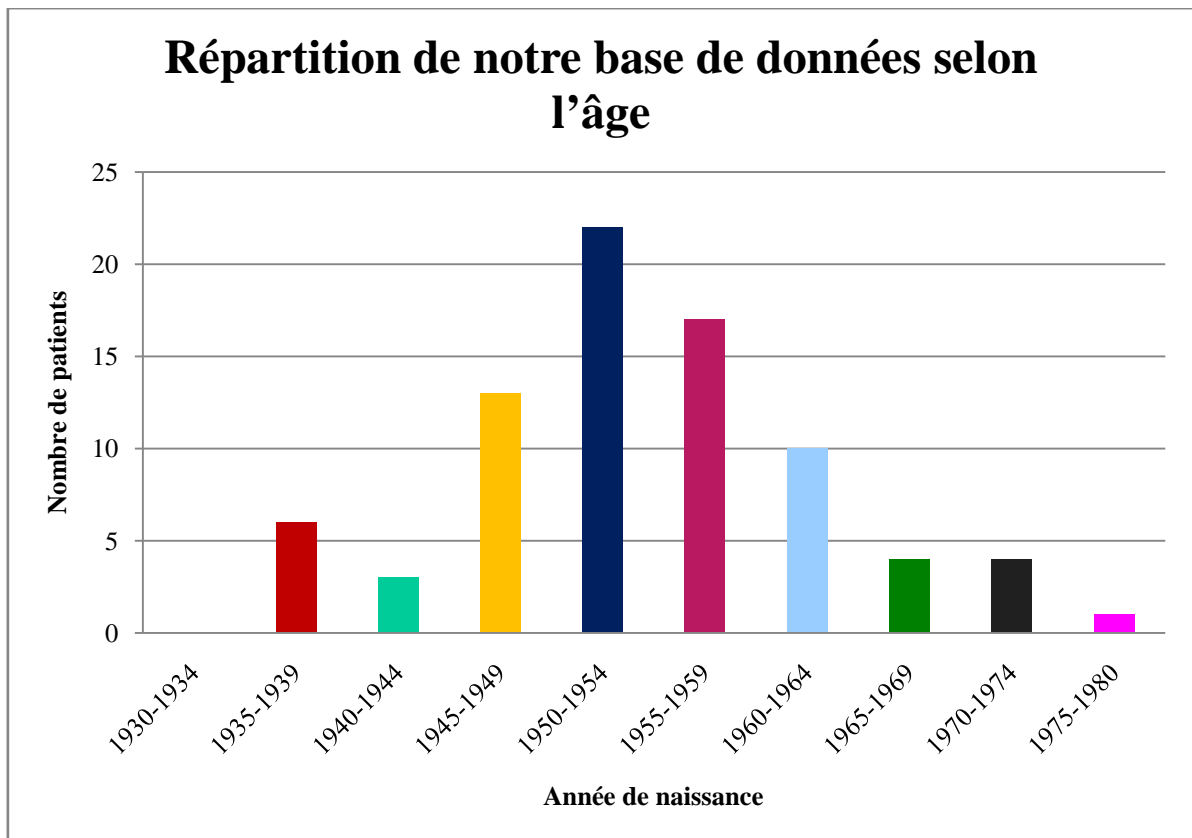


Figure 24 Répartition de notre base de données selon l'âge

La Figure montre clairement que presque toutes les catégories d'âges ont été représentées dans notre base de données.

Une représentation est illustrée sur la figure ci-dessous. Elle montre que les patients collectés dans notre base de données sont de régions différentes.

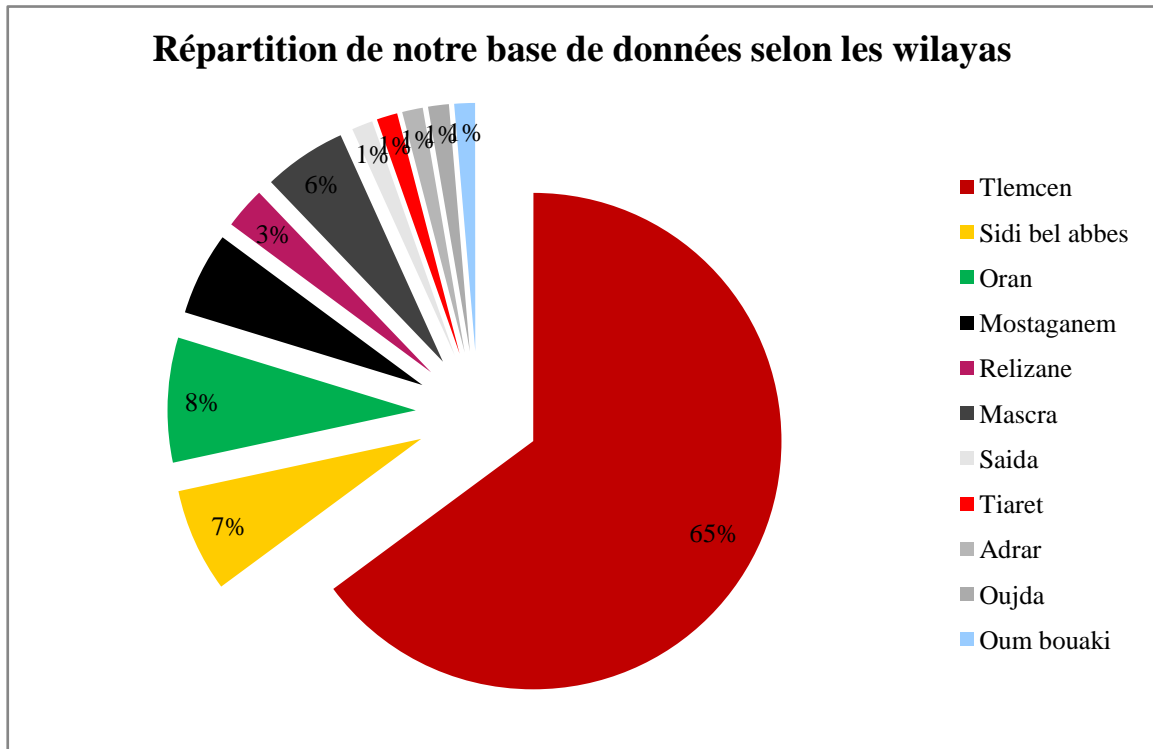


Figure 25 Répartition de notre base de données selon les wilayas

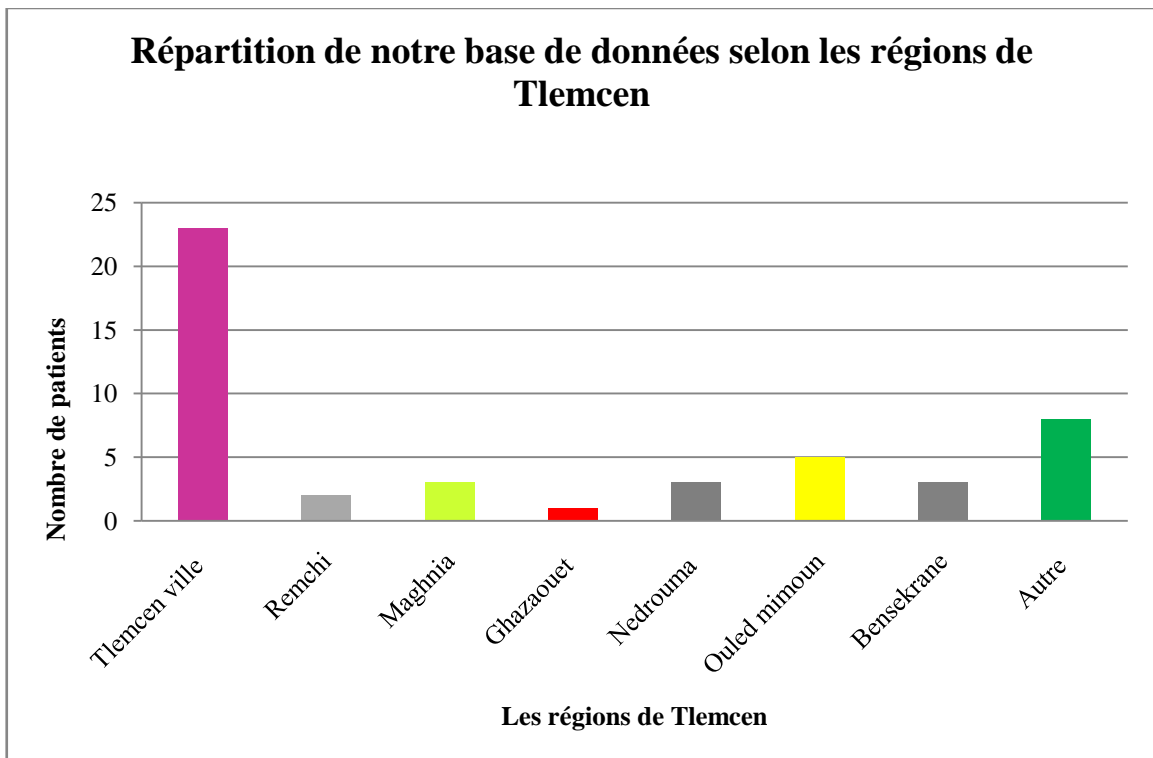


Figure 26 Répartition de notre base de données selon les régions de Tlemcen

La figure 27 montre les statistiques des maladies coronaires des patients figurés dans notre banque de données

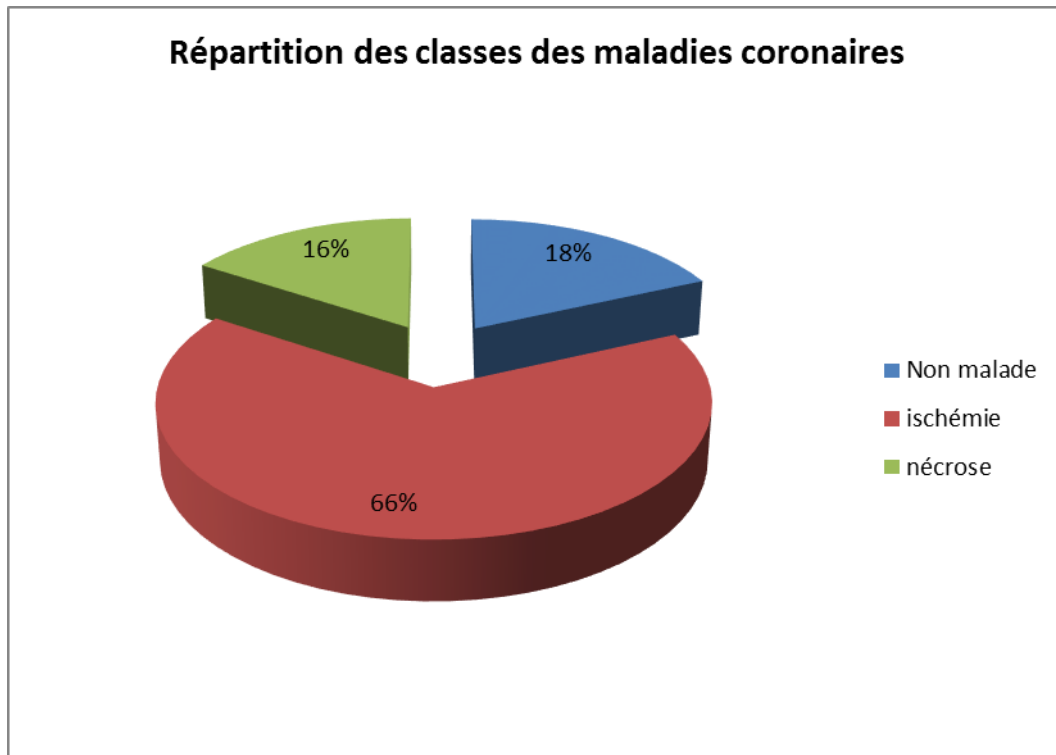


Figure 27 Répartition des classes des maladies coronaires

2.26 Interface de l'application

Nous avons utilisé Delphi 7 pour la réalisation de notre application.

Delphi permet de gérer les applications de bases de données relationnelles. Les bases de données relationnelles organisent les informations en tables, qui contiennent des lignes (enregistrements) et des colonnes (champs). Ces tables peuvent être manipulées par des opérations simples appelées **calculs relationnels** (Sélection, projection, jointure).

N°	Nom	Prénom	Date naissance	Adresse	Tel.	Date admission	Type d'examen	Poids
1523251	H	M	01/01/1952	SBA			Scintigraphie myocardique	0
1523202	D	B	01/01/1951	Bab assa			Scintigraphie myocardique	0
1522479	B	M	01/01/1937	Tlemcen			Scintigraphie myocardique	0
1522469	Z	D	01/01/1960	Mostaganem			Scintigraphie myocardique	0
1521208	A	N,M	01/01/1953	O.Mimoun			Scintigraphie myocardique	0
1519943	A	K	01/01/1946	Tlemcen			Scintigraphie myocardique	0
1519940	K	B	01/01/1957	S.Abdeli			Scintigraphie myocardique	0
1519933	K	M,F	01/01/1958	Tlemcen			Scintigraphie myocardique	0
1519925	B	A	01/01/1959	Ghazaouet			Scintigraphie myocardique	0
1519679	B	A	01/01/1940	O.Mimoun			Scintigraphie myocardique	0
1519671	B	S	01/01/1949	Tlemcen			Scintigraphie myocardique	0
1519654	H	M	01/01/1953	Nedrouma			Scintigraphie myocardique	0
1518532	M	A	01/01/1956	SBA			Scintigraphie myocardique	0
1517594	C	B	01/01/1955	Oran			Scintigraphie myocardique	0
1517411	H	M,F	01/01/1957	Bensekrane			Scintigraphie myocardique	0
1517235	T	L	01/01/1960	SBA			Scintigraphie myocardique	0
1517234	B	N	01/01/1968	Zenata			Scintigraphie myocardique	0
1517233	H	Y	01/01/1954	O.Mimoun			Scintigraphie myocardique	0
1517229	G	K	01/01/1953	SBA			Scintigraphie myocardique	0
1517200	M	A	01/01/1963	Bensekrane			Scintigraphie myocardique	0
1516718	B	B	01/01/1954	Tlemcen			Scintigraphie myocardique	0
1516705	Z	M	01/01/1960	Tlemcen			Scintigraphie myocardique	0
1515866	B	K	01/01/1975	Oran			Scintigraphie myocardique	0
1512978	S	F	01/01/1954	oujda			Scintigraphie myocardique	0
1512972	A	F	01/01/1943	Oran			Scintigraphie myocardique	0
15987	C	D	01/01/1947	Tlemcen			Scintigraphie myocardique	0
159734	M	B	01/01/1955	Remchi			Scintigraphie myocardique	0
159731	K	B	01/01/1959	Beni saf			Scintigraphie myocardique	0
159717	A	K	01/01/1951	Mascara			Scintigraphie myocardique	0
155089	G	L	01/01/1959	Tlemcen			Scintigraphie myocardique	0
154734	A	A	01/01/1964	Tlemcen			Scintigraphie myocardique	0
154423	E	B	01/01/1950	Relizane			Scintigraphie myocardique	0
154407	M	E	01/01/1946	Relizane			Scintigraphie myocardique	0

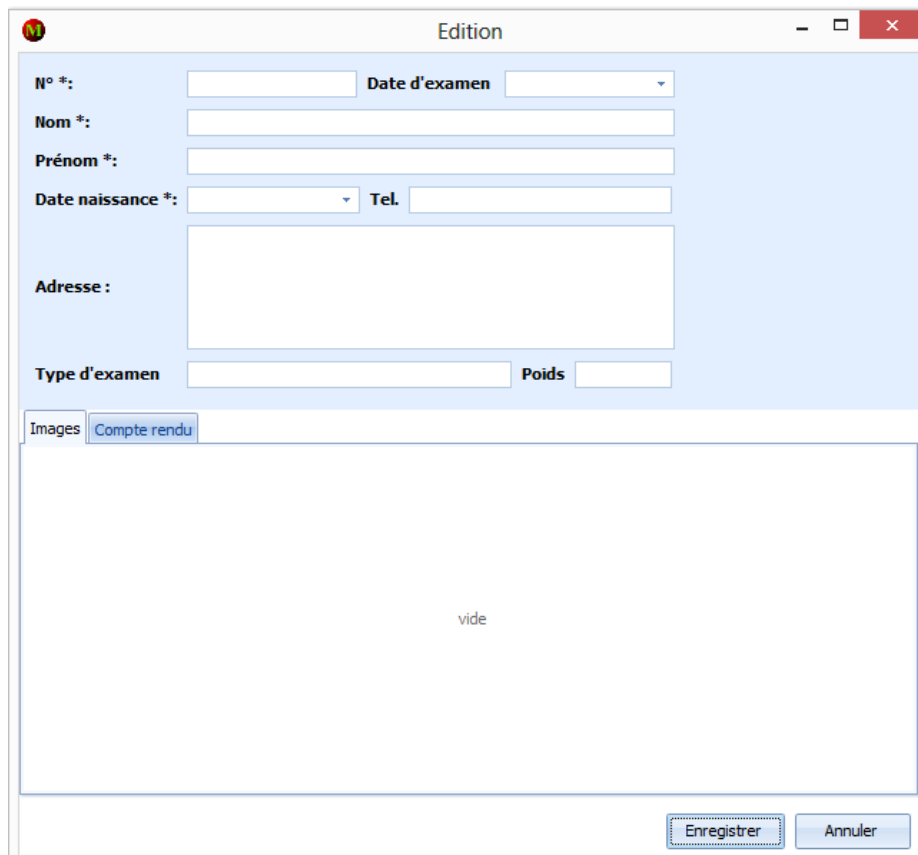
Figure 28 : Aperçu général de notre application

Notre application est composée d'un menu général avec des options permettant d'exécuter différentes opérations :

- Nouveau : pour ajouter un patient
- Modifier : pour modifier les données d'un patient
- Supprimer : pour supprimer un patient
- Rechercher : pour rechercher l'affiche d'un patient soit par
 - Numéro de dossier
 - Nom
 - Prénom

La fenêtre « nouveau » contient les champs suivants :

- Numéro de dossier
- Date d'examen
- Nom
- Prénom
- Date de naissance
- Tel
- Adresse
- Type d'examen
- Poids
- Ajouter image
- Ajouter compte rendu



The screenshot shows a window titled "Edition" with a standard Windows title bar. The main area is a form with the following fields:

- N° *:** A text input field.
- Date d'examen:** A dropdown menu.
- Nom *:** A text input field.
- Prénom *:** A text input field.
- Date naissance *:** A dropdown menu.
- Tel.:** A text input field.
- Adresse:** A large text area.
- Type d'examen:** A dropdown menu.
- Poids:** A text input field.

Below the form, there are two tabs: "Images" and "Compte rendu". The "Compte rendu" tab is currently selected, and the content area below it is empty, displaying the word "vide". At the bottom right of the window, there are two buttons: "Enregistrer" and "Annuler".

Figure 29 : Aperçu de la fenêtre « nouveau »

La fenêtre « Modifier » contient les mêmes champs que la fenêtre « Nouveau » plus les champs :

- Ajouter une image
- Modifier une image
- Supprimer une image

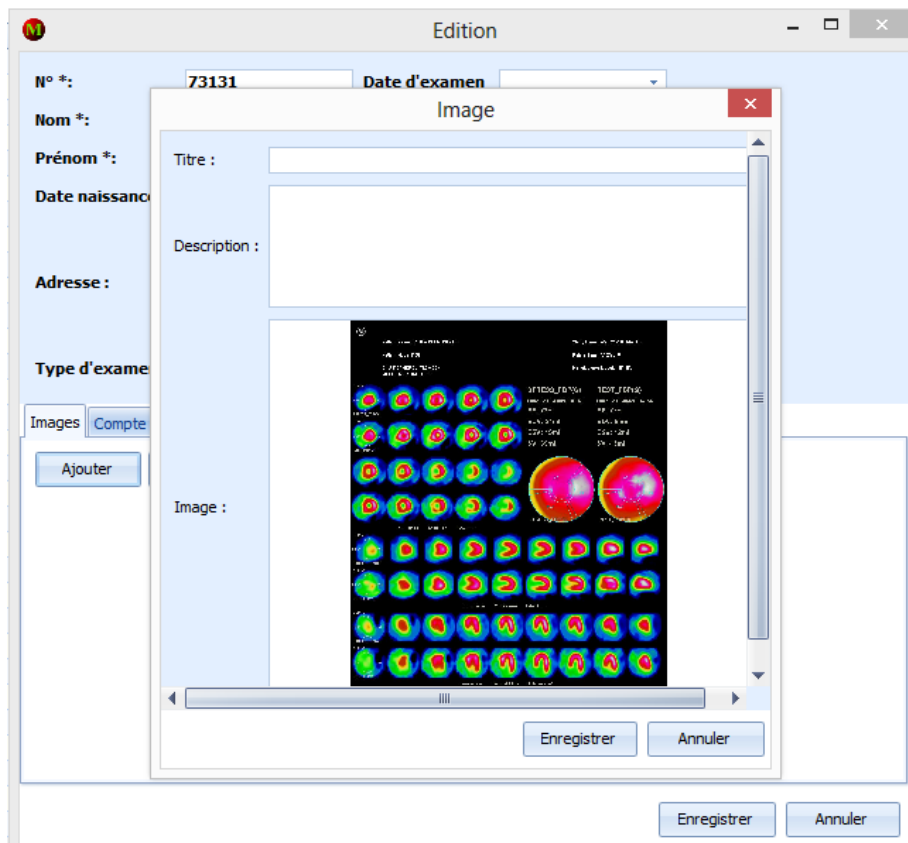


Figure 30 : Aperçu de la fenêtre « image »

- Ajouter un compte rendu
- Modifier un compte rendu
- Supprimer un compte rendu

The screenshot shows a window titled "Edition" with a standard Windows-style title bar. The main area contains several form fields for patient data:

- N° *:** 73131
- Date d'examen:** (dropdown menu)
- Nom *:** K
- Prénom *:** F
- Date naissance *:** 01/01/1958
- Tel.:** (text field)
- Adresse:** Tlemcen
- Type d'examen:** Scintigraphie myocardique
- Poids:** 0

Below the form fields, there are two tabs: "Images" and "Compte rendu". The "Compte rendu" tab is active, showing a table with two columns: "Date" and "Compte rendu".

Date	Compte rendu
	<p>SCINTIGRAPHIE MYOCARDIQUE DE PERFUSION</p> <p>INDICATION</p> <p>Recherche d'ischémie myocardique chez cette patiente âgée de 58 ans, diabétique et hypertendue, présentant un angor d'effort. FDR cardiovasculaire : Age, HTA, Diabète.</p> <p>EPREUVE D'EFFORT PHYSIQUE</p> <p>Epreuve d'effort maquillée, pratiquée sur une bicyclette ergométrique selon le protocole de Bruce, sous maximal mais significative, atteignant 91% de la FMT, au 4ème palier, cette épreuve est négative cliniquement et électriquement. Profil tensionnel type I de MALLIOTON</p>

At the bottom of the window, there are two buttons: "Enregistrer" and "Annuler".

Figure 31 : Aperçu de la fenêtre « compte rendu »

Notre base de données est composée de trois tables leurs structures est comme suit:

Structure de la table `patients`

```
TABLE `patients` (
  `ID` int(11) NOT NULL AUTO_INCREMENT,
  `NOM` char(250) DEFAULT NULL,
  `PRENOM` char(250) DEFAULT NULL,
  `DT_NAIS` date DEFAULT NULL,
  `ADRESSE` text,
  `NUMERO` int(11) DEFAULT NULL,
  `DT_ADMISSION` date DEFAULT NULL,
  `TYPE_SEINTIG` char(250) DEFAULT NULL,
  `WILAYA` char(250) DEFAULT NULL,
  `POIDS` double DEFAULT NULL,
  PRIMARY KEY (`ID`)
) ENGINE=InnoDB DEFAULT CHARSET=utf8;
```

Structure de la table `patients_images`

```
TABLE `patients_images` (
  `ID` int(11) NOT NULL AUTO_INCREMENT,
  `ID_PATIENT` int(11) DEFAULT NULL,
  `TITRE` char(250) DEFAULT NULL,
  `DESCRIPTION` text,
  `IMG` longblob,
  PRIMARY KEY (`ID`)
) ENGINE=InnoDB DEFAULT CHARSET=utf8;
```

Structure de la table `patients_suivi`

```
TABLE `patients_suivi` (
  `ID` int(11) NOT NULL AUTO_INCREMENT,
  `ID_PATIENT` int(11) DEFAULT NULL,
  `DT` date DEFAULT NULL,
  `RAPORT` text,
  PRIMARY KEY (`ID`)
) ENGINE=InnoDB DEFAULT CHARSET=utf8;
```

Conclusion :

Ce chapitre était consacré à quelques rappels sur les bases de données (en particulier les bases de données relationnelles). Par la suite, nous avons décrit la structure de notre base de données et l'application développée pour faire la gestion de cette dernière.

Conclusion générale

Conclusion.

Une fois que nous avons fait l'étude du service de médecine nucléaire et d'imagerie métabolique et en nous penchant sur ses unités et types d'examens, nous avons pu constater que l'activité de ce service est axée sur la scintigraphie myocardique, un examen assez complexe, qu'on a essayé de détaillé au long de notre travail en étudiant son principe et ses différentes étapes ainsi que son mode d'acquisition, à travers cette étude nous nous sommes rendu compte de plusieurs manquements qui peuvent ralentir le bon fonctionnement du service et créer des peines inutiles à ses patients, ses problèmes sont essentiellement liés au dossier du patient et à l'absence de la numérisation de son dossier avec un outil de gestion performant qui permet la sauvegarde et la préservation des images récoltées lors des différents examens conférés au sein du service. Ce qui nous mène à dire que la gestion des images numériques à travers un outil informatique est une tâche primordiale et nécessaire non seulement pour éviter la perte et l'endommagement des images au niveau des services d'imagerie, mais aussi un moyen qui permettra aux chercheurs dans le domaine de l'imagerie d'explorer de nouvelles technologies en matière d'autodiagnostic.

Bibliographie

Thèse consulté :

- Universitehassan ii faculte de medecine et de pharmacie de casablanca

Titre : LA SCINTIGRAPHIE MYOCARDIQUE

TECHNIQUE ET INDICATIONS

Auteur : Mr. Monssif MENDOUBI 2006.

Site :

- <http://www.passeportsante.net/>
- <http://www.universalis.fr>
- <http://campus.cerimes.fr/>
- <http://www.galopin-fr.net/>
- <http://sante-medecine.journaldesfemmes.com/>
- <http://www.medecine.ups-tlse.fr/>
- <http://www.sfmn.org/>